

Доцент Сергеев А.И.
Кафедра госпитальной терапии ВМедА им. С.
М.Кирова

Патология кишечника

Особенности глютеновой энтеропатии

Глютеновая энтеропатия (Целиакия, по МКБ X – K 90.0) – хроническая генетически детерминированная аутоиммунная Т-клеточно-опосредованная энтеропатия, характеризующаяся стойкой непереносимостью специфических белков эндосперма зерна некоторых злаковых культур с развитием гиперрегенераторной атрофии слизистой оболочки тонкой кишки и связанного с ней синдрома мальабсорбции, осложняющееся витаминной и минеральной недостаточностью, различными экстраинтестинальными, в том числе аутоиммунными проявлениями болезни.

Целиакию необходимо исключать при наличии клинических признаков патологии органов пищеварения.

Распространенность целиакии

Страна	При клиническом исследовании	При исследовании серологических и гистологических маркеров
Венгрия (дети)	1:3941	1:184
Италия (дети)	1:1000 – 4500	1:184
Новая Зеландия (взрослые)	Нет данных	1:90
США	1:10000	1:111 (взрослые) 1:167 (дети)
Финляндия (взрослые)	1:1000	1:130
Швеция	1:330 (дети)	1:177 (дети) 1:190 (взрослые)

Этиология целиакии

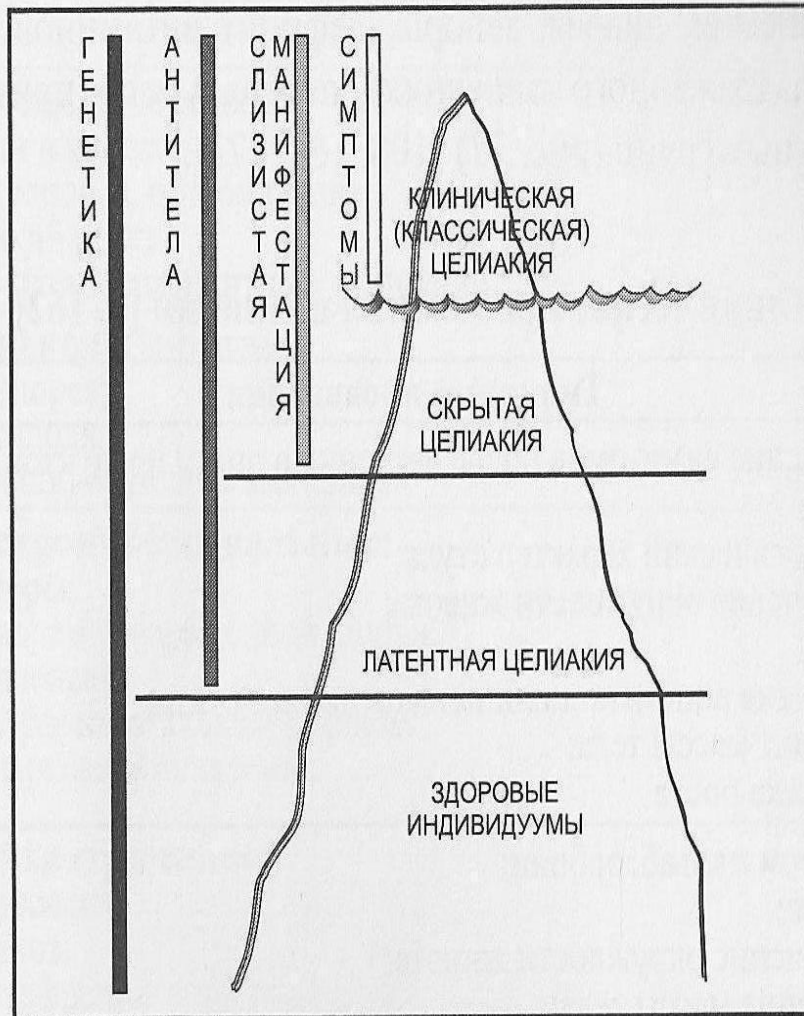
- Генетические маркеры
HLA – DQ 2 и HLA – DQ 8
(97% у больных целиакией и 40% в общей популяции)
- Проламины (спирторастворимые протеины богатые
глутамином и пролином):
глиадин пшеницы,
секалин ржи,
хордеин ячменя
(Упрощенно-пищевые белки клейковины)

глютен

Эпидемиология:

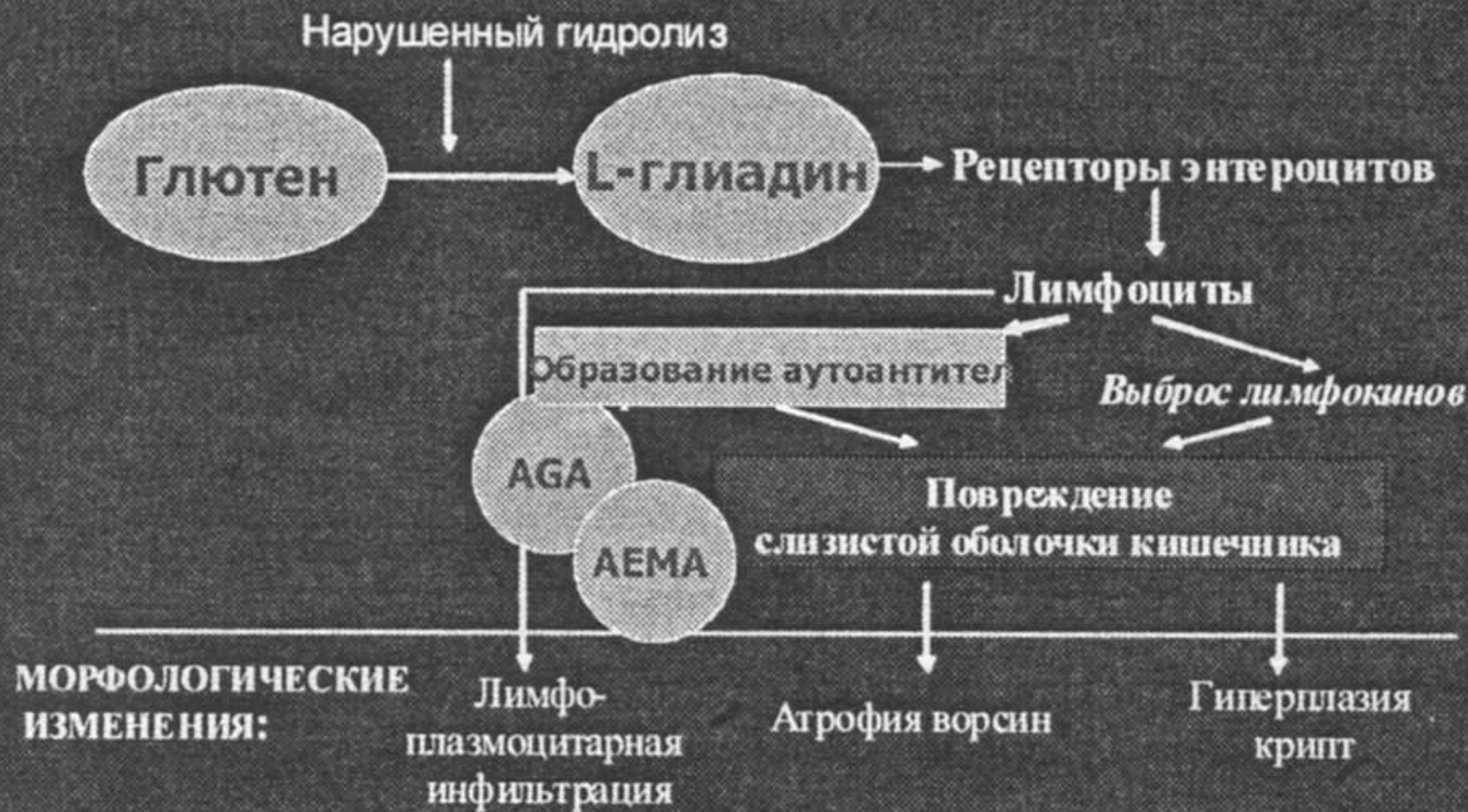
- Распространенность целиакии значительно превышает ее клиническую диагностику.
- В Санкт-Петербурге это соотношение составляет около 15:1.
- Важность ранней диагностики целиакии определяется тем, что ее хроническое, прогрессирующее течение, как правило, приводит к инвалидизации, а в отдельных случаях, летальному

Гипотетическая модель целиакии в виде «айсберга».
Видимая часть айсберга представлена классической
целиакией



В настоящее время типичная форма целиакии со всеми ее проявлениями у взрослых людей встречается довольно редко, в основном целиакия представлена атипичной, скрытой, латентной формами.

ПАТОГЕНЕЗ ГЛЮТЕНОВОЙ ЭНТЕРОПАТИИ (ЦЕЛИАКИИ)



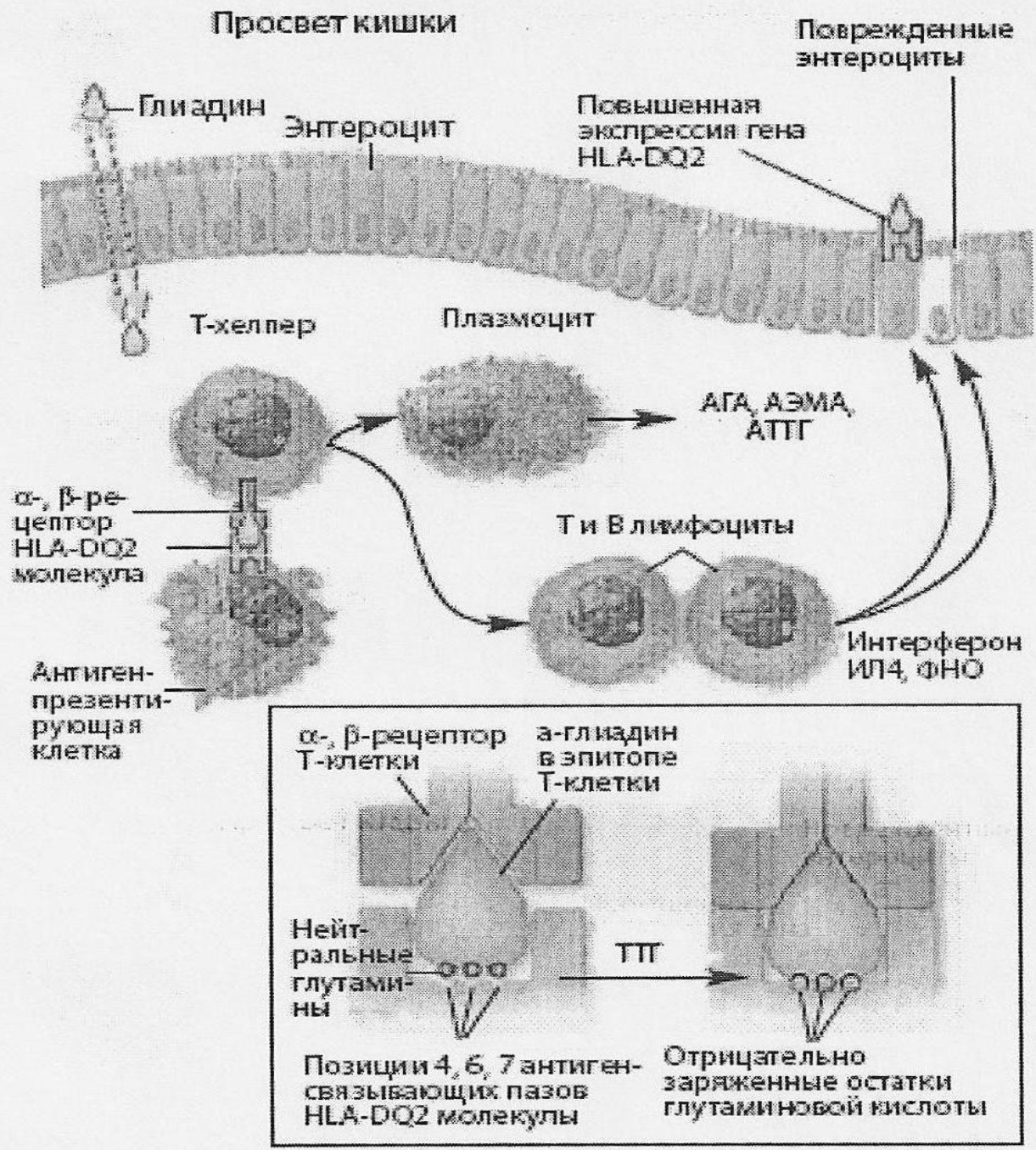
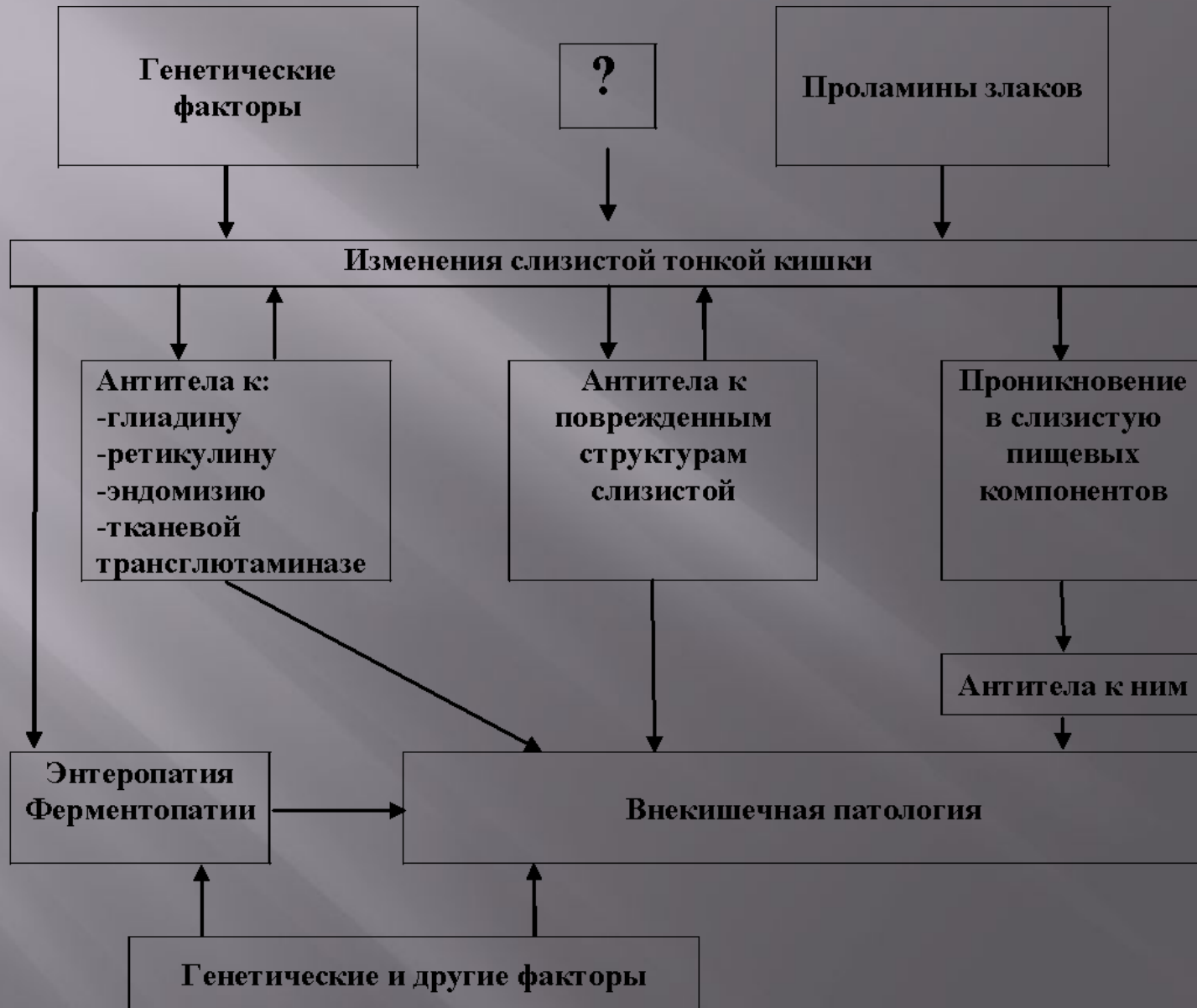
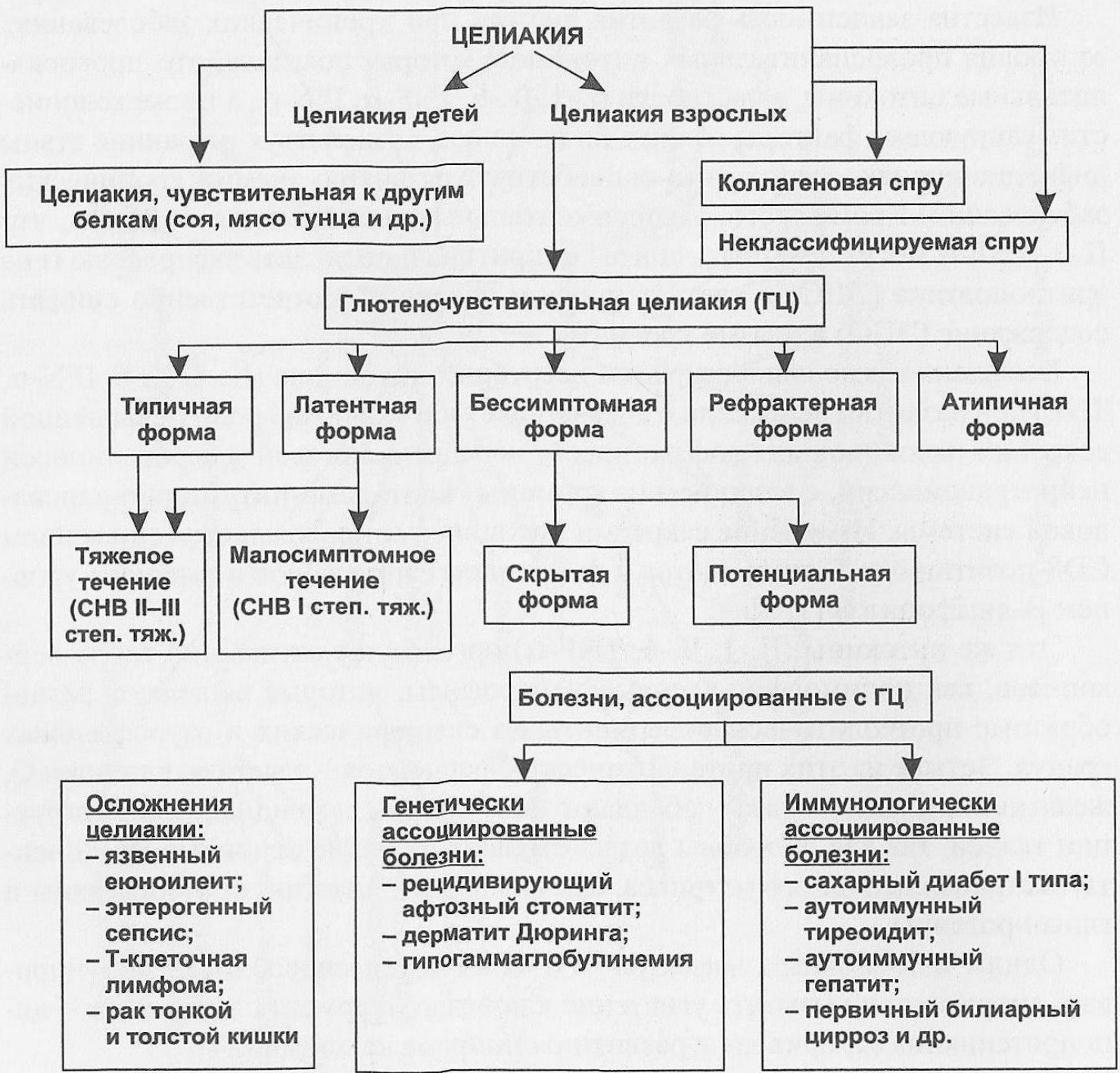


Схема патогенеза - генетически обусловленные изменения в иммунной системе, вследствие которых употребляемые с пищей белки клейковины злаковых могут явиться триггерным фактором целиакии.

Схема развития целиакии



Яркая клиническая картина целиакии наблюдается далеко не во всех случаях и зависит от протяженности и поражения тонкой кишки . синдрома мальабсорбции. Принято выделять несколько форм



Диагностические тесты целиакии

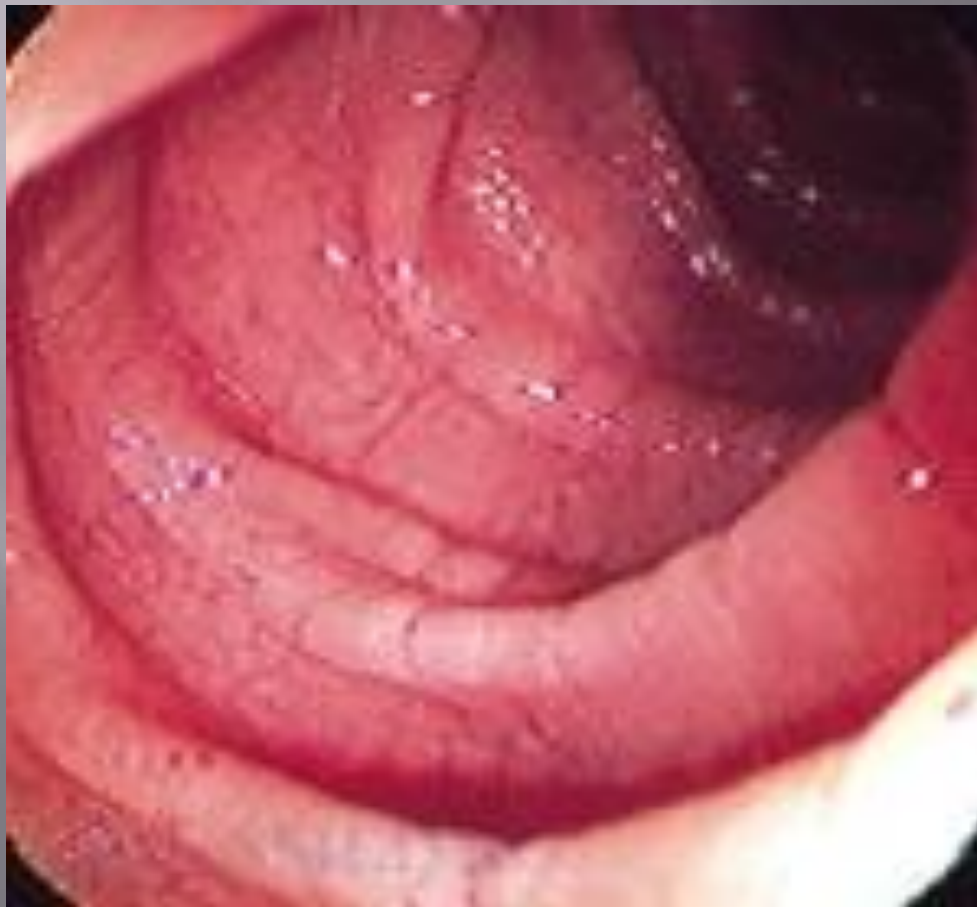<u>Специфические</u>	<u>Неспецифические</u>
<u>1. Серологические</u> Тканевые трансглутаминазные антитела Ig A Эндомизийные антитела IgA Глиадиновые антитела IgA/IgG	Лабораторные тесты для диагностики дефицитных состояний: Дефицит железа, фолатов, B12 Гипоальбуминемия
<u>2. Гистологические</u> Нормальная биопсия Увеличение числа межэпителиальных лимфоцитов Уменьшение высоты ворсинок с увеличением глубины крипт, субтотальная атрофия ворсинок Тотальная атрофия ворсинок Реакция на диету без глютена	Дефицит витаминов A, D, E, K Гипокальциемия Абсорбционные тесты Денситометрия кости HLA-генотипирование, класс II (DQ2 – DQ8)

Серологические диагностические тесты целиакии (проводить при диете, содержащей глютен)

- IgA античеловеческая тканевая трансглутаминаза – TTG
- IgA эндомизимальная антительная иммунофлуоресценция – ЕМА
- IgA антиретикулиновые - АРА
- IgA и IgG антиглиадиновые антитела – АГА (не рекомендуется)

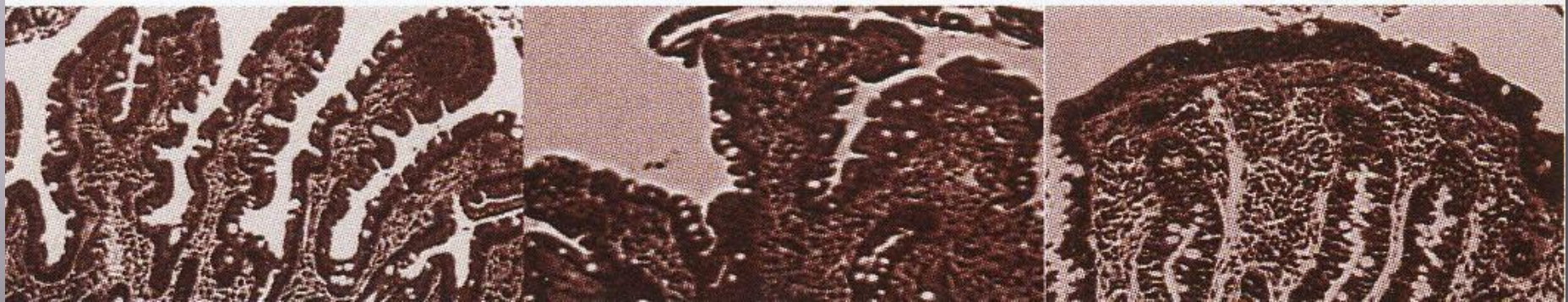При дефиците IgA-проводить тесты с IgG-TTG и IgG-ЕМА.

Золотым стандартом диагностики целиакии является интестинальная биопсия вместе с положительным серологическим тестом.



На рисунке представлена макроскопическая картина проксимального участка тонкой кишки больного с глютеновой энтеропатией, характеризующаяся фестончатым рисунком слизистой оболочки. Для подтверждения диагноза необходимо провести биопсию и оценить эффект от аглютеновой диеты

Состояние кишечника при целиакии: норма, атрофия 2-ой степени и атрофия 3-ей степени.



В случае невозможности проведения этого объема исследований можно использовать аглютеновую диету. Для достоверности такой диагностики может потребоваться многомесячное питание с гарантированным неупотреблением проламинов (спирторастворимых протеинов, богатых глутамином и пролином), а именно: глиадины пшеницы, секалина ржи и хордеина ячменя. Все токсичные для больных целиакией белки злаковых для краткости обозначаются термином «ГЛЮТЕН»

Рядовой С., 23 лет, в течение 7 месяцев трижды был направлен на стационарное лечение с диагнозом: «острый аппендицит». В результате клинического наблюдения и дополнительного обследования в динамике диагноз: «острый аппендицит» не подтвержден. Больной в удовлетворительном состоянии был выписан в часть, а через 2 месяца повторно был госпитализирован с диагнозом: «острый аппендицит». В клиническом анализе крови был выявлен лейкоцитоз до 10×10^9 /л., СОЭ 21мм/час. В период этой госпитализации у больного отмечалась боль в правом подреберье, полуоформленный обильный стул 2 раза в сутки. С учетом отсутствия данных за острую хирургическую патологию больной был переведен в гастроэнтерологическое отделение, где, базируясь на данных серологических исследований (IgA к глиадину – 200,6 Е/мл, IgA к тканевой транскляминазе – 248,0 Е/мл), был установлен диагноз целиакия. При аглютеновой диете прекратились болевой абдоминальный синдром, проявления кишечной диспепсии. По результатам анализов рядовой срочной службы был представлен на ВВК, признан «Д» - не годен к военной службе.

Рядовой К , 22 лет через 1 месяц после призыва во Внутренние войска, был направлен в госпиталь с диагнозом СРК в связи с периодическими болями в животе и 2-3-х кратным стулом в сутки вскоре после приема пищи. Подобные жалобы отмечались до призыва, однако выраженность их была значительно меньше. При объективном обследовании определялась умеренная болезненность во всех отделах живота. Физикальное обследование остальных органов и систем патологии не выявило. В клиническом анализе крови был выявлен лейкоцитоз $9,7 \times 10^9$ /л., СОЭ 17 мм/час. В результате обследования в госпитале установлен диагноз: «целиакия». При серологическом исследовании определялось повышение IgA к глиадину – 185,4 Е/мл, IgA к тканевой трансглутаминазе – 211,5 Е/мл. По результатам анализов рядовой был представлен на ВВК, признан, как и в предыдущем случае, «Д» - не годен к военной службе.

Больная С. 27 лет

Медицинская карта № 2810 КГ МСЧ ГУВД

Поступила 18.06.2008.

Выписана 23.07.2008.

Диагноз направления: Лимфогранулематоз

Диагноз заключительный: Целиакия. Синдром мальабсорбции, белково-энергетическая недостаточность средней степени тяжести.

Жалобы:

- Общая слабость
- Жажда
- Сухой кашель
- Отечность век и ног

Анамнез

2007 г. При беременности анемия – Нв 106 г/л
31.07.2007. Роды здорового ребенка, самочувствие хорошее.

Март 2008 г. Беспричинная диарея несколько дней, умеренный подъем температуры тела

Апрель –май. Нарастание общей слабости, прогрессирующее снижение работоспособности

Анамнез

Май-июнь 2008 г. Амбулаторное обследование:

Лабораторное обследование

УЗИ органов брюшной полости, щитовидной железы, ФГДС, КТ в спиральном режиме.

Выявлено увеличение многочисленных мезентериальных лимфоузлов размером от 10 до 18 мм и конгломерат размером 50 x 45 мм, наличие жидкости в области малого таза, узел в щитовидной железе 1.0 x 0.6 x 1.0

Объективные данные 19.06.2008.

- Рост -165 см
- ИМТ – 20.9 кг/м²
- Температура тела – 36.4
- Пульс 96 ударов в минуту
- А/Д – 100/70 мм.рт.ст.
- Частота дыханий 16 в минуту
- Выраженные отеки ног

Данные клинических исследований крови

	Ед.	21.07.08	23.10.09
Эритроциты	Млн. в мкл	4.1	4.6
Гемоглобин	Г/л	40.0	130.0
Лейкоциты	Тыс. в мкл	6.49	4.3
Лимфоциты	%	47	49
Гранулоциты	%	47	42
Тромбоциты	Тыс. в мкл	304	244
СОЭ	Мм/час	8	5

Данные биохимических исследований крови

	Ед.	19.06.08.	23.10.09.
Общий белок	г/л	43.0	73.0
Протромбин	%	70	80
Фибриноген	г/л	2.0	2.5
Глюкоза	ммоль/л	5.2	5.6
Мочевина	ммоль/л	3.2	6.6
Билирубин	мкмоль/л	9.8	22
АЛТ	ммоль/(чл)	59.7	15.1
АСТ	ммоль/(чл)	72.5	22.4
Калий	ммоль/л	3.7	3.9
Натрий	ммоль/л	139.0	140
Железо	мкмоль/л	8.6	9.4

Копрограмма 26.06.2008

Слизь (-), детрит (+), растительная клетчатка непереваренная (+ +), переваренная (+), мышечные волокна неизмененные (+), измененные (+), жиры нейтральные (+ +), кристаллы жирных кислот (+ +), мыла (+ +), крахмал внеклеточный (+), внутриклеточный (+), флора иодофильная (-), клостридии (-).

Копрограмма

- Признаки выраженных нарушений переваривания основных компонентов пищи, особенно жиров

Лапароскопия 01.07.2008.

В брыжейке тонкой кишки пакеты лимфоузлов до 1.5 см в диаметре, мягкоэластичные, не гиперемированные, брюшина над ними не изменена.

Диагноз: лимфогрануломатоз?

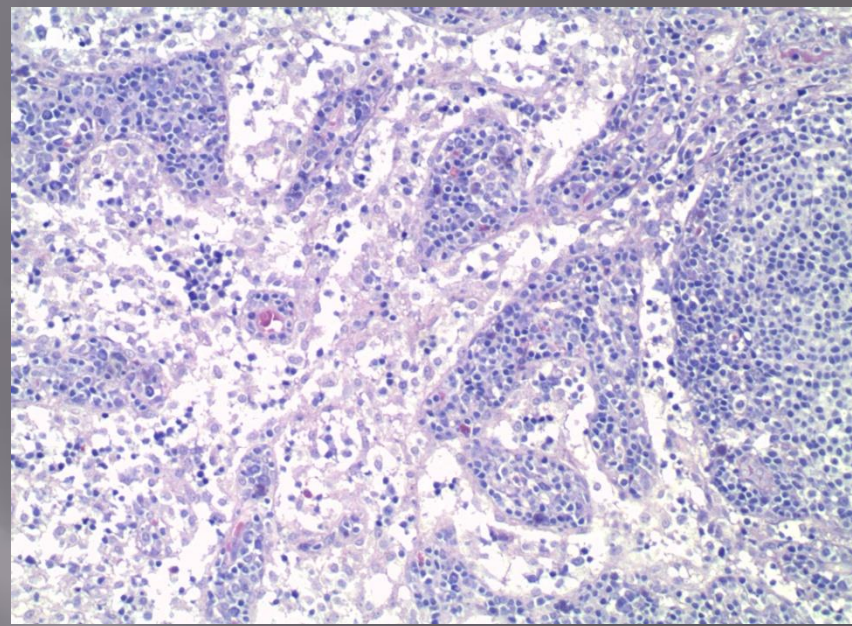
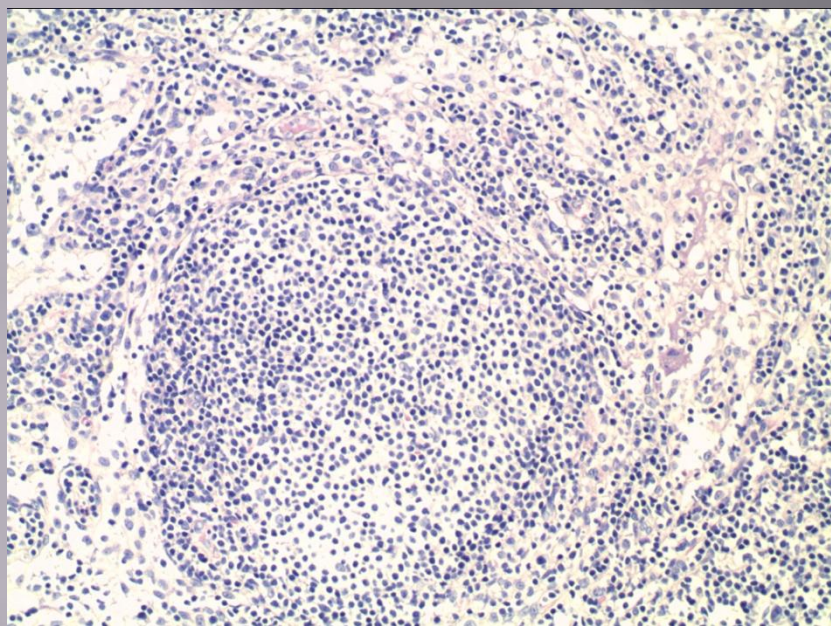
Биопсия лимфатического узла 01.07.2008

Гистологических признаков опухолевого роста и лимфопролиферативного заболевания не выявлено.

Фрагмент выписного эпикриза.

Больная С., 27 лет, жена офицера, была направлена в госпиталь онкологом с диагнозом: «Лимфогранулематоз». Основанием для такого диагноза явились диарея, прогрессирующее нарастание общей слабости, умеренное повышение температуры тела, наличие в брюшной полости увеличенных лимфатических узлов. Пациентке выполнена пункция костного мозга. По заключению миелограммы костно-мозговой пунктат нормоклеточный полиморфный, миелоидный росток сохранен (53,6 %), увеличено количество нейтрофильных (17,6 %) и палочкоядерных (25,2 %) миелоцитов, эритроидный росток сохранен, тип кроветворения нормобластический, мегакариоцитарный росток усилен. Для уточнения диагноза проведена лапоротомия и биопсия лимфатического узла - гистологических признаков опухолевого роста и лимфопролиферативного заболевания не выявлено, гистологическая картина реактивного лимфаденита.

Фолликул (слева) и синус (справа) лимфатического узла больной С.



В период госпитализации, с целью иммуномаркерной верификации глютеновой энтеропатии, также была выполнена серологическая диагностика, выявлено повышение IgA к глиадину – 198,6 Е/мл, IgA к тканевой трансглутаминазе – 200,0 Е/мл. Больная была переведена на аглютеновую диету.

При контрольном обследовании через год состояние пациентки существенно улучшилось, нарушения стула отсутствуют, температура тела нормальная. По данным контрольной компьютерной томографии органов брюшной полости патологии выявлено не было.

Обсуждение

Эти примеры свидетельствуют о различных клинических проявлениях целиакии у молодых людей, запоздалой диагностике. В первом случае лишь профессиональное мастерство хирурга предупредило ненужную лапаротомию. У второго больного диагноз установлен в порядке исключения органической патологии при СРК. У молодой женщины СКТ проводилась с целью исключения опухолевого процесса. Он ошибочно был подтверждён, но гистологическое исследование лимфому не подтвердило и побудило к дополнительным исследованиям. И в этом случае целиакию следовало предполагать на раннем этапе диагностики

*Причины редкой диагностики целиакии в
клинической практике:*

- целиакия может протекать без ведущего признака – энтеропатии
- симптомы целиакии приписывают другим болезням
- знания врачей о болезни недостаточны
- мало лабораторий, качественно проводящих исследования

Факторы обострения или проявления целиакии

- беременность
- роды
- хирургическое вмешательство
- вирусное заболевание
- тяжелый эмоциональный стресс

Клиника целиакии 1

Энтеропатия

- мальабсорбция
- мальдигестия
- диарея
- абдоминальные спастические боли
- напряжение
- метеоризм

Ферментопатии

Непереносимость

- лактозы
- сахарозы
- мальтозы
- и др.

Группы риска по выявлению целиакии

- Люди с хроническими поносами
- Люди с отставанием в физическом и/или половом развитии
- Люди с остеопорозом в молодом и среднем возрасте
- Люди с Fe-дефицитом или мегалобластной анемией
- Близкие родственники больных целиакией

Лечение

1. Аглютеночная диета – пожизненно.
2. Иммуносупрессия – по возможности наиболее укороченными циклами и менее агрессивными средствами.
3. Симптоматическая терапия, в т.ч.:
 - исключение из пищи веществ, вызывающих клинику ферментопатий;
 - восполнение белкового, витаминного, минерального и других дефицитов;
 - нормализация микрофлоры кишечника.

Нетоксичные злаковые при целиакии:

- рис
- гречиха
- кукуруза
- пшено

Безопасными считаются:

- мука и крахмалы, приготовленные из картофеля, тапиоки, маниоки, батата, бобов, гороха, сои, орехов.

Больные целиакией могут употреблять:

- мясо
- рыбу
- овощи
- фрукты
- яйца
- рис
- шоколад
- мармелад
- зефир
- некоторые конфеты
- молочные продукты
- отдельные сорта колбас, сосисок
- бобовые
- гречу
- кукурузу
- пшено
- некоторые сорта мороженого

Скрытый глютен содержат

- вареные колбасы, сосиски
- измельченные мясные и рыбные полуфабрикаты
- консервы мясные, рыбные, многие овощные, фруктовые, в т.ч. томатные пасты, кетчупы
- продукты с глютен-содержащими стабилизаторами
- многие приправы
- концентрированные сухие супы, бульонные кубики
- некоторые виды чая, кофе- и какао- смеси
- кукурузные хлопья при использовании ячменной патоки
- имитации морепродуктов
- квас и некоторые алкогольные напитки
- ряд пищевых добавок (E150a, E150d, E160b и др.)

Заключение. Целиакия – сложная болезнь с крайне разнообразным спектром кишечных и других клинических проявлений, требующих дифференцированного подхода как в определении диагностической, так и лечебной тактики с привлечением широкого круга специалистов. Чаще всего целиакию необходимо исключать при заболеваниях органов брюшной полости, прежде всего СРК.