



Патология носа и околоносовых пазух у детей

Кафедра оториноларингологии
ИГМУ 2007

Пороки и аномалии носа

Б.В.Шеврыгин , М.К.Манюк

Агенезия – полное недоразвитие органа

Гипергенезия – чрезмерное развитие

Гипогенезия – недоразвитие

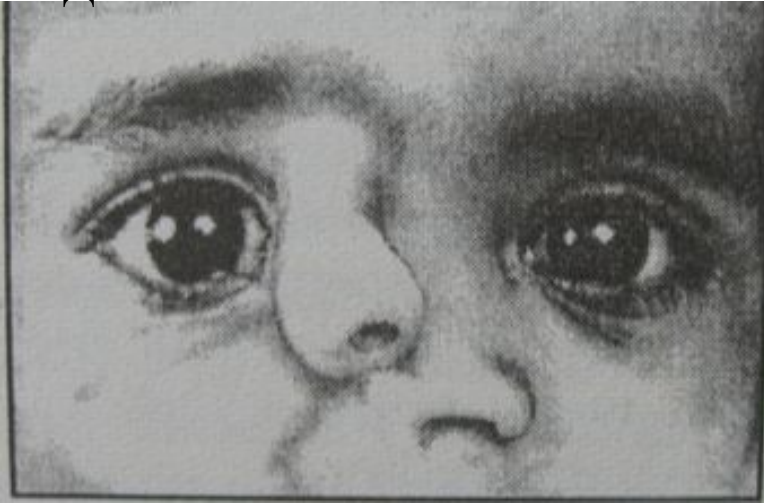Дисгенезия – неправильное развитие органа

Дистопия- нарушение нормального положения
органа

Персистенция – сохранение эмбриональных
структур, исчезающих к рождению

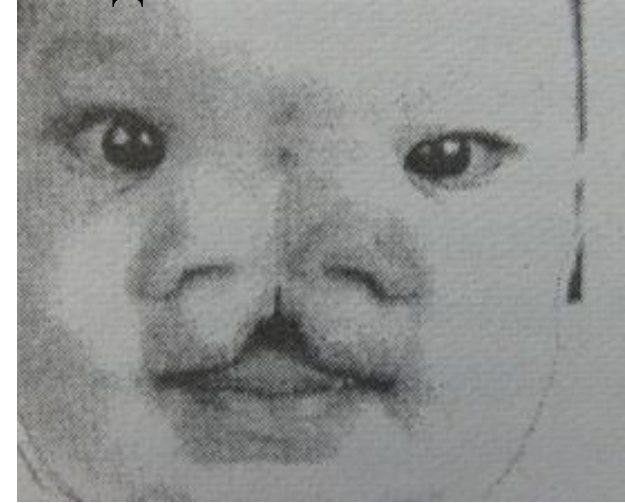Врожденные аномалии развития носа

дисгенезия



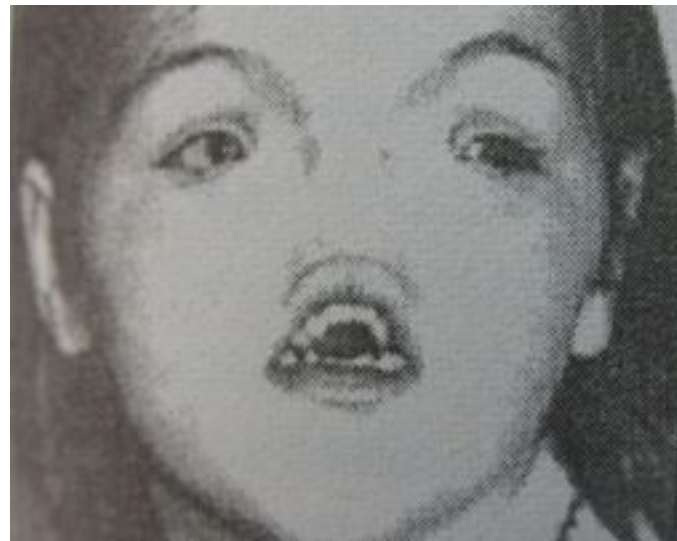Боковой хобот и недоразвитие правой половины носа

дисгенезия



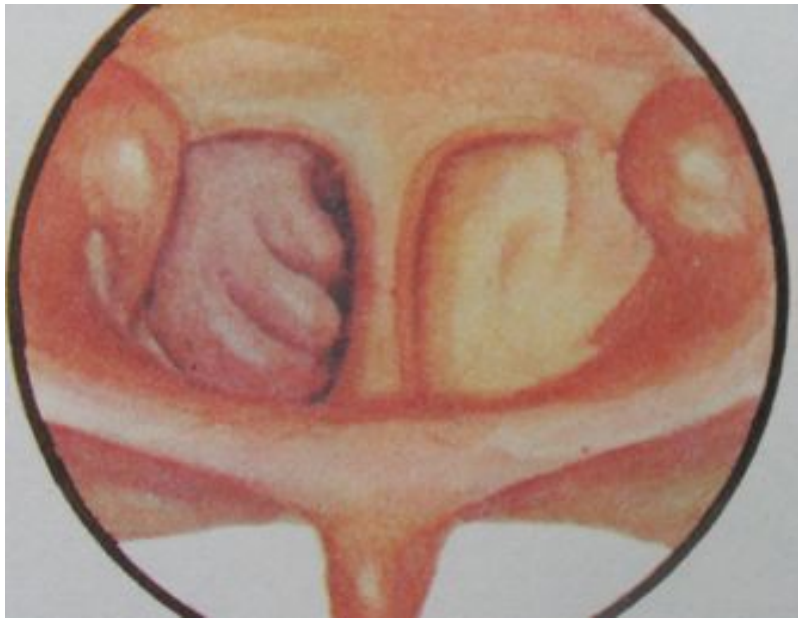Расщепление носа, верхней губы и неба

Агенезия носа



ВПР носа: врожденная атрезия хоан


- односторонняя, двухсторонняя
- частичная, полная
- перепончатая, хрящевая, костная, смешанная



Диагностика:

- Полное отсутствие носового дыхания на стороне поражения
- Зондирование носовых ходов
- Закапывание контрастных веществ в нос
- Рентгенография
- КТ

ВПР носа: дермоидные кисты и свищи спинки носа



Лечение

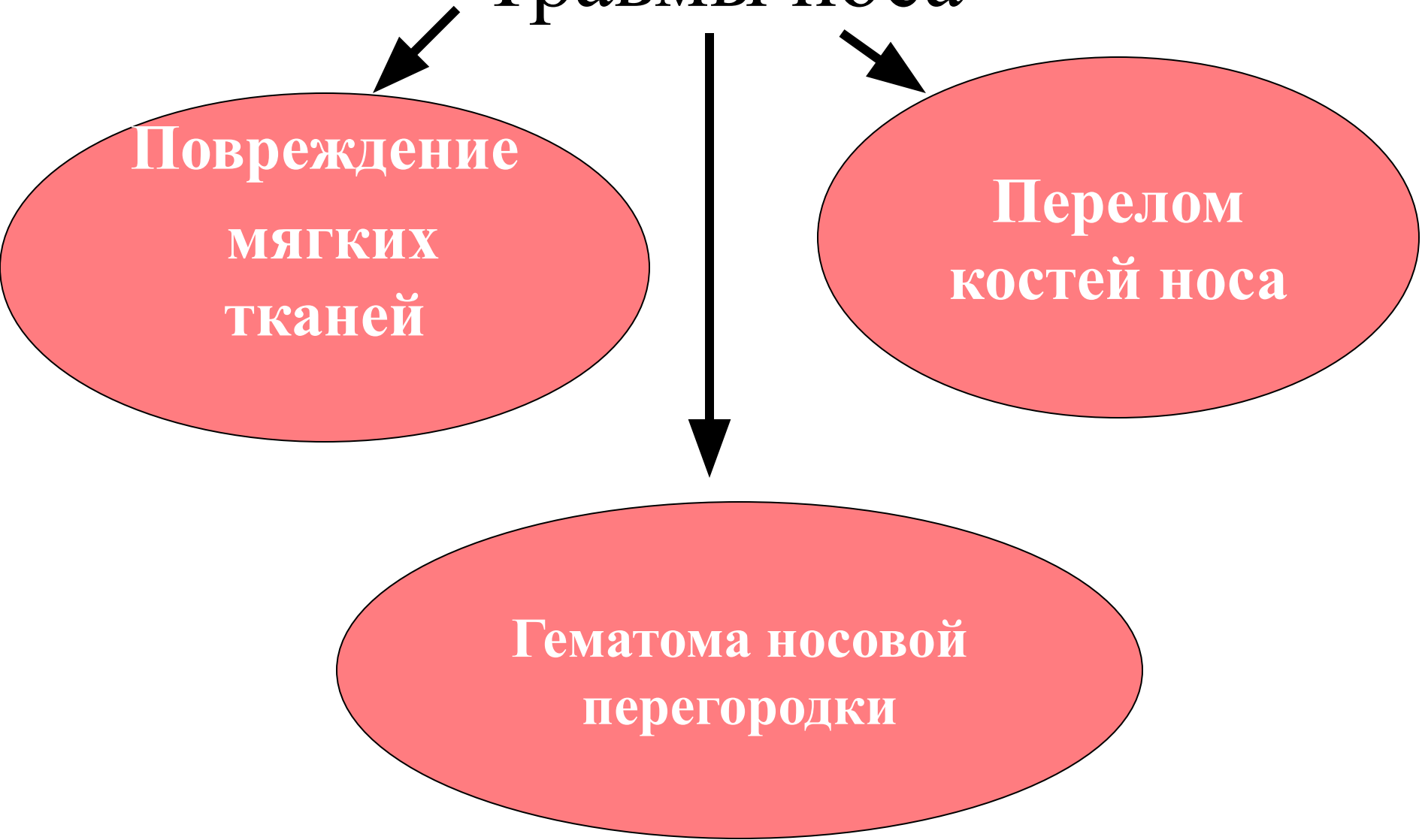
хирургическое –
иссечение

Травмы носа

Повреждение
мягких
тканей

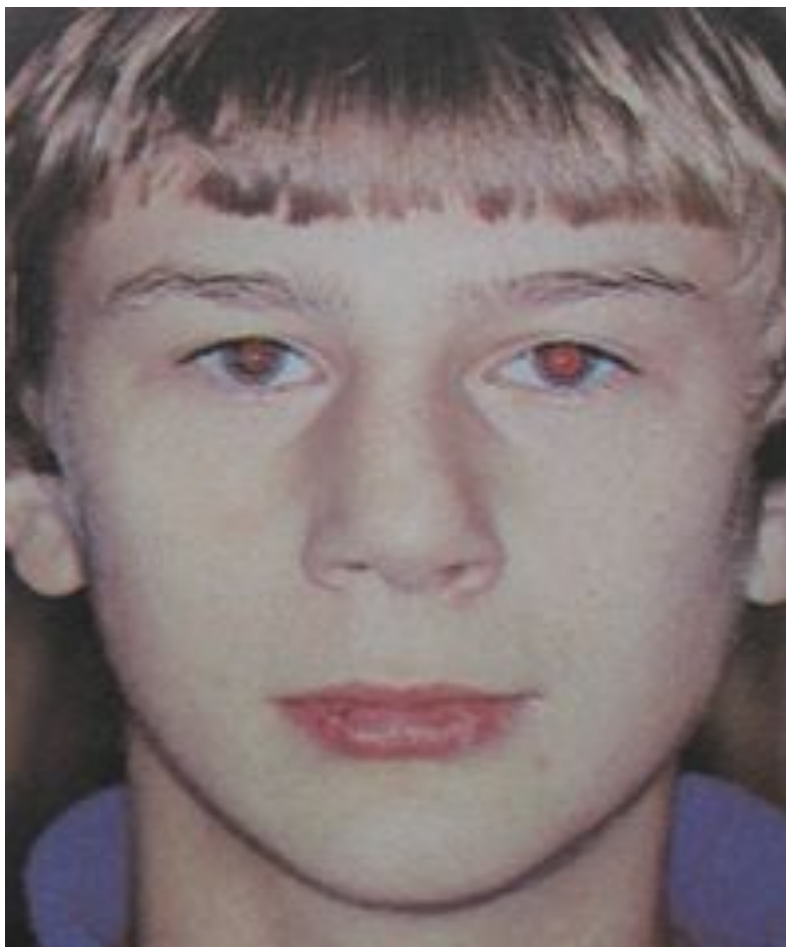Перелом
костей носа

Гематома носовой
перегородки



Перелом костей носа

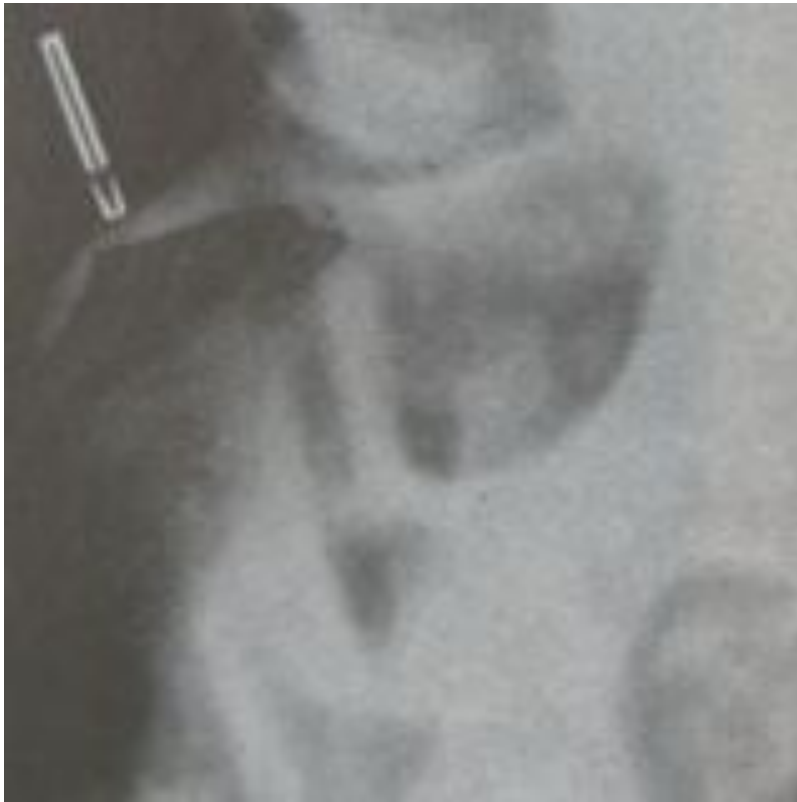(носовых костей, лобного отростка верхней челюсти, носового отростка лобной кости)



Достоверные признаки:

- Деформация наружного носа
- Патологическая подвижность костей
- Крепитация отломков

Перелом костей носа

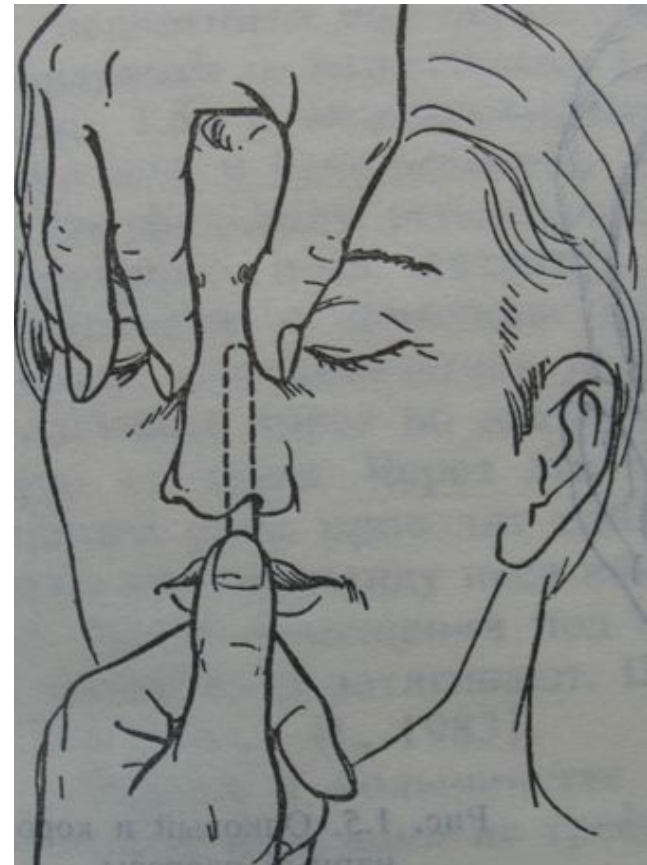


Рентгенологическая
диагностика
перелома
НОСОВЫХ КОСТЕЙ

Репозиция костей носа

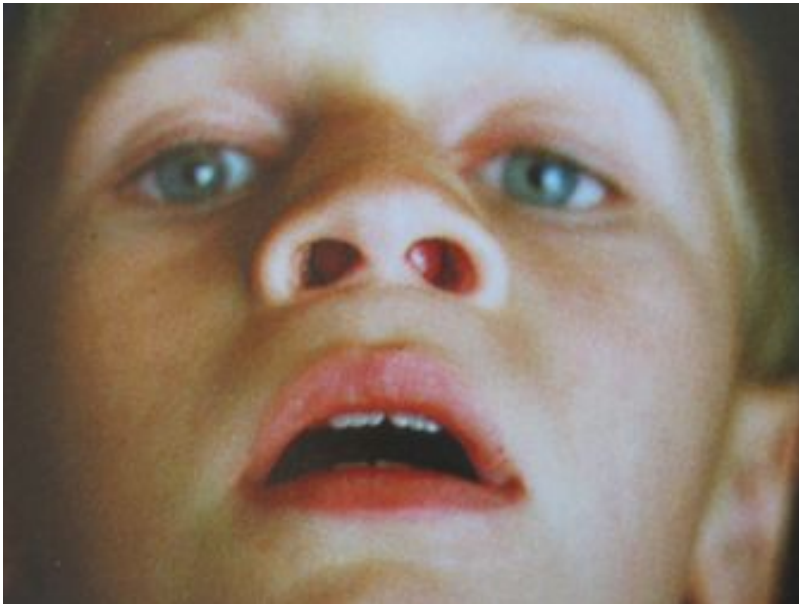

- Инструментальная
(элеватором, распатором)



- Пальцевая
я

Гематома носовой перегородки



Лечение:

- Пункция гематомы и аспирация крови
- Передняя тампонада носа
- Антибактериальная терапия

Причины НОСОВЫХ кровоотечений

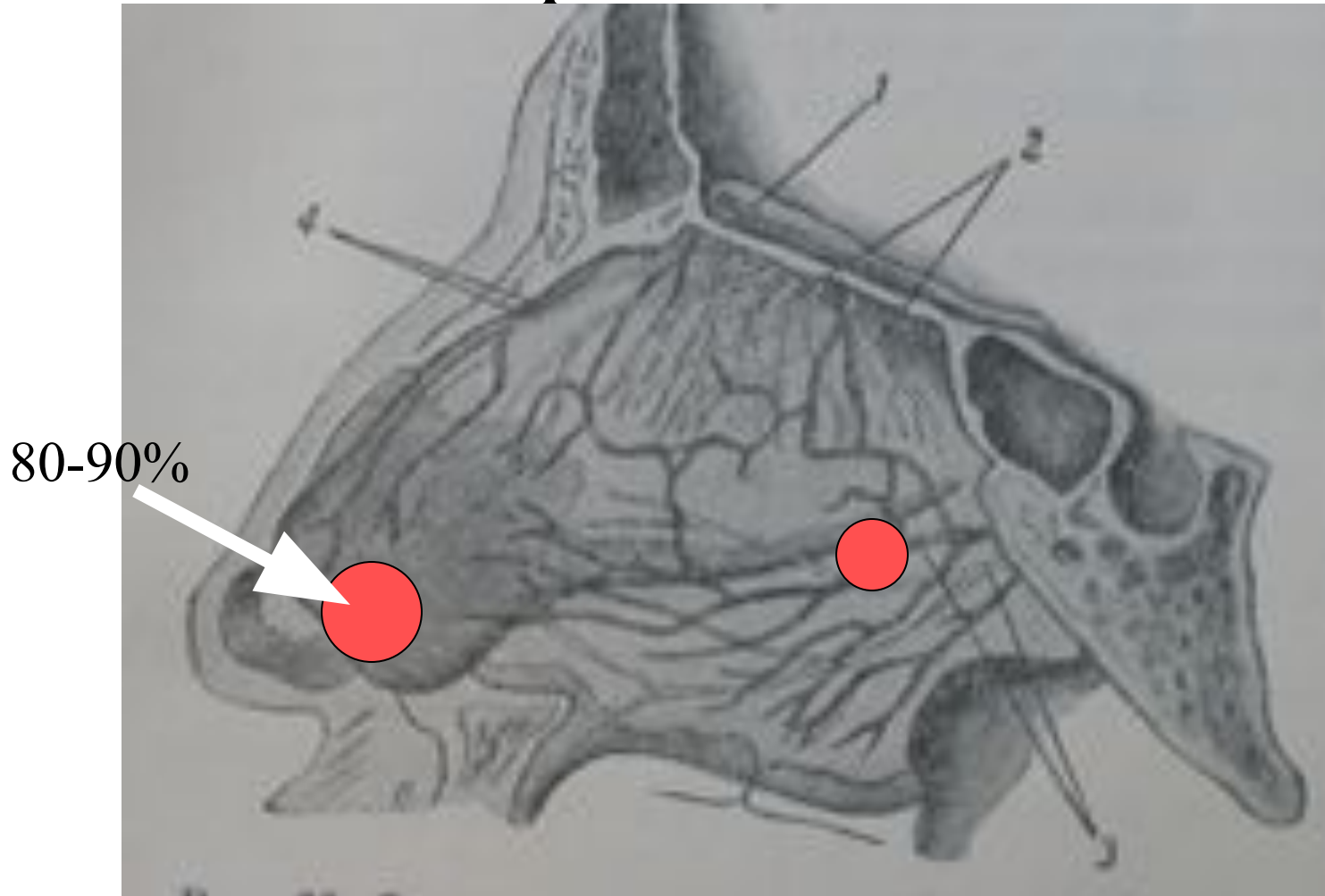
Местные (15%)

- Травмы носа
- Атрофия
- Опухоли доброкачественные (гемангиомы, ангиофибромы и др.)
- Инородные тела
- Опухоли злокачественные

Общие (85%)

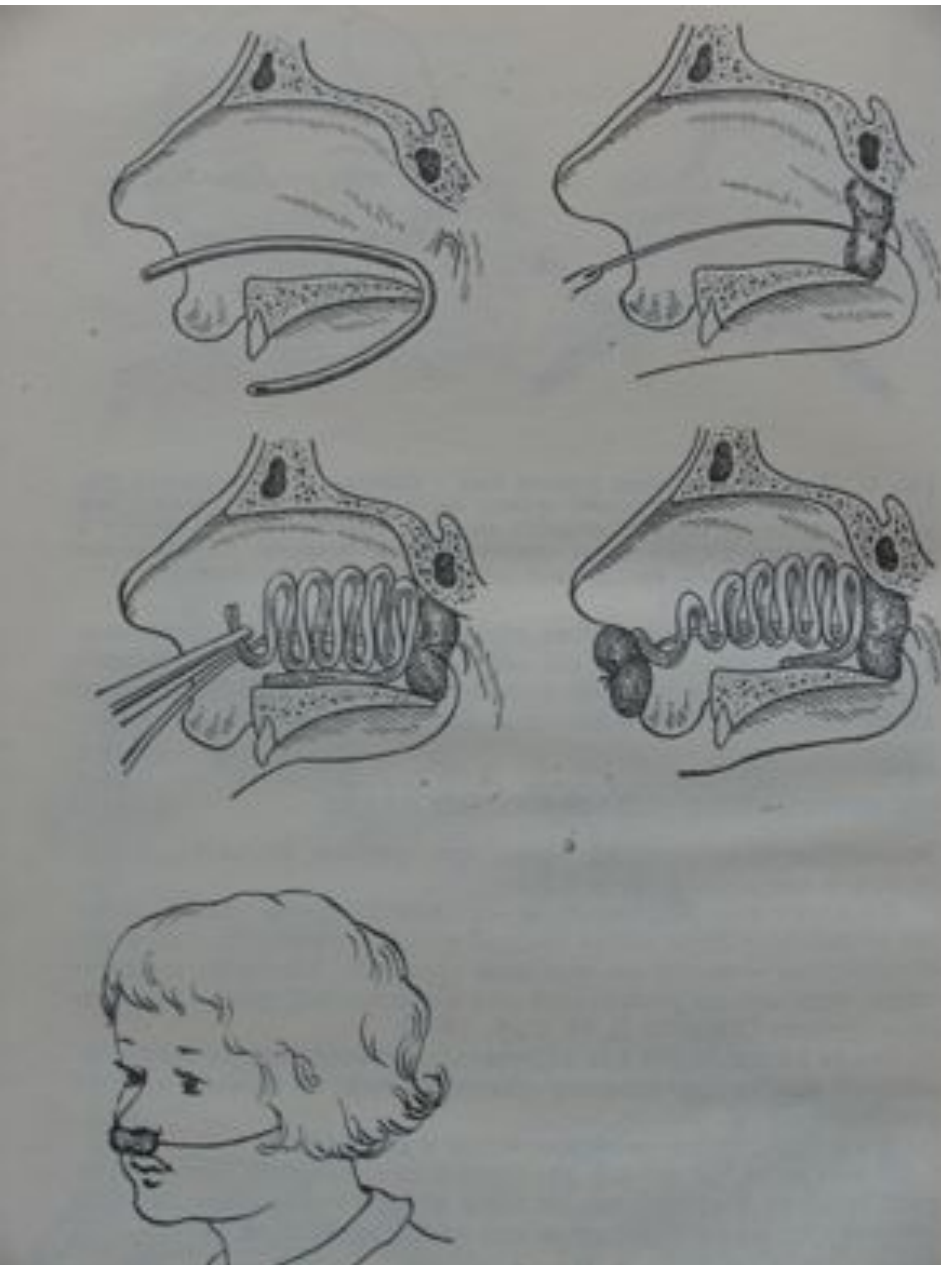
- Артериальная гипертензия
- Инфекционные заболевания (грипп, дифтерия, гепатит)
- Гиповитаминозы (С, РР, К)
- Заболевания крови (лейкоз, гемофилия, болезнь Верльгофа, Виллебранда, Рандю-Ослера, геморр. васкулит и др.)
- Заболевания внутренних органов (печени, сердца, легких)
- Перегрев головы, тела
- Физическое перенапряжение
- Эндокринные вазопатии
- Викарные кровотечения

Источники носовых кровотечений



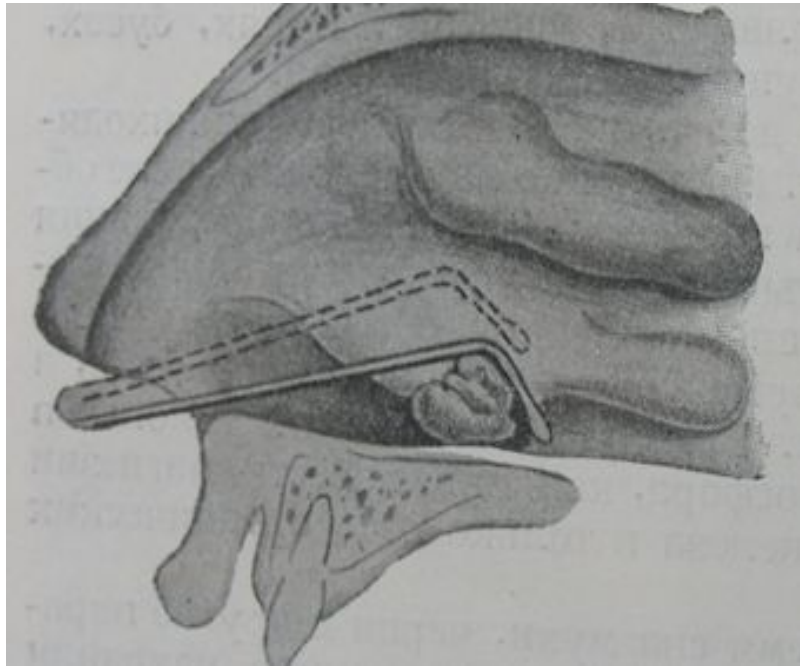
Способы остановки носовых кровотечений

- *Лечение основного заболевания*
- Прижатие крыла носа к перегородке (НЕ запрокидывать голову пациенту!)
- Холод на переносицу, затылок
- Ватный шарик с H_2O_2 3% в нос
- Прижигание кровоточащего сосуда (химическое, электрокаустика, лазером)
- Передняя тампонада (гемостатической губкой, турундами с аминокапроновой кислотой и др.)
- Задняя тампонада (по Беллоку, ЯМИК-тампонада)



**Задняя
тампонада носа**
- кровотечения из
задних отделов носа
- обильные
посттравматические
кровотечения

Инородные тела носа



Удаление крючком

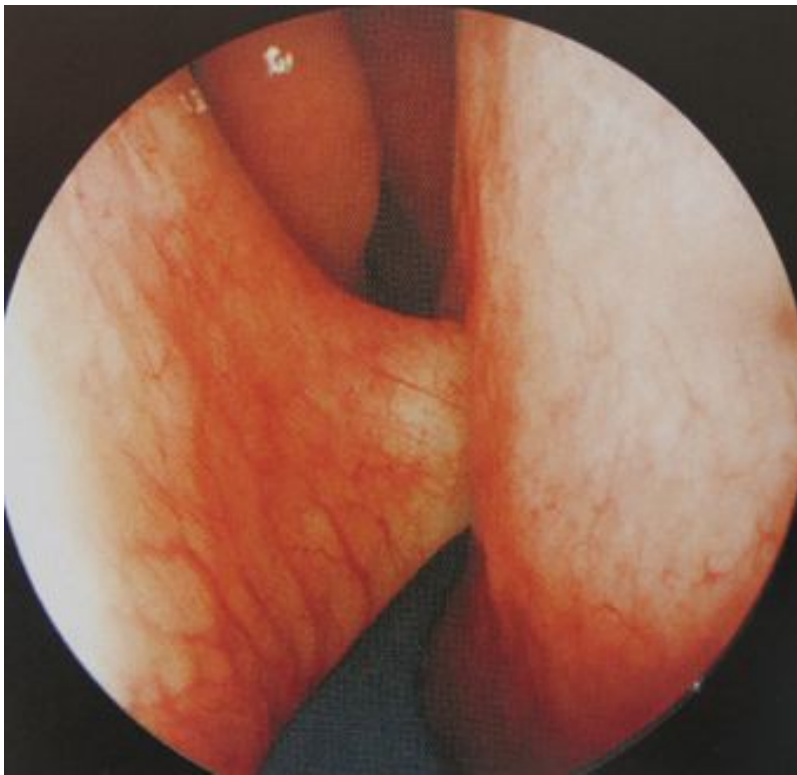
Симптомы:

- Односторонняя заложенность носа
- Односторонний гнойный насморк
- Односторонние головные боли
- Носовое кровотечение

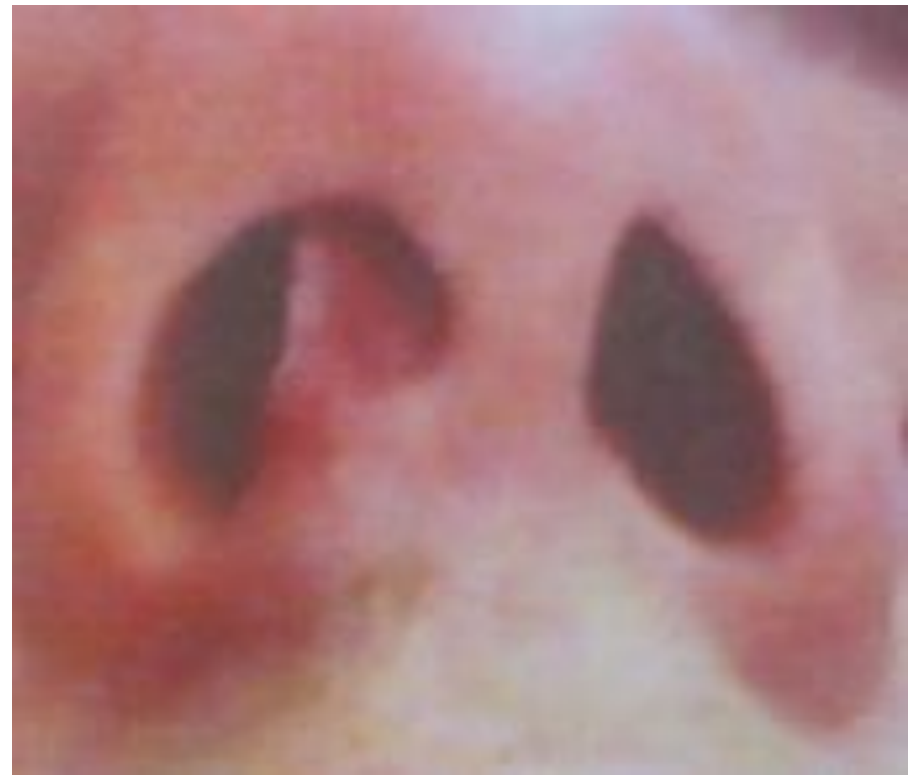Диагностика:

- Анамнез
- Риноскопия
- Рентгенография

Искривление носовой перегородки (риноскопия)



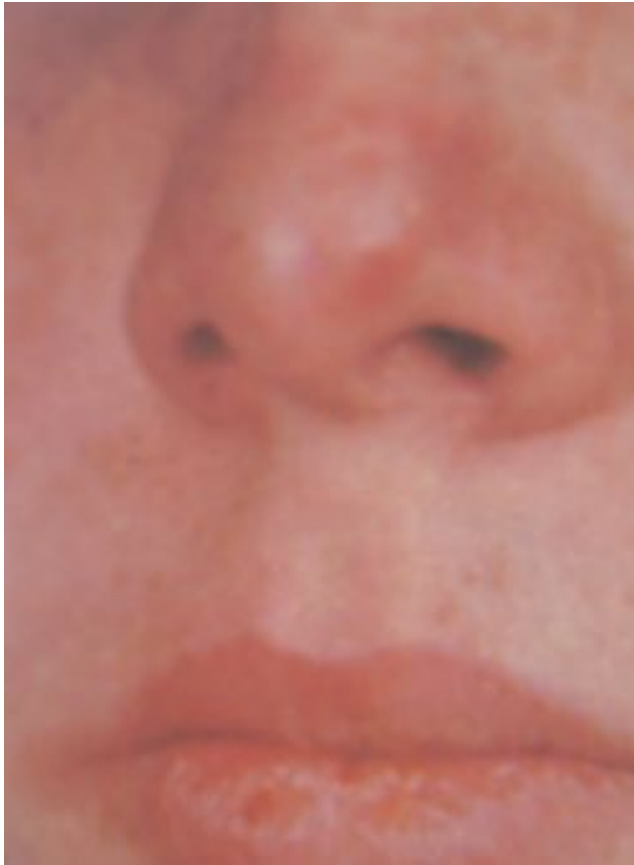Шип носовой перегородки



Подвывих хряща
носовой перегородки

Заболевания наружного носа

Фурункул носа



- Антибиотики
- Антикоагулянты

Местно:

- Димексид 1:4
- Левомеколь
- Мазь Вишневского
- Гипертонические р-ры
(после вскрытия)



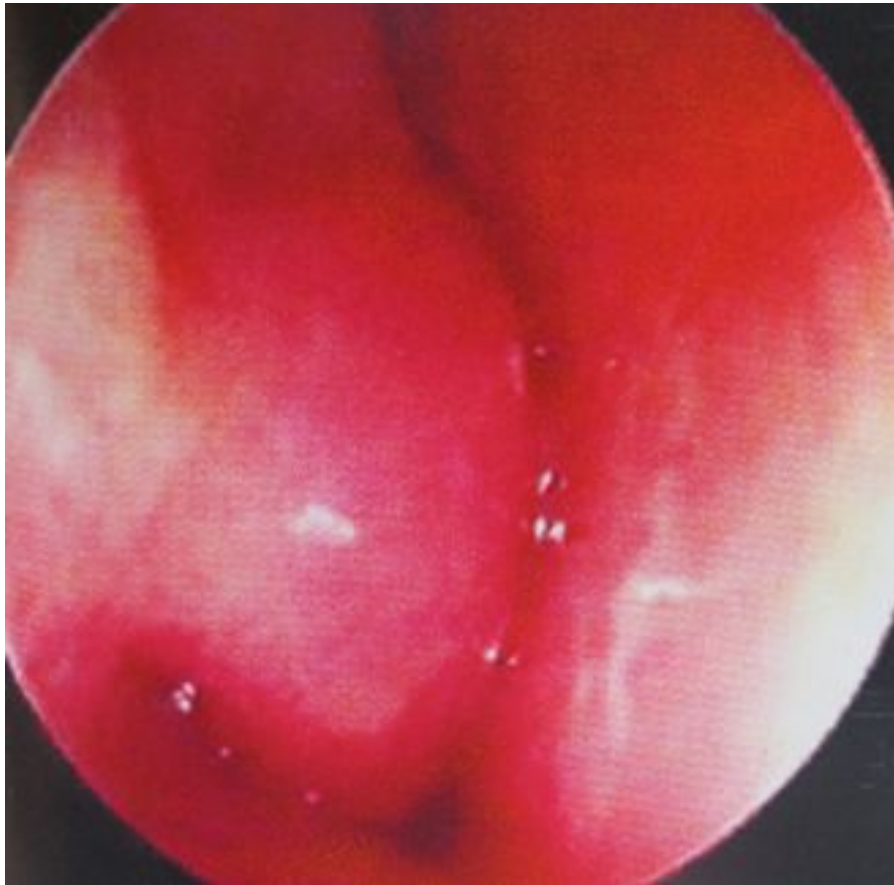
Острый ринит — воспаление слизистой оболочки носовой полости

Симптомы: - насморк, чихание, затруднение носового дыхания в течение недели

Лечение:

- Промывание носа раствором Na Cl 0,9%, Аква Марис, салин
- Сосудосуживающие капли, спреи
- Разжижение вязкого секрета (синупрет внутрь, ринофлуимуцил в нос)
- Горячие ножные ванны
- Постуральный дренаж

Острый ринит



Стадии:

1. Сухая
2. Влажная
3. Гнойных выделений

Лечение:

- Сосудосуживающие капли в нос
- Удаление секрета из носа
- Противовирусное (индукторы интерферона)
- Рефлекторная терапия

Особенности острого ринита у грудных детей

1. Ребенок не может дышать ртом и сосать
2. Плохо спит, худеет
3. Возникают аэрофагия и метеоризм
4. Затяжное течение
5. Постназальный синдром (заложен нос, секрет в носоглотке – трудно удалить)
6. Осложнения: отит, стоматит, этмоидит, трахеобронхит, бронхопневмония



Хронические риниты

1. Катаральный
2. Гипертрофический
 - А) ограниченный
 - Б) диффузный
3. Атрофический
 - А) простой (ограниченный, диффузный)
 - Б) озена
4. Аллергический (ARIA, 2001 г.)
 - А) сезонный (интермиттирующий)
 - Б) круглогодичный (персистирующий)
 - В) профессиональный
5. Вазомоторный (эндокринный, холодовой, медикаментозный, идиопатический)

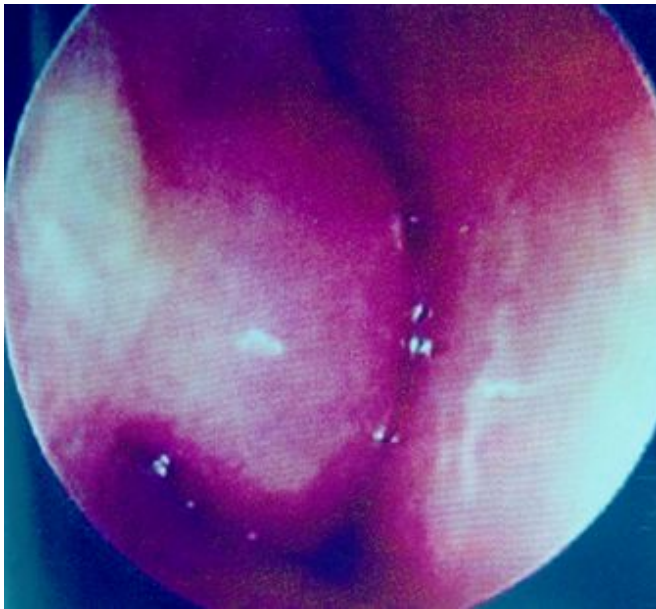
Аллергический ринит **Симптомы:**



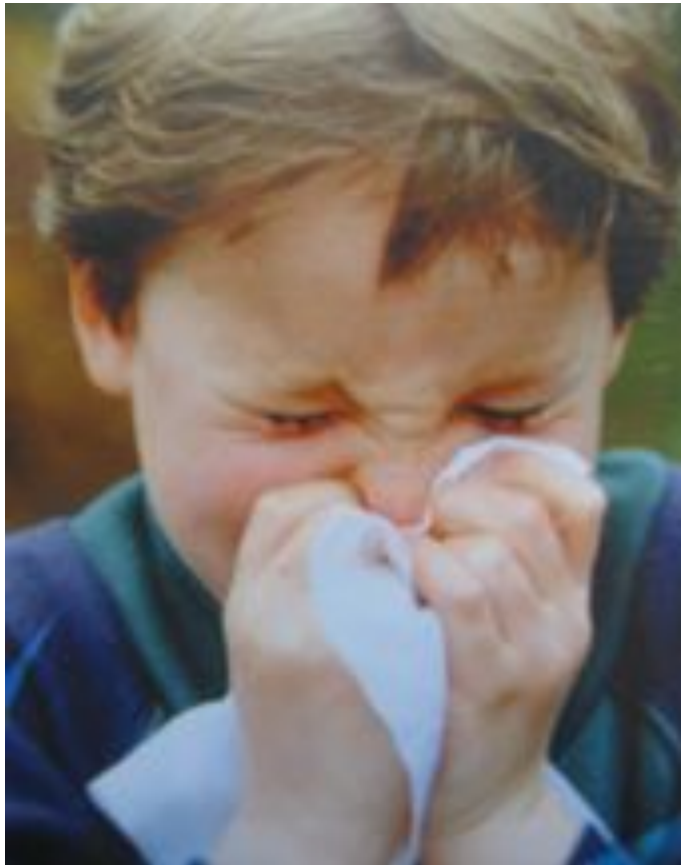- Выделения из носа
- Затруднение носового дыхания
- Чихание
- Зуд в носу

Принципы лечения:

- Элиминация аллергена
- Неспецифическая гипосенсибилизация
- Специфическая иммунотерапия



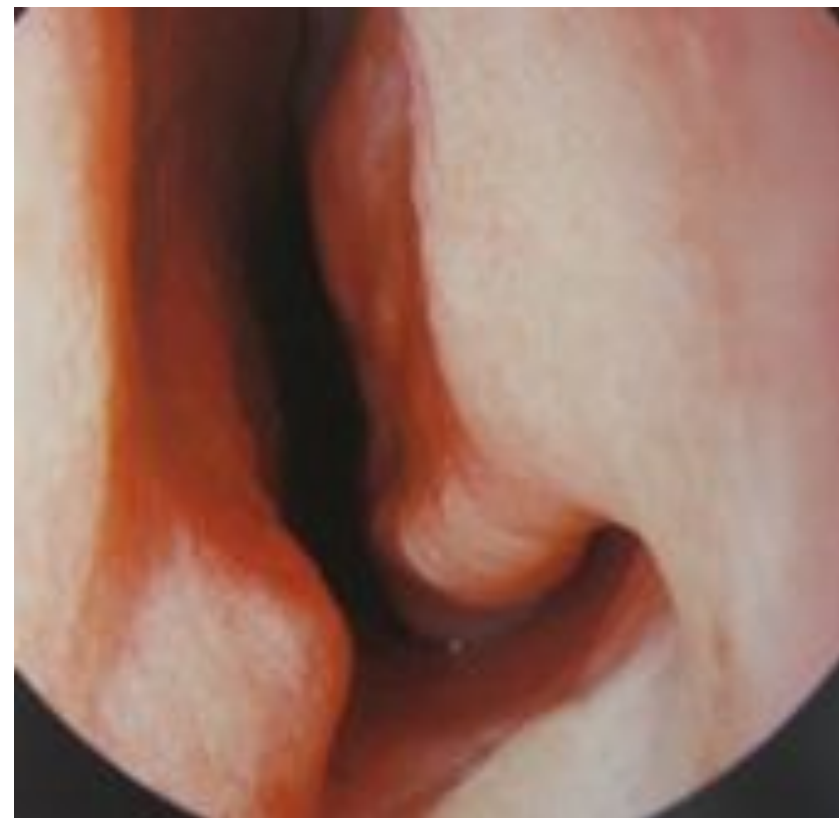
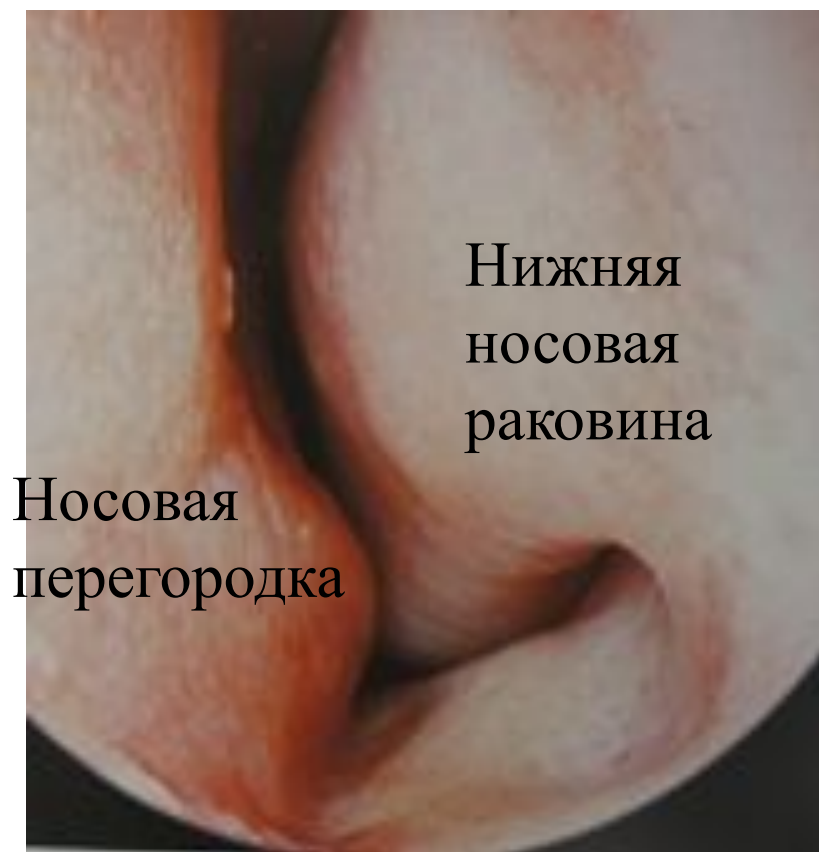Аллергический ринит



Неспецифическое лечение:

- Антигистаминные средства
- Топические кортикостероиды
- Стабилизаторы мембран тучных клеток
- Деконгестанты
- М-холиноблокаторы
- Антилейкотриеновые средства

Гипертрофический ринит



После операции
(вазотомии)

Атрофический ринит

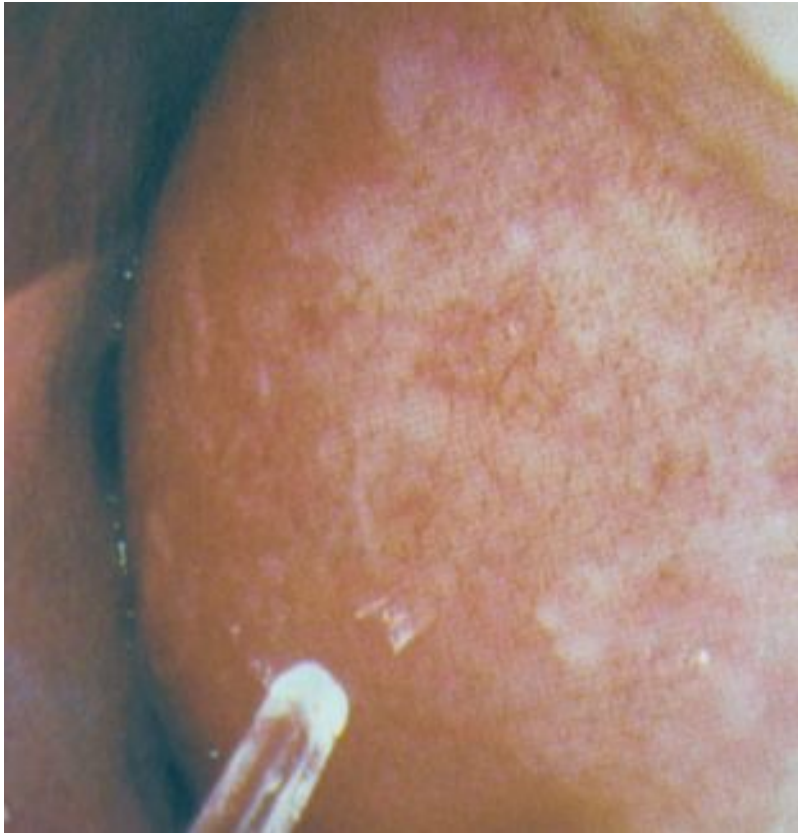Простой:

- сухость и корки в носу
- кровотечения из носа

Озена:

- атрофия слизистой оболочки и костной ткани
- корки в носу с неприятным запахом
- аносмия

Вазомоторный ринит



Эндокринный
Холодовой
Медикаментозный
Идиопатический

Параназальный синусит

Классификация (Преображенский Б.С., 1959)

Острый

1. Экссудативная форма

- Катаральная
- Серозная
- Гнойная

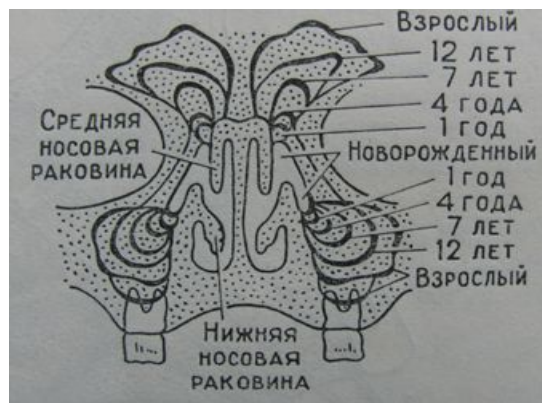
2. Продуктивная

- Простеночно-гиперпластическая
- Полипозная
- Холестеатомная
- Казеозная
- Некротическая
- Атрофическая

Хронический

3. Смешанная

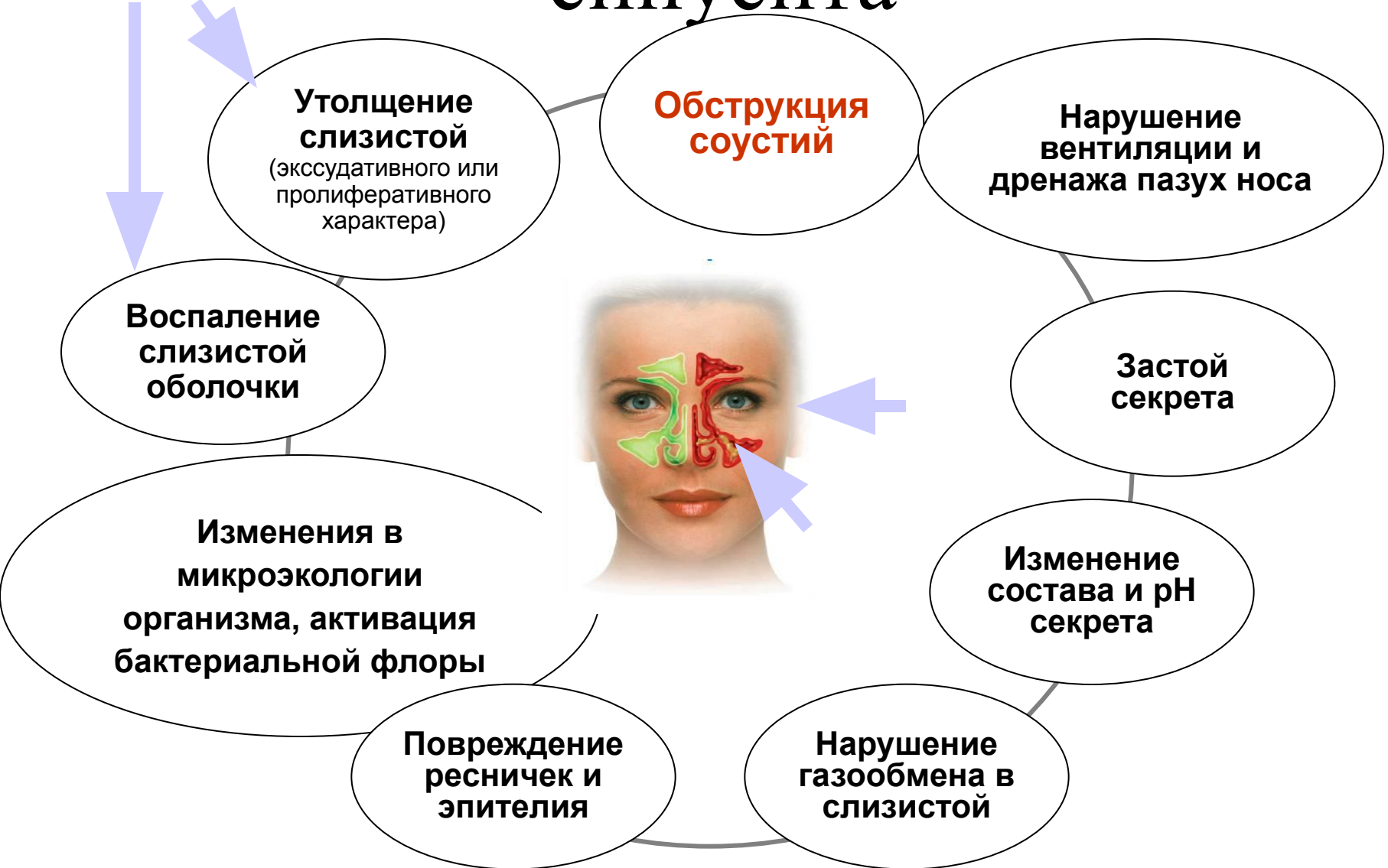4. Вазомоторный и аллергический



Патогенез формирования синусита

вирусы

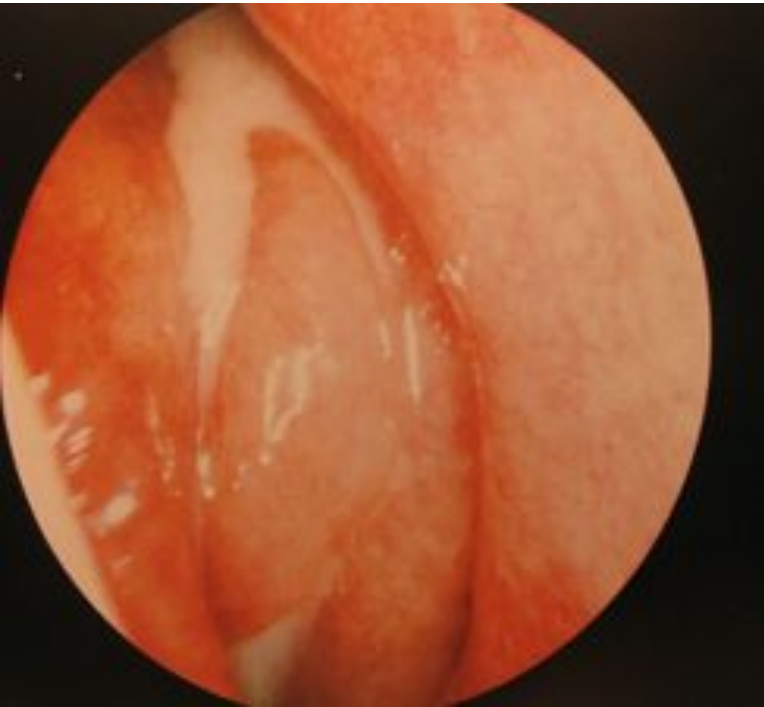
синусита



Этиология синусита:

- 1. Острый синусит** (Str.pneumoniae, Str. pyogenes, Haemophilus influenzae, Moraxella catarrhalis, St. aureus)
- 2. Хронический синусит** (E. Coli, Proteus spp., Enterobacter, K. pneumoniae)

Острый синусит



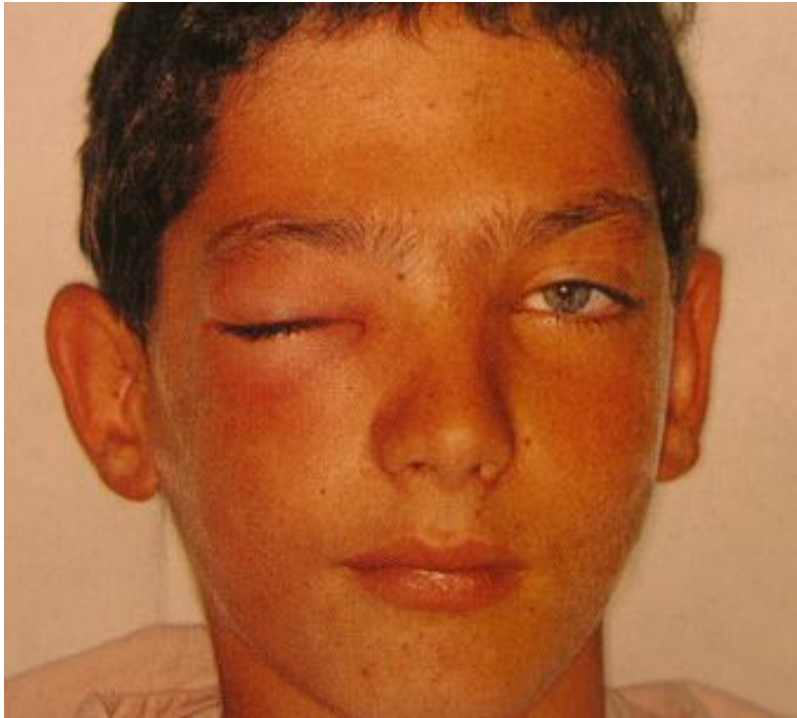Симптомы:

- заложенность носа
- слизисто-гнойный насморк более 10 дней
- головные и лицевые боли
- патологический секрет в среднем носовом ходе
- затемнение околоносовых пазух на рентгенограмме

Современные особенности течения:

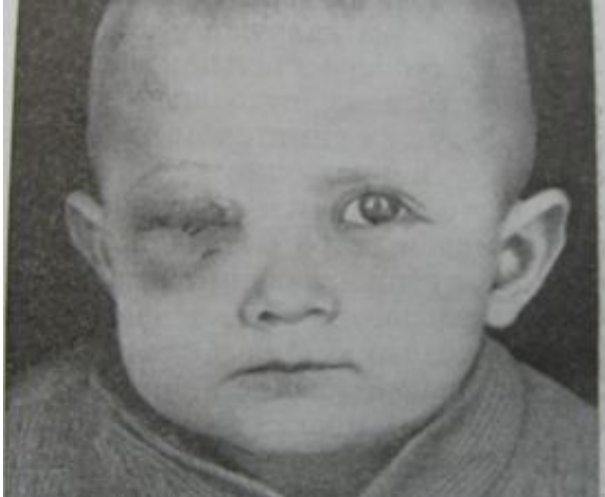**незначительное повышение температуры тела,
СОЭ и лейкоцитов крови**

Орбитальные осложнения острого синусита



Острый
правосторонний
гнойный
гаймороэтноидит,
осложненный
периоститом
стенок орбиты,
отеком век правого
глаза

Орбитальные осложнения острого синусита



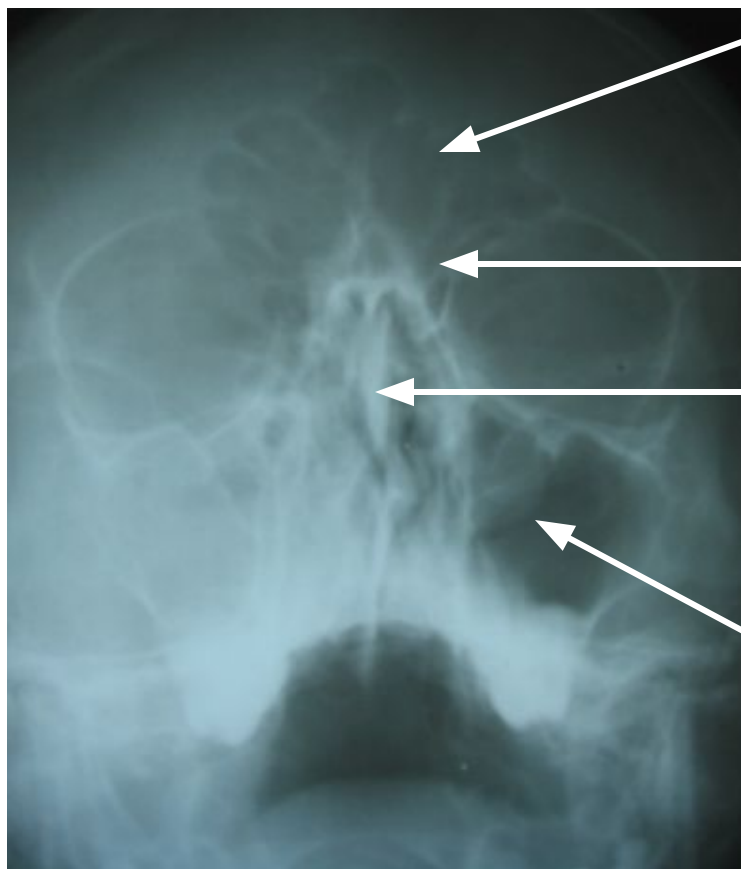
- Отек век и клетчатки глазницы
- Абсцесс век
- Периостит (негнойный, гнойный)
- Субпериостальный абсцесс
- Флегмона глазницы
- Ретробульбарный неврит

Внутричерепные осложнения синусита

- Арахноидит
- Экстравентрикулярный абсцесс
- Субдуральный абсцесс
- серозный и гнойный менингит
- Абсцесс мозга
- Тромбоз синусов ТМО, риногенный сепсис

РЕНТГЕНОГРАФИЯ ОНП

Гнойный правосторонний гайморозтмоидит



Лобная пазуха

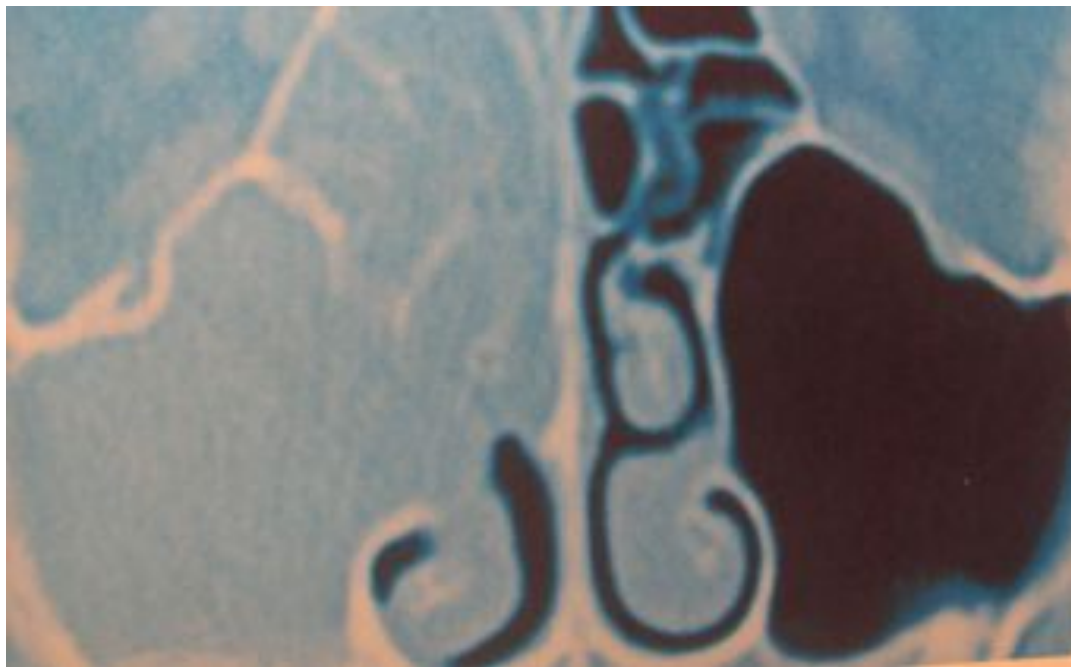
Решетчатая пазуха

Перегородка носа

Верхнечелюстная
пазуха

КТ ОКОЛОНОСОВЫХ ПАЗУХ

коронарная проекция



Правосторонний
гайморозтмоидит

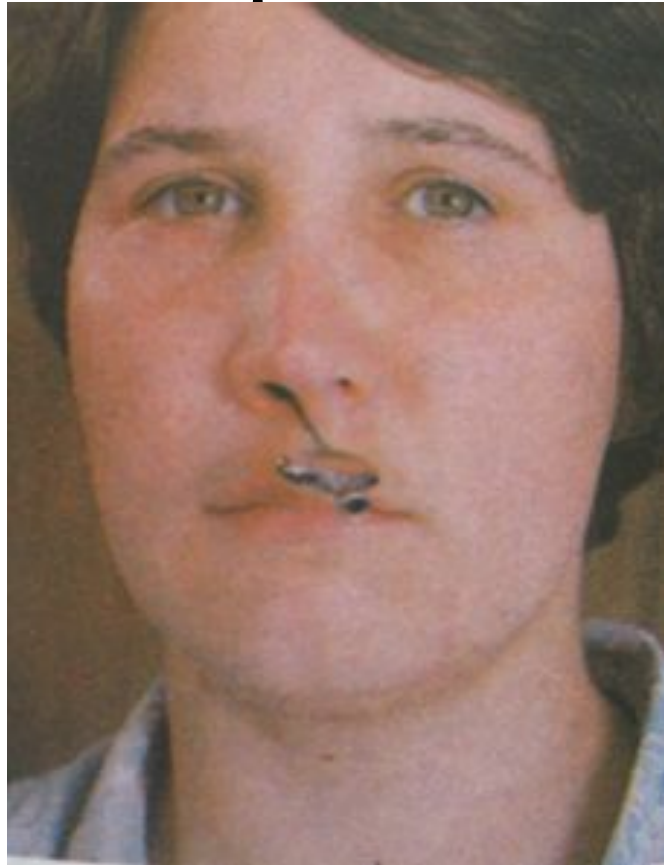Антибактериальная терапия острого синусита

- ✓ аминопенициллины
(амоксициллин/клавуланат аугментин 50 мг/кг/сут амоксиклав, флемоклав)
- ✓ цефалоспорины 2 – 3 поколений
(цефуроксим-аксетил 40-80 мг/кг/сут, цефтриаксон и др.)
- ✓ макролиды (азитромицин)
- ✓ респираторные фторхинолоны
(левофлоксацин) после 14 лет

Местное лечение острого синусита

- Деконгестанты (разгрузочная терапия)
- Пункции пазух (верхнечелюстной, лобной)
- ЯМИК санация пазух
- Метод перемещения по Proetz
- Местная антибактериальная терапия (изофра, полидекса, биопарокс)
- Муколитики (ринофлуимуцил), секретолитики (стимуляторы ГЭР), секретомоторики (эфирные масла)
- Хирургическое лечение (осложненные формы)

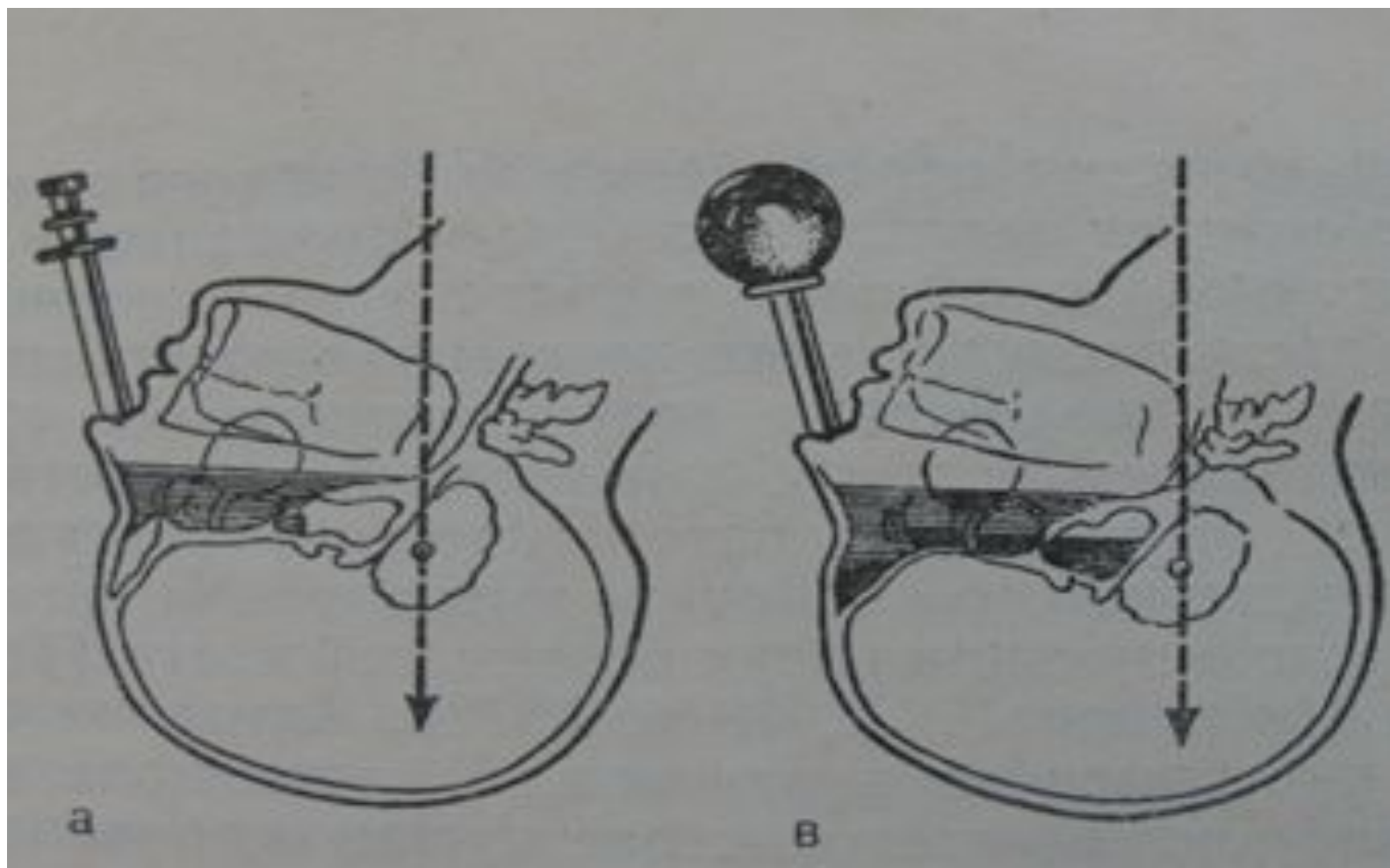
Местное лечение острого синусита – пункция верхнечелюстной пазухи



Игла Куликовского в
нижнем носовом
ходе

Местное лечение острого синусита - гидровакуумсанация

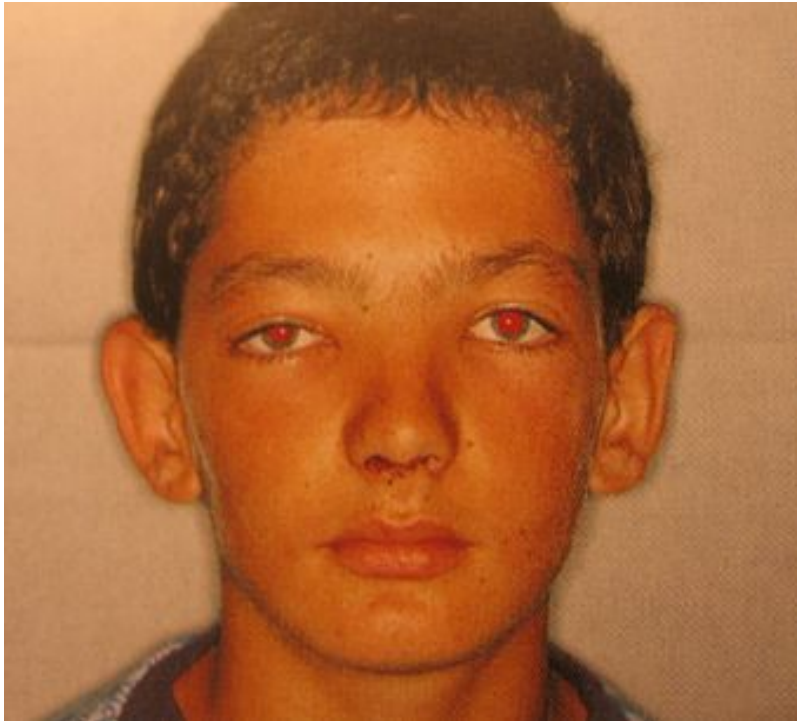Носа (Proetz, 1925 г.)



Показания к госпитализации при синуситах

- Тяжелое клиническое течение, наличие осложнений
- Тяжелая сопутствующая патология или иммунодефицит
- Невозможность проведения в амбулаторных условиях хирургических манипуляций
- Социальные показания

Хирургическое лечение хронического синусита



Эндонозальная
или
экстранозальная
синусотомия