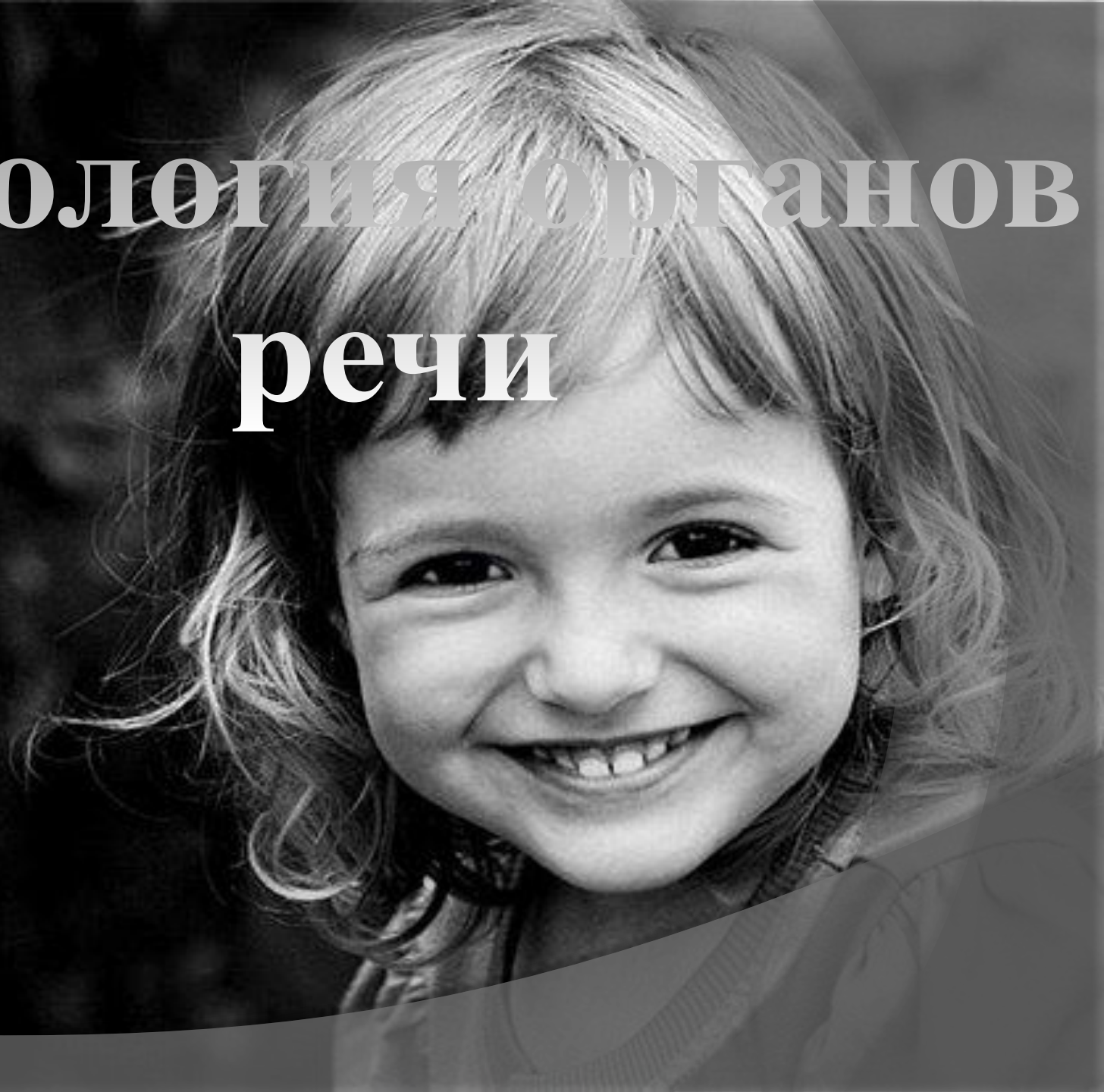
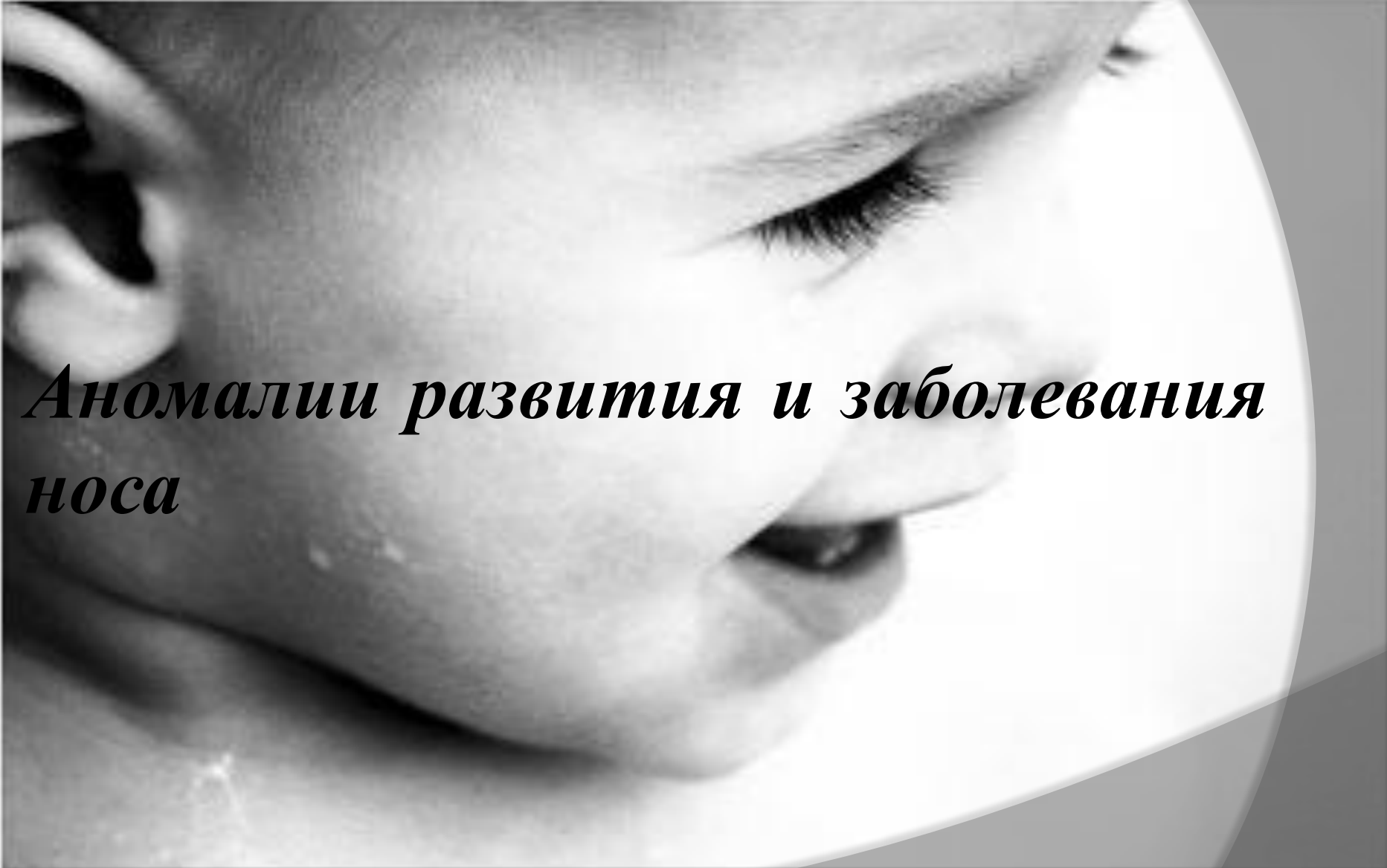
# Патология органов речи





***Аномалии развития и заболевания  
носа***

Различают врожденные и приобретенные заболевания носа.

*Врожденные:*

- сужение и зарастание полости носа
- гнусавость

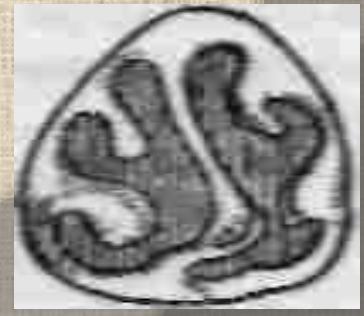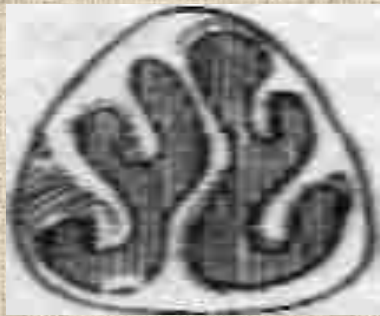*Приобретенные:*

- травмы носа и его придаточных пазух
- гематому носовой перегородки
- инородные тела носа
- острый насморк
- хронический насморк
- озену
- полипы носа
- гнусавость
- риноплазию

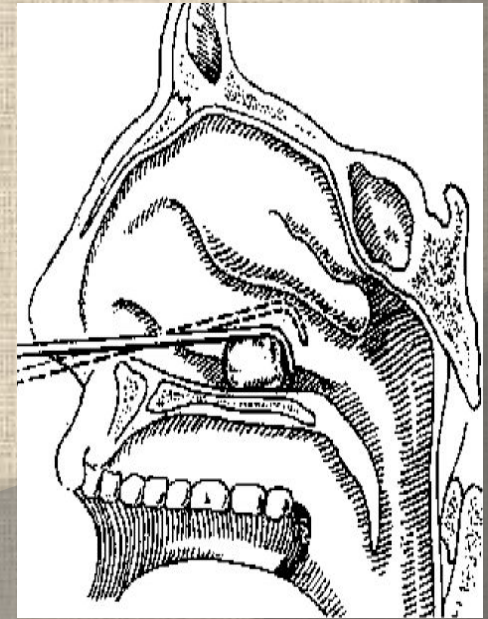
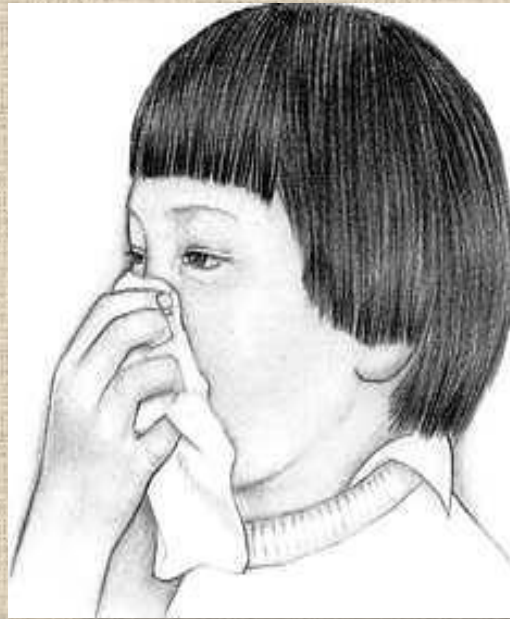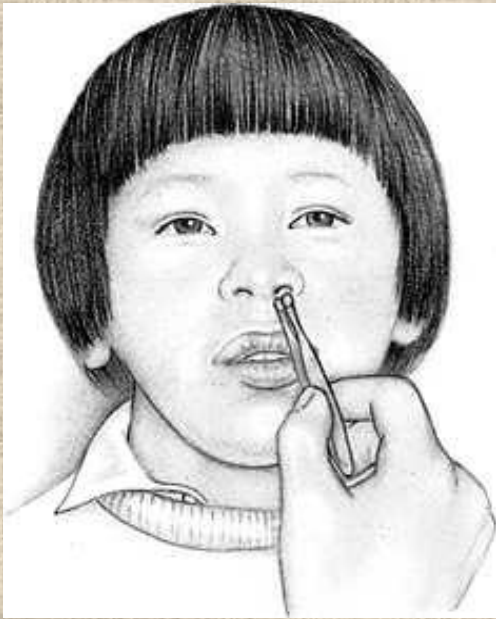## ***Сужение и зарастание полости носа.***

- врожденная узость носовых ходов в одной или в обеих половинах носовой полости
- атрезия (полная, неполная, односторонняя, двусторонняя)
- инспираторное (вдыхательное) присасывание крыльев носа

***Повреждение носа.*** В результате повреждения носовых костей может возникнуть деформация носа в виде смещения его в сторону. При повреждении носовой перегородки часто образуется подслизистое кровоизлияние, или гематома, которая впоследствии превращается в абсцесс.



***Инородные тела носа.*** Приводят к закупорке одной, а иногда обеих половин носовой полости и нередко вызывают гнойное воспаление слизистой оболочки носа. Чаще инородные тела застревают в начальном отделе нижнего носового хода и легко удаляются врачом под контролем зрения.



**Острый насморк.** Может наблюдаться как самостоятельное заболевание или как одно из проявлений общего инфекционного заболевания (грипп, корь, скарлатина).

*Признаки острого насморка:*

- ощущение сухости и жжения в носу и в носоглотке
- чихание
- небольшое повышение температуры.

*Последствия:*

- ✓ изменение тембра голоса
- ✓ гнусавость
- ✓ нарушение обоняния

*Хронический насморк* возникает при:

- частом повторении острого насморка
- частом и длительном вдыхании холодного и горячего воздуха
- примеси к вдыхаемому воздуху различных раздражающих частиц в виде пыли, дыма, газов



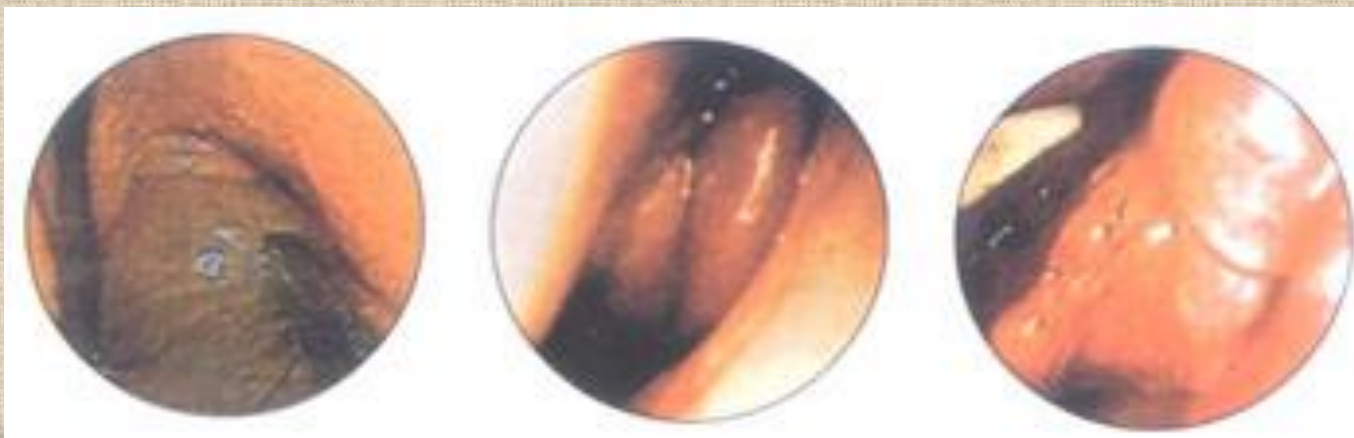*Озена – особое хроническое заболевание, сопровождающееся:*

- резкой атрофией слизистой оболочки носа и нижележащих дыхательных путей
- атрофией костного скелета раковин
- увеличением носовых ходов

*Полипы носа – это доброкачественные новообразования в полости носа, возникающие из-за воспаления придаточных пазух. Полипы в носовой полости имеют гладкую поверхность и студенистую консистенцию. При отсутствии лечения полипы могут достигать огромных размеров и заполнять всю полость носоглотки.*

### **Симптомы полипов :**

- заложенность носа с обильным отделяемым
- головная боль
- утомляемость
- отсутствие обоняния



**Гнусавость** — *патологическое изменение тембра голоса и искаженное произношение звуков речи, обусловленное нарушением нормального участия носовой полости в процессах голосо- и речеобразования.*


**Различают гнусавость:**

- открытую
- закрытую

*Ринолалия – нарушение тембра голоса и звукопроизношения, обусловленные анатомо-физиологическими дефектами речевого аппарата.*

***Причины возникновения:***

- расщепление твердого и мягкого неба
- травмы ротовой и носовой полости
- паралич мягкого неба



*Заболевания полости рта*

# **Врожденные патологии полости рта:**

□ дефекты губ и неба

□ дефекты языка

□ дефекты челюстей и зубов

Влияют на функцию голосо- и речеобразования

**Дефекты губ и нёба.** Частыми аномалиями развития губ и нёба являются щелевые дефекты верхней губы и нёба, возникающие вследствие задержки слияния эмбриональных зачатков, образующих эти части полости рта. Различают:

- Одностороннюю расщелину, которая располагается обычно на линии, соответствующей промежутку между клыком и боковым резцом, чаще с левой стороны.
- Двустороннюю, которая расположена чаще всего симметрично и разделяет верхнюю губу на три части – **2** боковые и одну среднюю.



## *Дефекты языка.*

К аномалиям развития языка относятся:

□ **Аглоссия** - полное отсутствие языка

□ **Микроглоссия** - недоразвитие языка, когда размеры его оказываются чрезмерно малыми

□ **Макроглоссия** - ненормально большой язык, когда в результате мышечной гипертрофии язык увеличен настолько, что не помещается во рту и выступает наружу между зубами.

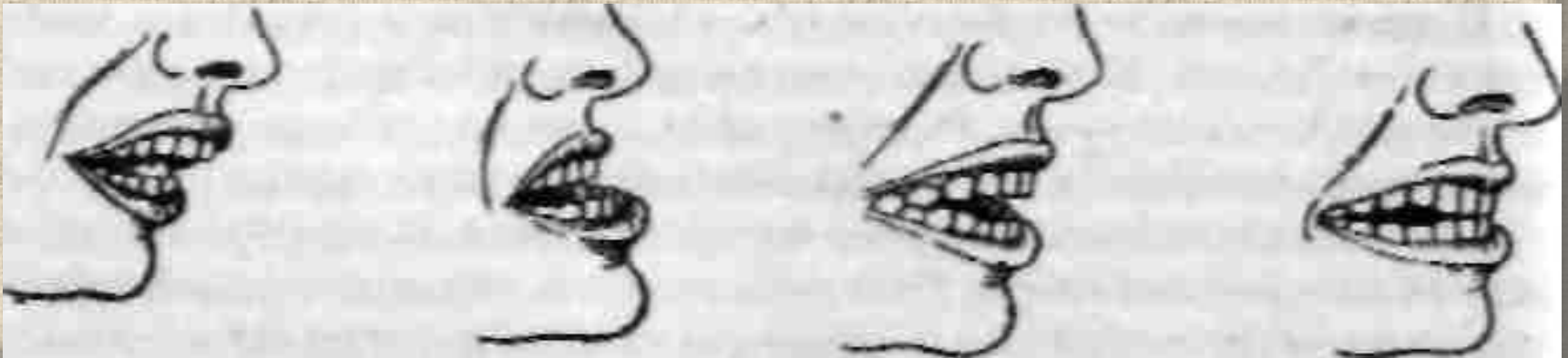

**Дефекты челюстей и зубов.** Чаще проявляются в виде аномалий прикуса, которые имеют различные варианты:

□ **Прогнатия** – верхняя челюсть и верхняя зубная дуга сильно выдвинуты вперёд, нижние передние зубы расположены далеко позади верхних.

□ **Прогения** характеризуется значительным развитием нижней челюсти. Передние зубы нижней челюсти расположены впереди зубов верхней челюсти.

□ **Открытый прикус** характеризуется наличием свободного промежутка между зубами верхней и нижней челюстей при сомкнутом их положении.





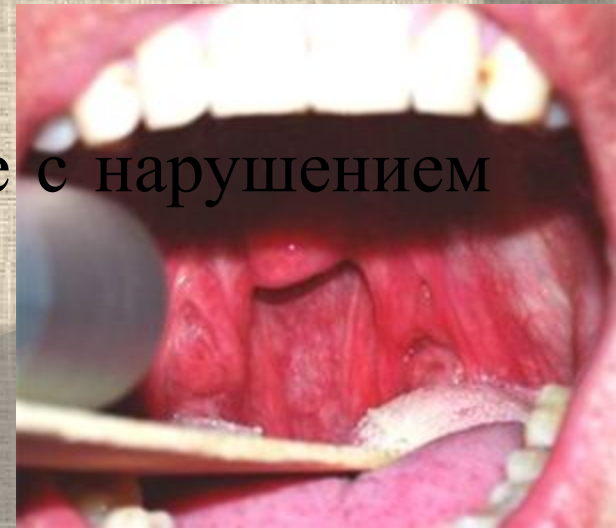*Заболевания глотки*

## Приобретенные заболевания глотки:

- рубцовые деформации глотки
- инородные тела глотки
- ангина
- хронический тонзиллит
- гипертрофия носоглоточной миндалины
- гипертрофия небных миндалин
- фиброма носоглотки
- паралич мягкого неба

**Рубцовые деформации глотки.** При некоторых тяжелых инфекционных заболеваниях (скарлатина, дифтерия) наблюдаются глубокие поражения слизистой оболочки глотки с омертвением отдельных ее участков и последующим развитием рубцовой ткани. Последствия:

- носовое дыхание отсутствует или резко затрудняется
- возникают гнусавость
- дефекты произношения, связанные с нарушением функции небной занавески.



## ***Инородные тела глотки.***

***Причины:*** во время глотания недостаточно прожеванной пищи в глотку могут попадать и застревать в ней инородные тела.

***Последствия:*** на слизистой оболочке остаются царапины и ссадины, которые могут вызывать ощущение инородного тела и беспокоить больного.

*АНГИНА (острый тонзиллит) - острое общее инфекционное заболевание с преимущественным поражением небных миндалин.*

**Различают:**

- язычную ангину
- гортанную ангину
- ретроназальную ангину

*Возможны два пути передачи инфекции:*

- ✓ воздушно-капельный
- ✓ алиментарный.

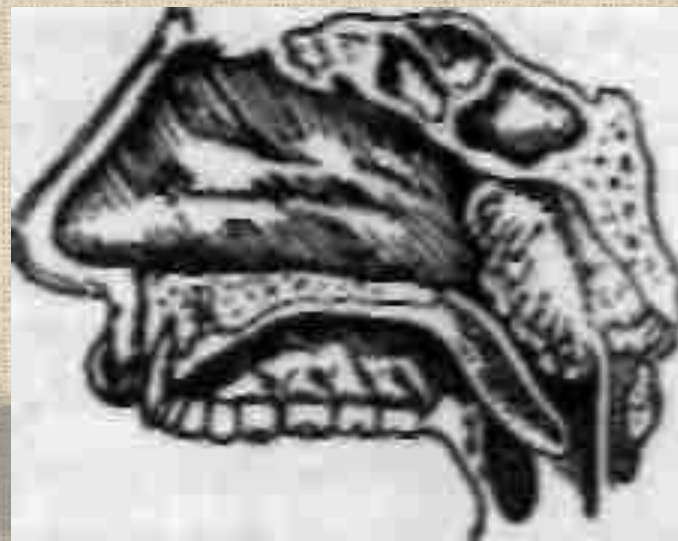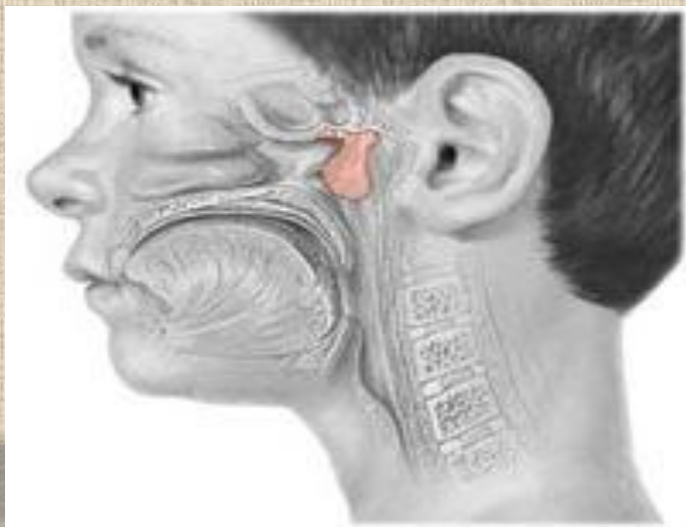***Хронический тонзиллит.** Хроническое воспаление миндалин, или хронический тонзиллит развивается обычно в результате повторных ангин и является довольно частым заболеванием.*

Субъективные ощущения при хроническом тонзиллите вне периода:

- «неловкость» в зеве
- легкая болезненность при глотании
- иногда запах изо рта
- длительное незначительное повышение температуры по вечерам (**37,2—37,5°**).

***Гипертрофия носоглоточной миндалины (аденоидные разращения).*** Носоглоточная миндалина при нормальном ее развитии не препятствует дыханию через нос и не вызывает никаких расстройств. Обычно к **10—12** годам она значительно уменьшается, а затем почти полностью рассасывается и у взрослых в большинстве случаев не обнаруживается.

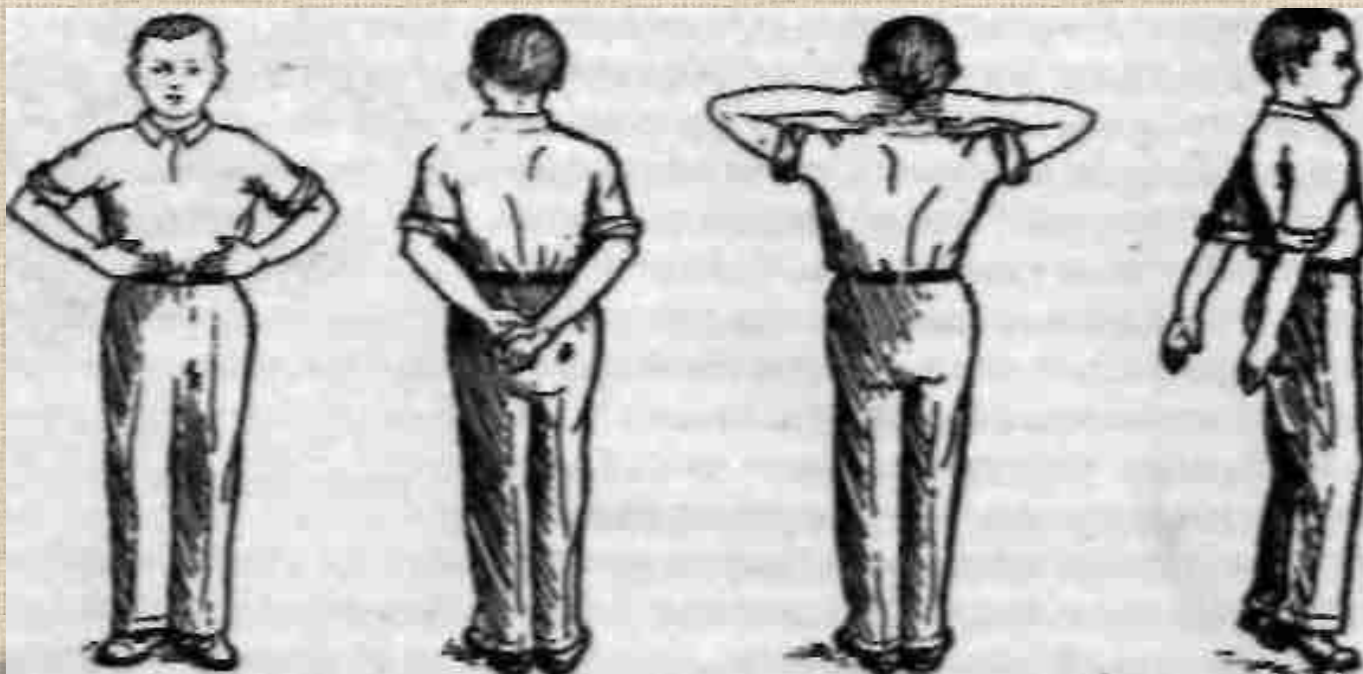
Часто под влиянием повторных воспалительных процессов носоглоточная миндалина разрастается до значительных размеров. Такая гипертрофия носоглоточной миндалины получила название аденоидов, или *аденоидных разращений*





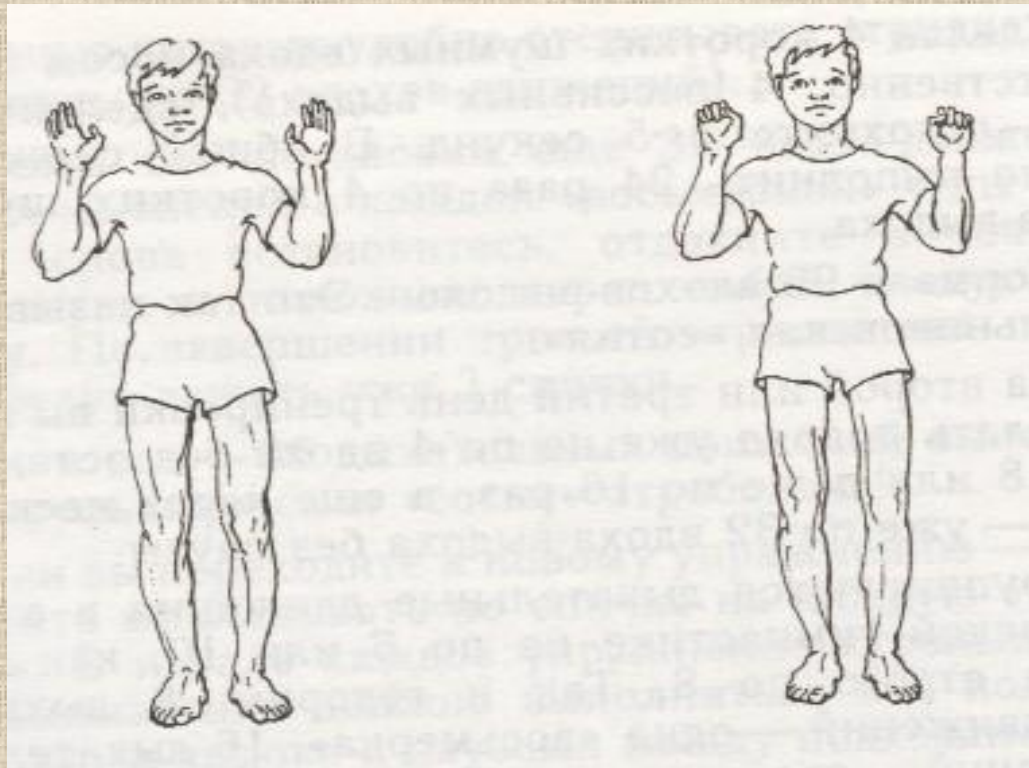
*После удаления аденоидов полезно назначать дыхательную гимнастику по Б.С. Преображенскому и А. Н. Стрельниковой.*

**Дыхательная гимнастика  
(по Б.С. Преображенскому)**

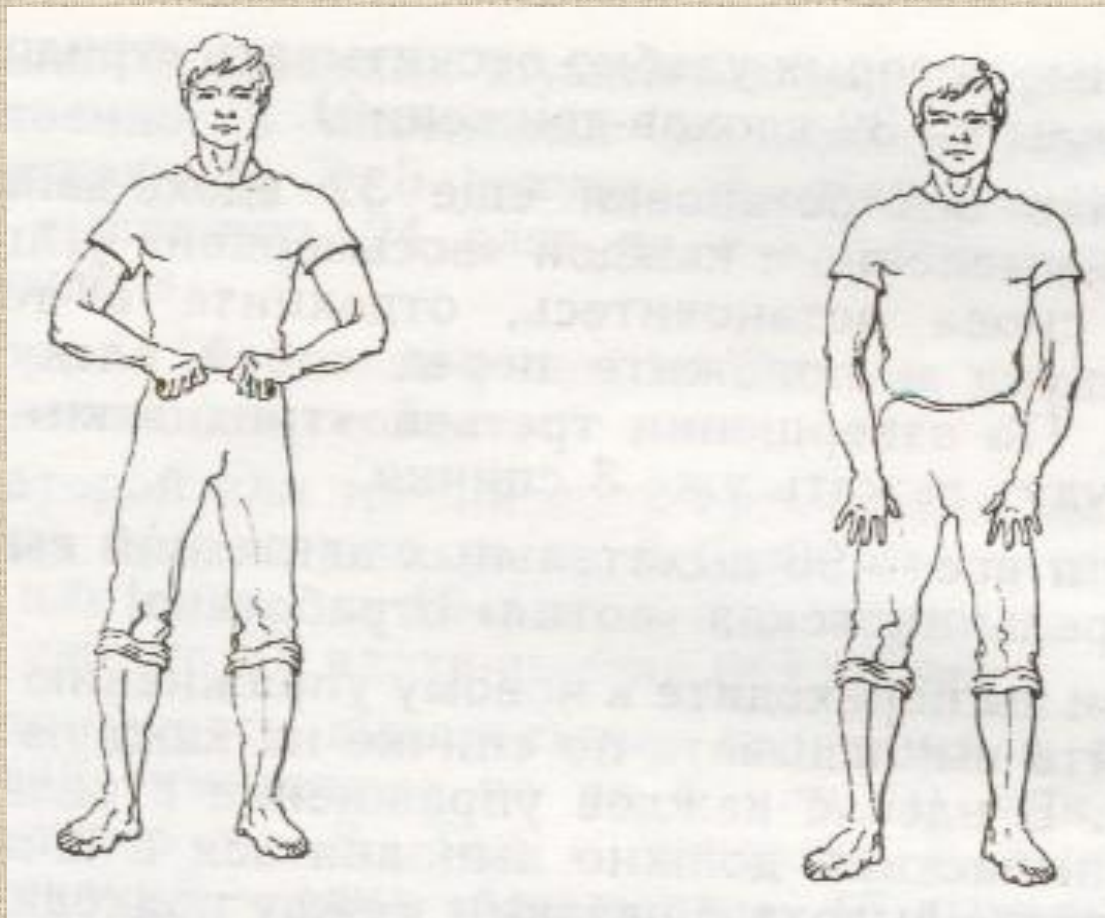


*Дыхательная гимнастика по  
А. Н. Стрельниковой*

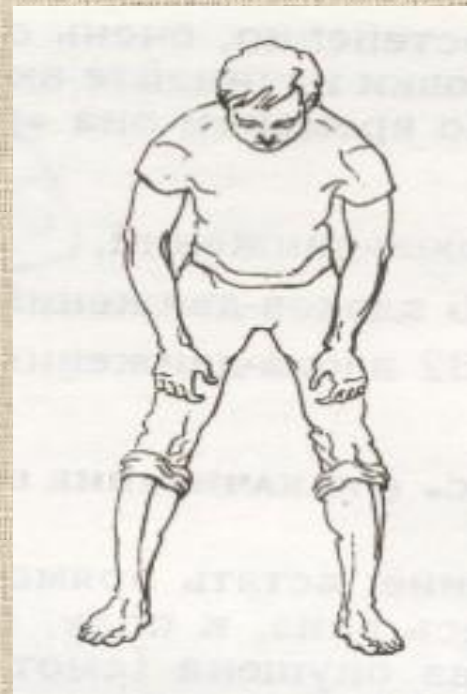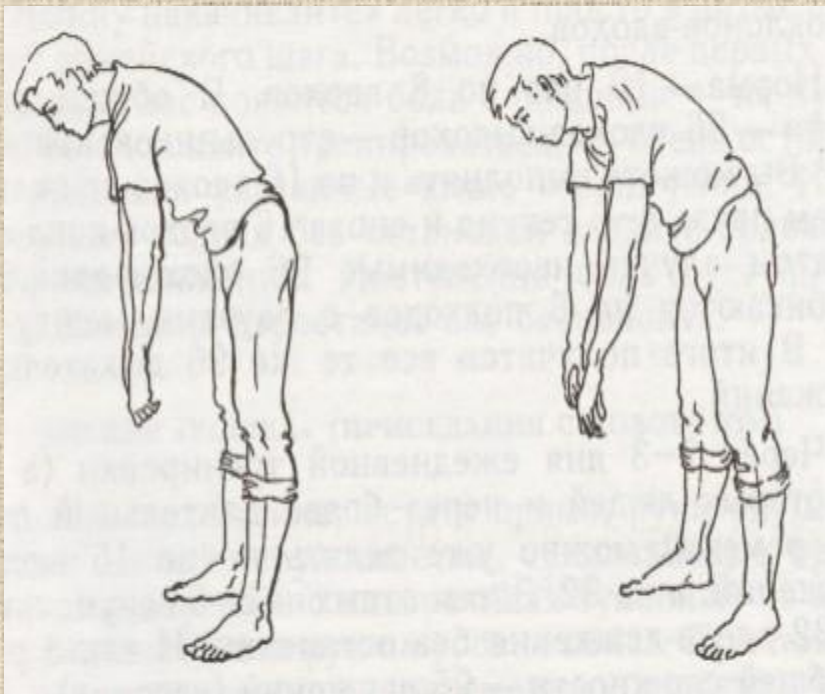
**Упражнение "ладошки" (разминочное)**



## Упражнение "погончики"



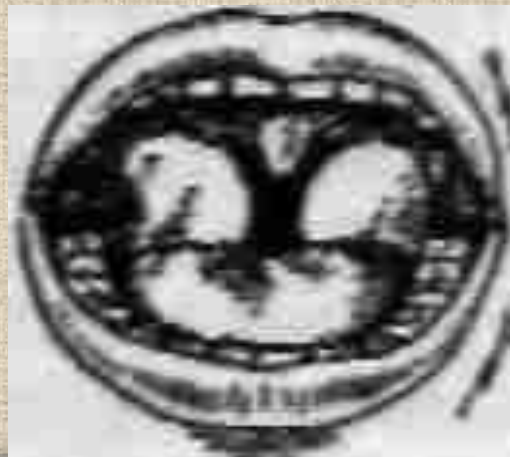# Упражнение "насос" ("накачивание шины")



## *Гипертрофия небных миндалин.*

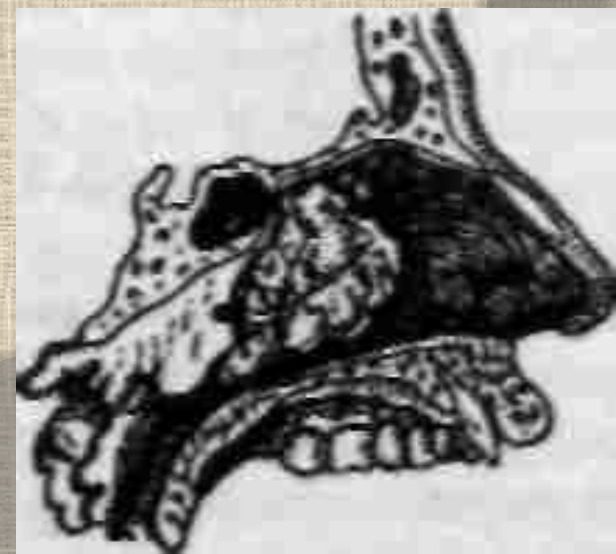
Небные миндалины у детей часто увеличиваются (гипертрофируются), достигая иногда таких размеров, что почти соприкасаются друг с другом и закрывают вход в глотку . С увеличением миндалин

- голос становится сдавленным и гнусавым
- по является затруднение глотания и дыхания
- ночью ребенок храпит и часто просыпается



## *Фиброма носоглотки*

- представляет собой опухоль, состоящую из плотной соединительной ткани и большого количества кровеносных сосудов
- развивается почти исключительно у мальчиков начиная с **8—13** лет и кончая переходом к возмужалости.
- характеризуется быстрым ростом. Начальные признаки
  - ✓ одностороннее закладывание носа (через несколько месяцев носовое дыхание полностью выключается)
  - ✓ заболевания ушей (катар евстахиевой трубы, воспаление среднего уха).



## **Паралич мягкого неба.**

Чаще всего такой паралич возникает при дифтерии

- полный паралич (мягкое небо в этих случаях не поднимается)
  - неполный паралич, или парез (поднимается недостаточно)
- Паралич и парез бывают односторонними (одна половина мягкого неба поднимается нормально, а другая остается неподвижной или же подвижность ее ослаблена).

Последствия:

- ✓ мягкое небо не выполняет своей функции
- ✓ гнусавость
- ✓ расстройство глотания в виде попадания жидкой пищи в нос.

## *Список используемой литературы:*

- «Анатомия, физиология и патология органов слуха и речи» Л.В. Нейман, М.Р. Богомильский – Владос, **2003**
- «Болезни уха, горла и носа» В.Т. Пальчун – Атлас, **1991**
- «Медицинская энциклопедия» В.И. Покровский – Советская энциклопедия, **1992**
- Московская служба спасения. Форум для родителей [электронный ресурс]/<http://www.0911.ru/>
- Медицинская библиотека, полнотекстовые книги: нарушения формирования устной и письменной речи у детей. Возможности их медикаментозной коррекции. Методическое пособие для врачей [электронный ресурс]/<http://www.encephabol.ru/>
- Сестринское дело в оториноларингологии. Собрание лекций [электронный ресурс]/[http:// www.lekmed.ru/](http://www.lekmed.ru/)
- Свободная энциклопедия [электронный ресурс]/<http://www.wikipedia.ru/>





***Спасибо за внимание!***