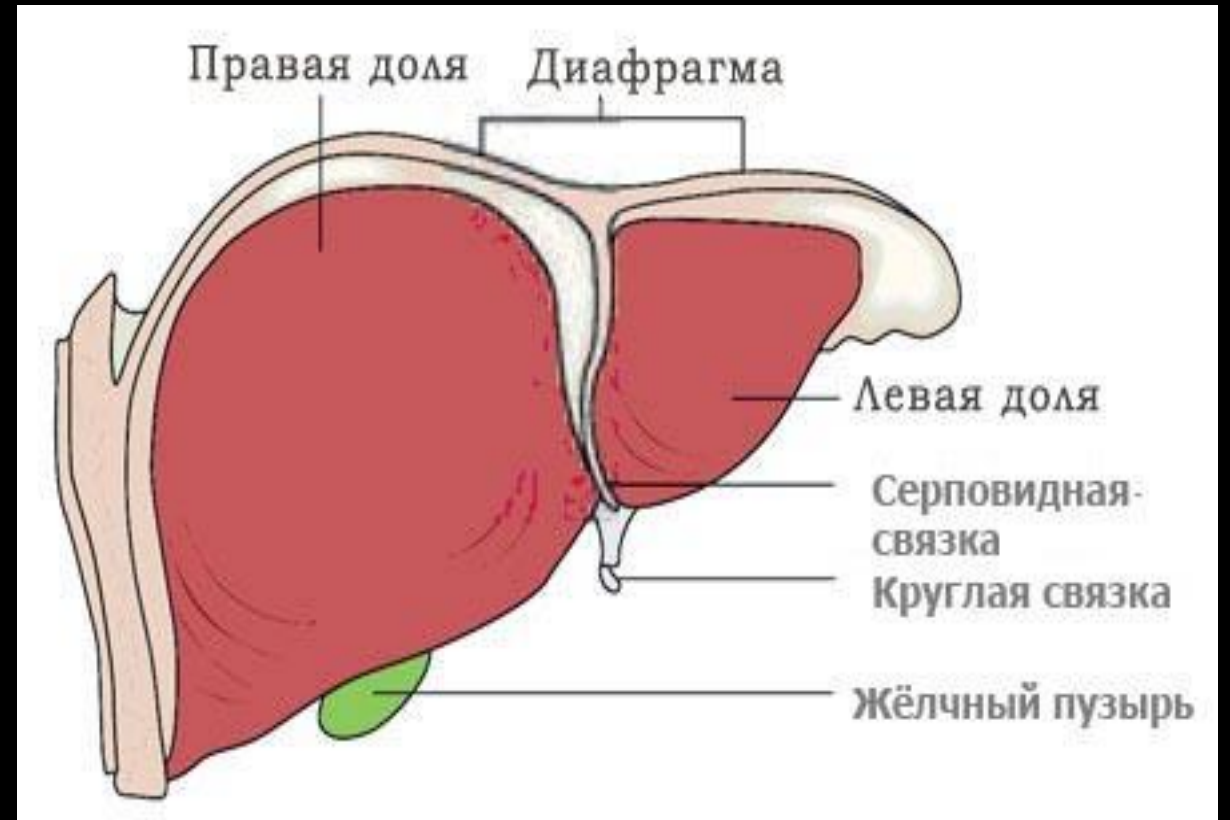
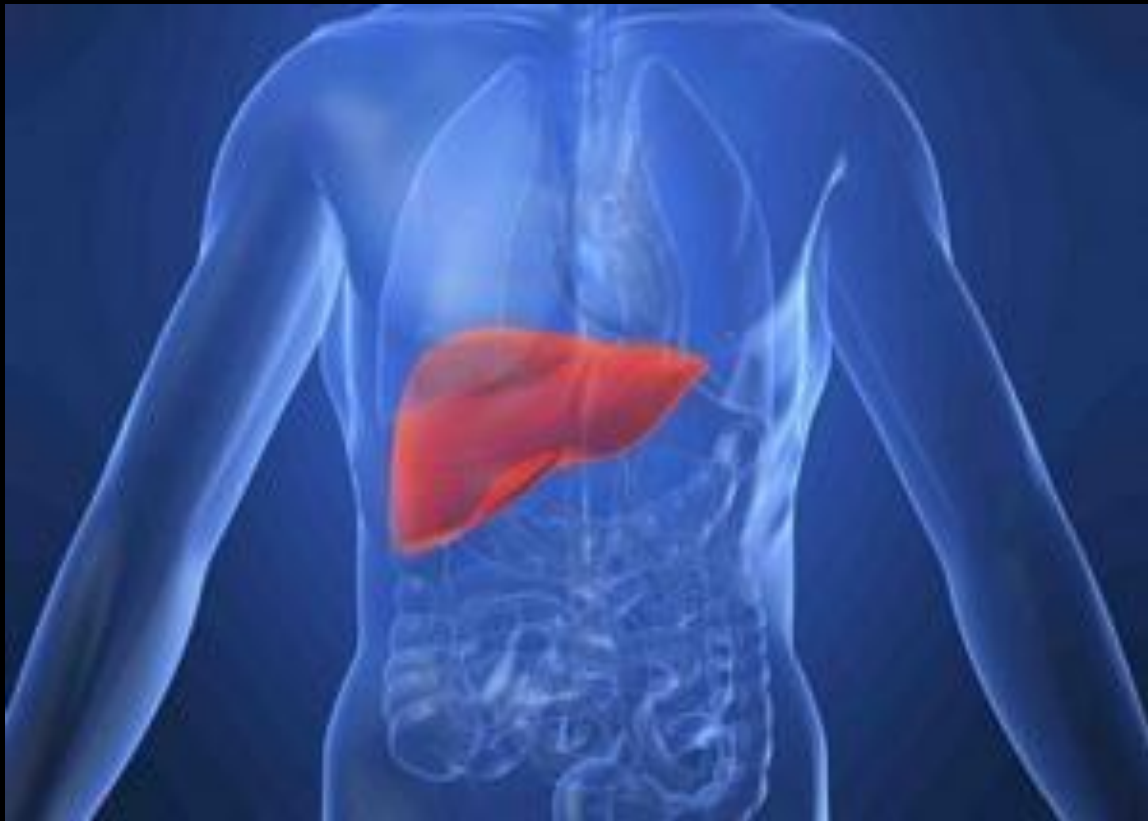

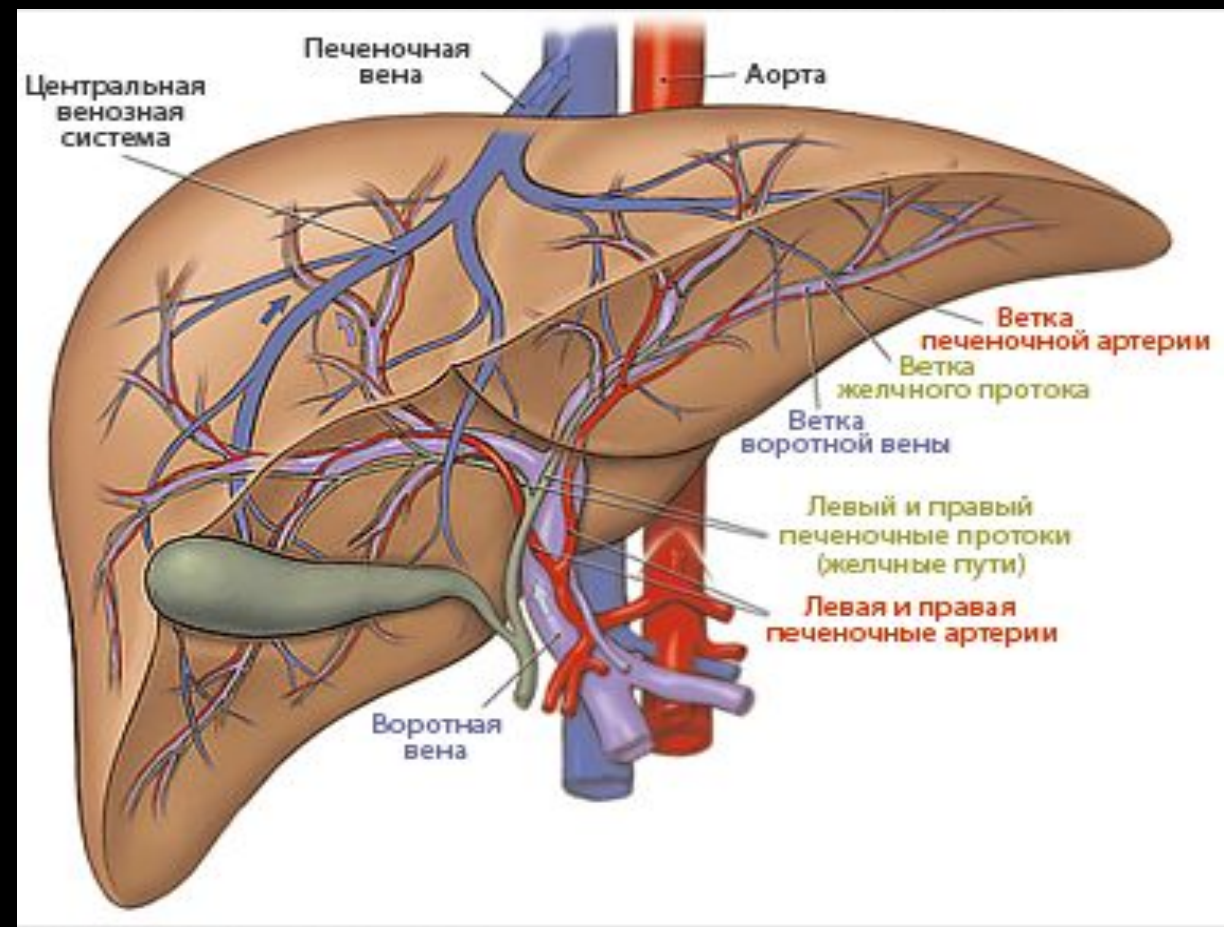
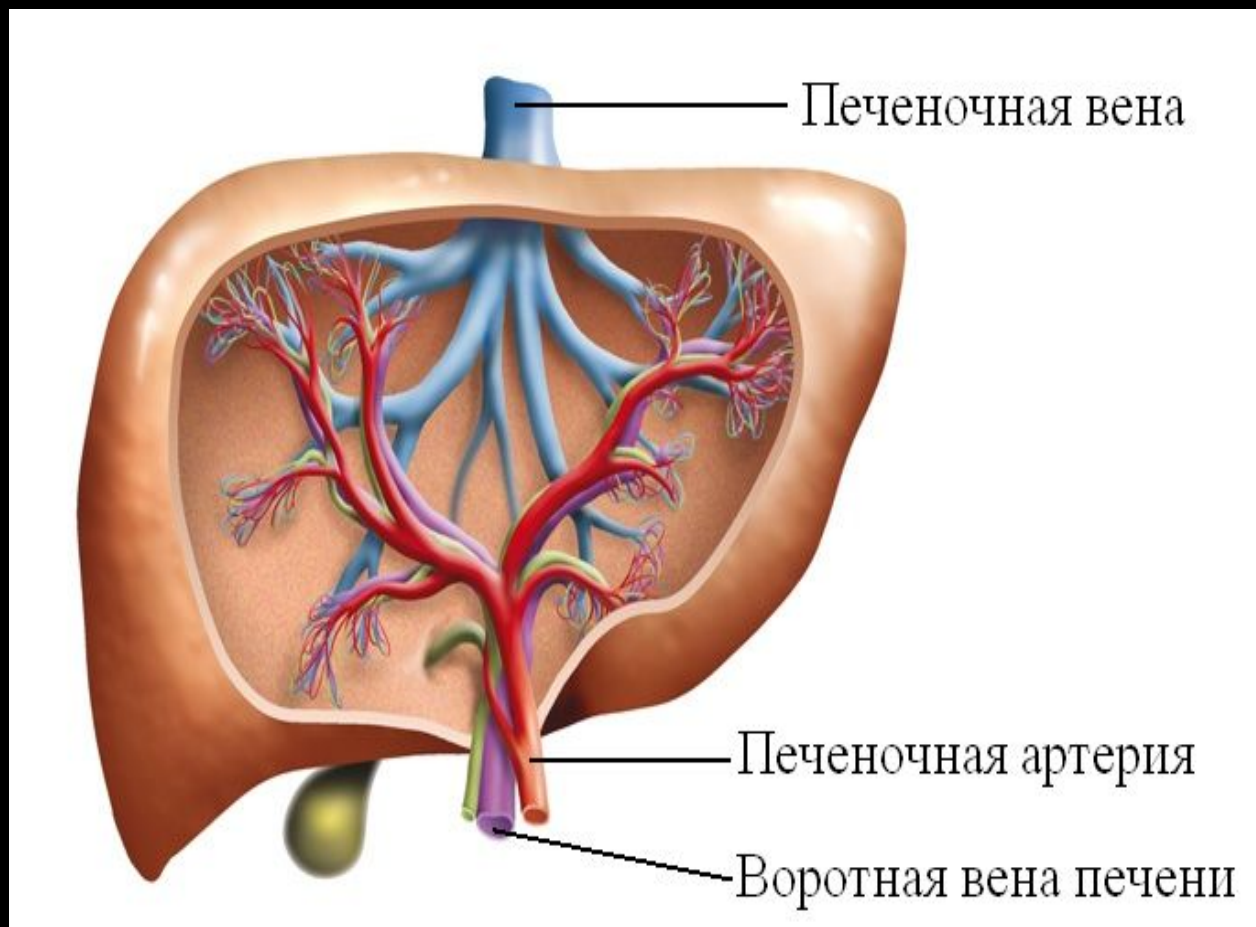


ПЕЧЕНЬ

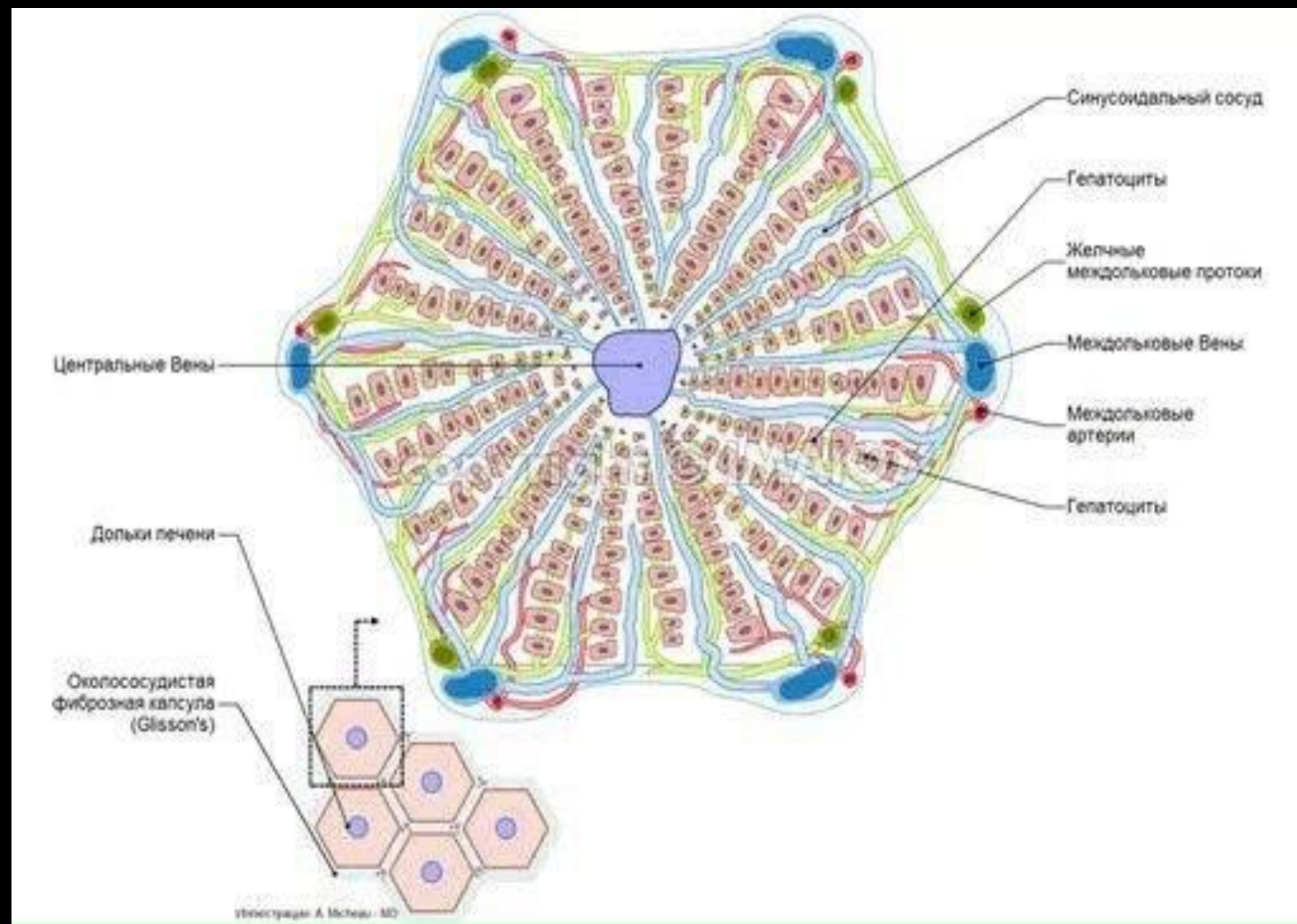
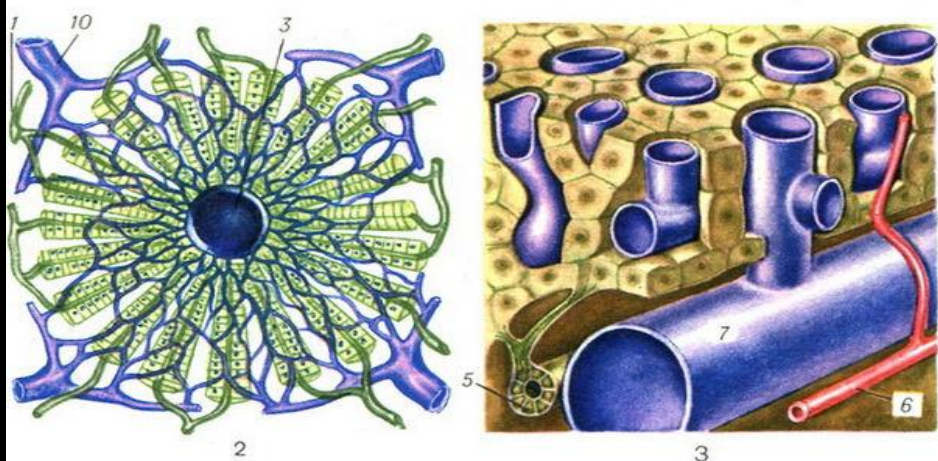
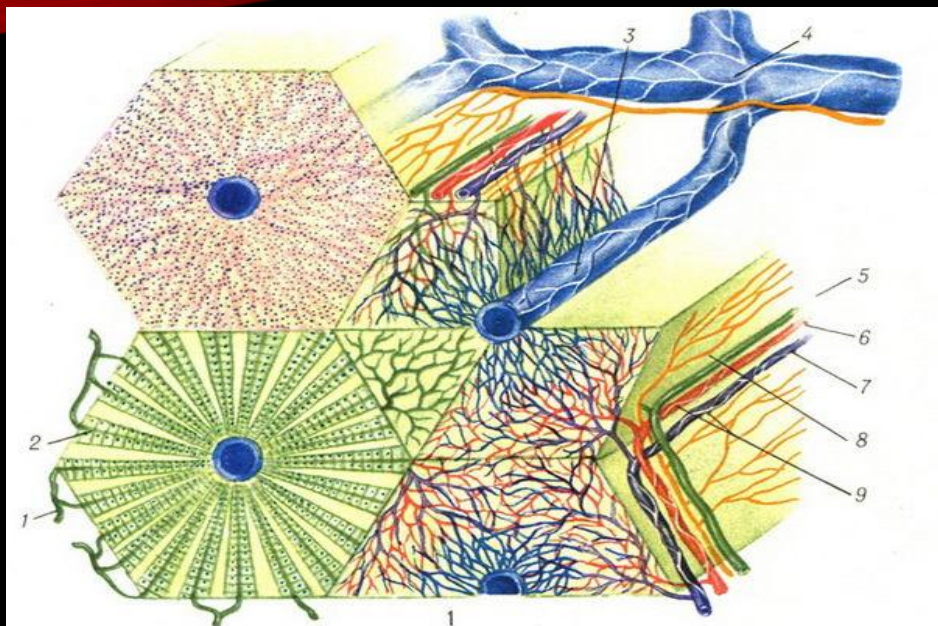
ОБЩИЙ ВИД ПЕЧЕНИ



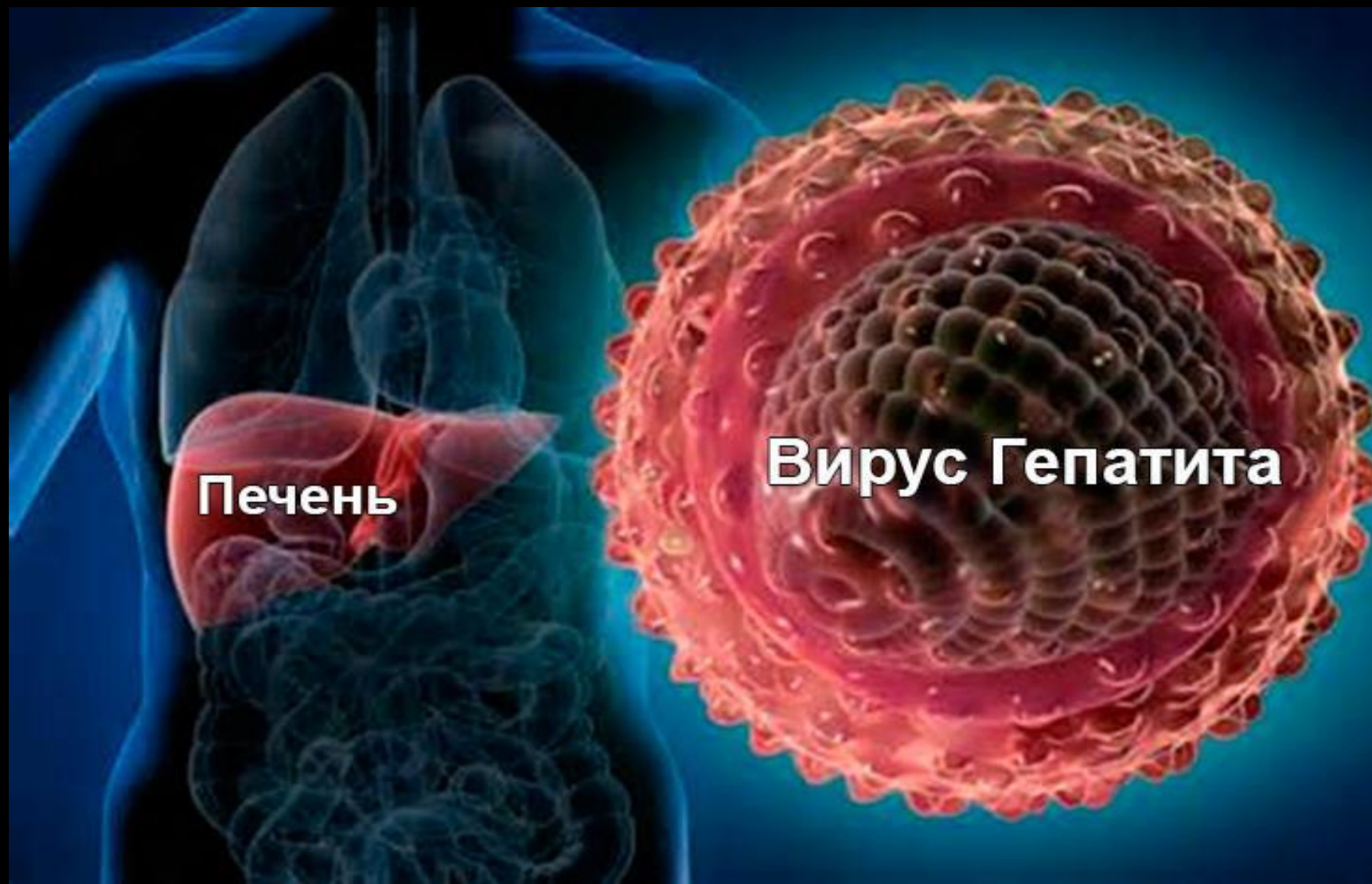
КРОВΟΣНАБЖЕНИЕ ПЕЧЕНИ



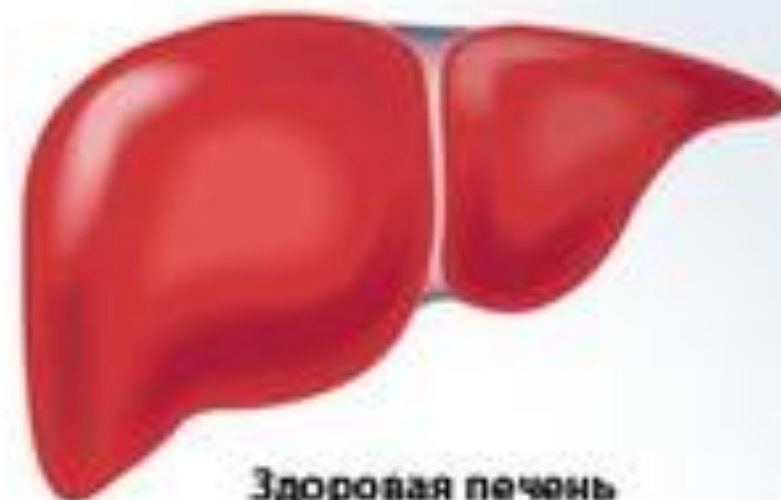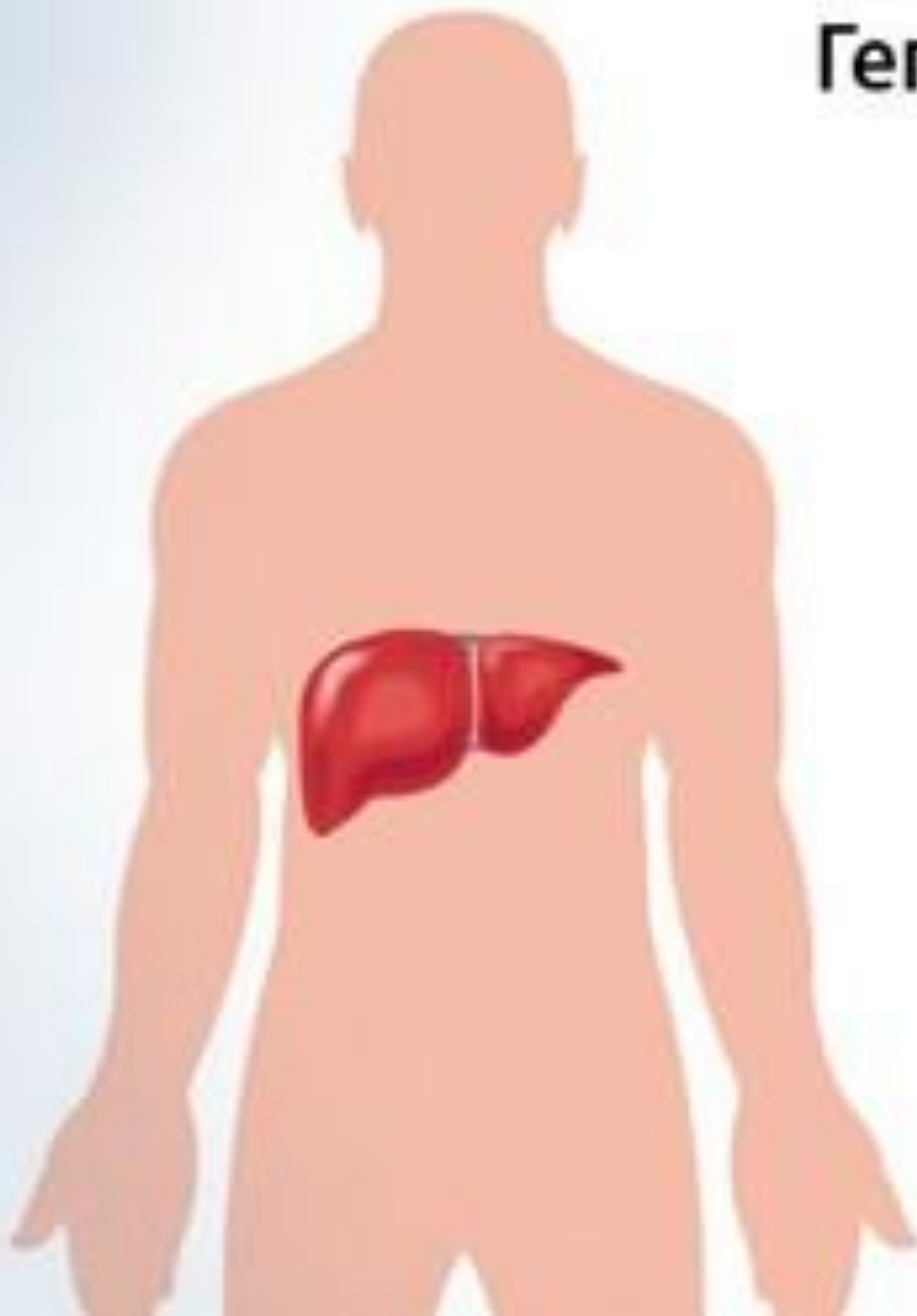ВНУТРЕННЕЕ СТРОЕНИЕ ДОЛЬКИ ПЕЧЕНИ



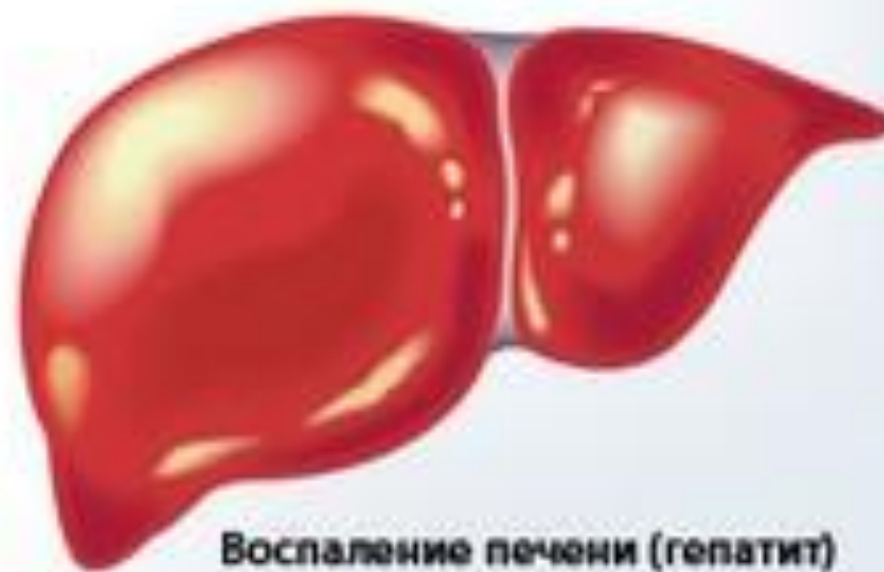ПЕЧЕНЬ ПРИ ГЕПАТИТЕ



Гепатит



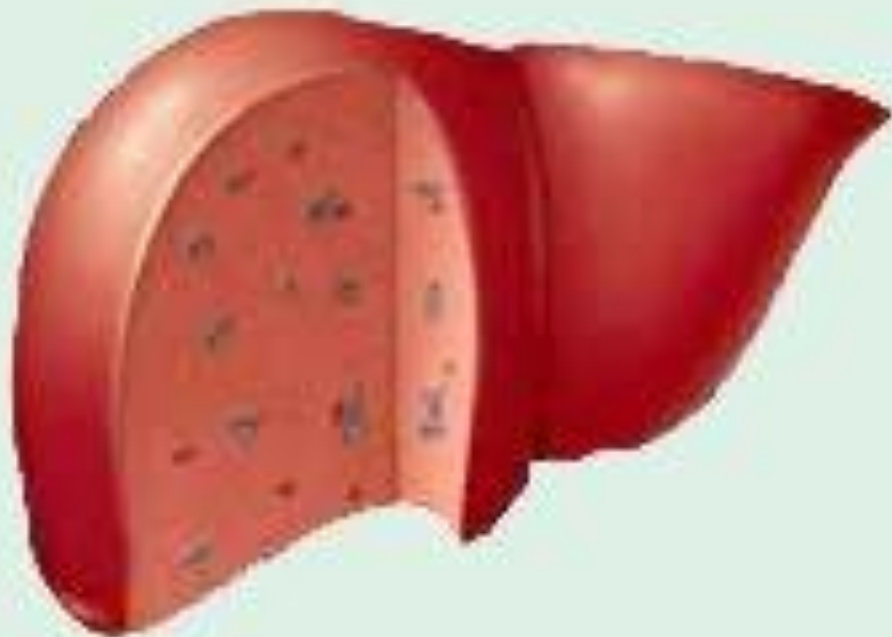
Здоровая печень



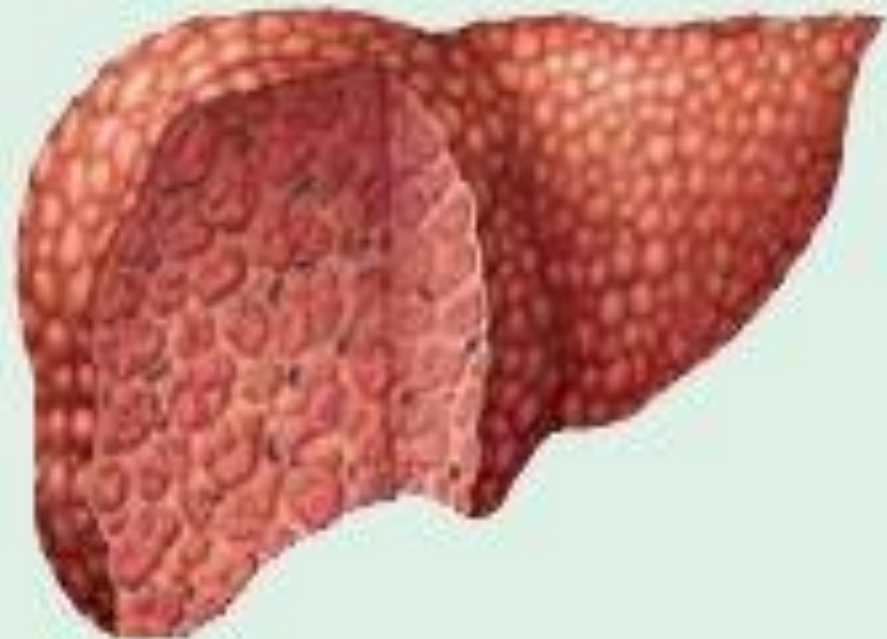Воспаление печени (гепатит)

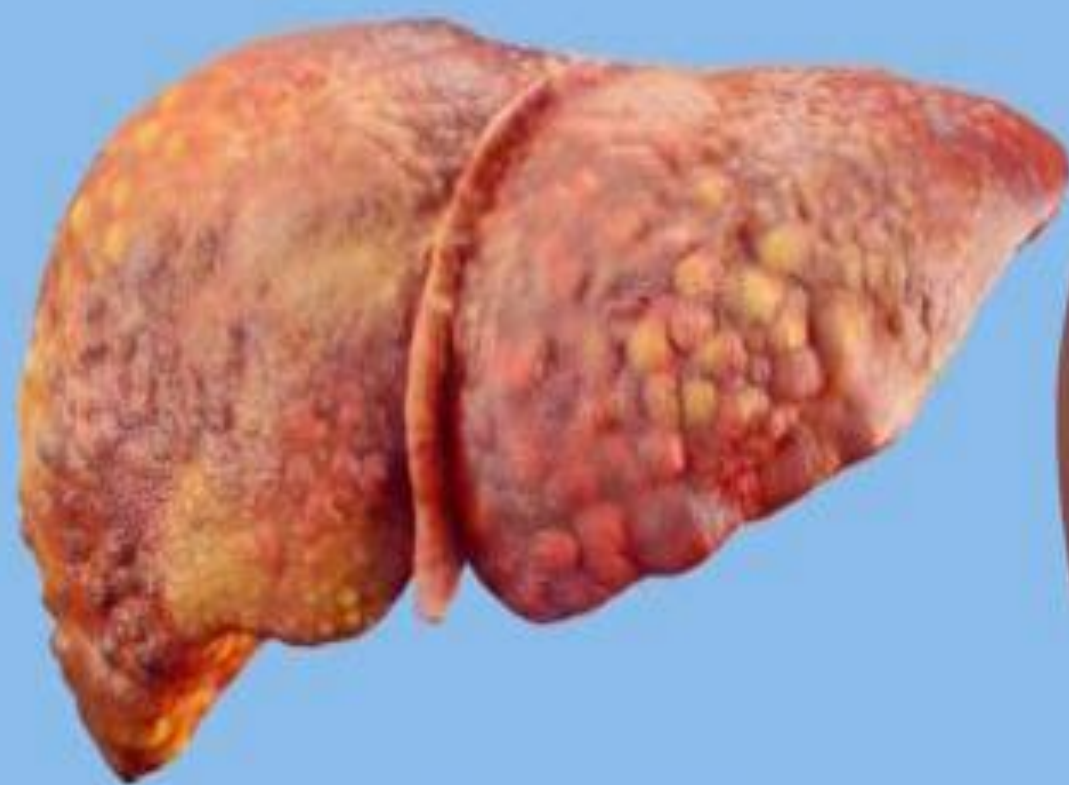
ПЕЧЕНЬ ПРИ ЦИРРОЗЕ

Здоровая печень

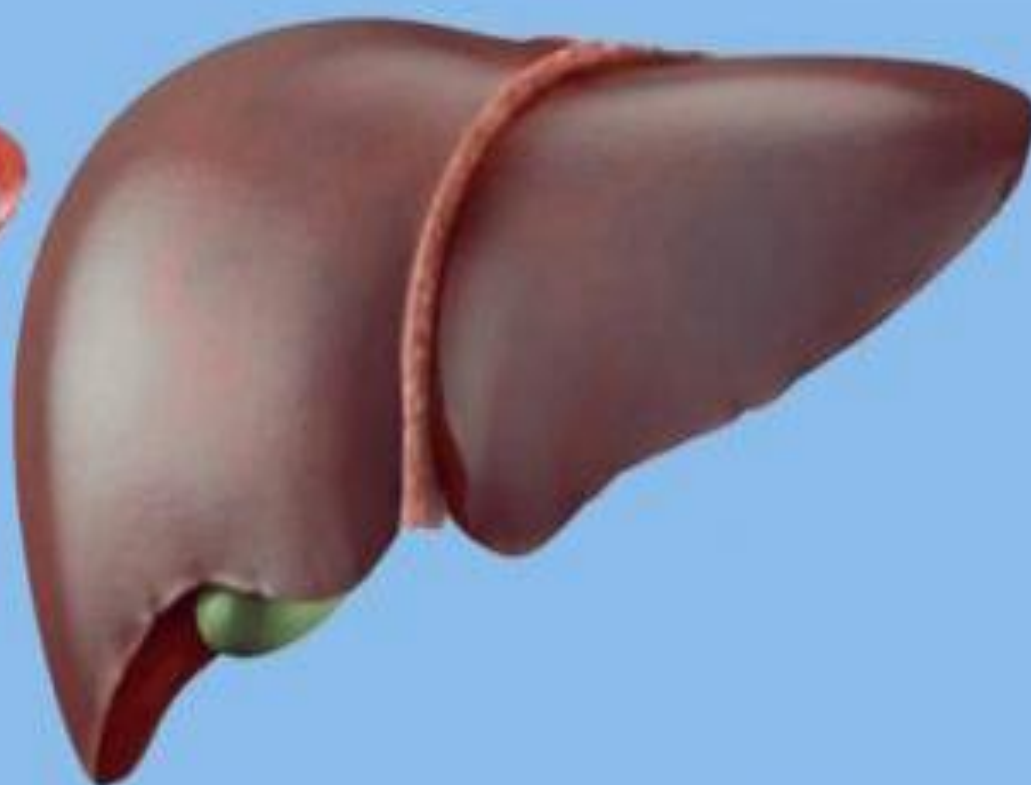


Цирроз печени



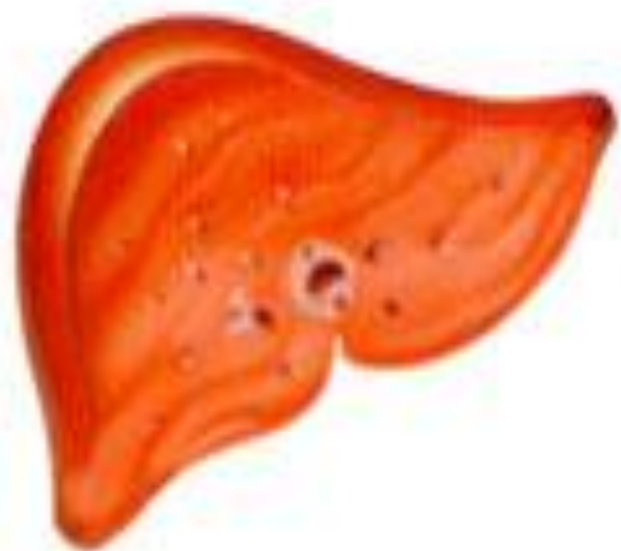

Цирроз печени

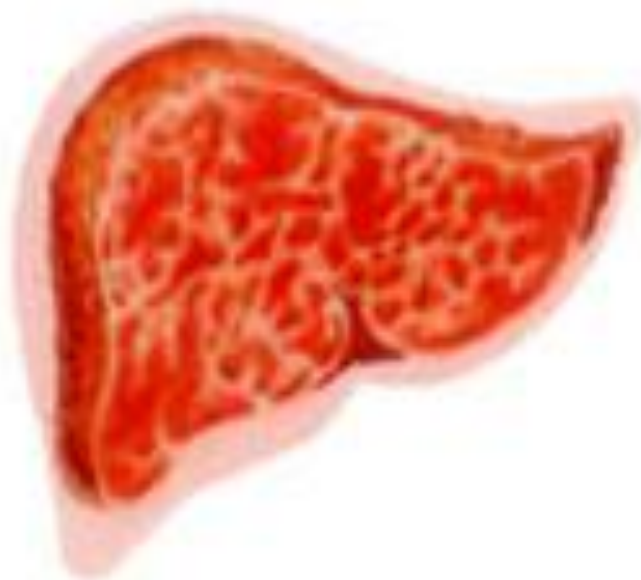

Здоровая печень

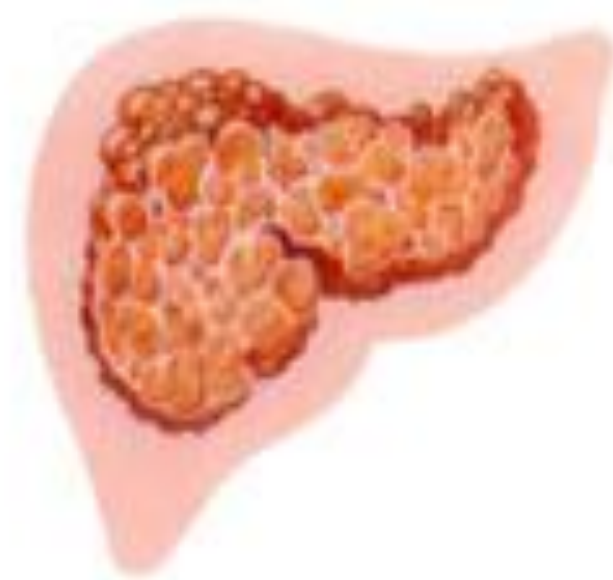НОРМАЛЬНАЯ
ПЕЧЕНЬ



ХРОНИЧЕСКИЙ
ГЕПАТИТ

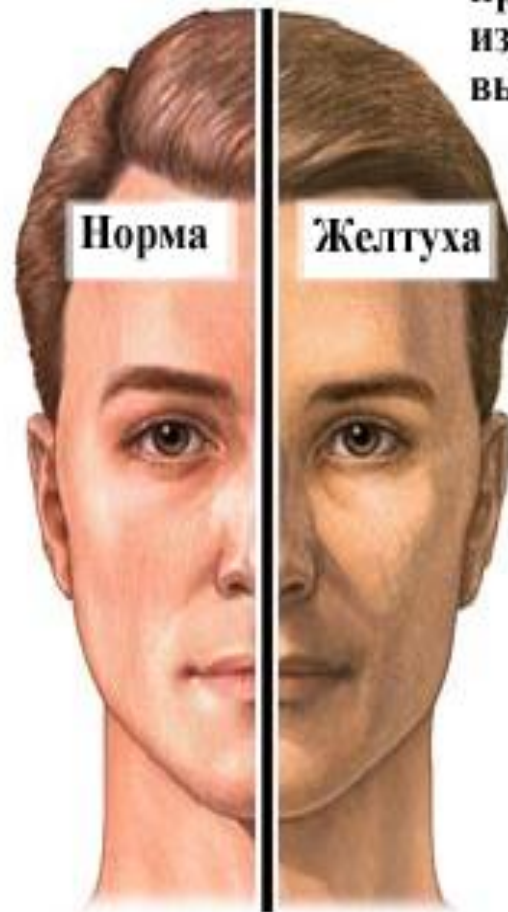
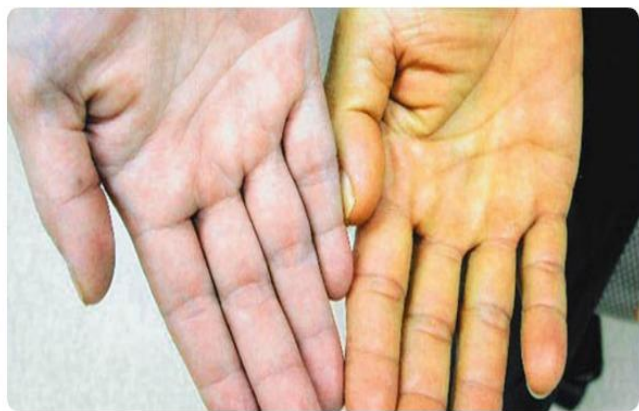
ЦИРРОЗ
ПЕЧЕНИ

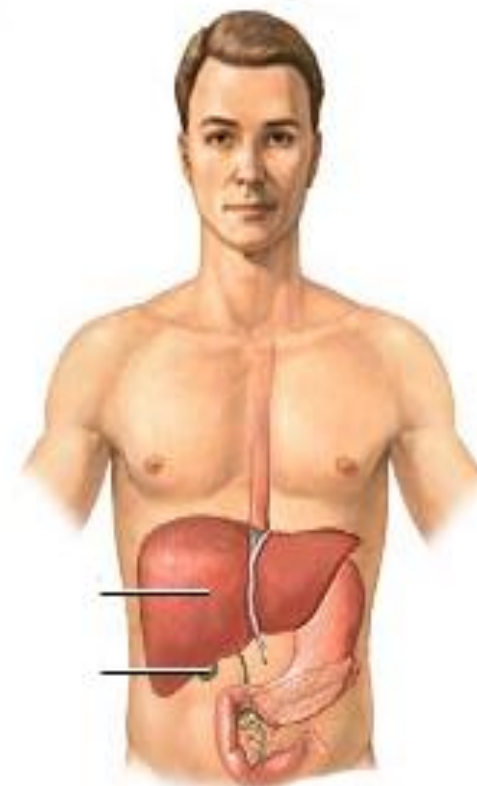




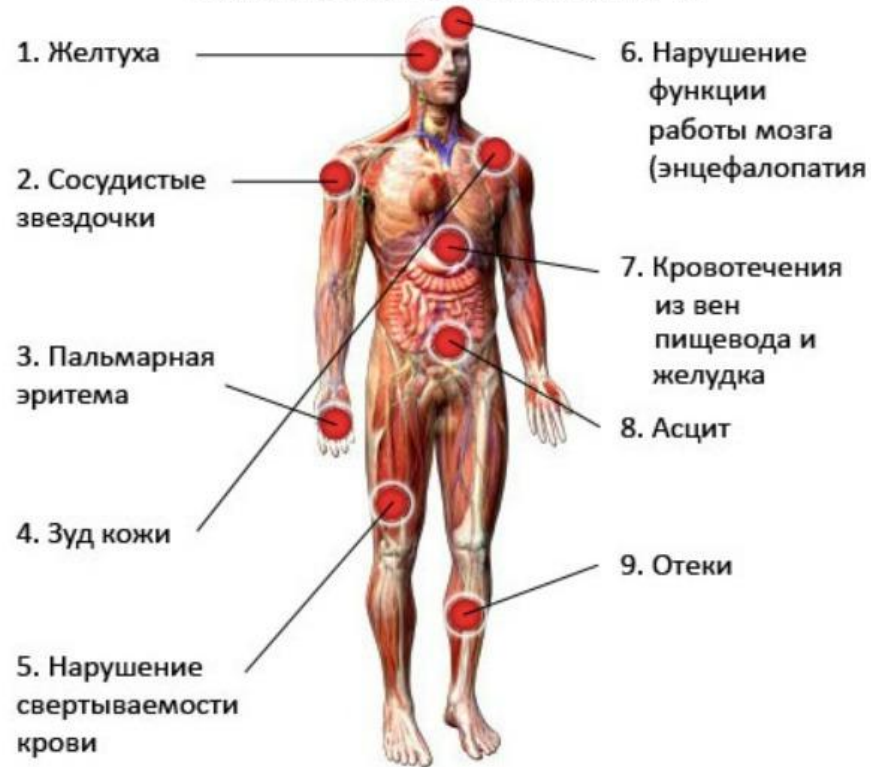Увеличенная и плотная печень, выраженная желтуха – одни из многочисленных симптомов желтушной формы вирусного гепатита В



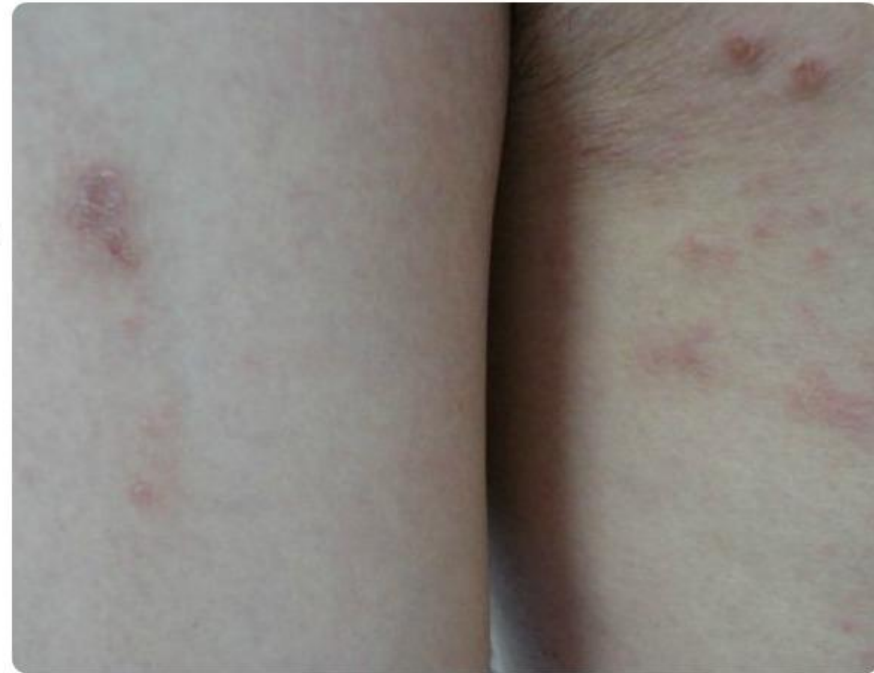Пожелтение кожи происходит по причине того, что билирубин из-за поражения печени плохо выводится из организма.



Симптомы гепатита В

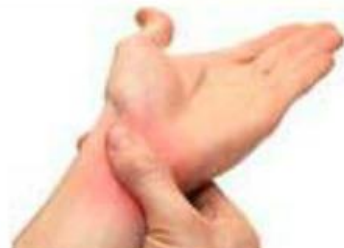
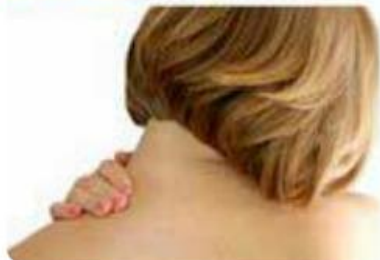
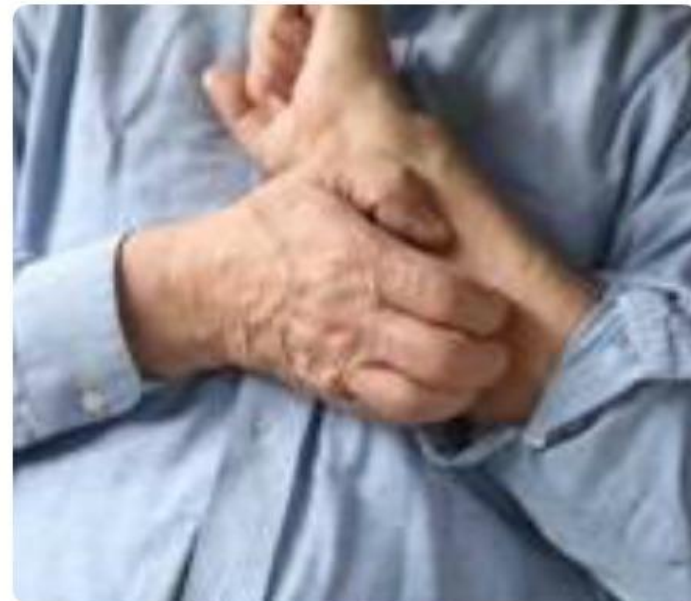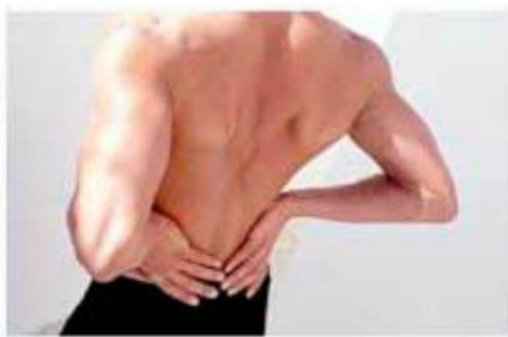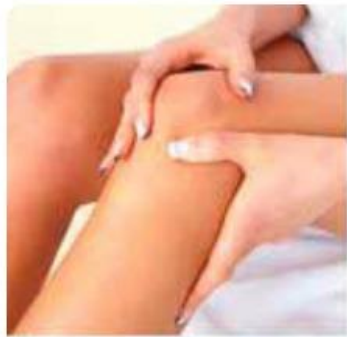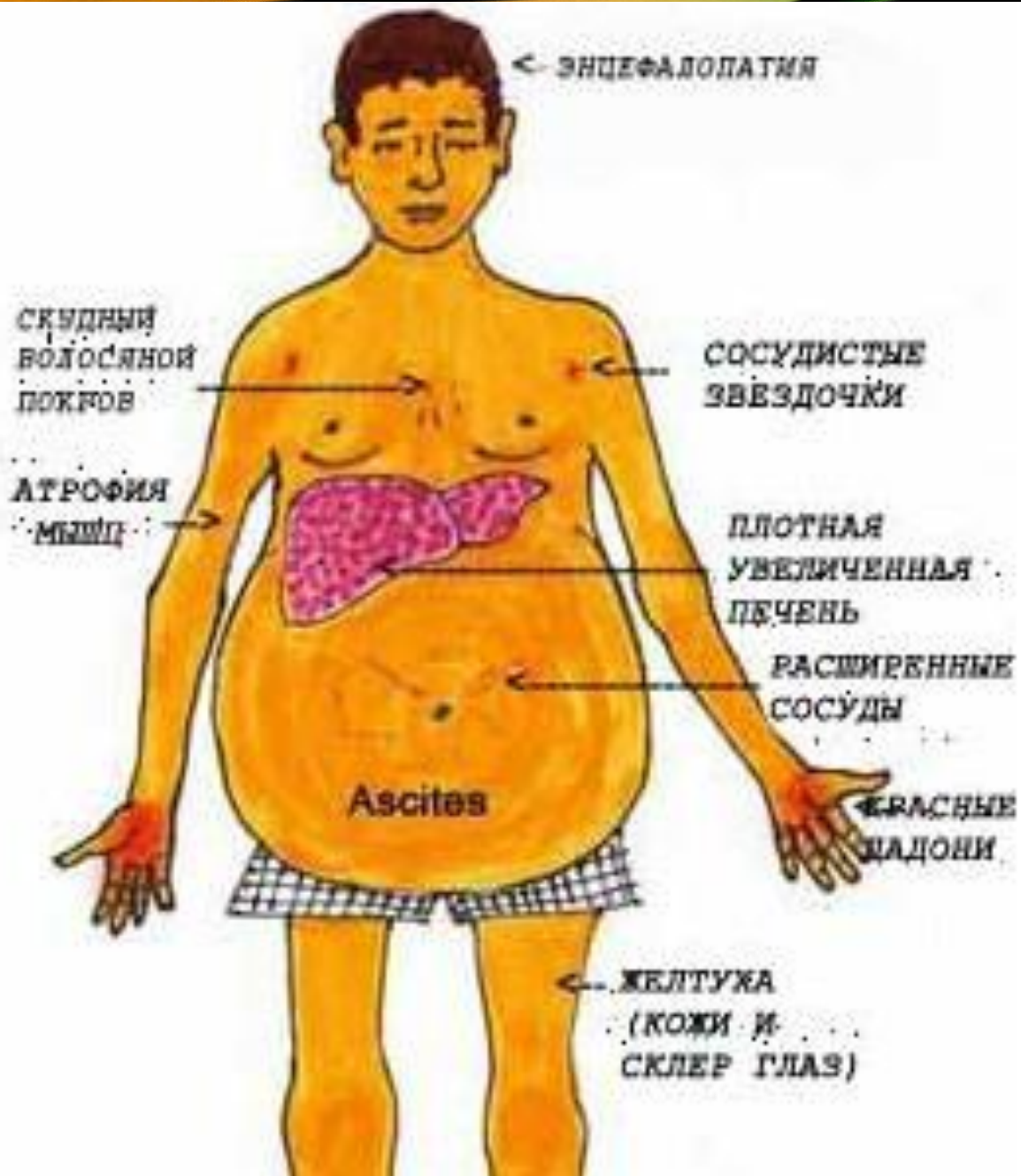
Возможные симптомы
острого и хронического
гепатита В



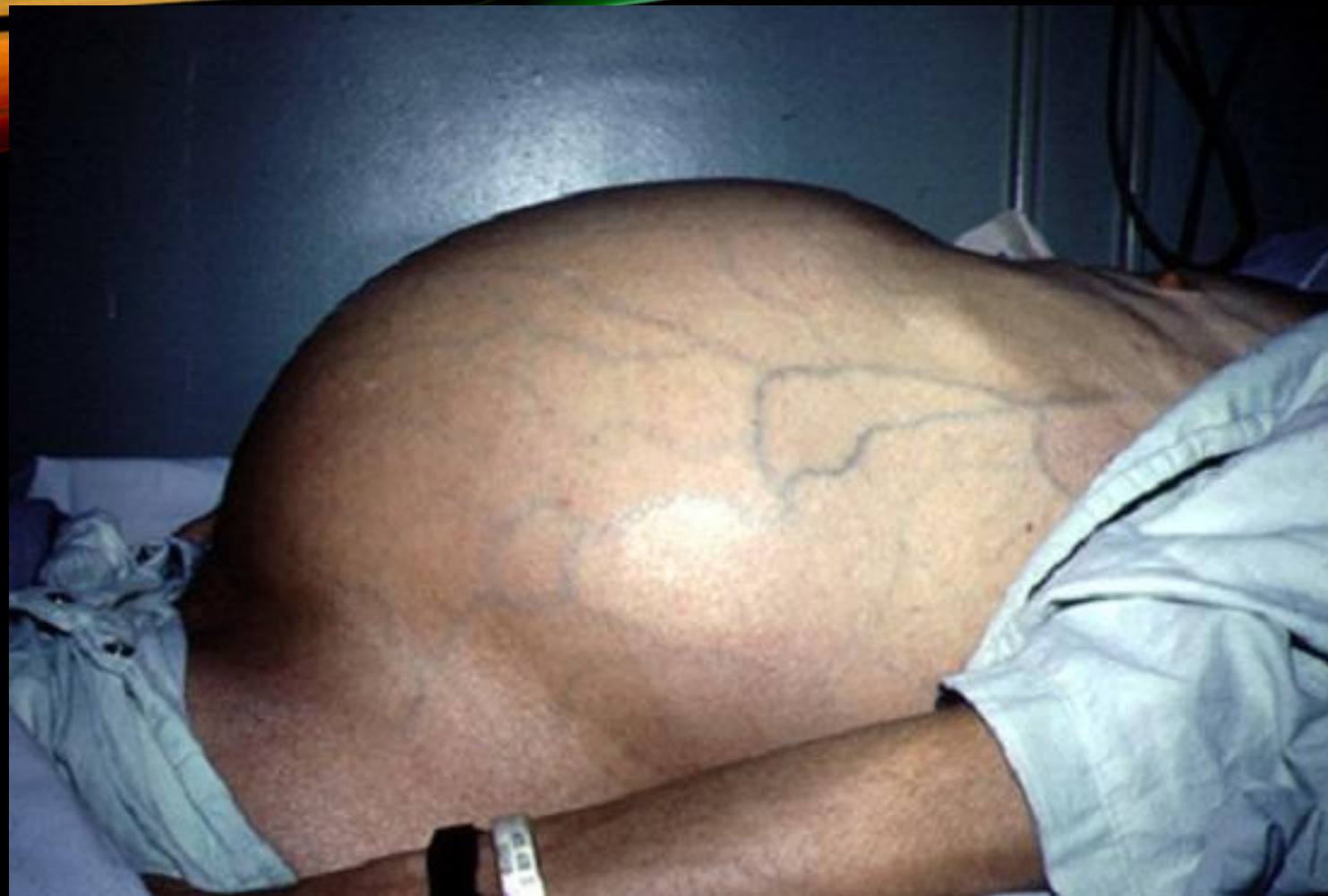Сыпь при вирусном
гепатите В

Кожный зуд и суставная боль – симптомы вирусного гепатита С



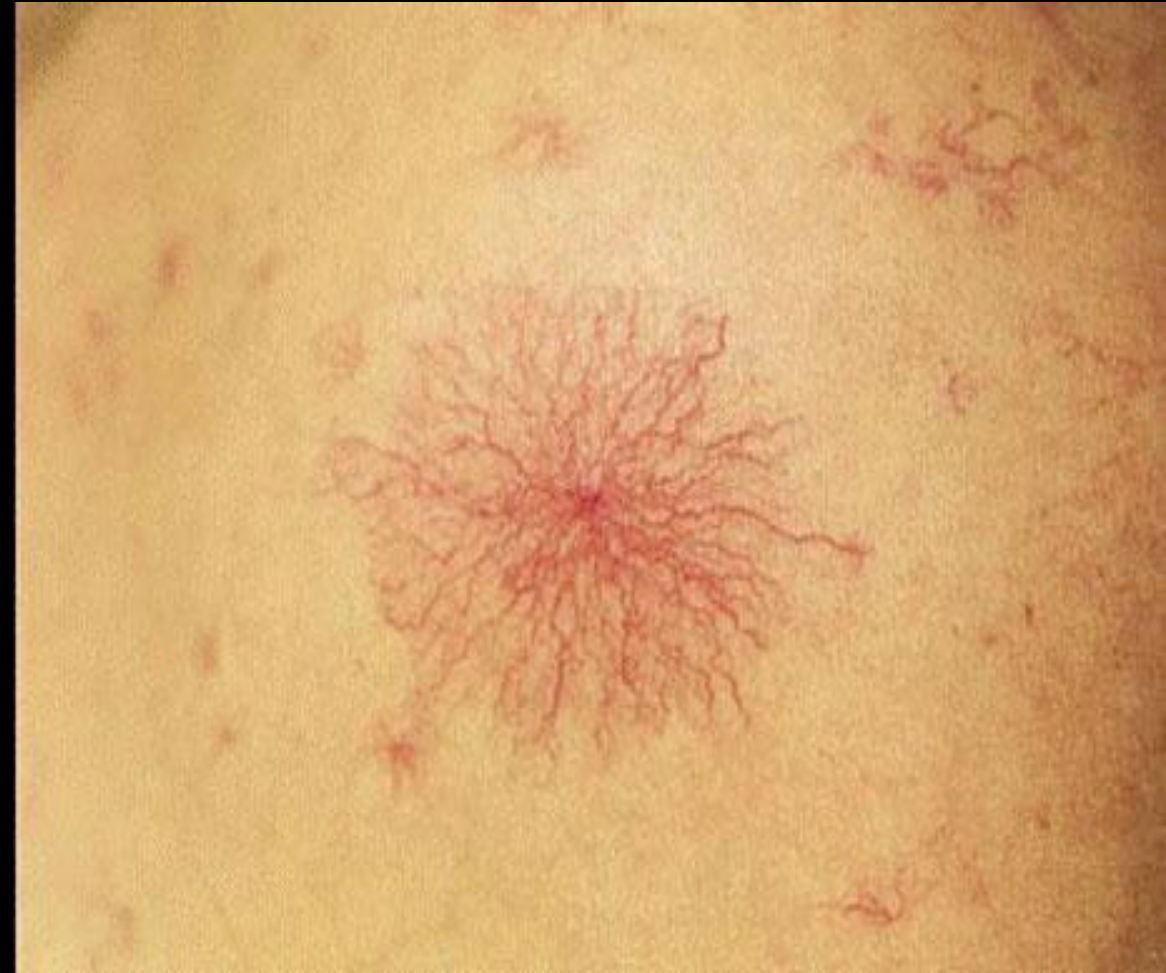
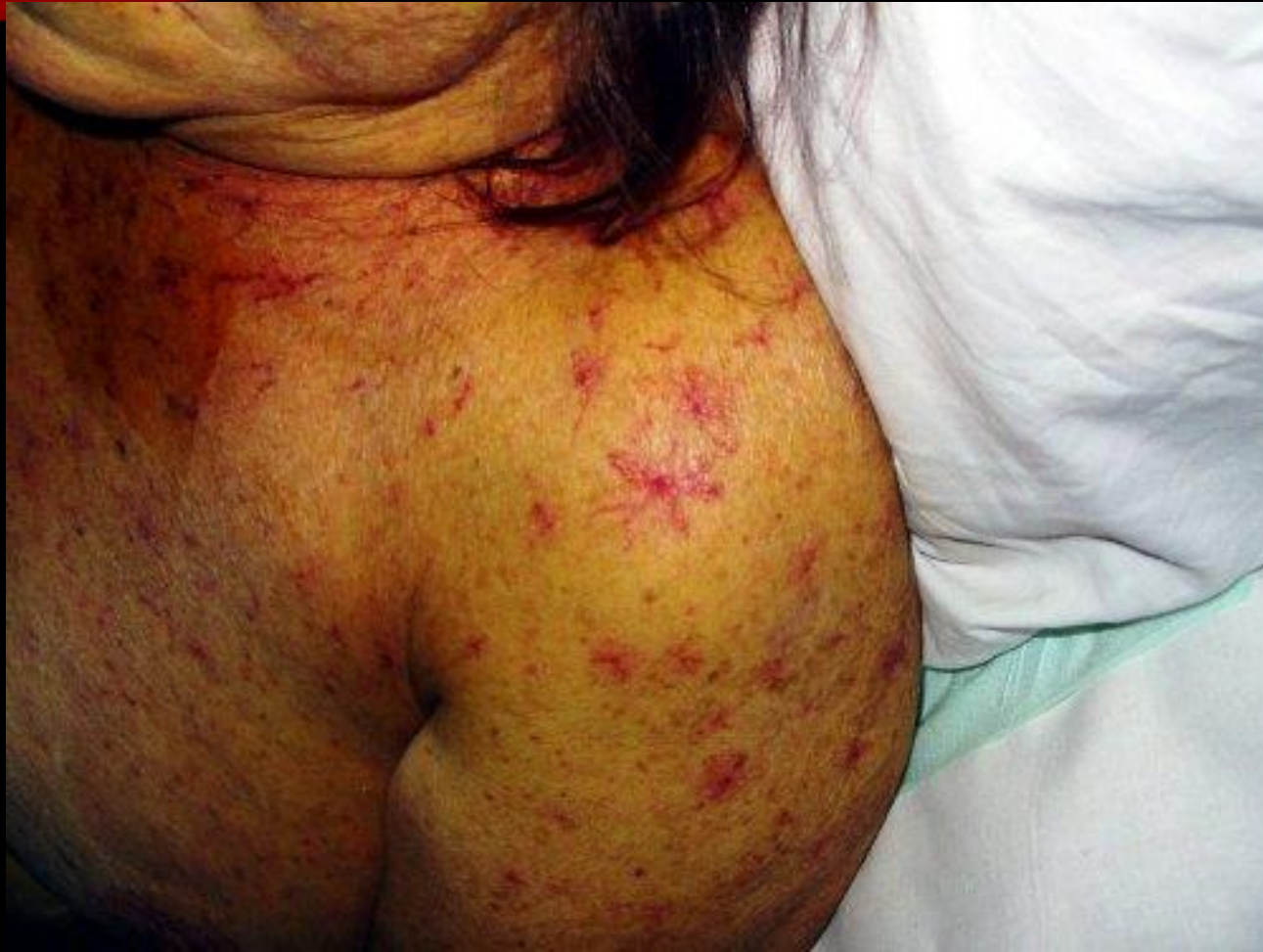
Симптомы при циррозе печени



Асцит при циррозе печени

Сосудистые звездочки при циррозе печени



Вид ладоней при циррозе печени

