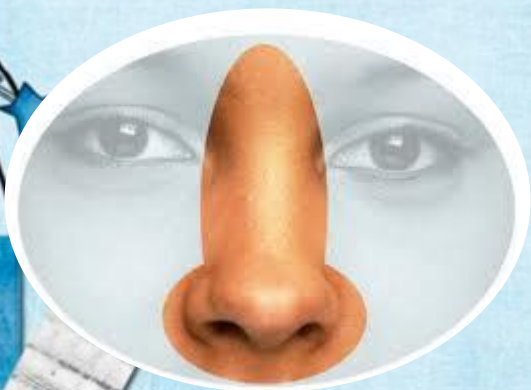



Кафедра: оториноларингология

СӨЖ

***Тақырыбы: Алдыңғы және
артқы тампонада***



Орындаған: Құмарбекова Н.Е

Қабылдаған: Кулимбетов А.С.

Топ: 10-012-02к

Факультет: жалпы медицина

Жоспары:

- *Кіріспе*
- *Негізгі бөлім*
- *Алдыңғы тампонада*
- *Артқы тампонада*
- *Қорытынды*
- *Пайдаланылған әдебиеттер*

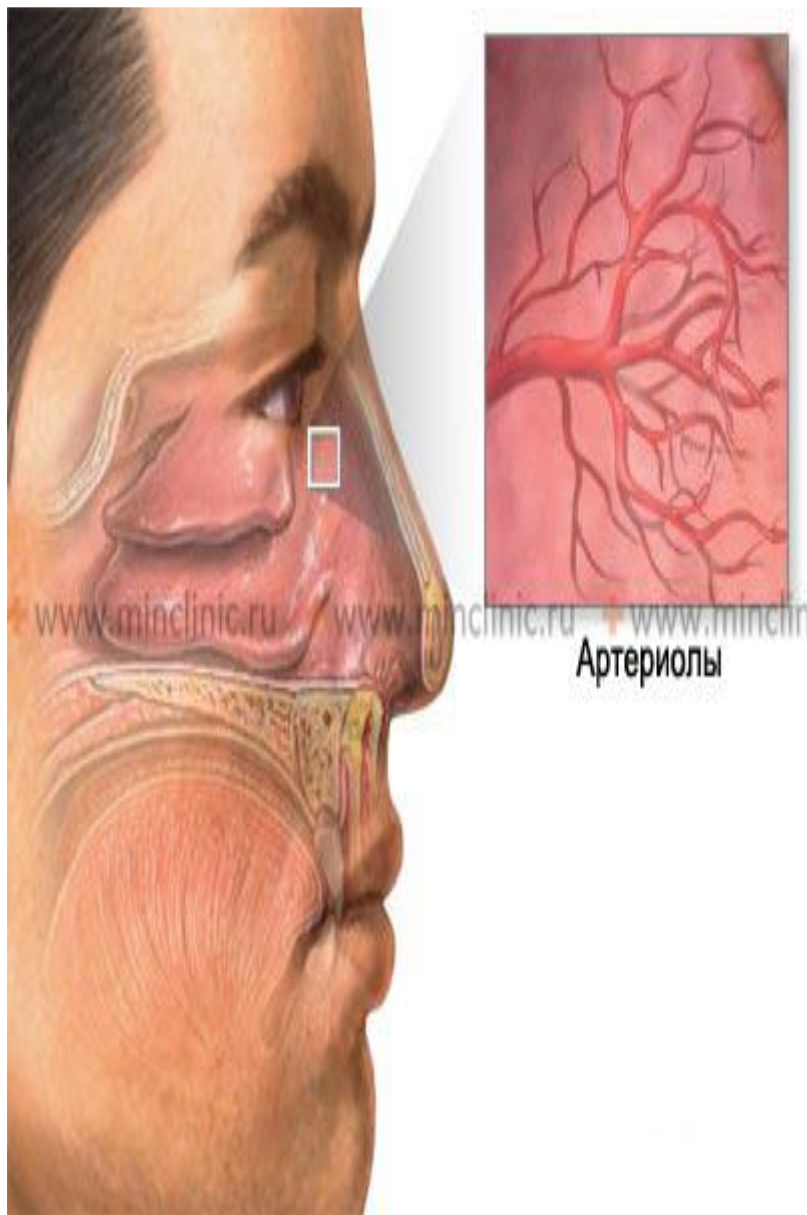
Кіріспе

- Мұрыннан қан кету - мұрыннан және жұтқыншақтың артқы қабырғасы арқылы көпіршікті емес қанның бөлінуімен көрінетін жалпы және жергілікті патологиялық процестермен көрінетін клиникалық симптом.
- **Этиологиясы:**
 - Жүйелі аурулар(атеросклероз, АГ, бауыр аурулары)
 - Инфекциялық аурулар(грипп,дифтерия,скарлатина,қызылша.)
 - Гиповитаминоз.
 - Интоксикация (ауыр металлдар, хром, қорғасын, фосфор)
 - Дәрілік заттар (антикоагулянттар, цитостатиктер)
 - Қан аурулары (лейкоз,анемия,агранулоцитоз, миеломды аурулар, гемофилия, идиопатичлық;
 - тромбоцитопениялық пурпура)
 - Ослер-Рандю-Вебер синдромы
 - Мұрынның, мұрын қуысының шырышты қабатының жарақаттары; мұрын қуысының тамырлық жаңа түзілістері.

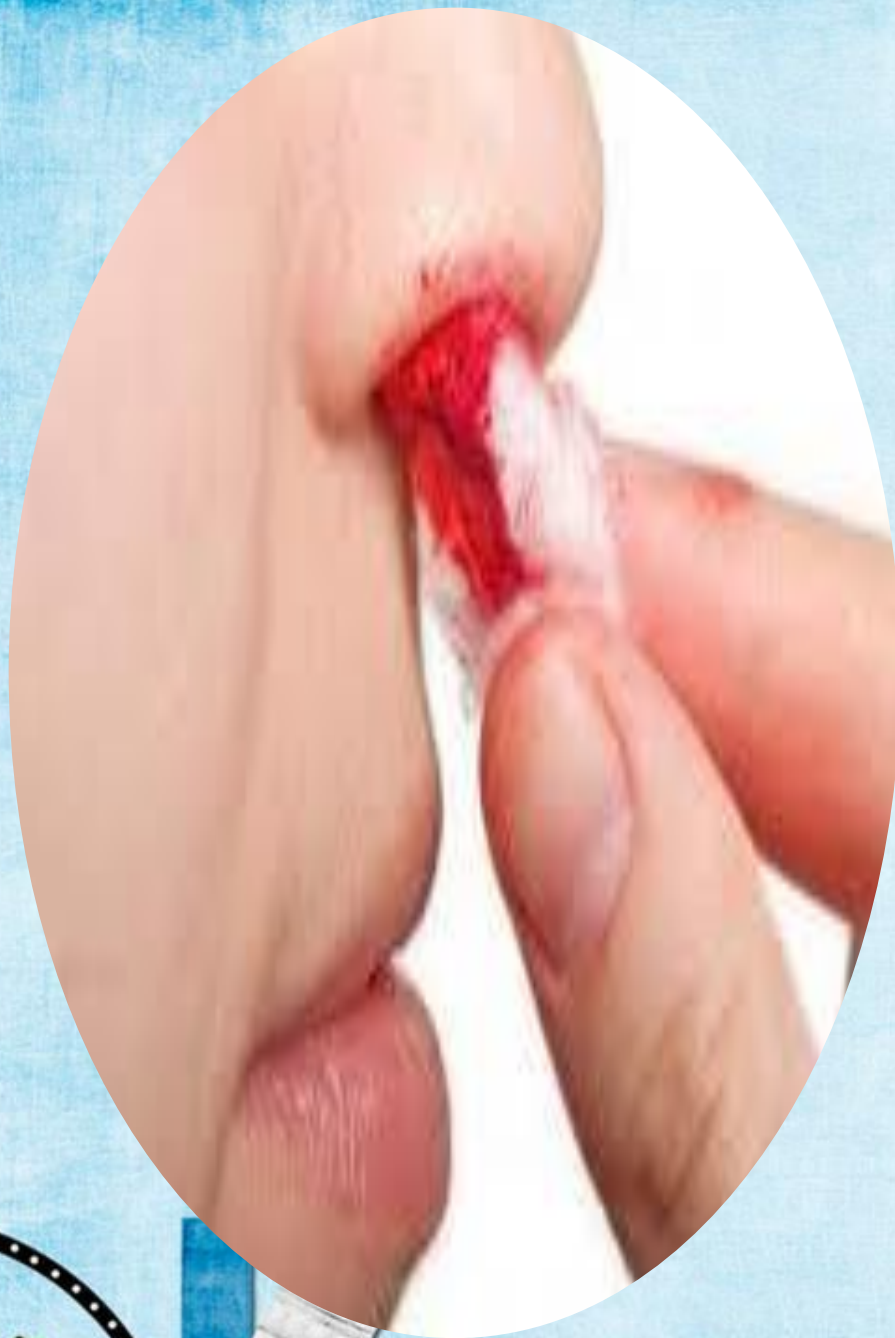Патогенетикалық жіктелуі (И.А. Курилин).

I. Мұрын қуысындағы тамырлар қабырғасының патологиясы нәтижесінде: жарақаттар; мұрын қуысы шырышты қабатының дистрофиялық процессі; мұрын қалқанының қисаюы; мұрын қуысындағы тамырлар жүйесінің даму ақауы; мұрындағы және қосалқыларындағы жаңа түзілістер (мұрын қалқанындағы қанағыш полип, ангиомалар, ангиофибромалар).

II. Гемокоагуляциялық құрылымы бұзылыстарының көрінісі ретінде : қан ұю жүйесі плазмалық факторларының белсенділігінің төмендеуі; қан ұюдағы тромбоцитарлы фактор белсенділігінің төмендеуі; ұюға қарсы жүйе белсенділігінің төмендеуі; гиперфибринолитикалық жағдай.



- **III. гемокоагуляция және мұрын қуысы тамырлар жүйесіндегі аралас патологиялық әсерлерден шақырылған:** атеросклероз, гипертониялық ауру кезінде эндотелидің дистрофиялық зақымдалуы; геморрагиялық диатез; бауырдың созылмалы аурулары (гепатит, цирроз); мұрын және мұрын қосалқыларының созылмалы қабыну аурулары (іріңді, аллергиялық); қан аурулары.

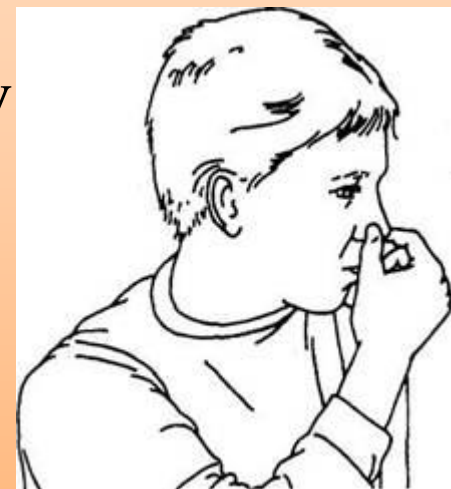


Клиникалық көрінісі

- **Негізгі симптом:** мұрыннан және жұтқыншақтың артқы қабырғасы арқылы көпіршікті емес қанның бөлінуі.
- **Қосымша симптомдар:** қанды құсу (жұтып қан асқазанға түскен кезде пайда болады); мелена (қара нәжіс) ұзақ қайталамалы мұрыннан қан кету кезінде; жөтел кезінде төменгі тыныс жолдарына және көмейге қанның түсуі; терісінің бозаруы; суық тер; жиі және жұмсақ пульс; АҚ өзгеруі; бас айналуы; басында және құлағында шудың болуы; есінің бұзылуы.

Қоңырау шалғандарға кеңес беру:

- Науқасты ыңғайлы қалыпта отырғызу (басын сәл еңкейтіп отыру) жағасын босату.
- Науқастың алдына қанды жинау үшін ыдыс беру.
- Мұрынның кіреберіс жеріне тампон қою [3% сутегі асқын тотығына немесе 0,1% адреналин ерітіндісіне салынған тампон және оны 10-15 минутқа мұрын қанаттары арқылы басу.
- Науқасты ауыз арқылы терең және баяу демалдыру.
- Мұрын аймағына 30 минутқа салфетка арқылы мұз қою.
- Жедел жәрдем бригадасын шақыру.

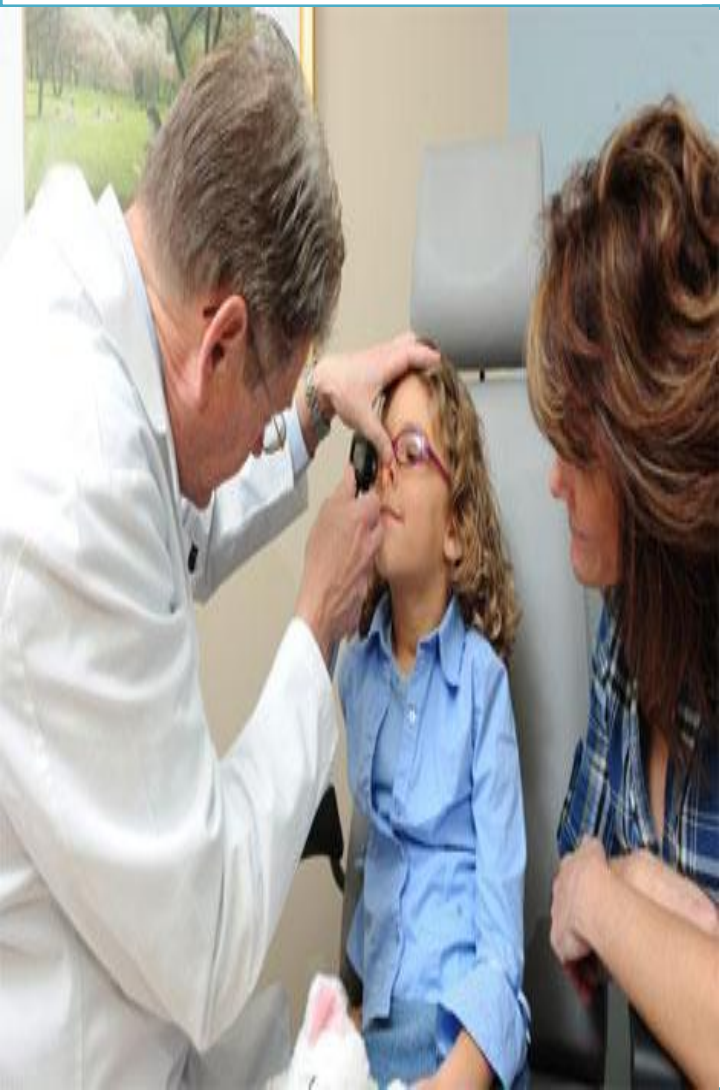

Жедел жәрдем шақыру кезіндегі іс-әрекет:

Міндетті сұрақтар:

- *Қанкету қай мұрын қуысынан басталды?*
- *Науқас қан жұта ма?*
- *Қанкету ұзақтығы?*
- *Қанкету көлемі (миллилитр)?*
- *Ортостаз немесе гиповолемия симптомдары көрінеді ма?*
- *Бұрын мұрыннан қан кету болды ма? Болса, ем нәтижесі болды ма?*
- *Қанкету симптомдарымен көрінетін аурулары бар ма (артериальды гипертензия, бауыр аурулары, алкогольизм)?*
- *Ацетилсалицил қышқылын, стероидты емес қабынуға қарсы дәрілерді қабылдай ма?*

Дәрігерге дейінгі көмек іс-шараларының әсері болмаса не қан кету жалғаса берсе істелуі керек:



- мұрынның алдыңғы томпанадасы
- мұрынның артқы тампонадасы (алдыңғы томпанада әсері болмаса);
- 12,5% ерітінді (2,0-4,0 мл көктамырға немесе бұлшықетке);
- 1% викасол ерітіндісі (2,0 мл көктамырға);
- 5% аскорбин қышқылы (5,0-10,0 мл көктамырға);
- 10% кальций хлорид ерітіндісін (10,0 мл көктамырға);
- 5% ϵ -аминокапрон қышқыл ерітіндісін (100,0 мл көктамырға);
- Жүрек және тыныс әрекеттері бұзылыстарын бақылау.

Негізгі бөлім

Мұрыннан қан кетуді тоқтату әдістері

**Алдыңғы
тампонада**

**Артқы
тампонада**

**Қан кетіп
жатқан
шырышты
қабат бөлігін
электрокоаг
уляциялау**

**Қан
кеткен
тамырдың
көздегіш
эндоваску
лярлы
эмболизац
иясы**

**Ұйқы
артериясы
ның
тармақтар
ын байлау**

Алдыңғы тампонада

- **Көрсеткіші:** гемостатикалық шараларды қолданғанда да қан кету тоқтамаса
- **Қажет құралдар:** бүгілмелі пинцет не мұрындық корнцанг, мұрындық кеңейткіш (айна), маңдайлық рефлектор, жалпақтығы 1,5 см ұзындығы 40-50 см-лі дәкелі турунда, гемостатикалық және бактерицидті заттар (аминокапрон қышқылы, 5-10% синтомицин және левомецетин эмульсиясы, дицинон)

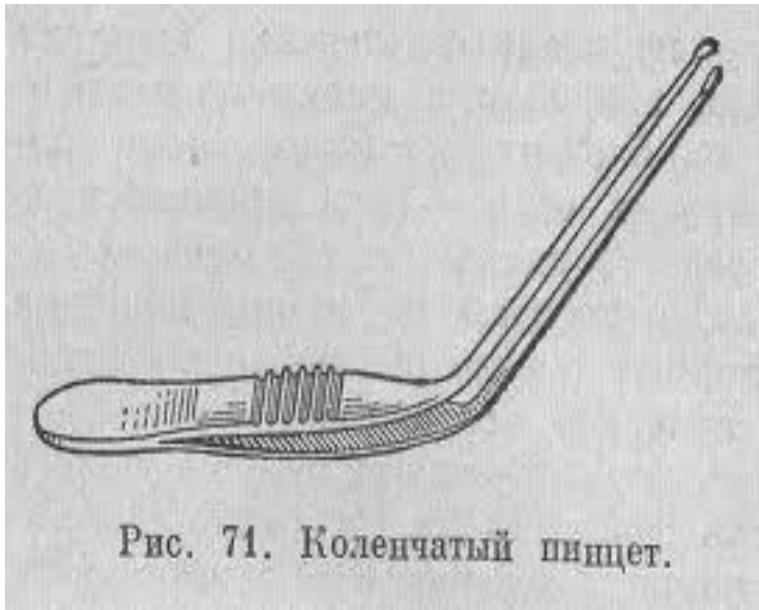
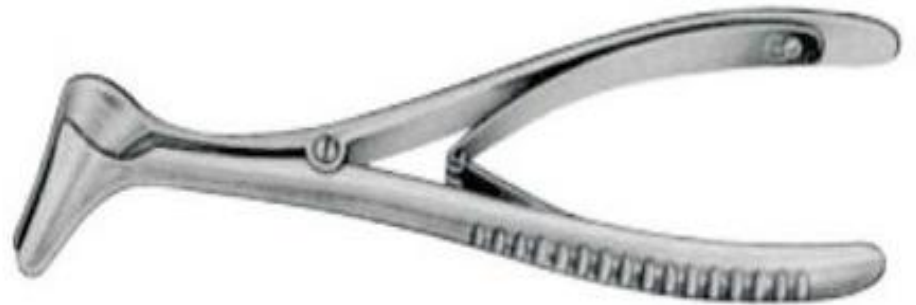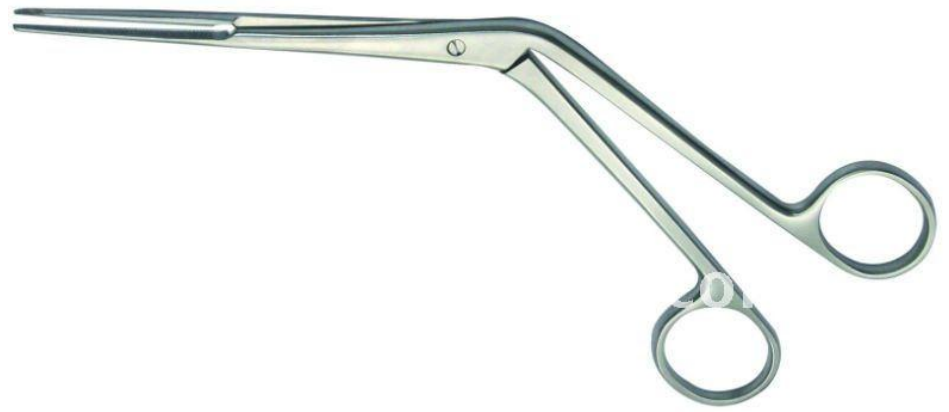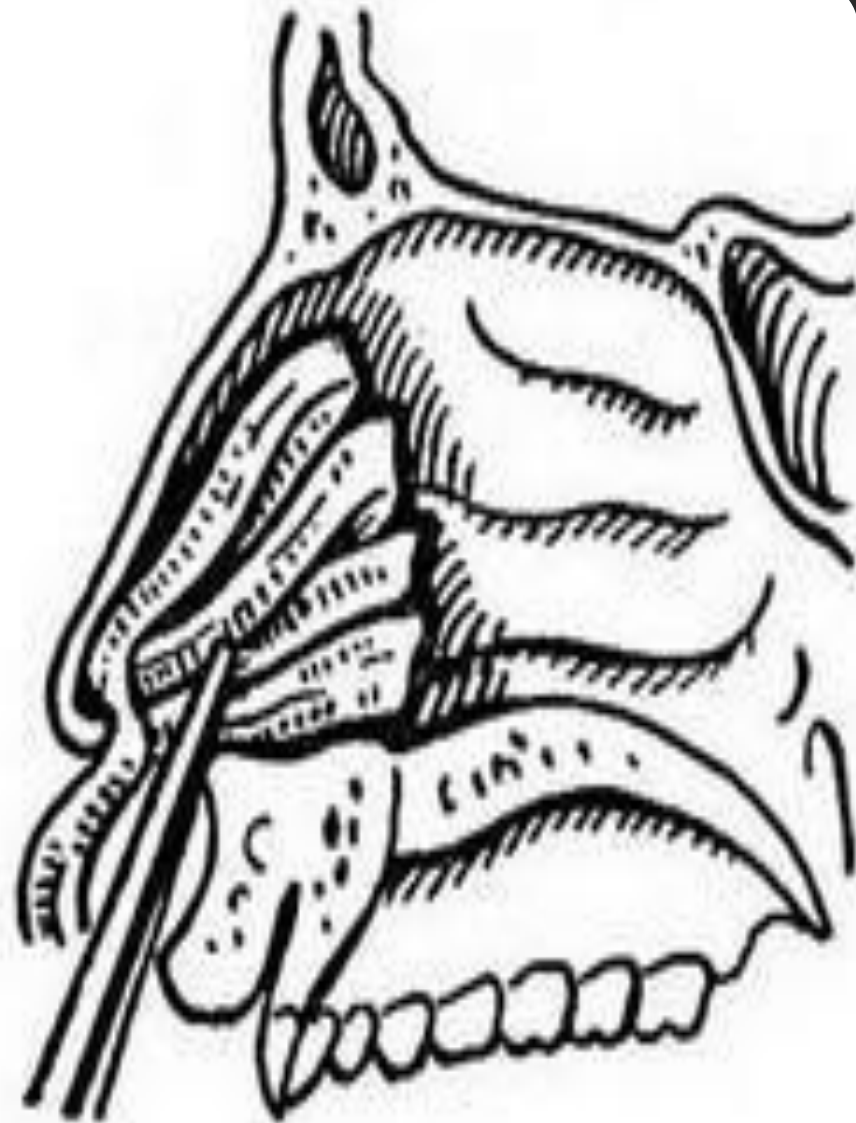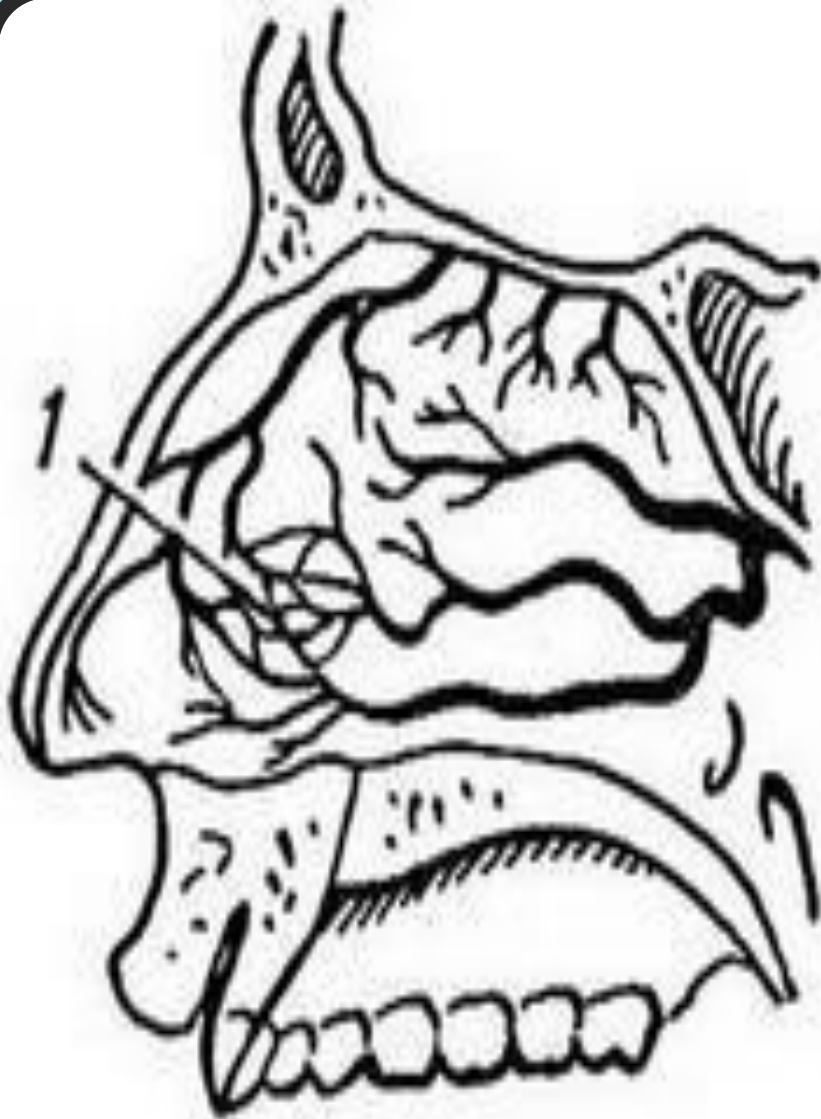


Рис. 71. Колеччатый пинцет.

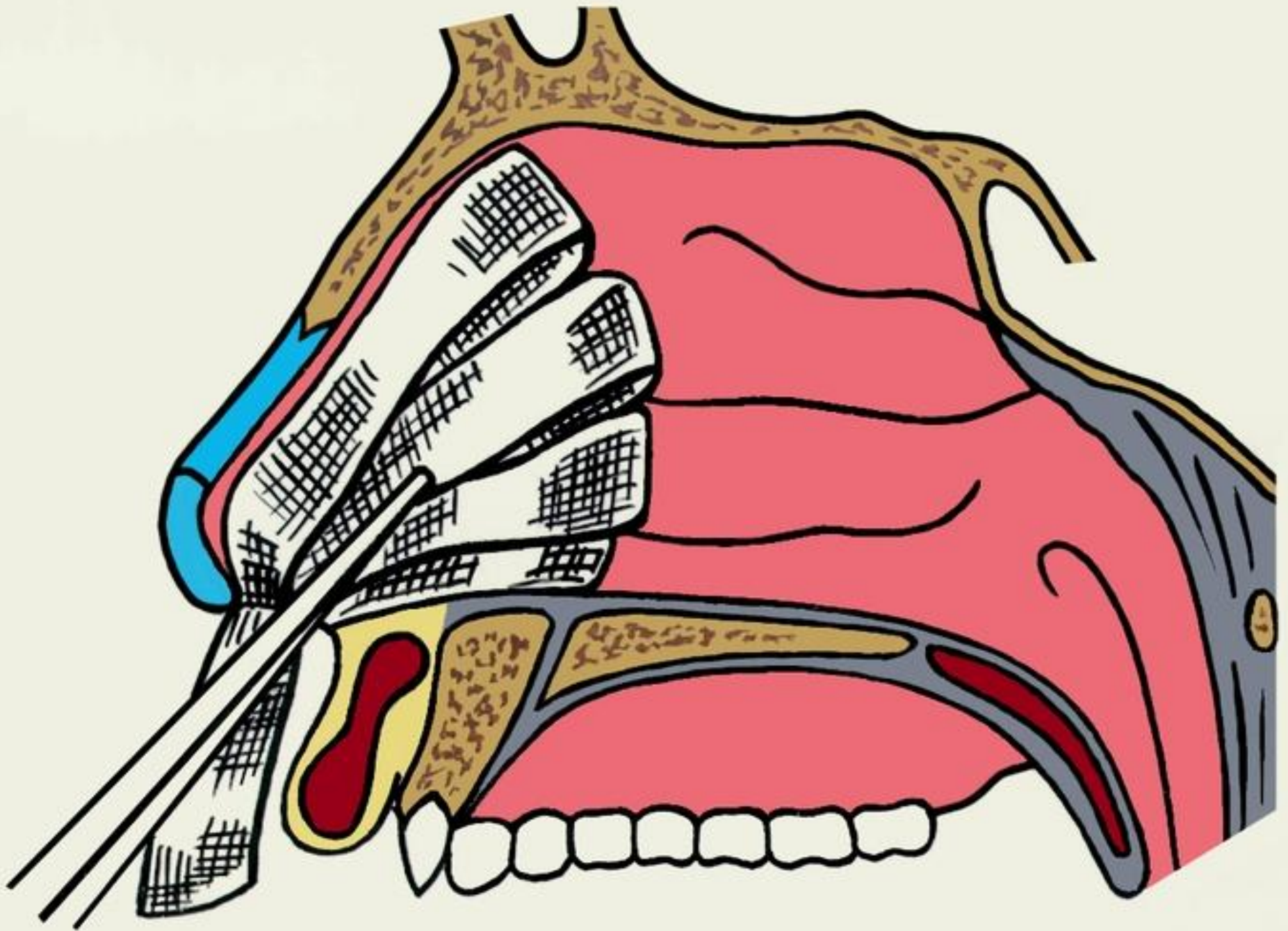


Процедураның орындалуы

- Науқас отыру қалпында отырады. 40-50 см-лік гемостатикалық, бактерицидті затпен шыланған тампонды дәрігер пинцетпен шетінен 4-5 см қалдырып ұстайды. Сол қолымен мұрындық айнамен мұрын танауын ашып, пинцетпен ұзын дәкелік турунданы енгізеді. Оны мұрын қуысының түбінен бастайды. Ілмектерді бір-біріне гармошка ретінде тығыз жабыстырады, олар артынан алдына, төменнен жоғарыға қарай салынады. Алғашқы ілмекті салғанда оның ұшы танаудан шығып тұру керек. Сыртынан таңғыш салады. Тампонды вазелинмен майлау дұрыс. Дәкелі турунда мұрын қуысында 24-48 сағатқа дейін болады.



1-зақымдалған қан тамырлары





... в пробной версии программы "ВидеоМ...
... этой надписи не будет, VIDEO...

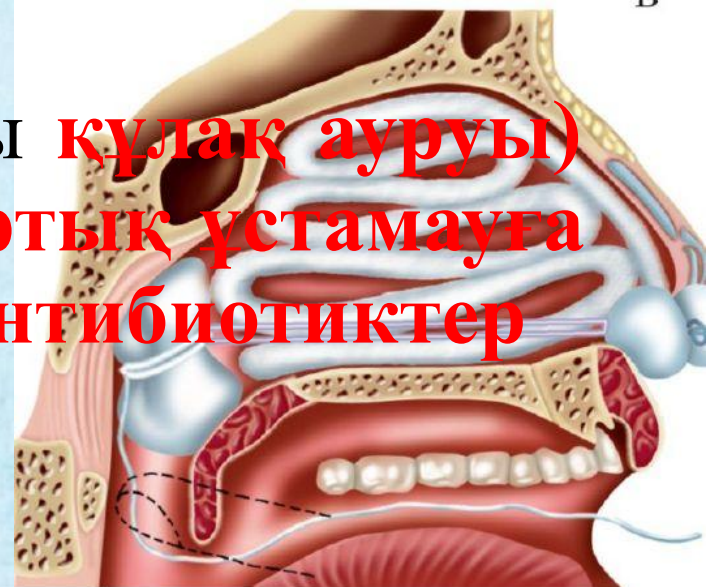Артқы тампонада

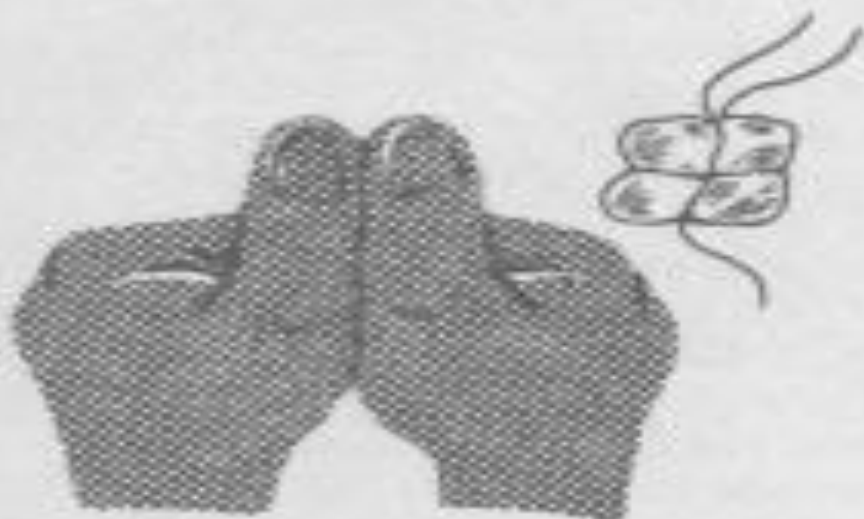- **Көрсеткіші:** алдыңғы тампонада тиімсіз болғанда; мұрын қуысына операция жасағанда қатты қан кеткенде.
- **Қажет құрал-жабдықтар:** резиналы катетер, бүгілмелі пинцет, мұрындық корнцанг, 3-2, 5-2 см-лі 3 рет қалың жібек жіптерімен байланған стерильді дәкелі тампон (ұзын жіптері қалдырылады), литикалық дәрі дәрмек (1 мл 1% промедол ерітіндісі, 1 мл 2% димедрол, 2 мл 50% анальгин), гемостатикалық зат.

Процедураның орындалуы

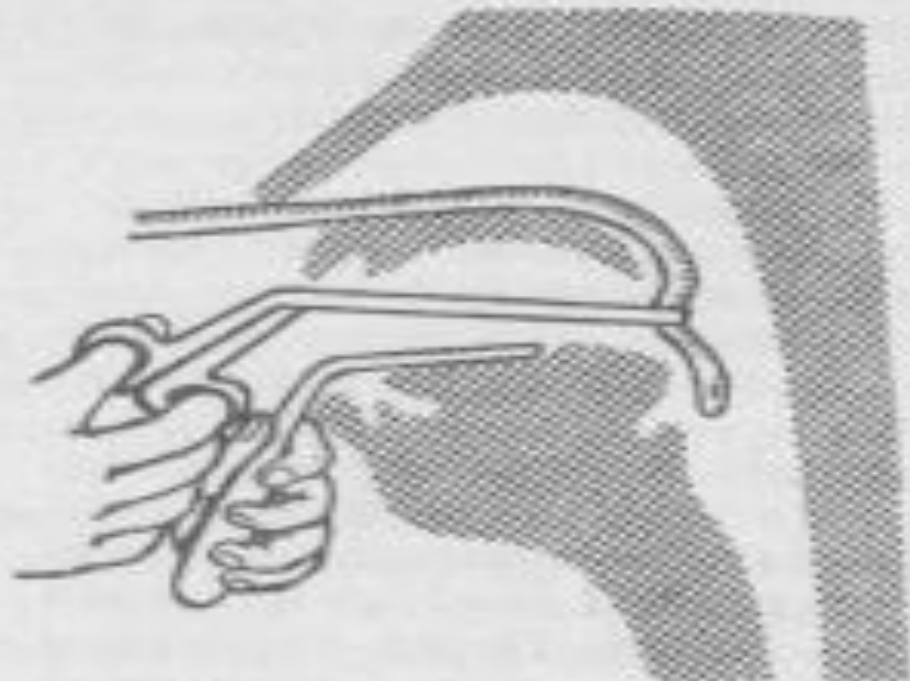- Науқастың қажет тампон дайындау үшін мұрын-жұтқыншақ бөлігінің мөлшерін анықтайды. Әдетте олар үлкен екі саусақты қосқан кездегі мөлшеріне тең. Тампон және жіптің мықтылығын тексереді.
- Жіңішке резиналы катетерді төменгі мұрын жолы арқылы жұмсақ таңдайдан көрінгенше өткізеді.
- Әр катетер ұшын пинцетпен тартып ауыздан 4-5 см-ге дейін шығарады
- Тампоны бар жіпті катетер ұштарына байлайды, жіп ұзындығы 20 см-ден кем болмау керек.
- Мұрын арқылы катетерді сыртқа тартады. 2 жіп танаудан шығады.

- Оң қол сұқ саусағымен тампонды мұрын-жұтқыншақ бөлігіне қарай тығыздап итереді. Тампон хоаналарда орнатылады.
- Алдыңғы тампонаданы да жасауға болады.
- Дәкелі төсемшені мұрын кіреберсі алдына байлайды.
- Ауыз қуысында қалған екі жіпті мойынға пластырьмен бекітеді.
- Асқыну алдын алу (ортаңғы **күлак ауруы**) үшін тампонды 2 күннен **артық ұстамауға** тиірісу керек. **Антибиотиктер** тағайындалады.

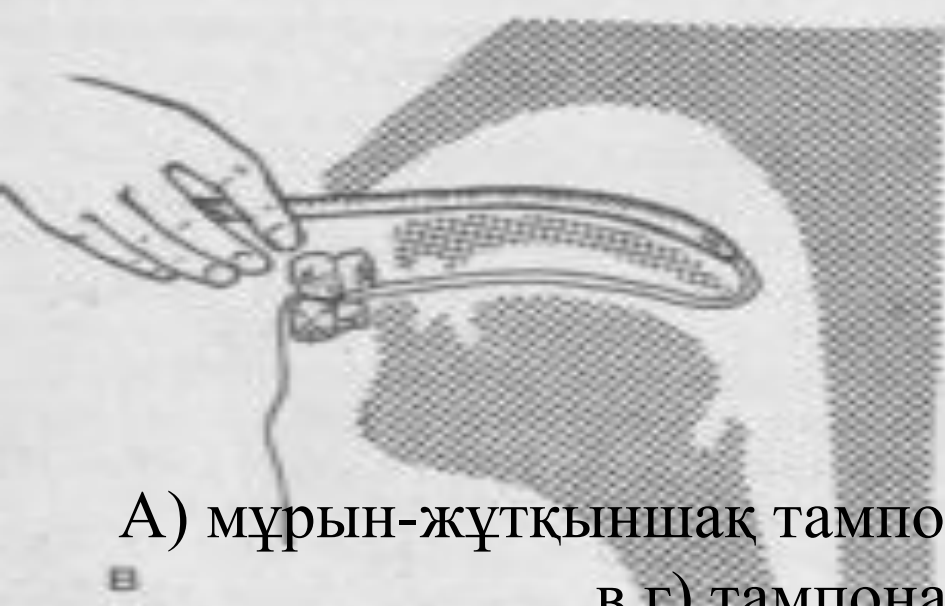



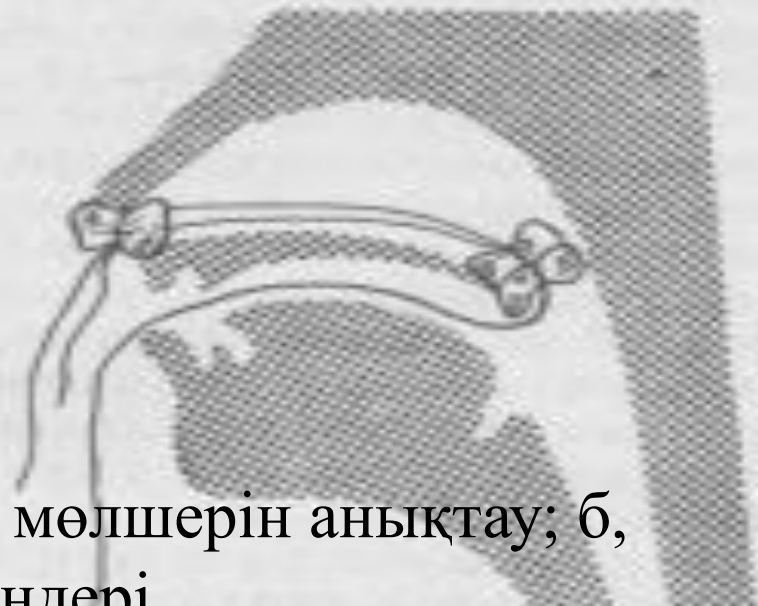а



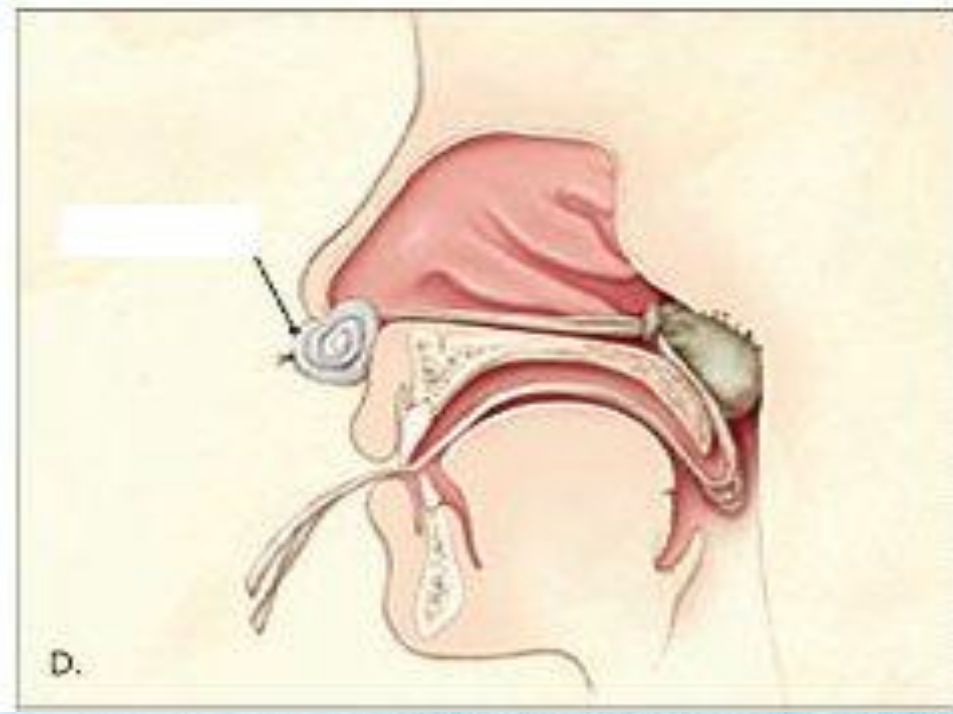
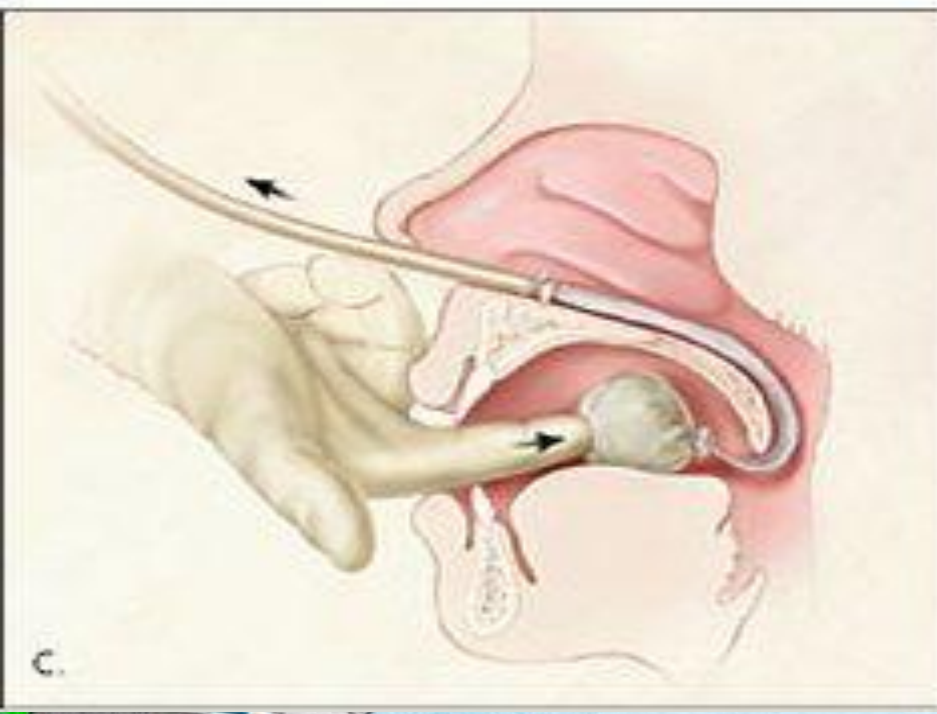
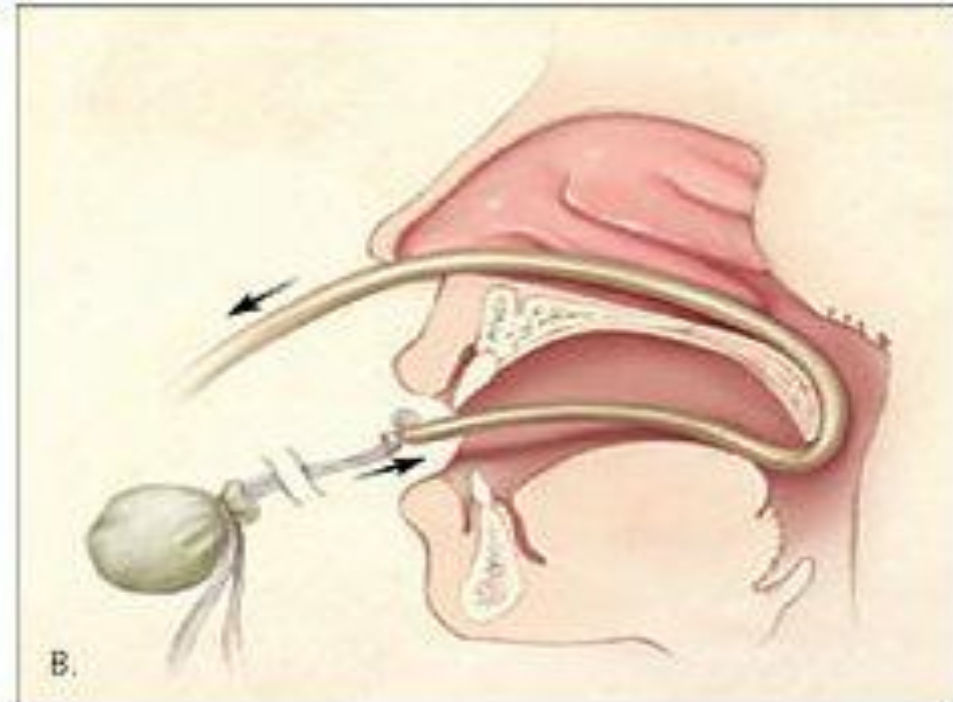
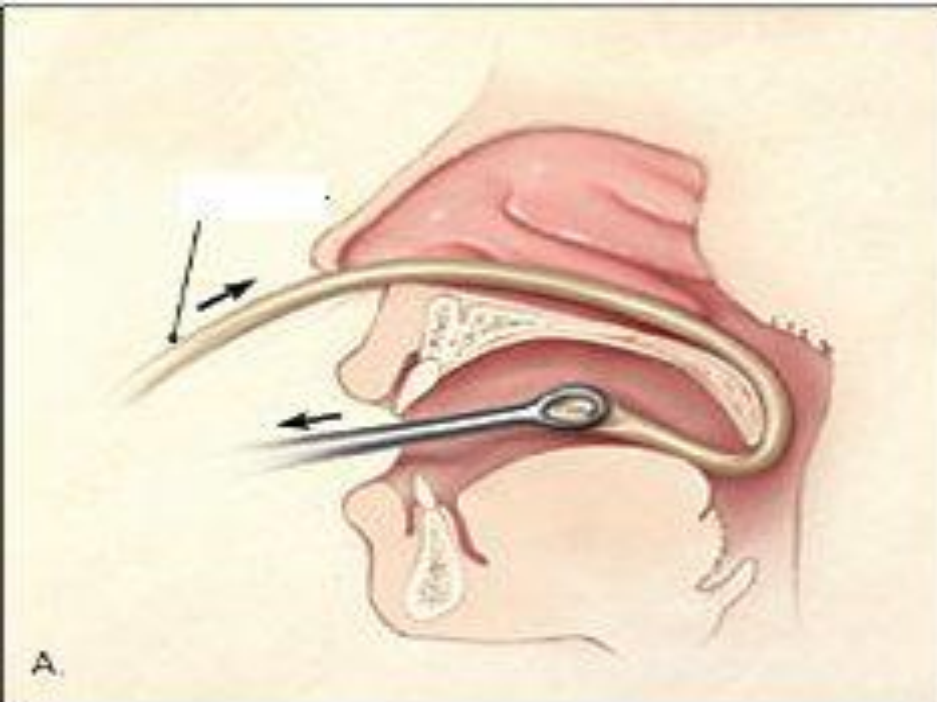
б



в



А) мұрын-жұтқыншақ тампонының мөлшерін анықтау; б, в, г) тампонада кезеңдері





... в пробной версии программы "ВидеоМ...
... этой надписи не будет. VIDEO S...

Қорытынды

Мұрынға алдыңғы және артқы тампонада жасау техникасын әрбір болашақ дәрігер жақсы білуі қажет. Алдыңғы тампонададан артқы тампонада тиімділігі жоғары болып келеді және орындалу жолы да күрделірек. Тампонада жасалған соң турундаларды уақытында алу керек. Артқы тампонада да көмектеспей жатса оперативті араласуға жүгінеді.

Пайдаланылған әдебиеттер

- Овчинников Ю.М., Гамов В.П. Болезни носа, глотки, гортани и уха. Москва «Медицина» 2003, 116 б
- www.vrachinfo.ru/termin_tamponadad_nosa
- <http://www.medlitportal.ru/zadnyaya-tamponada>
- Қан кетулер кезінде көрсетілетін жедел жәрдем және диагностикалау алгоритмі. Алпысова А.Р. Мақаласы 2011, Қарағанды