



ПЕРЕЛОМЫ КОСТЕЙ ЛИЦЕВОГО ЧЕРЕПА

Топографическая анатомия и
оперативная хирургия ЧЛО

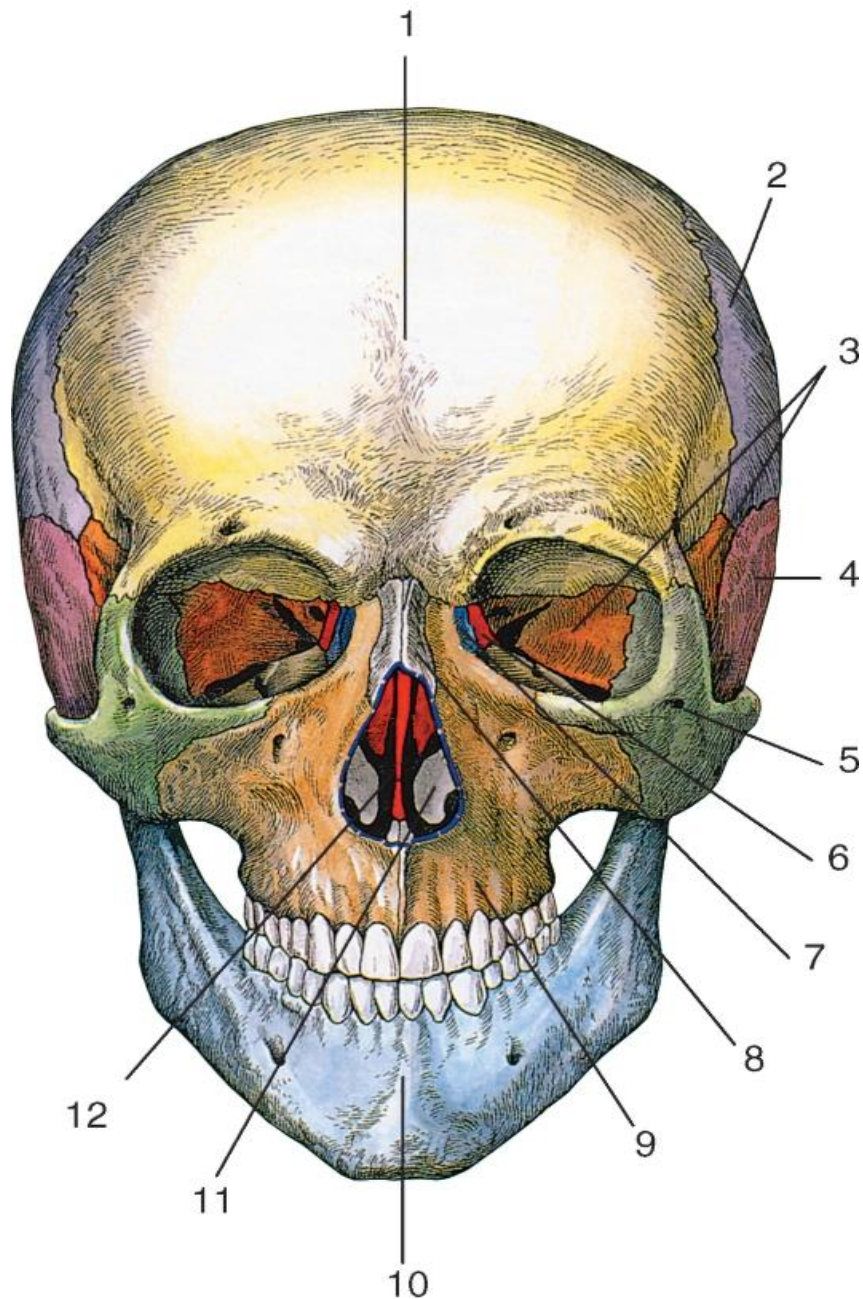
Краснодар 2017

В соответствии с правилами международной статистики травмы оценивают по месту повреждения (локализации) и причинам возникновения (этиологии).

В современной клинической практике при оценке локализации травм ЧЛО используется преимущественно **МКБ-С-3** — Международная классификация стоматологических болезней на основе МКБ-10, согласно которой в блоке S02 («перелом черепа и лицевых костей») выделяют:

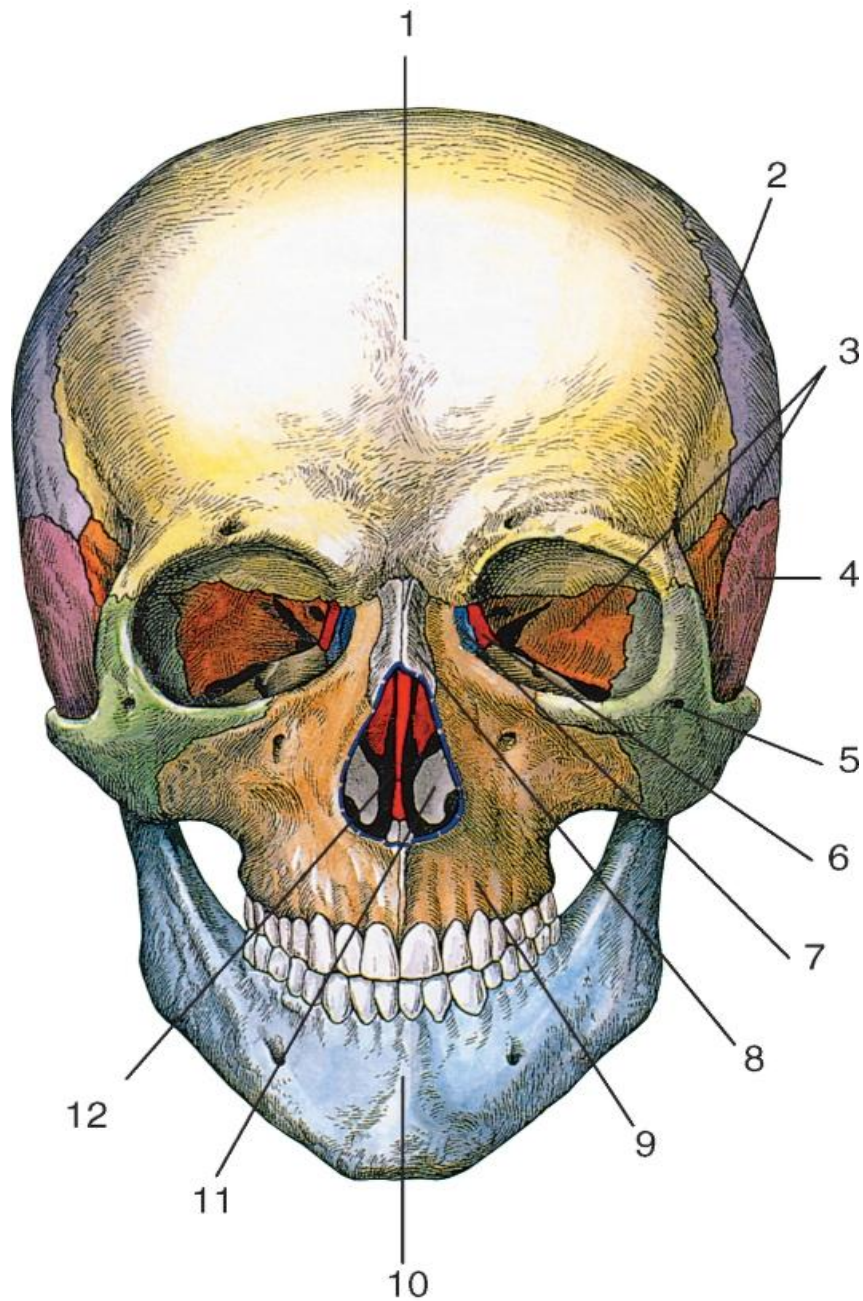
S02.0 Перелом свода черепа;
S02.1 Перелом основания черепа;
S02.2 Перелом костей носа;
S02.3 Перелом дна глазницы;
S02.4 Перелом скуловой кости и верхней челюсти;
S02.4 Перелом альвеолярного отростка верхней челюсти;
S02.41 Перелом скуловой кости (дуги);
S02.42 Перелом верхней челюсти;
S02.43 Множественные переломы скуловой кости и верхней челюсти;
S02.5 Перелом зуба;
S02.6 Перелом нижней челюсти;
S02.60 Перелом альвеолярного отростка нижней челюсти;
S02.61 Перелом тела нижней челюсти;
S02.62 Перелом мышцелкового отростка;
S02.63 Перелом венечного отростка;
S02.64 Перелом ветви;
S02.65 Перелом симфиза;
S02.66 Перелом угла;
S02.67 Множественные переломы нижней челюсти;
S02.68 Перелом нижней челюсти неуточненной локализации;
S02.7 Множественные переломы костей черепа и лицевых костей;
S02.8 Переломы других лицевых костей и костей черепа;
S02.9 Перелом неуточненной части костей черепа и лицевых костей.

АНАТОМИЯ ЛИЦЕВОГО СКЕЛЕТА

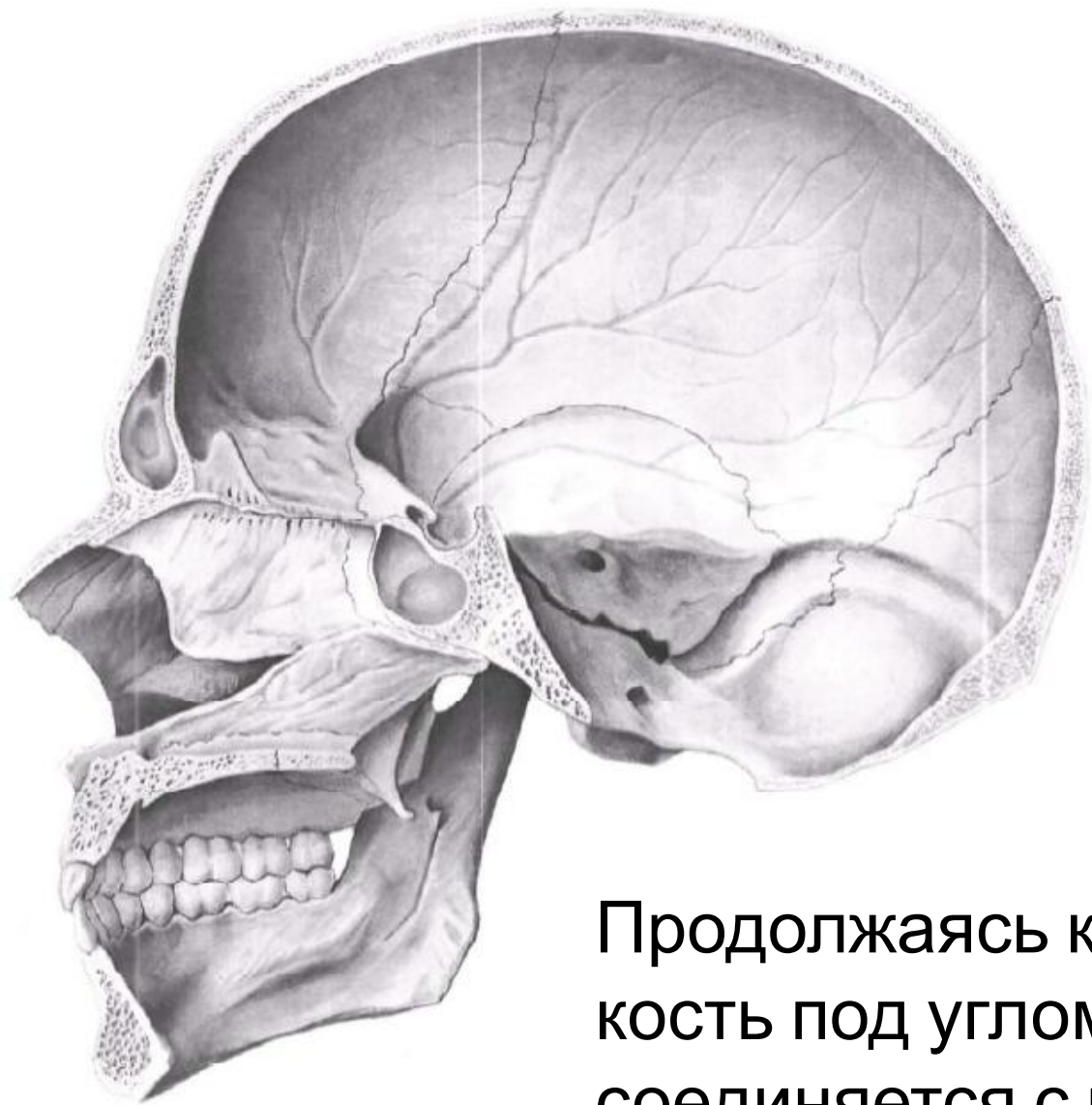

Зоны лица и опорная система лицевого скелета

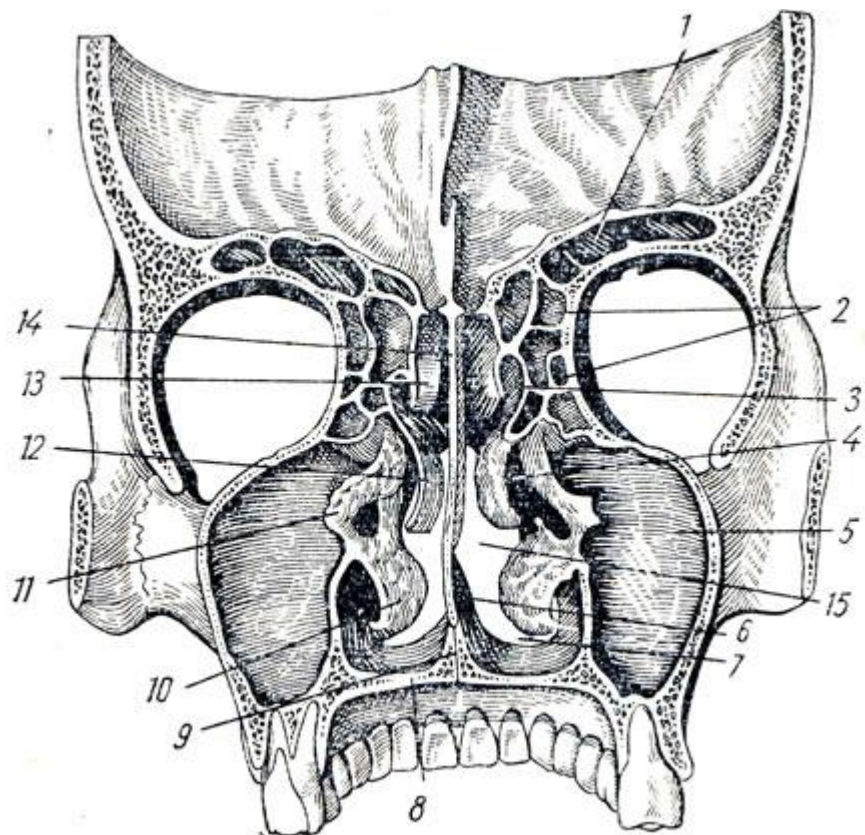
Лицевой скелет может быть схематично разделён на три зоны: верхнюю, среднюю и нижнюю.



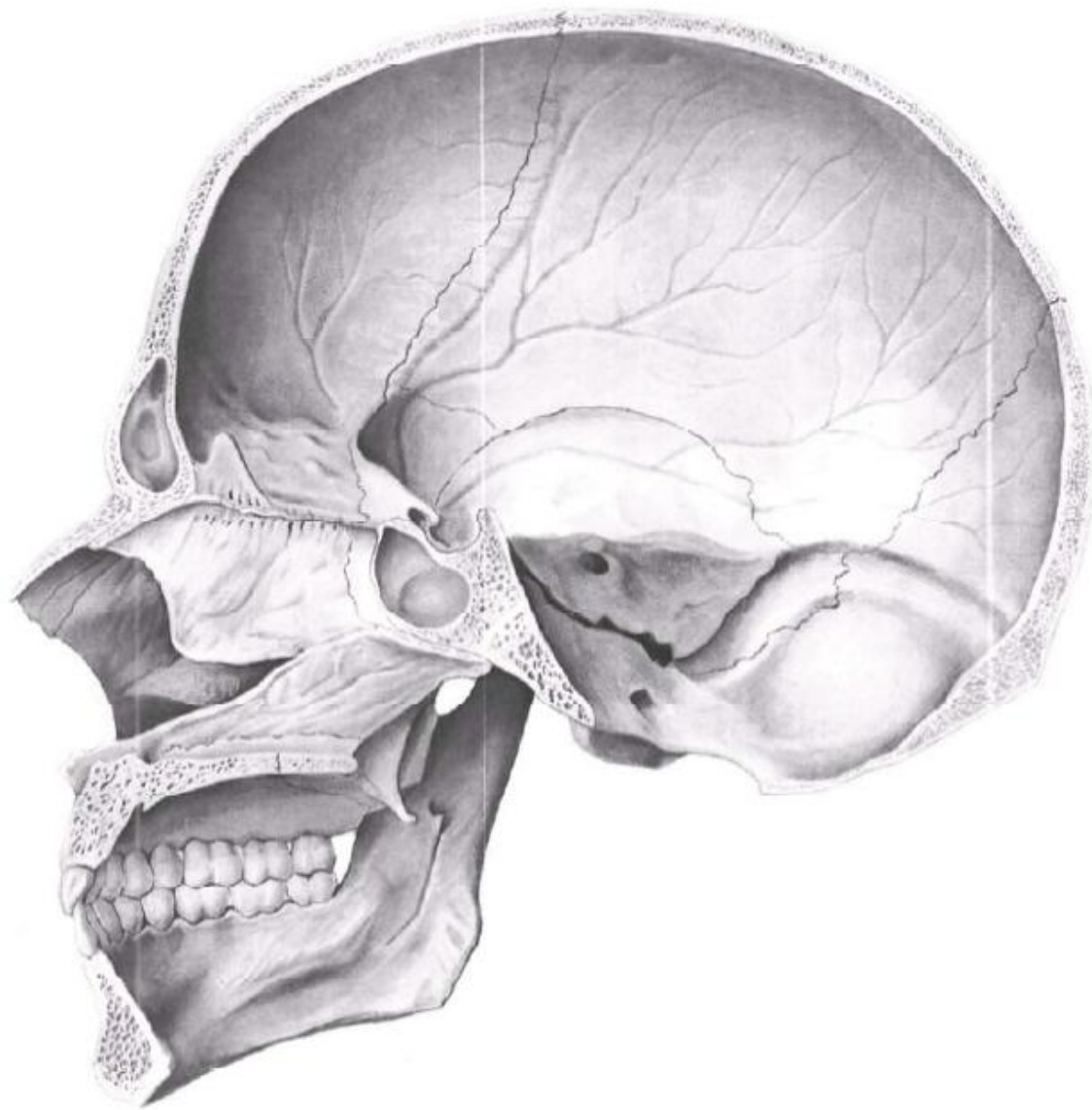
К верхней зоне лица относят лобную кость с лобной пазухой, верхним краем и верхней стенкой обеих орбит.



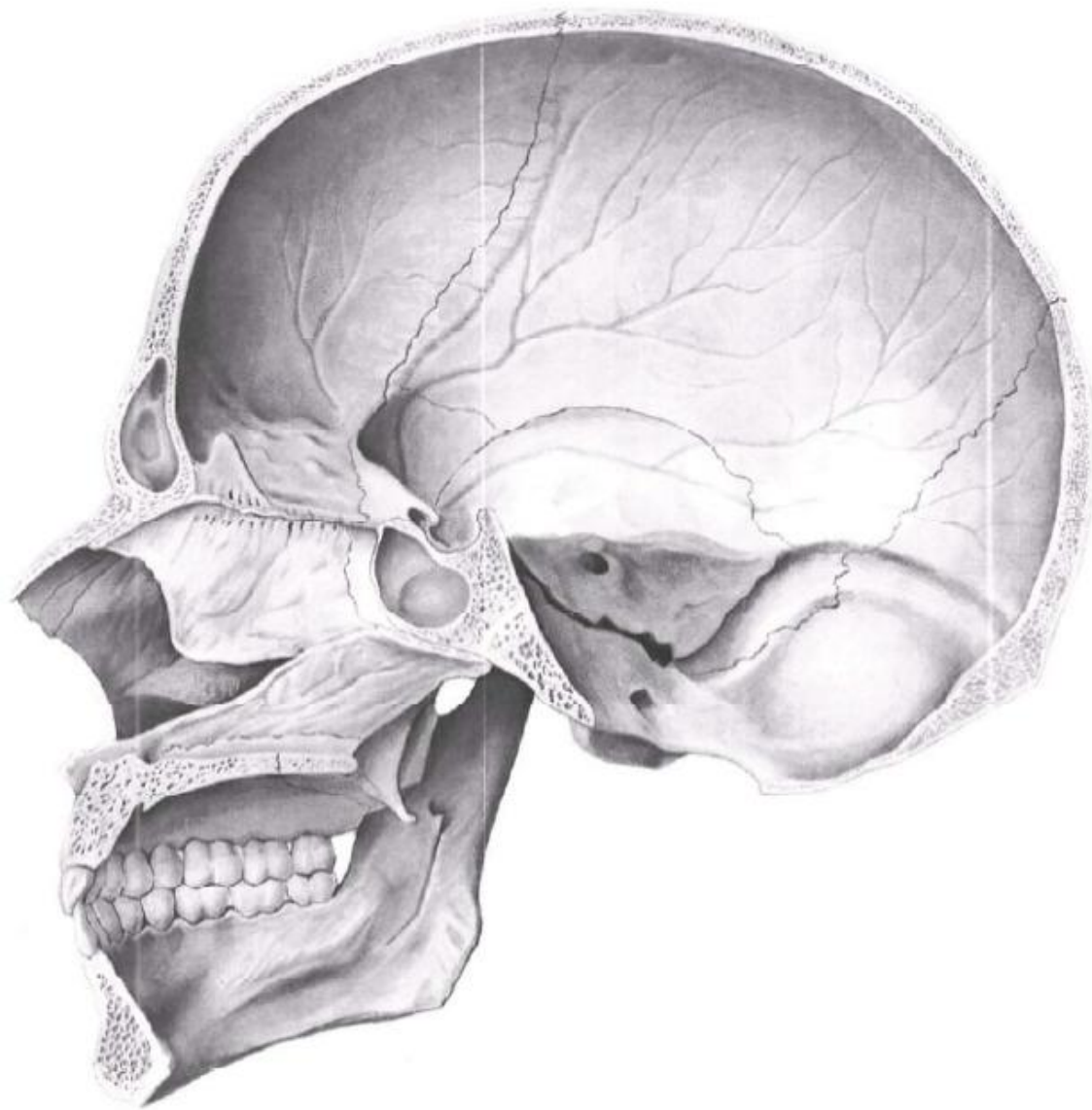
Продолжаясь кзади и книзу, лобная кость под углом 45 градусов соединяется с клиновидной и участвует в формировании основания черепа.



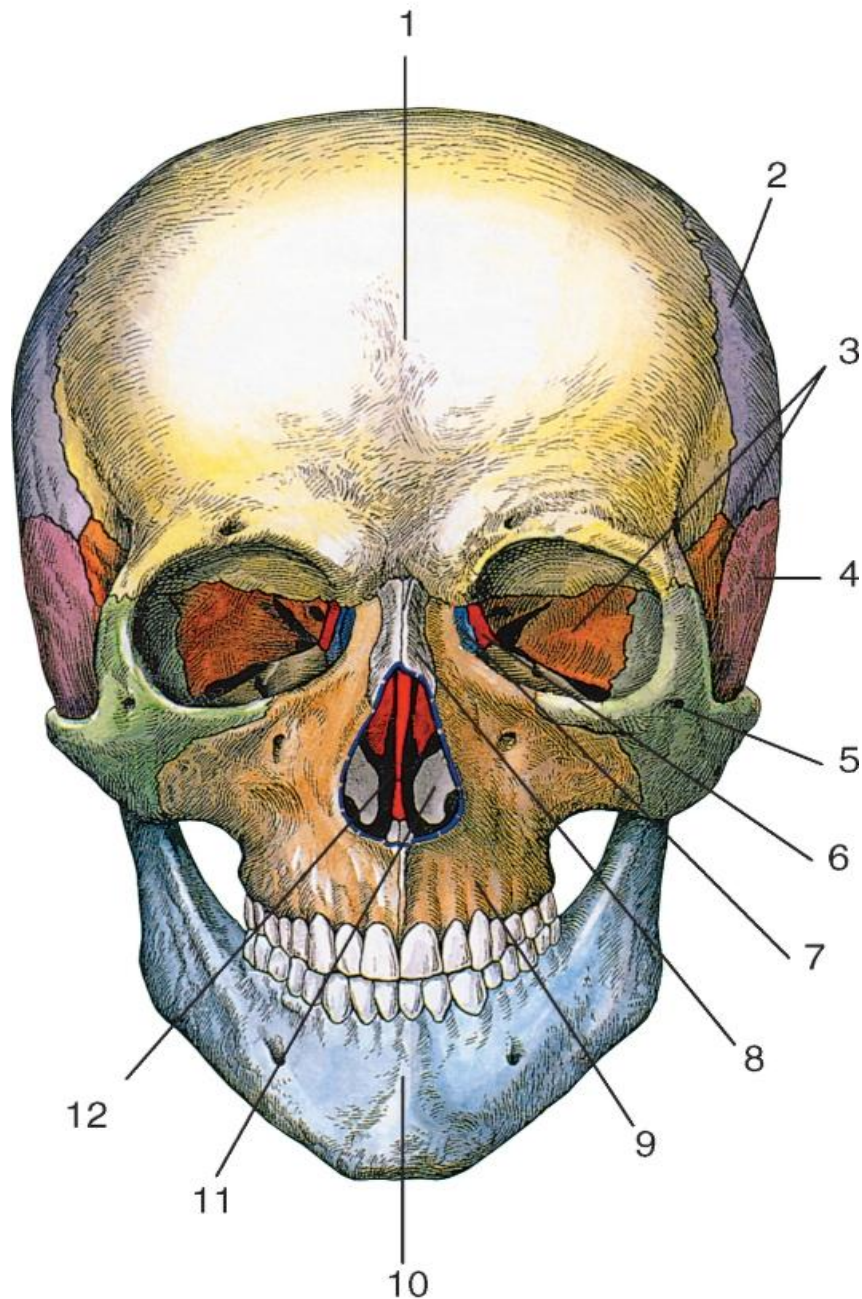
Лобная пазуха — парное образование, представляющее собой пневматизированную полость, треугольной формы в поперечном сечении.



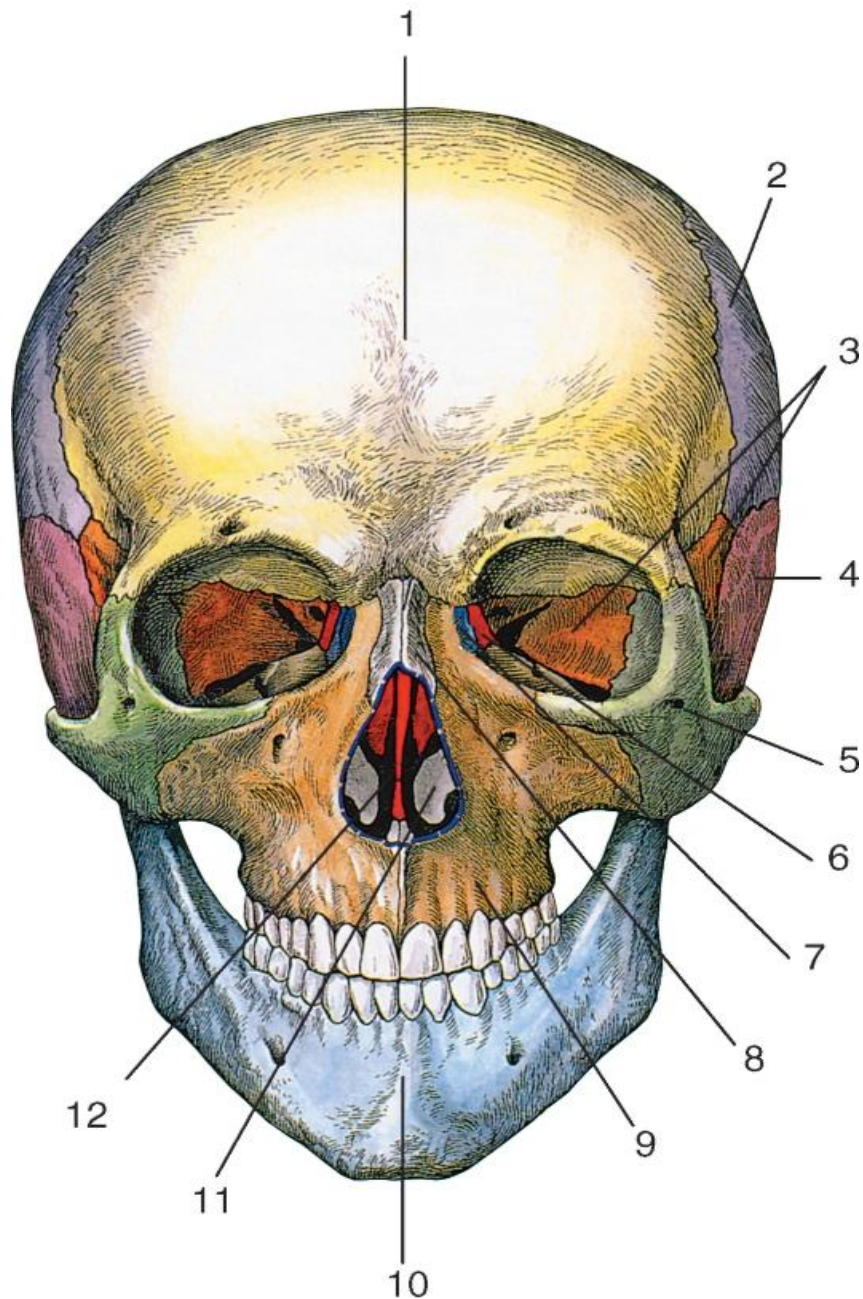
Её толстая передняя стенка формирует контур переносицы, брови и нижней части лба. Тонкая задняя стенка отделяет воздушное пространство от лобных долей и ПЧЯ.



Дно лобной пазухи лежит над решетчатым лабиринтом в передне-медиальных отделах и орбитами — в заднелатеральных. Надбровная дуга представляет переднюю нижнюю границу пазухи.

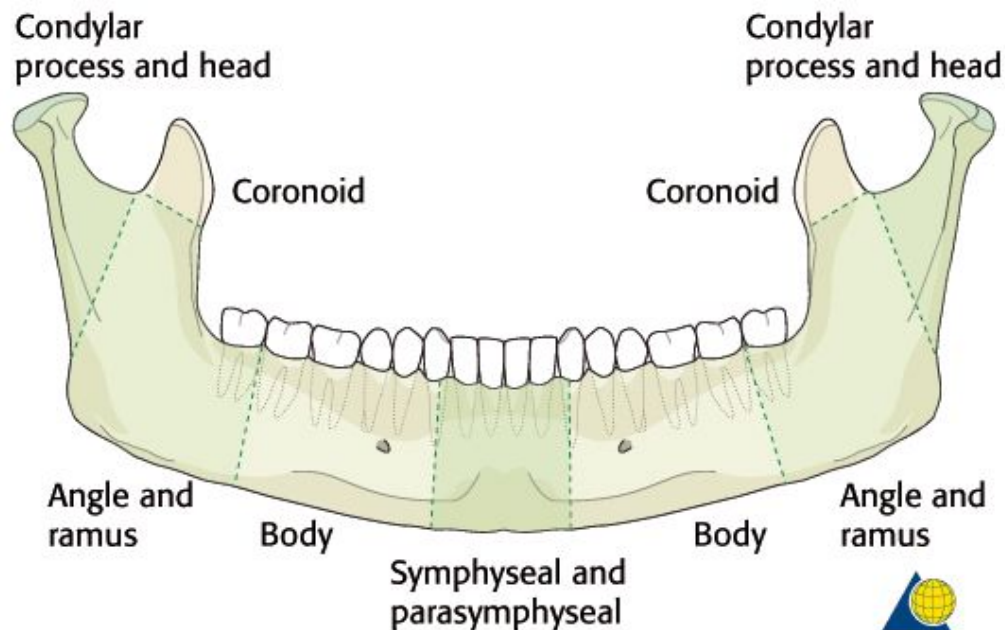


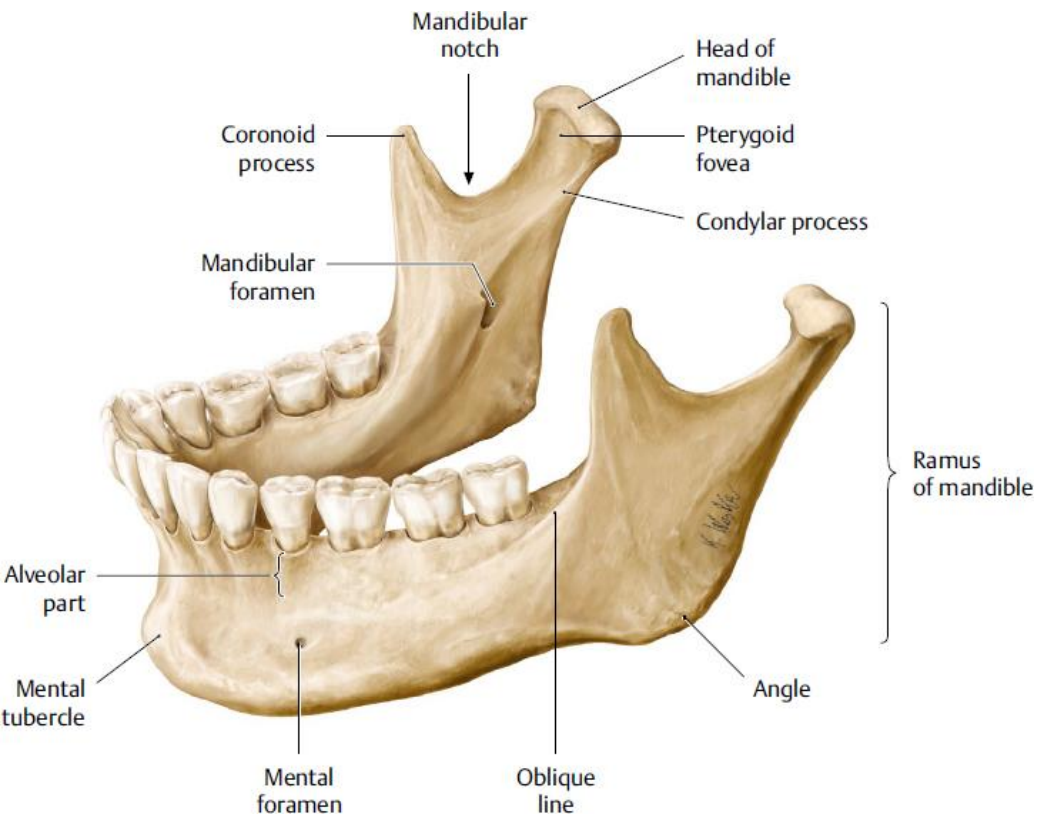
Верхней границей *средней зоны* лицевого скелета является условная линия, проведенная от лобно-скулового шва с одной стороны до лобно-скулового шва противоположной стороны, проходящая через лобно-носовой и лобно-верхнечелюстные швы, а нижней границей — окклюзионная плоскость



Нижнюю зону лицевого скелета составляет нижняя челюсть, которая приближается по своему строению к длинной трубчатой кости изогнутой формы с двумя суставными хрящами. Это самая большая и прочная кость лицевого скелета.

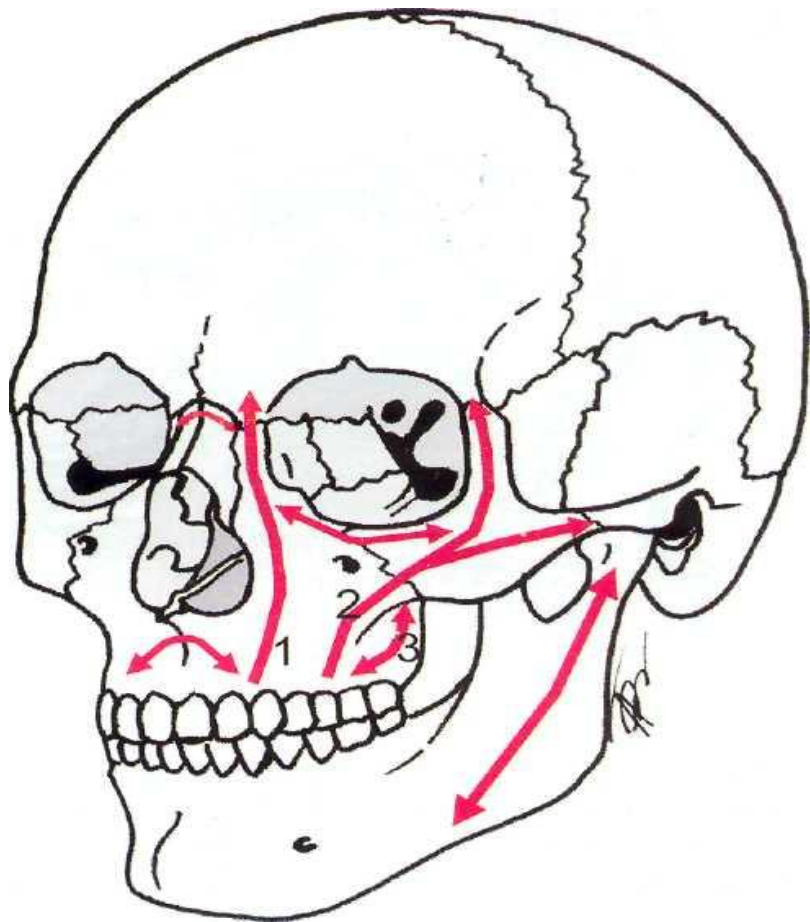
Анатомически нижнюю челюсть подразделяют на 7 областей — область симфиза, область альвеолярного отростка, область тела кости, область угла кости, область ветви, область мышцелкового отростка (кондиллярная) и область коронарного отростка





К альвеолярному отростку крепятся зубы нижней челюсти, к коронарному — височная мышца, к углу нижней челюсти крепятся жевательная и медиальная крыловидная мышцы. Нижняя челюсть образует с височной костью височно-нижнечелюстной сустав.

ОПОРНЫЙ АППАРАТ ЧЕРЕПА



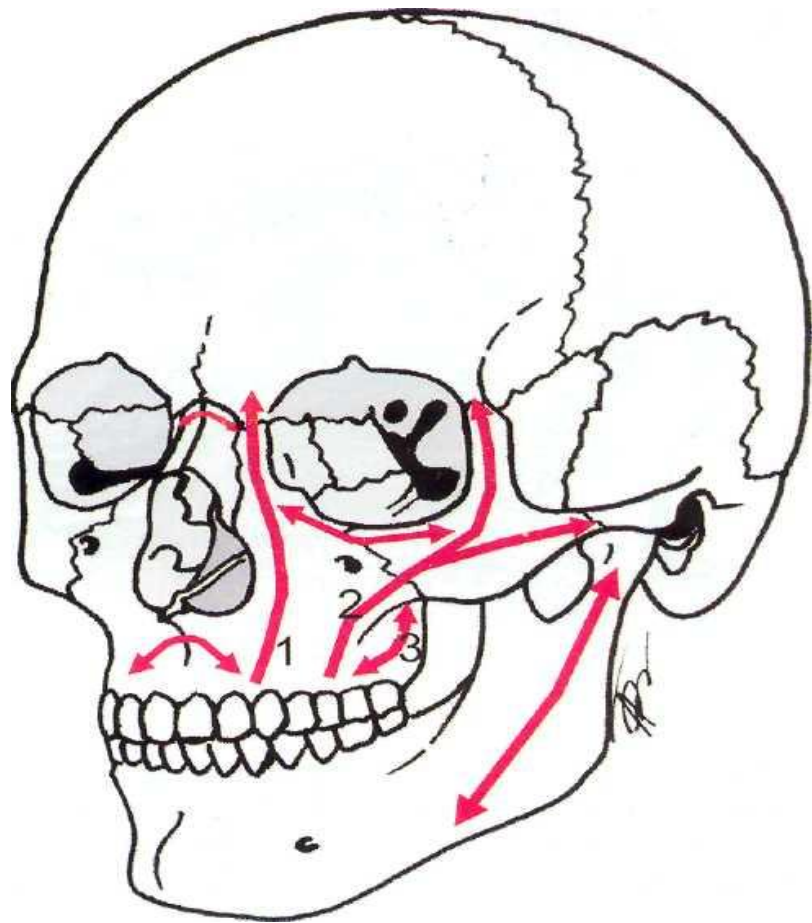
Лицевой скелет имеет сеть вертикальных и горизонтальных опор, которые усиливают тонкие кости средней зоны и позволяют им сохранить форму при давлении.

Опоры средней зоны лицевого скелета.

1 - Носо-верхнечелюстная опора.

2 - Скуло-верхнечелюстная опора.

3 - Крыловидно-



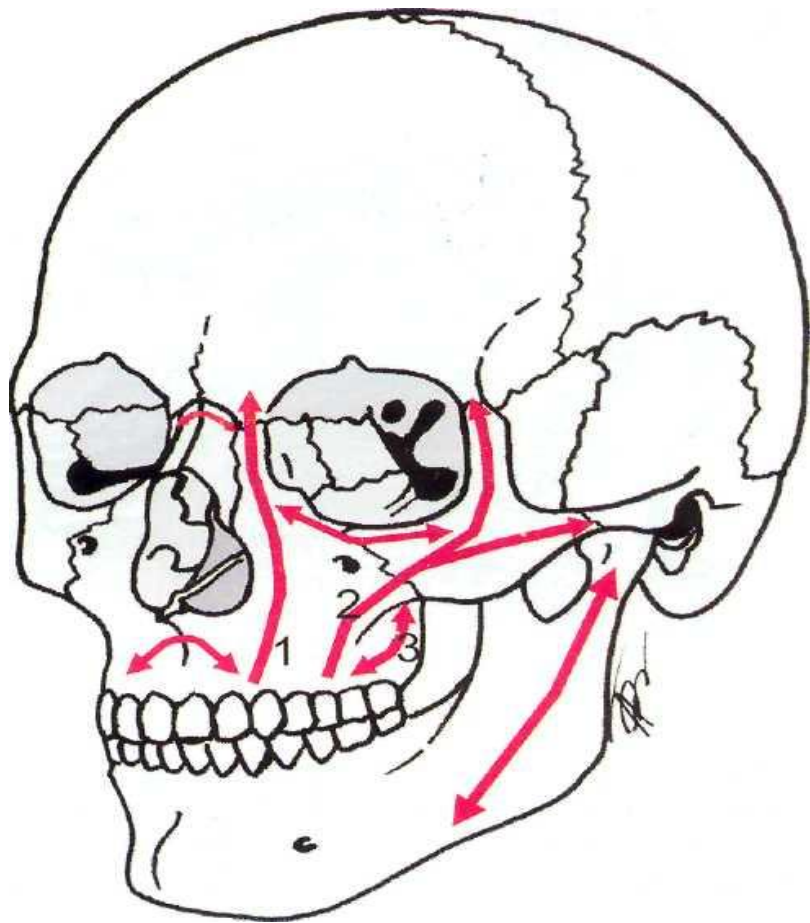
Опоры средней зоны лицевого скелета.

1 - Носо-верхнечелюстная опора.

2 - Скуло-верхнечелюстная опора.

3 - Крыловидно-

К вертикальным опорам относят носо-верхнечелюстные (медиальные), скуло-верхнечелюстные (латеральные) и крыловидно-верхнечелюстные (задние) опоры. Они поддерживают вертикальные размеры лица и являются достаточно прочными, поскольку обеспечивают жевательные усилия.



Опоры средней зоны лицевого скелета.

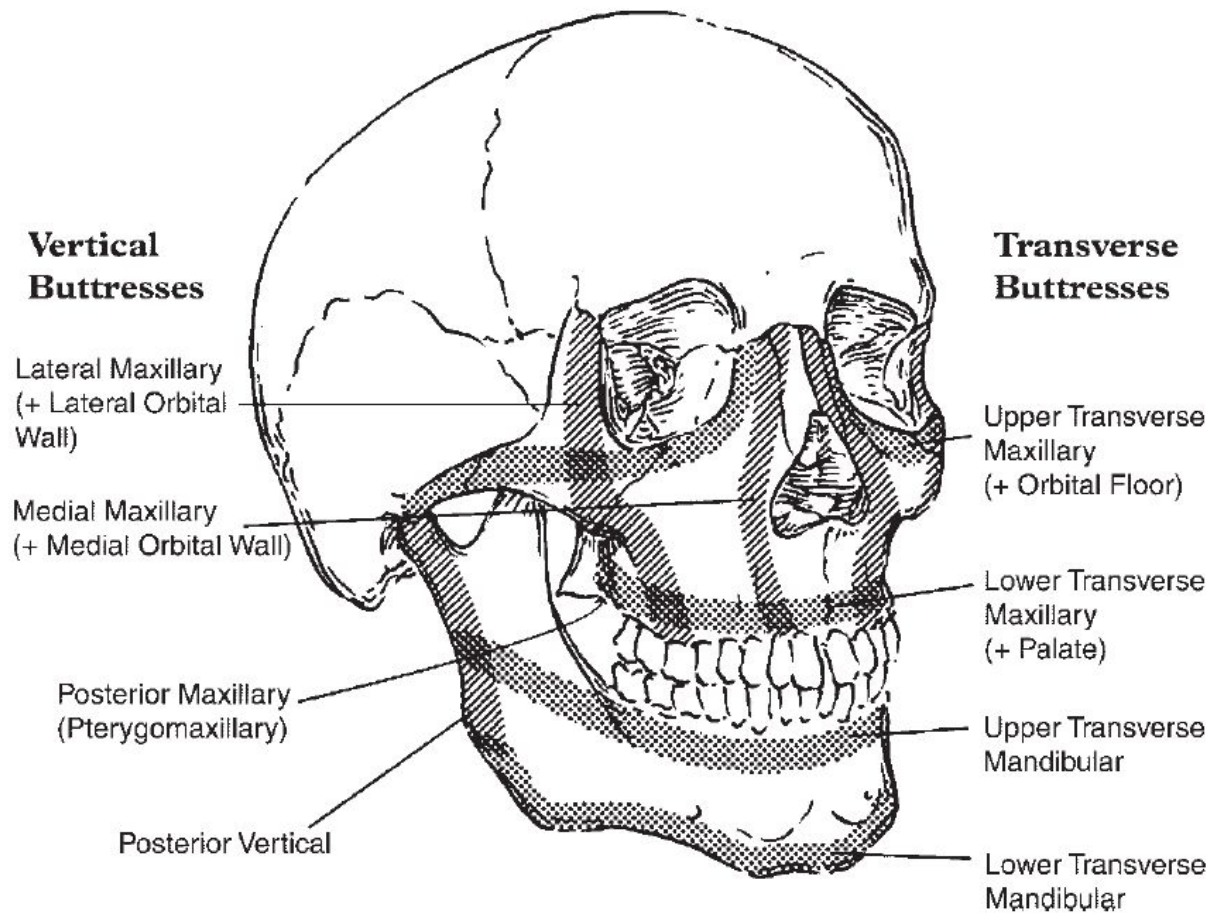
1 - Носо-верхнечелюстная опора.

2 - Скуло-верхнечелюстная опора.

3 - Крыловидно-

Задние вертикальные опоры обеспечивают стабильность верхней челюсти в задних отделах, медиальные и латеральные опоры — в передних.

Сопоставление и фиксация медиальной и латеральной опор являются важным моментом для восстановления вертикальных размеров лицевого скелета и его



Горизонтальные опоры уступают по прочности вертикальным, но при этом существенно укрепляют связи между ними.

К горизонтальным опорам относят нижнюю челюсть, нижний и верхний края орбит, надпереносье и надбровные дуги. Они амортизируют ударные силы, действующие на среднюю треть лица в горизонтальной плоскости.

**Vertical
Buttresses**

Lateral Maxillary
(+ Lateral Orbital
Wall)

Medial Maxillary
(+ Medial Orbital Wall)

Posterior Maxillary
(Pterygomaxillary)

Posterior Vertical

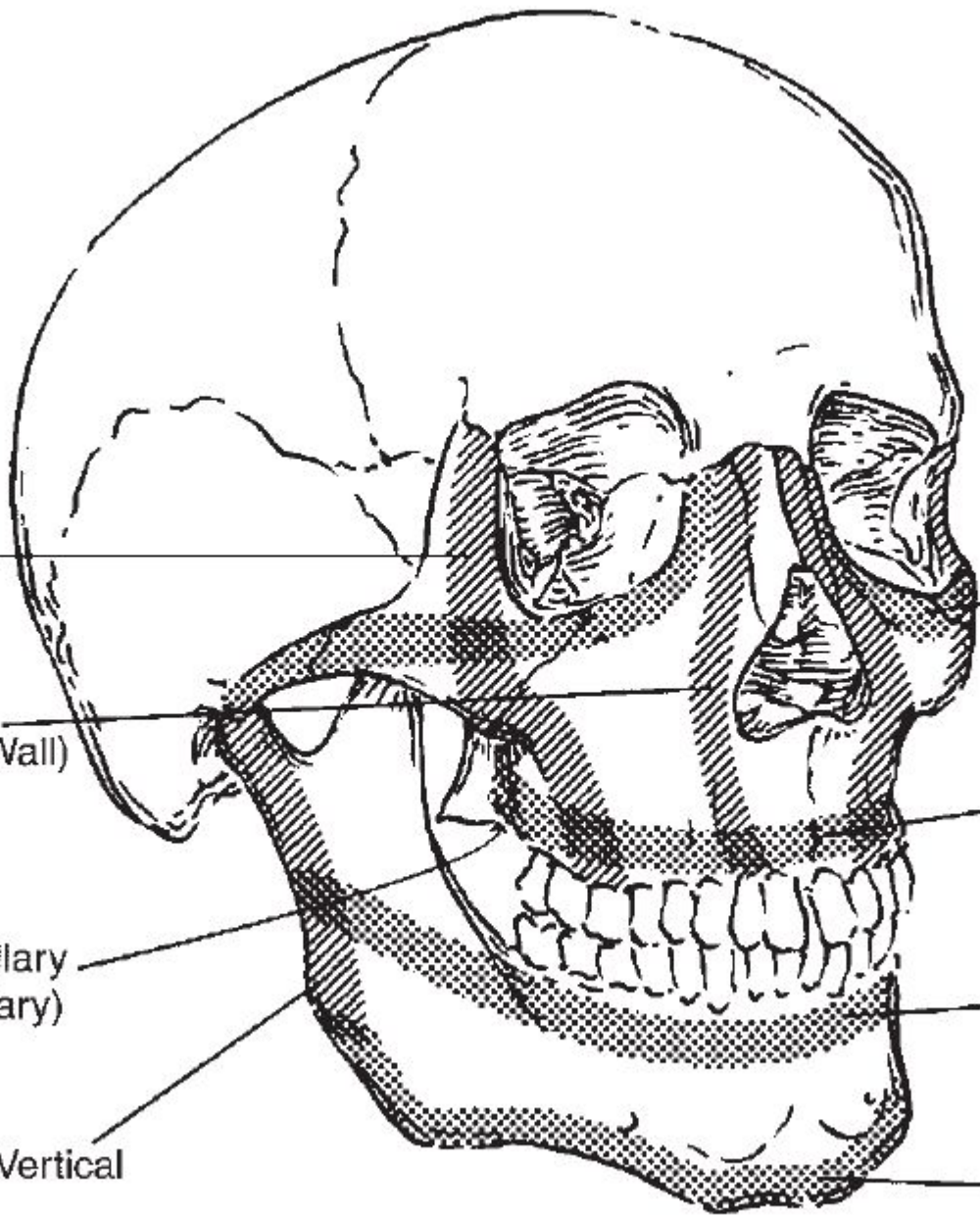
**Transverse
Buttresses**

Upper Transverse
Maxillary
(+ Orbital Floor)

Lower Transverse
Maxillary
(+ Palate)

Upper Transverse
Mandibular

Lower Transverse
Mandibular




ПЕРЕЛОМЫ ВЕРХНЕЙ ЧЕЛЮСТИ

Удельный вес переломов верхней челюсти составляет в среднем 2,5-3,3%. Переломы верхней челюсти наблюдаются реже переломов нижней челюсти.

При переломах верхней челюсти повреждается не только сама верхняя челюсть, но и вся средняя зона лица.

При травмах верхней челюсти встречаются переломы тела верхнечелюстной кости, а также переломы альвеолярного отростка.

Достаточно часто эти переломы сочетаются с переломами скуловых и носовых костей, переломами основания черепа ушибами и сотрясениями головного мозга. При тяжелой множественной травме переломы верхней



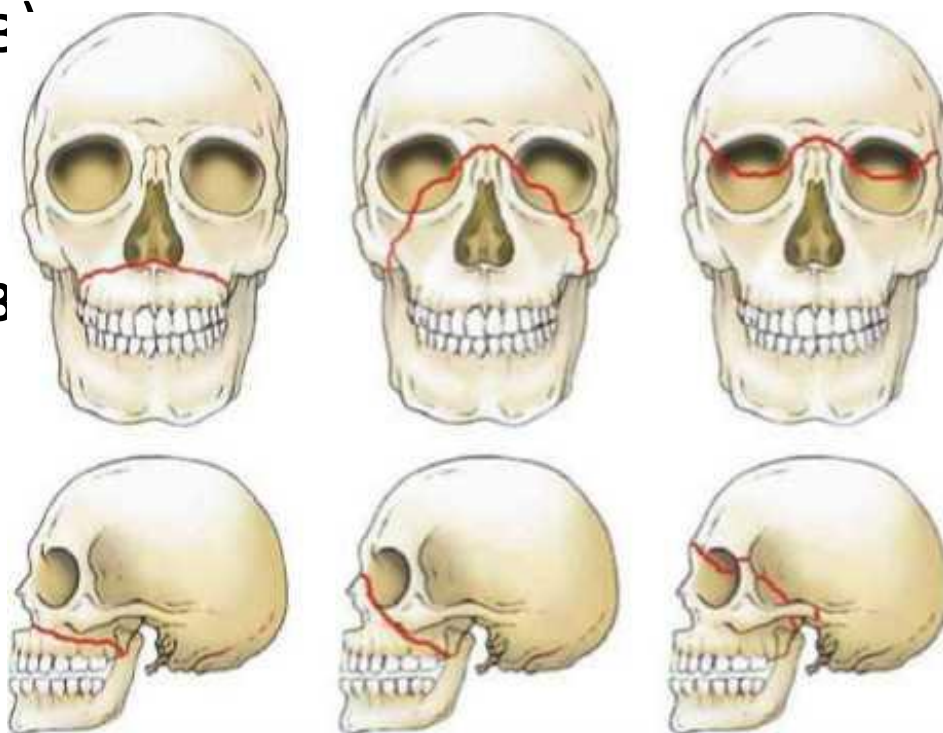
Они впервые были описаны французским хирургом René Le Fort, и классифицируются поэтому, как «переломы по Ле Фор первого, второго и третьего типа».

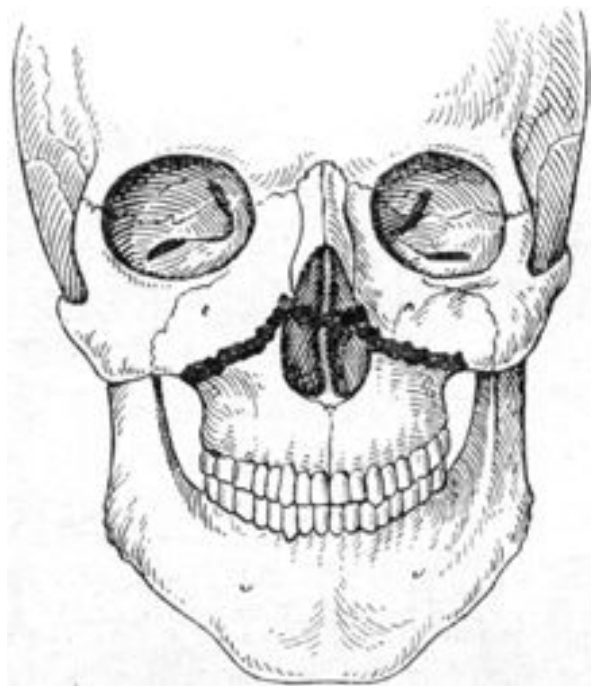René Le Fort

(30 March 1869 – 30 March 1951)

Классификация переломов верхней челюсти по локализации (Le Fort, 1901):

1. Переломы альвеолярного отростка.
2. Переломы верхней челюсти по Ле Фор I (нижний тип переломов).
3. Переломы верхней челюсти по Ле Фор II (средний тип переломов)
4. Переломы верхней челюсти по Ле Фор III (верхний тип переломов)

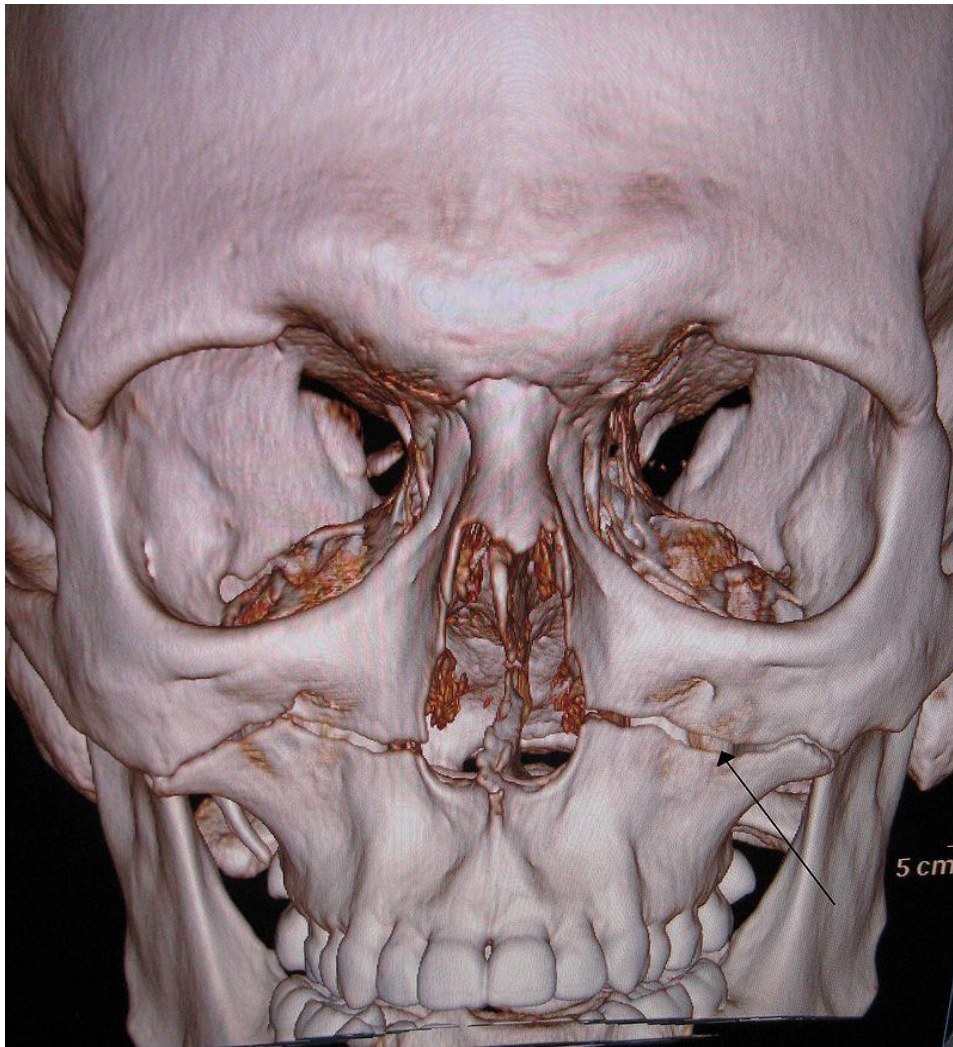




Нижний тип переломов верхней челюсти (Ле Фор I).

Линия перелома идет горизонтально над альвеолярным отростком и сводом твердого нёба, от основания грушевидного отверстия с двух сторон, она

пазухи, проходит через бугордержатель верхней челюсти на нижнюю треть гайморовидного отростка клиновидной, а иногда через лунку 7 или 8 зуба. Это так называемый низкий перелом по Ле Фор.



При этом типе перелома отламывается дно носа, дно верхнечелюстной пазухи, происходит горизонтальный перелом перегородки носа.

Пострадавший предъявляет **жалобы** на боль в области верхней челюсти, усиливающуюся при смыкании зубов и жевании; на онемение зубов и слизистой десны; на нарушение жевания и речи, неправильное смыкание зубов; ощущение инородного тела в глотке, тошноту; затрудненное носовое дыхание и кровотечение из носа.

В большинстве случаев отмечается затруднение носового дыхания.

При переломах Лефор – I переломы костей носа и черепно-мозговая травма встречаются редко.

При внешнем осмотре в области верхней губы, а также щек выраженные гематомы, конфигурация лица изменена за счет отека в щечных областях и верхней губы, сглаженности носогубных складок. Иногда отек распространяется на среднюю зону лица и область нижних век. При выраженном смещении верхней челюсти книзу удлиняется средняя треть лица. Могут быть ссадины, кровоподтеки, рвано-ушибленные раны на коже лица и слизистой оболочке полости рта.

При осмотре полости рта - гематомы на слизистой оболочке альвеолярного отростка верхней челюсти, кровоизлияние и отечность в области переходной складки в пределах всех зубов, иногда разрывы слизистой оболочки.

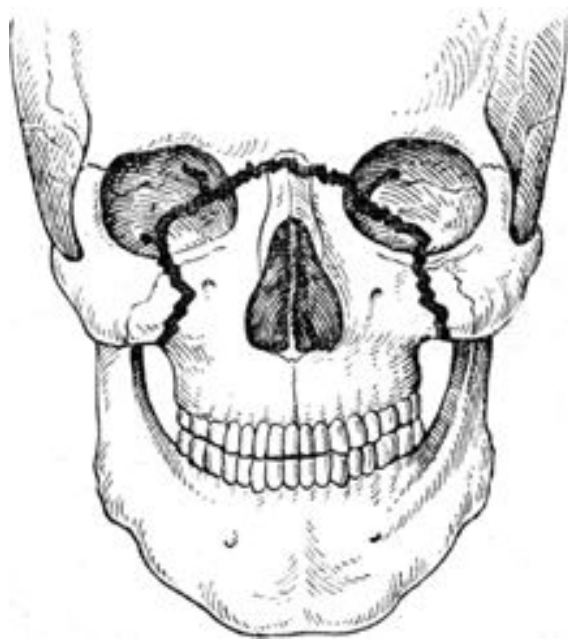При пальпации определяется подвижность альвеолярного отростка на протяжении всего зубного ряда вместе с твердым небом и хрящевым отделом носа, что можно определить осторожным покачиванием. При данном типе перелома часто повреждается дно верхнечелюстной пазухи, что может сопровождаться кровотечением из носа.

При пальпации верхней челюсти определяется патологическая подвижность костных отломков, положительный симптом «костной ступеньки» по скулоальвеолярному гребню, положительный симптом нагрузки.

При перкуссии зубов верхней челюсти слышен коробочный звук (симптом Малевича, или «треснутого горшка»).

Часто отмечается смещение верхней челюсти кзади и книзу в дистальных отделах из-за тяги медиальных крыловидных мышц справа и слева.

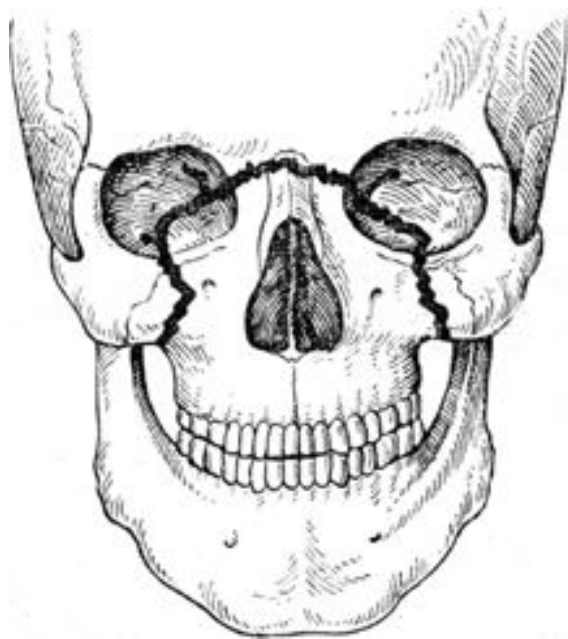
Перелом верхней челюсти по нижнему типу необходимо дифференцировать от перелома альвеолярного отростка, при котором симптом нагрузки отрицательный.



Средний тип перелома (Ле Фор II).

При переломе верхней челюсти по Ле Фор II линия перелома проходит в месте соединения лобного отростка верхней челюсти с носовой частью лобной кости и костями

медиаьной стенке глазницы вниз до нижней носы (носолобный шов), затем по глазничной щели. Далее по нижней стенке глазницы линия перелома идет кпереди до подглазничного края, пересекает его по скулочелюстному шву или вблизи от него. Линия перелома может пройти через подглазничное отверстие.



При двустороннем переломе может ломаться перегородка носа и решетчатая кость.

При этом типе перелома наблюдаются переломы носовых костей, основания

Этот тип перелома ~~череп~~ называют суббазальными переломами, при них происходит разъединение костей лицевого черепа от костей мозгового черепа (черепно-лицевое разъединение).

Жалобы пострадавшего во многом аналогичны таковым при переломе по Ле Фор I. Помимо этого, больные могут предъявлять жалобы на чувство онемения кожи подглазничной области, верхней челюсти, верхней губы и крыла носа с соответствующей стороны, невозможность сомкнуть зубы, невозможность приема пищи, кровотечение из носа, тошноту рвоту.

При повреждении носослезного канала иногда бывает слезотечение. Может отмечаться снижение или потеря обоняния при разрыве или ущемлении обонятельных нитей (fild olfactoria), которые проходят через отверстия решетчатой пластинки.

При внешнем осмотре: на кожных покровах средней зоны лица, особенно в области век, гематомы, резко выраженный отек мягких тканей, за счет посттравматического отека определяется асимметрия лица в подглазничной области и корня носа. Лицо вытянуто, удлинено за счет опускания верхней челюсти книзу. Рот чаще полуоткрыт, что связано с невозможностью сомкнуть передние зубы.

Может быть подкожная эмфизема тканей лица вследствие попадания воздуха через поврежденные стенки верхнечелюстных пазух.

Из носовых ходов, рта, иногда из ушей, выделяется кровь, что связано с повреждением гайморовой полости, костей носа или пирамиды основной кости. Если к кровянистому отделяемому присоединяется спинномозговая жидкость, то безошибочно можно ставить диагноз перелома основания черепа.

Нередко обнаруживается нарушение болевой чувствительности кожи подглазничной области, нижнего века, крыла носа. Болевая чувствительность слизистой оболочки десны снижена в области резцов, клыков и премоляров с обеих сторон. На уровне моляров она не нарушена.

При горизонтальном положении лицо пострадавшего уплощается за счет смещения отломков верхней челюсти кзади, при вертикальном положении больного лицо удлиняется вследствие смещения верхней челюсти вниз.

При переломе Ле-фор – II возможно запрокидывание задних отделов верхней челюсти за счет тяги медиальной крыловидной мышцы, часть волокон которой прикрепляется к бугру. Больной отмечает постоянное чувство поперхивания за счет опускания язычка мягкого неба вплотную к корню языка.

Вследствие запрокидывания задних отделов верхней челюсти может наблюдаться открытый прикус со смещением зубного ряда в ту или иную сторону, хотя нарушение прикуса могут быть самыми разнообразными.

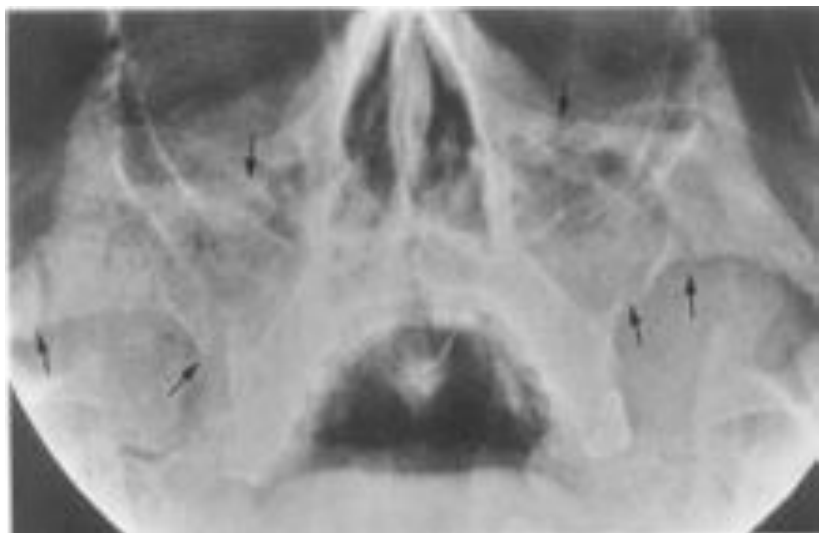Со стороны полости рта при осмотре выявляется кровоизлияние по переходной складке верхней челюсти в области больших и малых коренных зубов.

При пальпаторном обследовании определяется болезненность, подвижность всей верхней челюсти вместе с твердым небом и носовыми костями , а также синхронное смещение костного фрагментов по нижнеглазничному краю и в области корня носа, а также по скулоальвеолярному гребню.

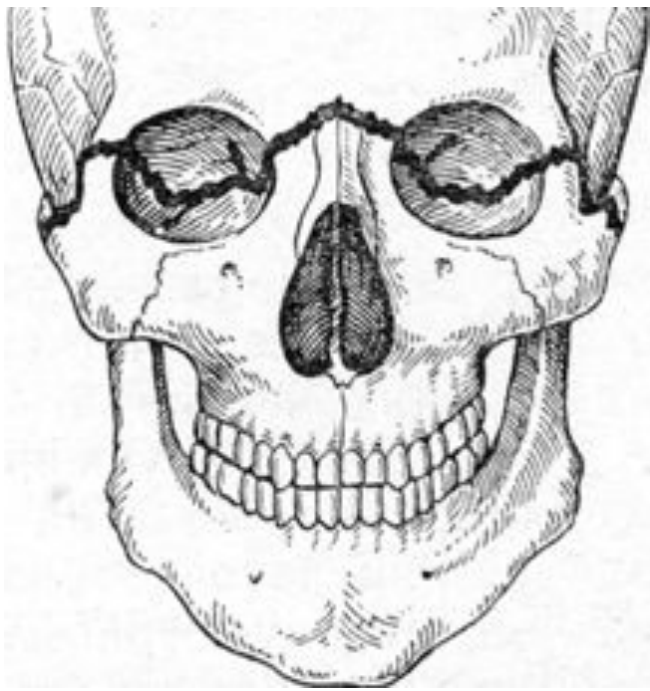При пальпации мягких тканей и костей лица наиболее болезненные точки обычно отмечаются в области, где имеется перелом. При этом можно обнаружить выступающие контуры поврежденных костей – «ступеньки» в области нижнеглазничных краев, скулоальвеолярного гребня, корня носа.

При пальпации нижнего края орбиты определяется костный выступ – положительный симптом «костной ступеньки». В области носолобного шва иногда можно определить крепитацию отломков. Симптом «непрямой нагрузки» положительный. При его выявлении нередко наблюдается складка кожи в области корня носа

На рентгенограмме, выполненной в полуаксилярной проекции, определяется нарушение костной целостности в области нижнего края глазниц, скулоальвеолярных гребней и нередко в области носовых костей.



Рентгенологическая картина перелома верхней челюсти по Ле Фор II



Перелом третьего типа — Ле Фор III, — это фактически разобщение лицевого скелета с черепом. Линия перелома проходит через носолобный шов, по внутренней стенке глазницы до верхнеглазничной или

далее по наружной стенке глазной щели, лобно-скулового шва, кзади и вниз по большому крылу клиновидной кости и доходит до верхнего отдела крыловидного отростка клиновидной кости.



Ломаются скуловые отростки височных костей. скулолобный шов, скуловую дугу и далее к крыловидным отросткам. При этом книзу от линии перелома, при чистых переломах этого типа, верхняя челюсть интактна.

При этом типе перелома происходит отделение лицевых костей от мозгового черепа (черепно-лицевое разъединение), при этом вся верхняя челюсть вместе с носовыми и скуловыми костями, а также нижнеглазничный край становятся подвижными. Этот тип переломов называют суббазальными переломами.

Состояние больных при переломах верхней челюсти Лефор–III чаще бывает тяжелым, потому что эти переломы сочетаются с черепно-мозговой травмой.

При переломах Лефор–III больные жалуются на общую слабость, двоение в глазах, сильные головные боли без определенной локализации, на невозможность жевания, боли при глотании, связанные с повреждением крыловидного отростка, жалобы на наличие инородного тела в горле, тошноту, затрудненное открывание рта.

Иногда отмечаются параличи мягкого нёба вследствие повреждения нисходящего нёбного нерва, потеря чувствительности в области щеки, крыла носа, верхней губы связанную с

Внешний осмотр: лицо пострадавшего одутловатое, с нарушенной конфигурацией. Положительный симптом очков, для которого характерно кровоизлияние в ткани верхнего и нижнего века, в конъюнктиву и в клетчатку орбитальной области.

Определяется экзофтальм вследствие кровоизлияния в ретробульбарную клетчатку.

При переломах верхнечелюстной пазухи может наблюдаться выраженная подкожная эмфизема лица с распространением воздуха в подчелюстную область и на переднюю поверхность шеи.

У больного в лежачем положении лицо уплощено, при переводе в вертикальное положение лицо удлиняется вследствие смещения книзу верхней челюсти и скуловых костей, а следовательно, дна глазниц вместе с глазными яблоками.

При пальпации тканей в области корня носа определяется крепитация или костный выступ. Положительный симптом «костной ступеньки» по наружному краю орбит.

Открывание рта ограничено. При открывании рта усиливается болезненность за счет давления венечного отростка на сместившийся участок скуловой дуги или скулоальвеолярного гребня.

Для переломов Лефор–III характерна диплопия, что объясняется опусканием нижнеглазничного края или разрушением дна орбиты, в результате чего глазное яблоко теряет точку опоры и смещается книзу (посттравматический экзофтальм).

Из ушей и носа отмечается ликворея, что указывает на повреждение основания черепа.

Лефор–III часто сопровождаются сотрясением или ушибом головного мозга, переломом основания черепа. У пострадавшего могут преобладать признаки, характерные для черепно-мозговой травмы: потеря сознания, тошнота, рвота, ретроградная амнезия, головная боль, шум в ушах, психические нарушения, отоликворея или

При пальпации верхней челюсти определяется болезненность и патологическая подвижность костных отломков. Симптом непрямой нагрузки положительный.

Кровоизлияние под слизистую оболочку преддверия полости рта отсутствует. Болевая чувствительность ее не изменена.

Верхняя челюсть, так же как и при переломе второго типа, может запрокидываться кзади, закрывая вход в гортань, что клинически проявляется затруднением дыхания.

Особенности обследования пострадавших с переломами верхней челюсти

При осмотре больного и распознавании перелома очень важно выяснить, не было ли потери сознания, рвоты и тошноты после получения травмы, не наблюдалось ли появление спинномозговой жидкости и мозгового детрита, нет ли головокружения и головных болей. Указанные симптомы могут свидетельствовать об ушибе, сотрясении головного мозга или наличии перелома основания черепа.

Типичными симптомами почти при всех указанных переломах верхней челюсти являются удлинение лица вследствие смещения отломков верхней челюсти книзу с нарушением прикуса, кровоизлияние в конъюнктиву, веки и подкожную клетчатку подглазничной области (симптом «очков»).

Почти всегда у пострадавших рот полуоткрыт (прикус «открытый»), ясно определяются повреждения зубов и альвеолярного отростка. При пальцевом исследовании обнаруживается подвижность верхней челюсти.

В случаях перелома слезной кости в области слезного

Симптомы удлинения и одновременного уплощения лица свидетельствуют о смещении вниз вместе с отломками верхней челюсти скуловых и носовых костей.

При двусторонних переломах со смещением книзу глазные яблоки опускаются вместе с нижними стенками глазниц, при этом наблюдается энофтальм (особенно при суббазальных переломах), а при односторонних переломах опущение глазного яблока и энофтальм имеют место только на поврежденной стороне и сопровождаются диплопией.

Кроме того, при односторонних переломах верхней челюсти иногда наблюдается смыкание зубов на поврежденной стороне вследствие смещения отломков книзу и кзади и образование «открытого» прикуса на здоровой стороне, что сопровождается затрудненным открыванием рта. При опущении верхней челюсти книзу одновременно опускается и мягкое нёбо, что может затруднить ротовое дыхание (дислокационная асфиксия).

В зависимости от силы удара и его локализации могут быть сломаны одна или обе половины верхней челюсти.

При одностороннем переломе смещается та часть верхней челюсти, которая находится на стороне удара, при двустороннем переломе смещаются обе половины челюсти. При этом они опускаются вниз, иногда настолько, что упираются в зубы нижней челюсти при открытом или полуоткрытом рте. Передний отдел верхней челюсти опускается значительно меньше, чем задний.

При различных видах переломов верхней челюсти возможно смещение отломков кзади, вниз, внутрь или в сторону. Оно зависит от силы механического воздействия, вызывающего травму, а также книзу зависит от тяги той части медиальной крыловидной мышцы, которая начинается от крыловидного отростка основной кости (прочно связанного с бугром верхней челюсти) и заканчивается у угла и тела нижней челюсти. В значительно меньшей степени смещение зависит от тяги мимических мышц, прикрепленных к верхней челюсти.

Выше было отмечено, что переломы тела верхней челюсти в большинстве случаев сопровождаются **кровотечением из носа**, а иногда и из ушей, причем кровотечение может повториться после оказания помощи. Повторные кровотечения из полости носа спустя несколько часов свидетельствуют о повреждении лобной, решетчатой или основных костей.

Симптом очков

При переломах тела верхней челюсти у всех пострадавших наблюдается кровоизлияние в клетчатку вокруг глаз или так называемый «симптом очков». Его происхождение может быть различным.

- 1) Если кровоизлияние вокруг глаз вызвано повреждением местных костных и мягких тканей то «симптом очков» появляется сразу после травмы и обычно распространяется за пределы круговой мышцы глаза.

2) Если же кровоизлияние обусловлено повреждением кровеносных сосудов основания черепа, то «симптом очков» появляется через 1–2 суток после травмы. При переломе основания черепа кровоизлияние всегда соответствует контурам круговой мышцы глаза. За границу круговой мышцы глаза гематома не распространяется. Цвет кожи над гематомой имеет ярко багровую окраску. При этом могут наблюдаться внутриконъюнктивальные кровоизлияния, которые рассасываются очень медленно.

Ликворея

При переломе тела верхней челюсти и одновременном повреждении основания черепа, кроме кровотечения из носа и ушей, может наблюдаться выделение спинномозговой жидкости (ликвора) вместе с кровью. Выделение ликвора является одним из важных симптомов перелома основания черепа, лобных пазух, пирамиды височной кости с обязательным повреждением твердой мозговой оболочки. Выделение спинномозговой жидкости начинается сразу же после травмы и может продолжаться до 3-х суток. Выделение ликвора носит перемежающийся характер (периодически).

Для того чтобы отличить носовой секрет от ликвора используют тест «носового платка» (носовой платок, смоченный спинномозговой жидкостью, после высыхания остается мягким, если смочен носовой жидкостью, то после высыхания он остается как бы накрахмаленным), и «симптом двойного пятна» (на поверхность белой ткани наносят каплю выделяемой жидкости, если в этой жидкости, кроме крови имеется ликвор, то на ткани получается двойное пятно – бурое и более светлое). Если тест вызывает сомнение, то прибегают к биохимическому исследованию выделяющейся жидкости.

При оказании помощи больным с травмой лица надо всегда помнить, что переломы верхней челюсти могут вызывать дислокационную асфиксию. Этот вид осложнения происходит в результате закрытия дыхательных путей при перемещении фрагментов верхней челюсти кзади и книзу.

Следует помнить также о кровотечениях при переломах верхней челюсти, которые особенно опасны при потере сознания. Даже маленькая струйка крови, постепенно заполняя дыхательные пути, может привести к летальному исходу (аспирационная асфиксия).

Почти все пострадавшие с переломами верхней челюсти нуждаются в транспортной иммобилизации.

Нельзя забывать о кровотечениях при переломах верхней челюсти, которые особенно опасны при потере сознания. Даже маленькая струйка крови постепенно аспирируется, незаметно заполняя дыхательные пути, и может привести к летальному исходу (аспирационная асфиксия).

При оказании помощи больным с травмой лица надо всегда помнить, что переломы верхней челюсти могут вызывать дислокационную асфиксию. Этот вид осложнения происходит в результате закрытия дыхательных путей при перемещении фрагментов верхней челюсти кзади

При суборбитальных и суббазальных переломах тела верхней челюсти часто отмечается **изменение чувствительности кожи в зоне иннервации подглазничного нерва** из-за ущемления подглазничного нерва в результате смещения скуловых костей или верхней челюсти при неподвижных скуловых костях.

При переломах основания черепа в области передней черепной ямки, может возникнуть **аносмия** или **гипосмия**. Через время обоняние восстанавливается.

Таким образом, потеря сознания, тошнота, рвота, ликворея из носа или ушей являются **чрезвычайно важными признаками черепно-мозговой травмы у больных с переломами**

Механизм смещения отломков верхней челюсти объясняется двумя причинами: тягой латеральных крыловидных мышц, берущих начало в области бугров верхней челюсти и собственно тяжестью массива верхней челюсти.

При падении с высоты лицом вниз или сжатию лица между двумя твердыми предметами смещение верхней челюсти обычно сочетается со смещением скуловых и носовых костей, разрывом мягких лица и головы. Иногда одна или обе половины челюсти расходятся в стороны, что свидетельствует о полном нарушении связей верхней челюсти с другими костями лица и основанием черепа, а также нарушении связи по линии нёбного шва.

ВРЕМЕННАЯ ИММОБИЛИЗАЦИЯ КОСТНЫХ ОТЛОМКОВ ВЕРХНЕЙ ЧЕЛЮСТИ

Временная иммобилизация костных отломков верхней челюсти.

Почти все пострадавшие с переломами верхней челюсти нуждаются в транспортной иммобилизации. Все способы временной иммобилизации при переломах верхней челюсти сводятся к фиксации ее фрагментов к основанию черепа.

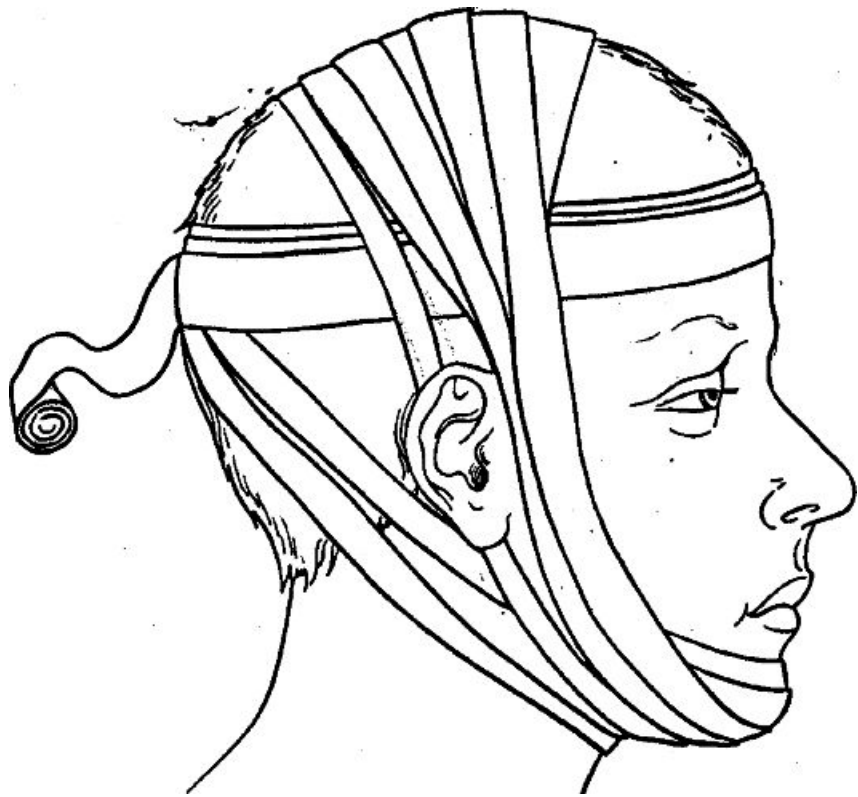
В качестве временной иммобилизации отломков верхней челюсти при оказании первой помощи можно рекомендовать фиксацию к нижней челюсти, которая в данном случае используется как шина. Конечно, это возможно только в том случае, если нижняя челюсть осталась неповрежденной при травме.

Временная иммобилизация костных отломков осуществляется с помощью:

а) бинтовой пращевидной повязки;

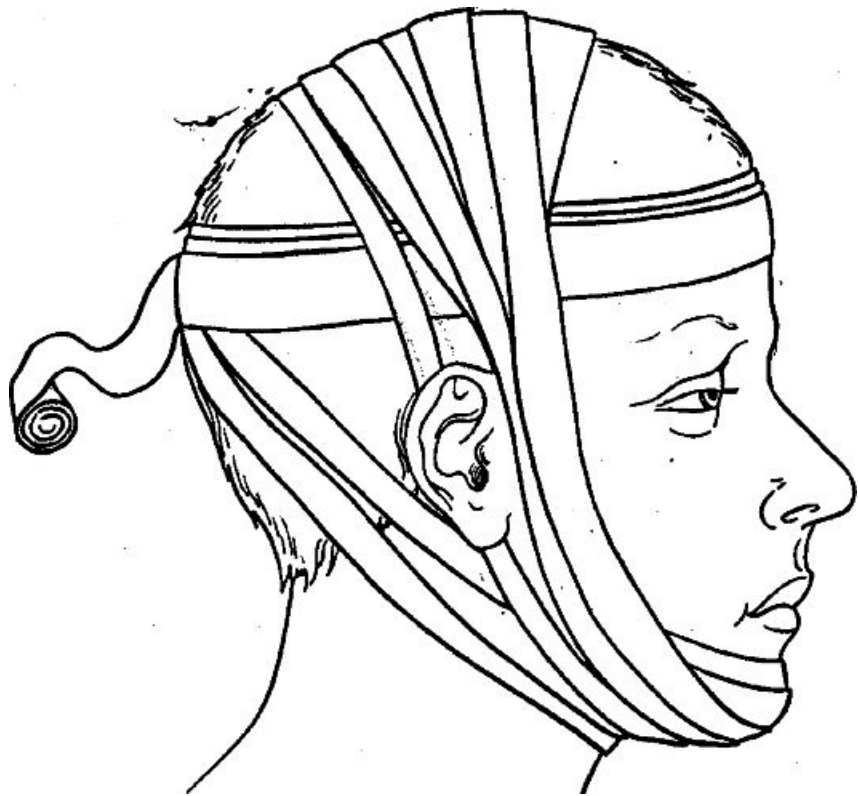
б) подбородочной пращи, пращевидной повязки Померанцевой–Урбанской;

в) транспортной иммобилизации по Аржанцеву.



Теменно-подбородочная повязка по Гиппократу надежно фиксируется на голове. Применяется при переломах верхней и нижней челюстей.

Методика ее наложения: тура вокруг головы в лобно-затылочной плоскости марлевым бинтом ниже затылочного бугра. По задней поверхности шеи тур переходит на подбородок, после чего горизонтальных накладывают несколько вертикальных туров без большого давления в теменно-подбородочной плоскости, обходя попеременно ушные раковины спереди и сзади.



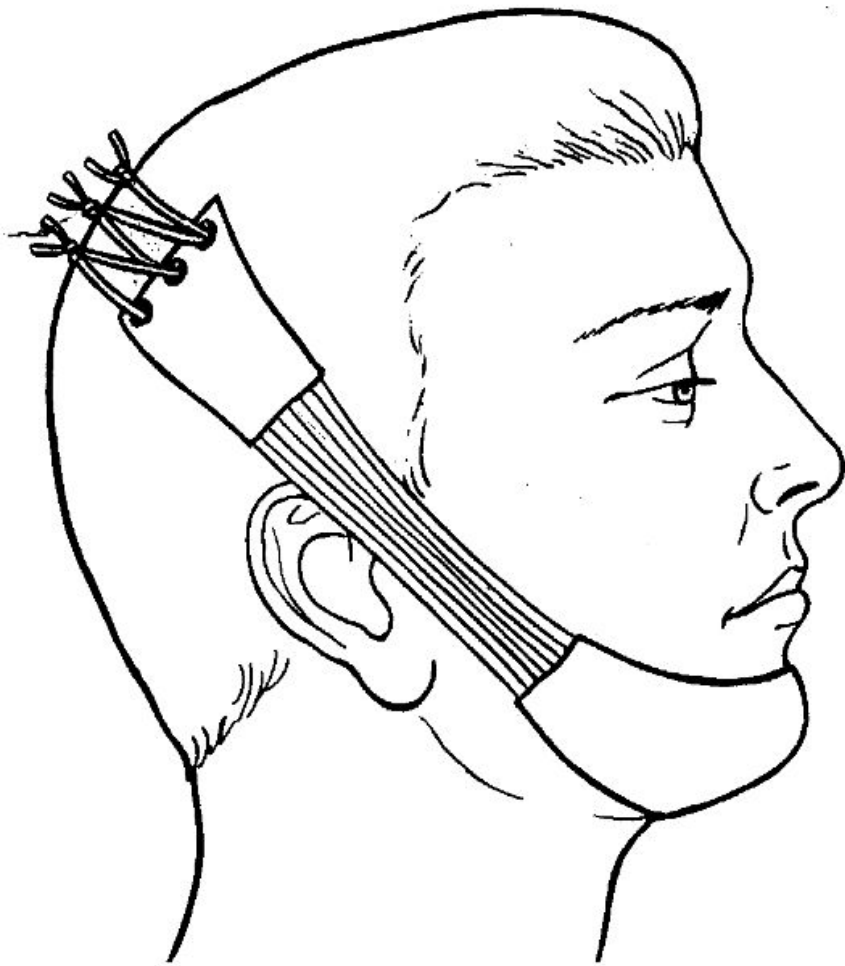
Далее по задней поверхности шеи очередной тур переводят на голову и накладывают еще два горизонтальных тура в лобно-затылочной плоскости.

Первые горизонтальные туры в лобно-затылочной

плоскости создают шершавую поверхность для вертикальных туров, а последние туры закрепляют вертикальные туры, предотвращая их соскальзывание. Конец последнего тура бинта лучше закрепить лейкопластырем или завязать на лбу, чтобы узел не давил на подлежащие ткани

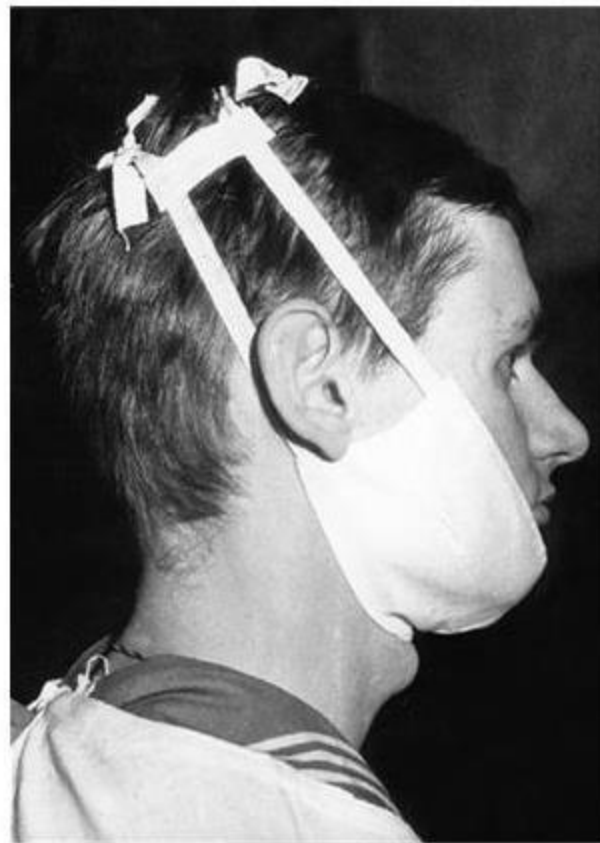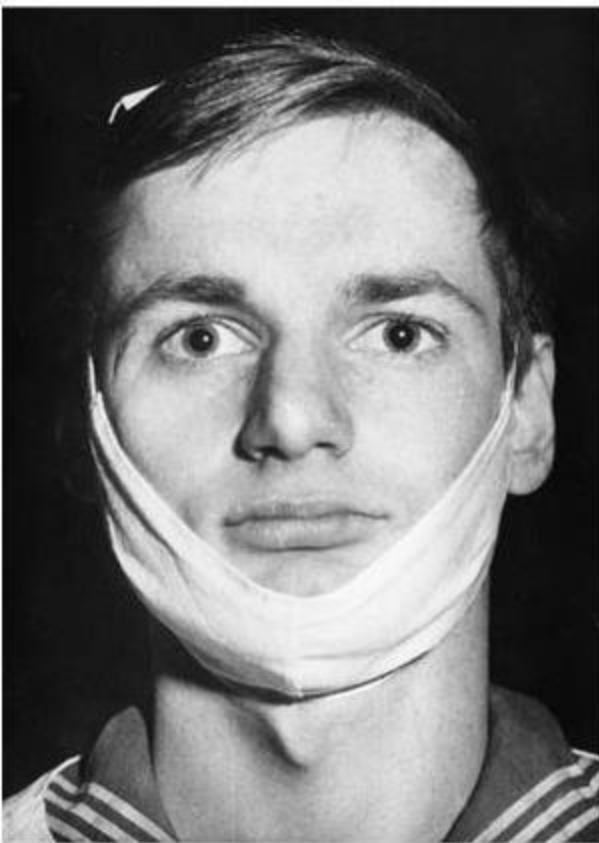Следует заметить, что наложенная при переломе *нижней челюсти* повязка по Гиппократу должна быть только поддерживающей, но не тугой, так как в этом случае она может способствовать смещению отломков, затруднению дыхания или асфиксии.

При переломе *верхней челюсти* повязка должна быть тугой, что предотвращает дополнительную травму мозга, его оболочек и будет способствовать уменьшению ликвореи.



Стандартная мягкая подбородочная праща Померанцевой-Урбанской применяется при переломах верхней и нижней челюстей. Она состоит из матерчатой подбородочной пращи, к которой с двух сторон пришиты широкие резинки, переходящие в

шнурка. Последний соединяет концы пращи и матерчатые ленты с отверстиями для регулировки ее длины в соответствии с размером головы больного.



Праца
Померанцевой -
Урбанской на
больном.

Праца Померанцевой - Урбанской проста, удобна, и после стирки может повторно использоваться. Ее не используют при переломах беззубых челюстей и одномоментном отсутствии зубных протезов.



Стандартная повязка для транспортной иммобилизации (жесткая подбородочная праща Аржанцева) применяется при переломах нижней и верхней челюстей для транспортной иммобилизации. Эта повязка состоит из стандартной безразмерной шапочки

жесткой пращи с прорезями) и языкообразными выступами, используемыми для фиксации резиновых колец и языка пострадавшего, а также для оттока раневого содержимого.



Шапочка имеет петли для фиксации длинных резиновых колец, изготавливаемых из резиновых трубок. Для предотвращения сдавливания мягких тканей лица в имеющиеся под петлями карманы вводят ватные валики. Шапочку надевают на голову и с помощью подтягивания регулируют длину ее окружности в соответствии с размером головы с последующим завязыванием их узлом на лбу пострадавшего. Если шапочка велика по глубине, то подкладывают вату в специальный карман, расположенный в теменной части

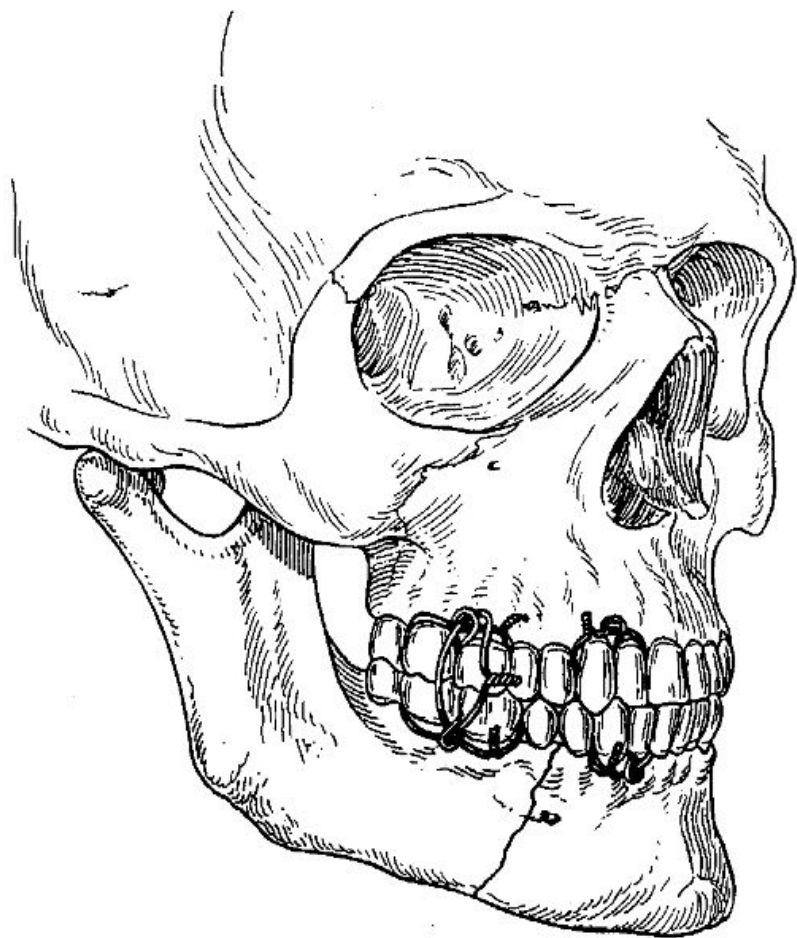


Жесткую пращу заполняют ватно-марлевым вкладышем из гигроскопического материала, выступающим за пределы пращи, и накладывают на сломанную нижнюю челюсть. Резиновые кольца надевают на языкообразные выступы пращи и слегка прижимают зубы нижней челюсти к зубам

Во избежание смещения верхней челюсти и фиксации нижней челюсти и создания угрозы асфиксии мягкая и жесткая пращи должны только удерживать отломки челюсти от дальнейшего смещения при

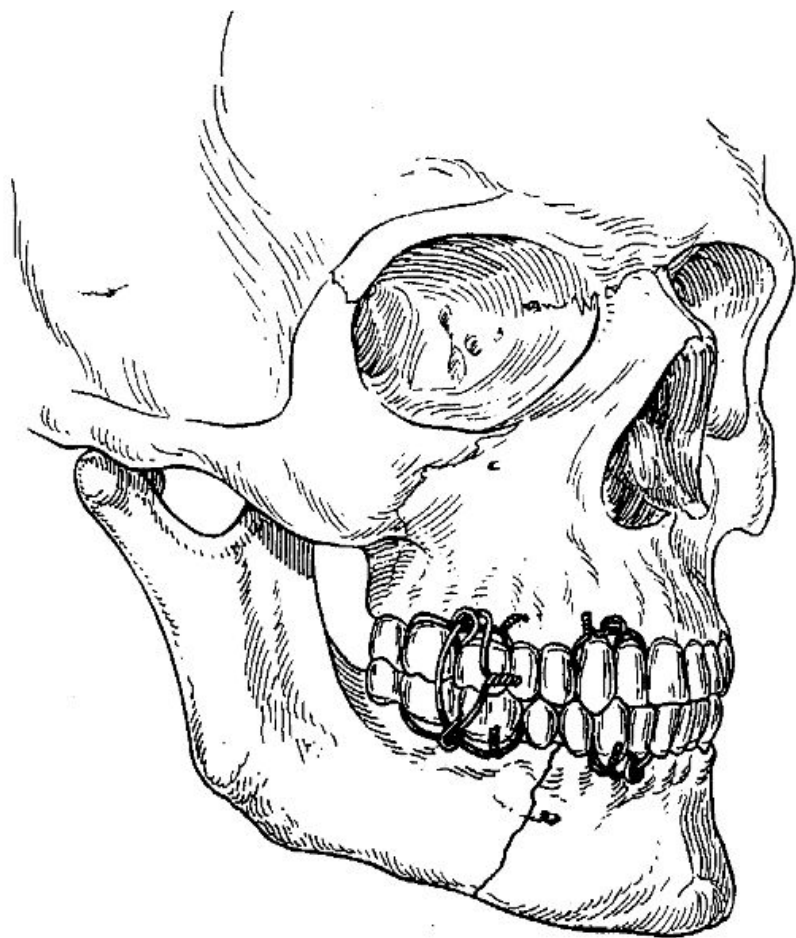


При переломах верхней челюсти следует усилить тягу эластичных элементов с целью смещения челюсти вверх.



Межчелюстное лигатурное скрепление наиболее часто используют в клинической практике как временную иммобилизацию отломков челюстей. Для межчелюстного лигатурного скрепления используют мягкие и

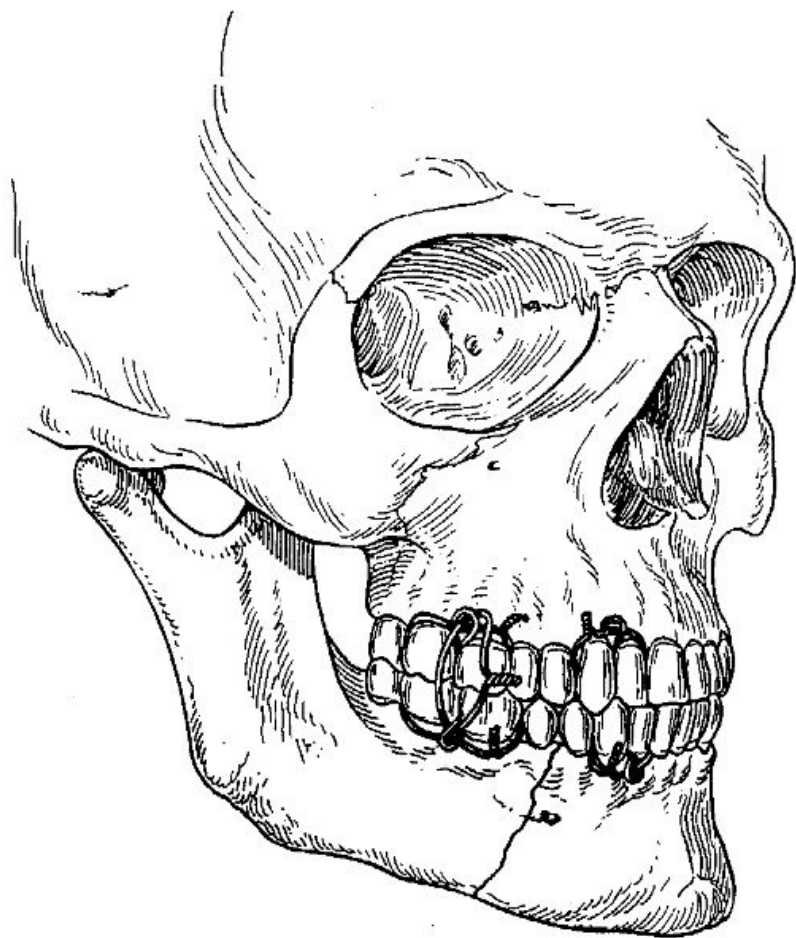
прочные лигатуры, которые должны легко сгибаться и не ломаться при многократных изгибах, не окисляться и быть относительно недорогими (бронзоалюминиевая проволока диаметром 0,5-0,6 мм или проволока из нержавеющей стали



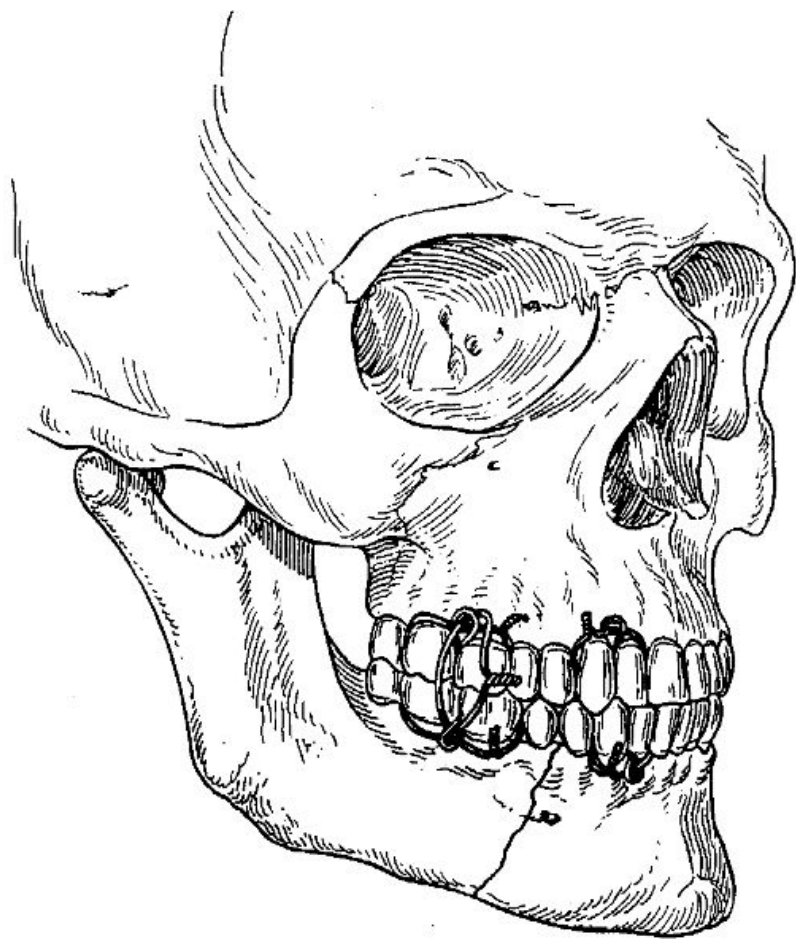
Для наложения межчелюстного лигатурного скрепления необходимы:

- *Материалы:* отрезки бронзоалюминиевой проволоки длиной 7-10 см.

- *Инструменты:* крампонные шипцы, кровоостанавливающие зажимы типа Бильрот, Пеан, Кохер, ножницы для разрезания металлической проволоки, анатомический пинцет.



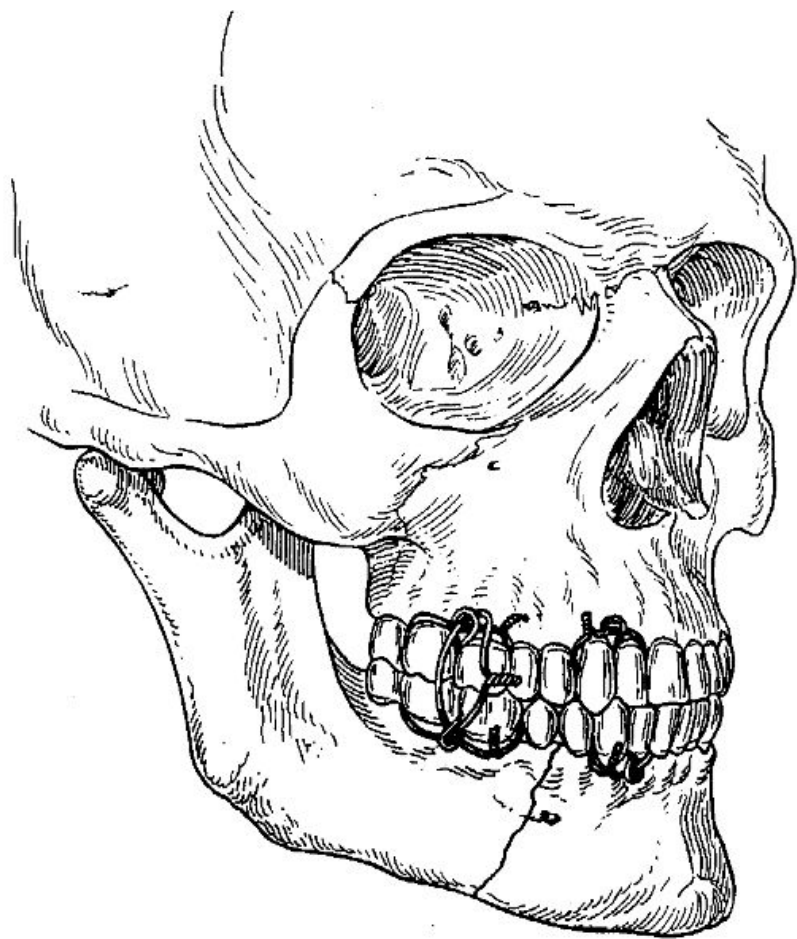
Показания для наложения межчелюстного лигатурного скрепления:
- предотвращение смещения вправленных отломков и устранение внутрираневой травмы на время транспортировки пострадавшего, а также на время его обследования, до момента оказания лечебной (постоянной) иммобилизации.



Общие правила, которые необходимо соблюдать при наложении межчелюстного лигатурного скрепления:

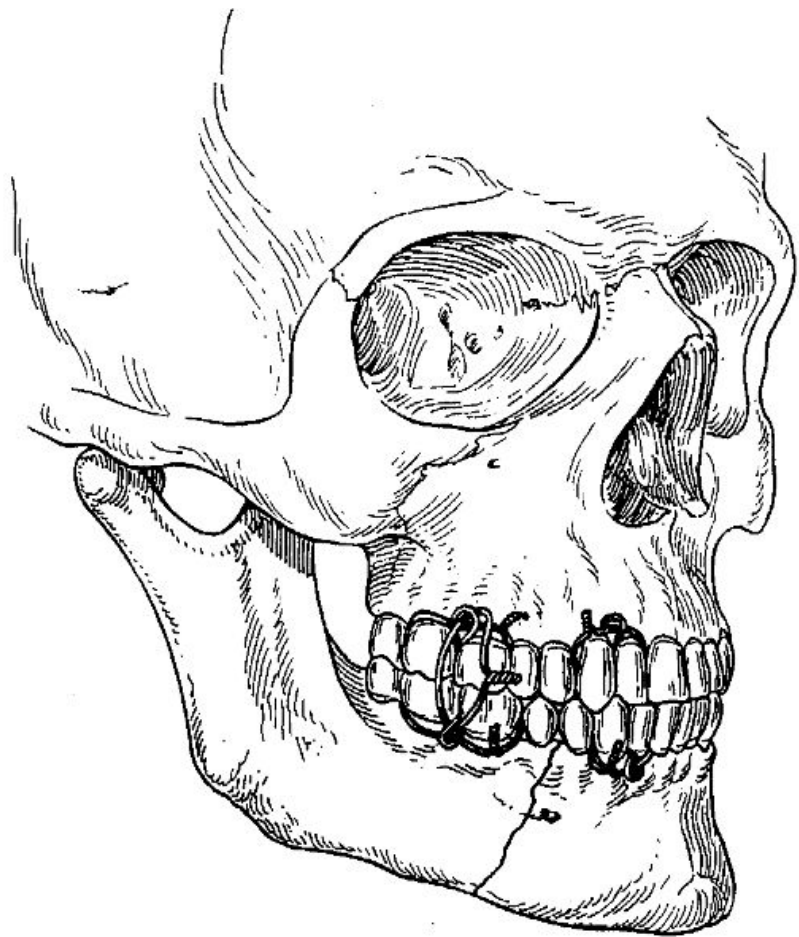
- осуществить местное обезболивание, лучше проводниковое,
- удалить зубной камень перед наложением

- подвижные зубы и зубы, расположенные в рудели перелома, не используют для межчелюстного лигатурного скрепления;

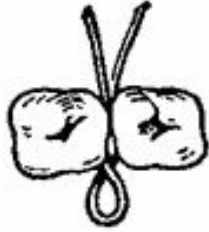
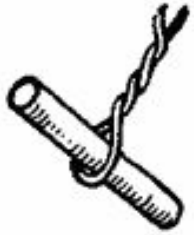

- по мере возможности использовать для межчелюстного лигатурного скрепления пары устойчивых зубов-антагонистов;
- после проведения проволочных лигатур через межзубные промежутки их концы скручивают только по

Межчелюстное лигатурное скрепление по методу Айви (1922) является наилучшим способом, так как прост в изготовлении и удобен в эксплуатации.



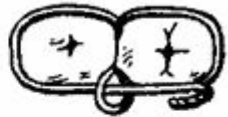

Методика изготовления:
скрепляют две пары
зубов-антагонистов с
обеих сторон от щели
перелома.



Отрезок проволоки длиной 10 см, складывают в виде дамской «шпильки» таким образом, чтобы один конец был на 1 - 1,5 см длиннее

Концы проволоки скручивают так, чтобы на конце «шпильки» образовалась петля диаметром около 2 мм.

Оба конца проволоки вводят из преддверия в полость рта через межзубной промежуток и подтягивают их так, чтобы петля находилась в межзубном промежутке.

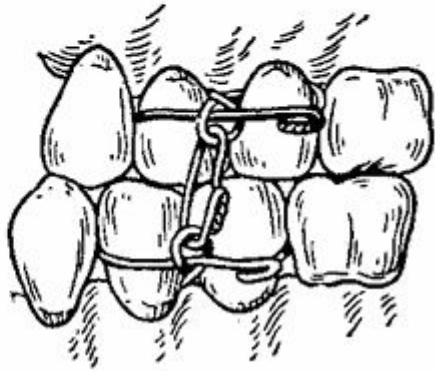


Длинный конец проволоки выводят обратно из полости рта в преддверие через дистальный межзубной промежуток, а короткий - через медиальный, огибая шейки

стоящих зубоврядом

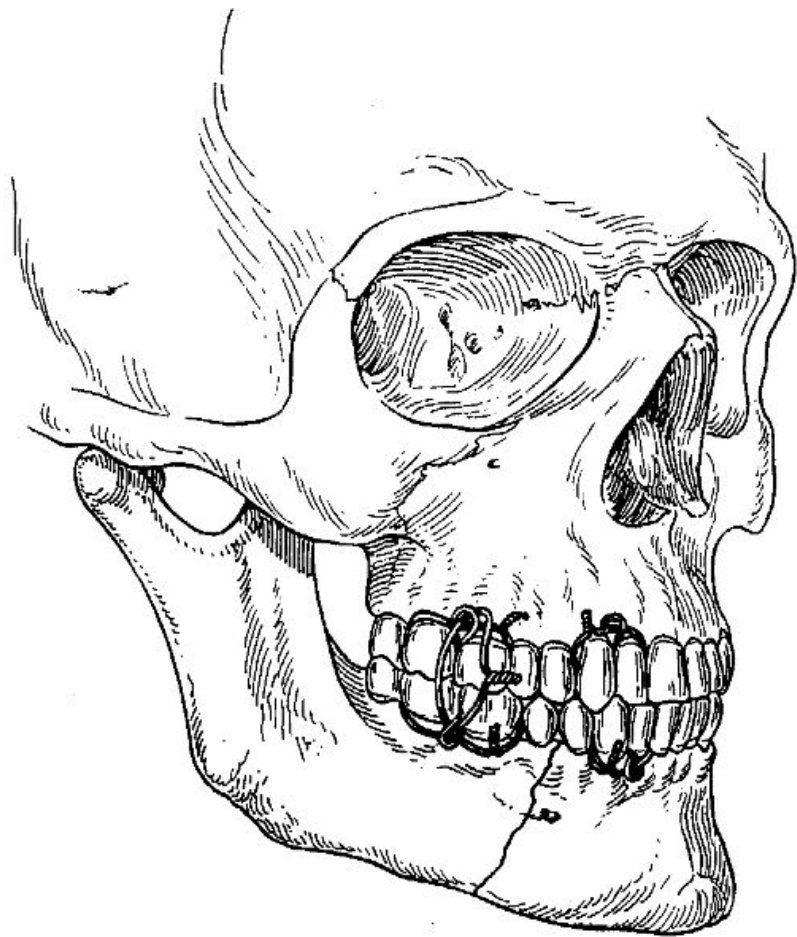
Дистальный (длинный) конец проволоки проводят через петлю и скручивают с коротким концом.

Далее отрезают конец проволоки, оставляя кончик размером 0,5 см, который подгибают к зубам.

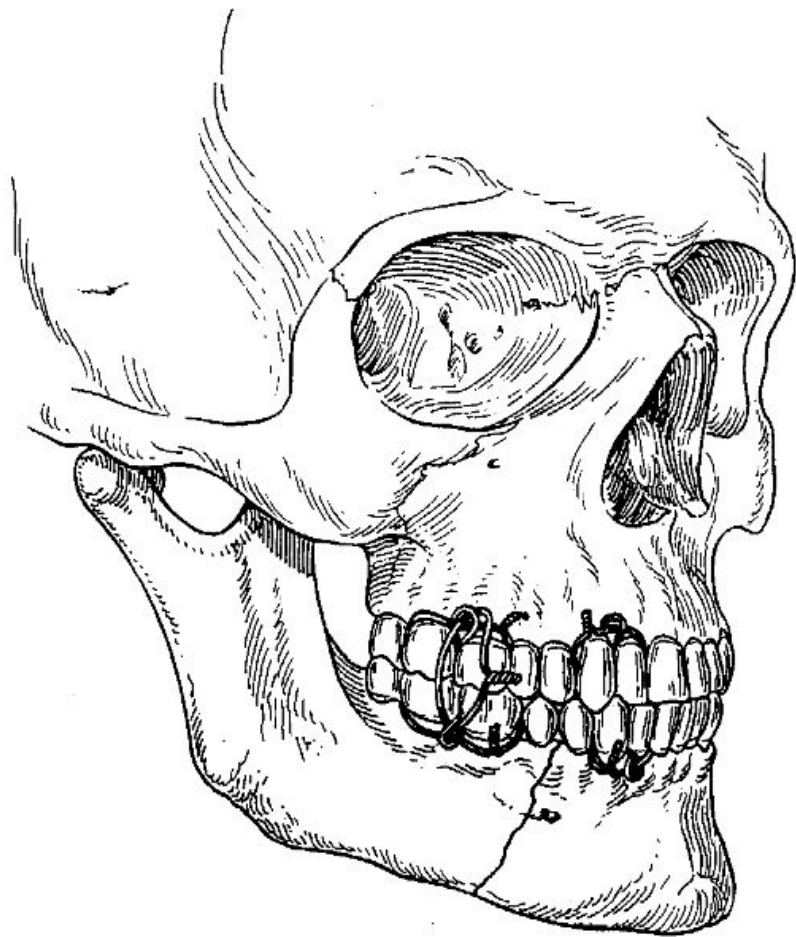


Подобную повязку накладывают на зубы-антагонисты. Изготавливают такую же конструкцию и на зубы второго отломка.

Далее репозируют отломки и производят иммобилизацию, пропуская проволоку через верхние и нижние петли, концы которой затем скручивают.



При необходимости открыть рот больному достаточно перерезать 2 вертикальные проволочные лигатуры, проведенные через петли. В этом случае назубные проволочные петли не перерезаются. Для восстановления межчелюстного скрепления достаточно вновь ввести в петли проволочные лигатуры и скрутить их концы.



Метод используется во всех случаях переломов челюстей, описанных выше. При переломе верхней челюсти межчелюстное лигатурное скрепление дополняют наложением подбородочной пращи, чтобы предотвратить ее смещение вниз при произвольном опускании нижней челюсти.



Спасибо
за
внимание

1. Анатомия лицевого скелета. Зоны лица, опорные области.
2. Переломы верхней челюсти: классификация, диагностика, клиника.
3. Переломы нижней челюсти: классификация, диагностика, клиника.
4. Механизм образования перелома и смещения отломков при переломах верхней челюсти.
5. Механизм образования перелома и смещения отломков при переломах нижней челюсти.
6. Временная транспортная иммобилизация отломков нижней челюсти.
7. Способы репозиции отломков и их иммобилизация при помощи лигатурного связывания зубов.
8. Транспортная иммобилизация при помощи повязок, подбородочной пращи.