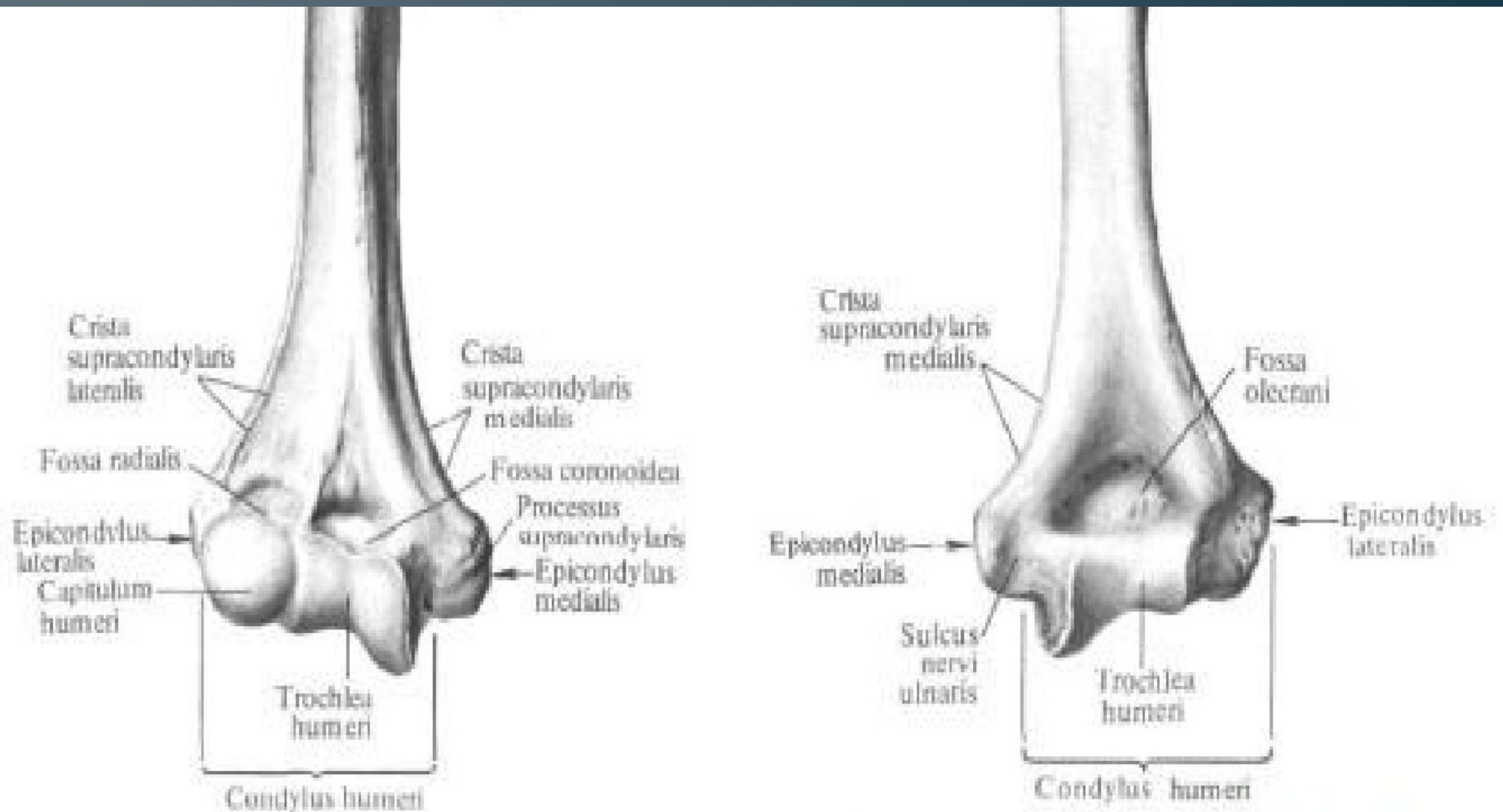
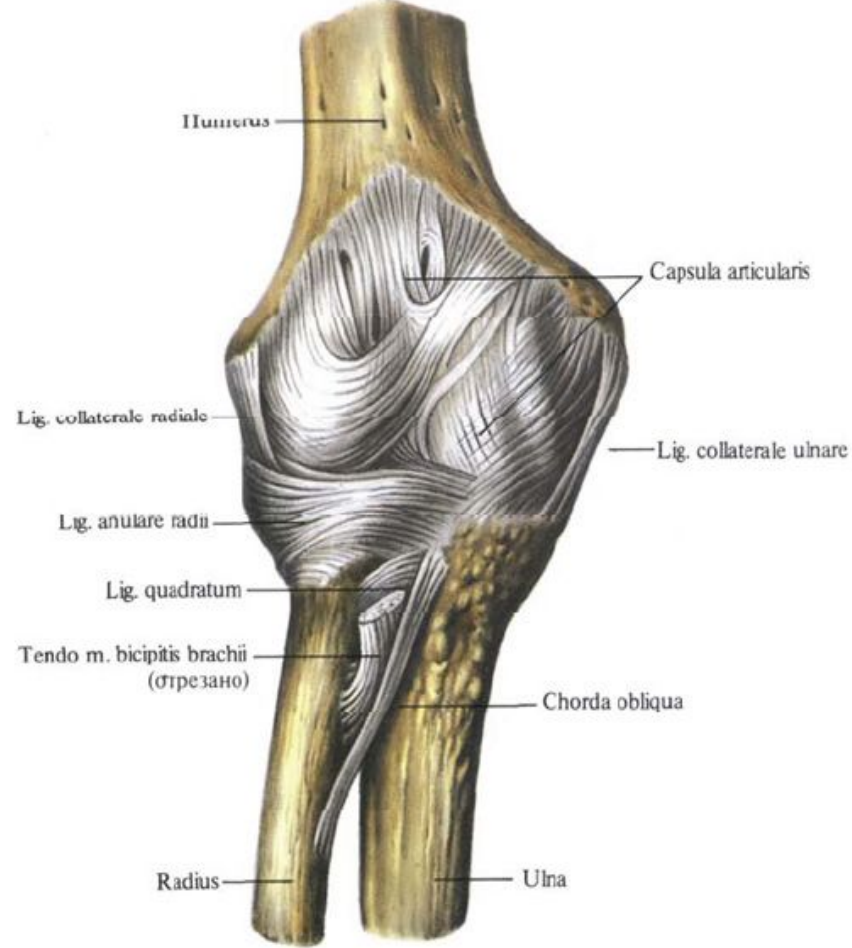
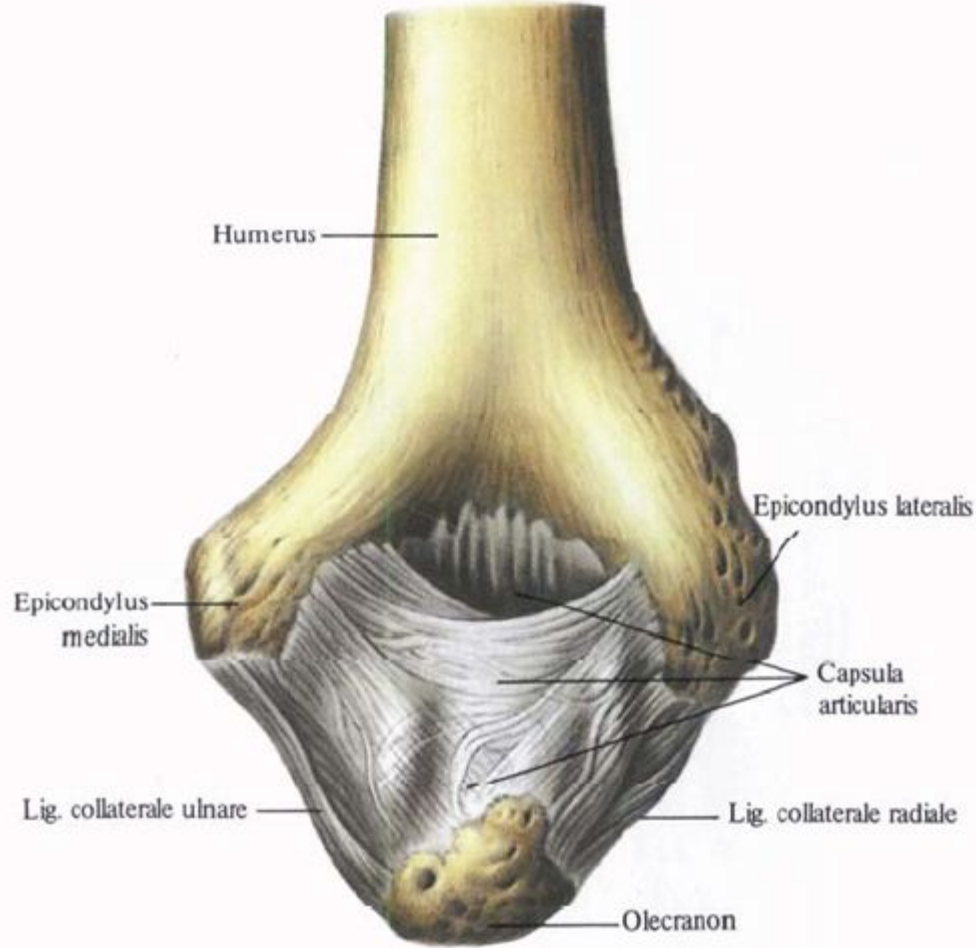


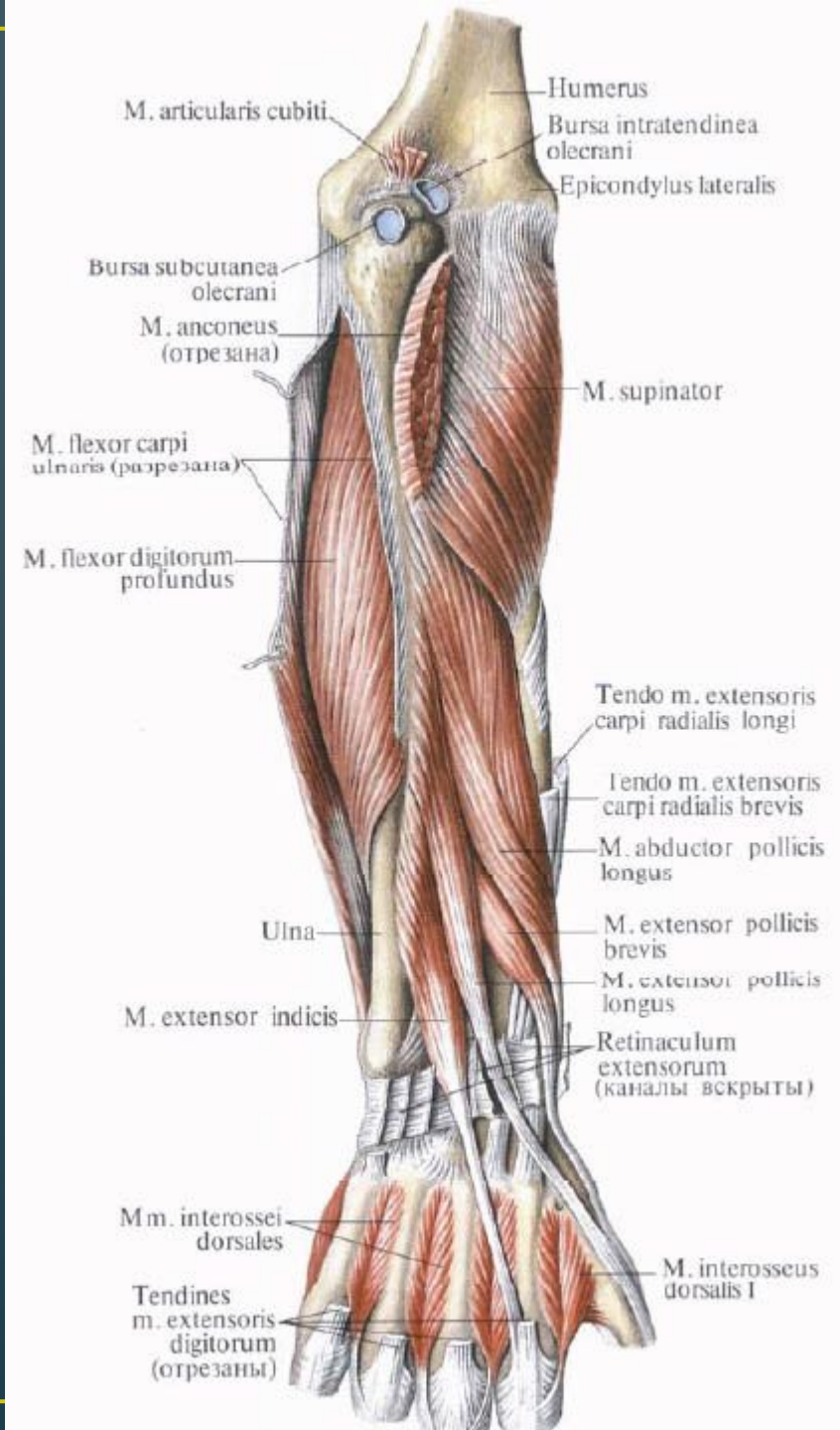
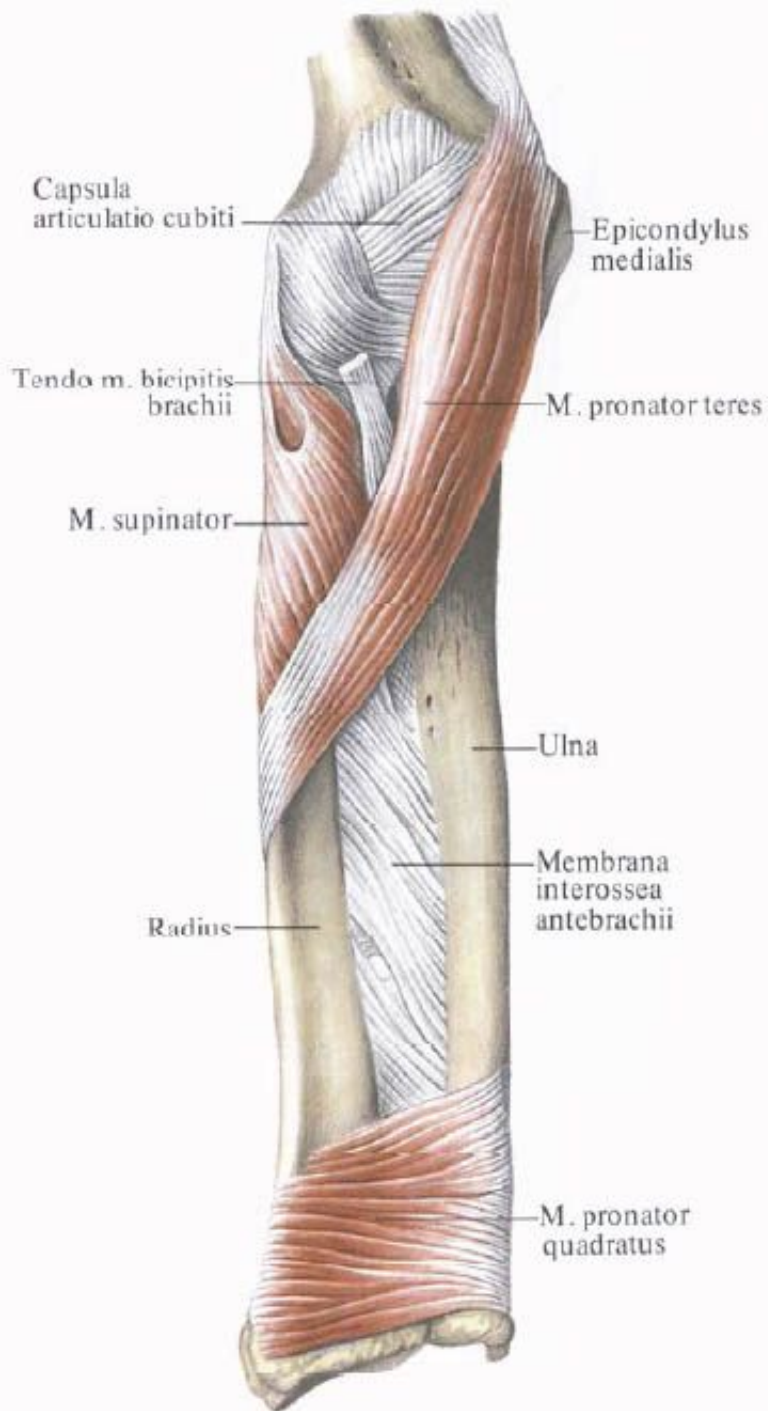
# Переломы нижней трети плечевой кости

Студент 504 группы  
педиатрического факультета

# Анатомия

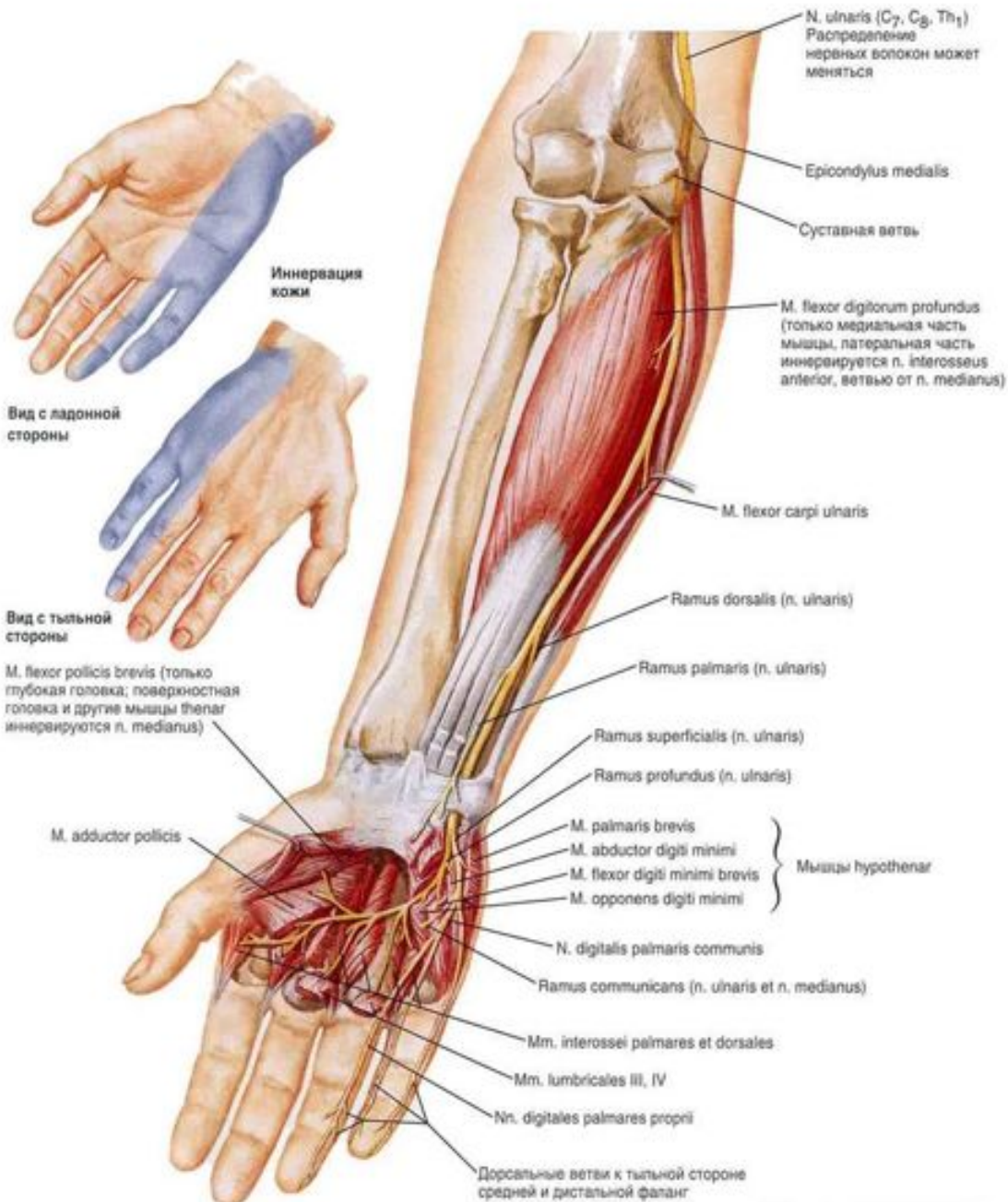


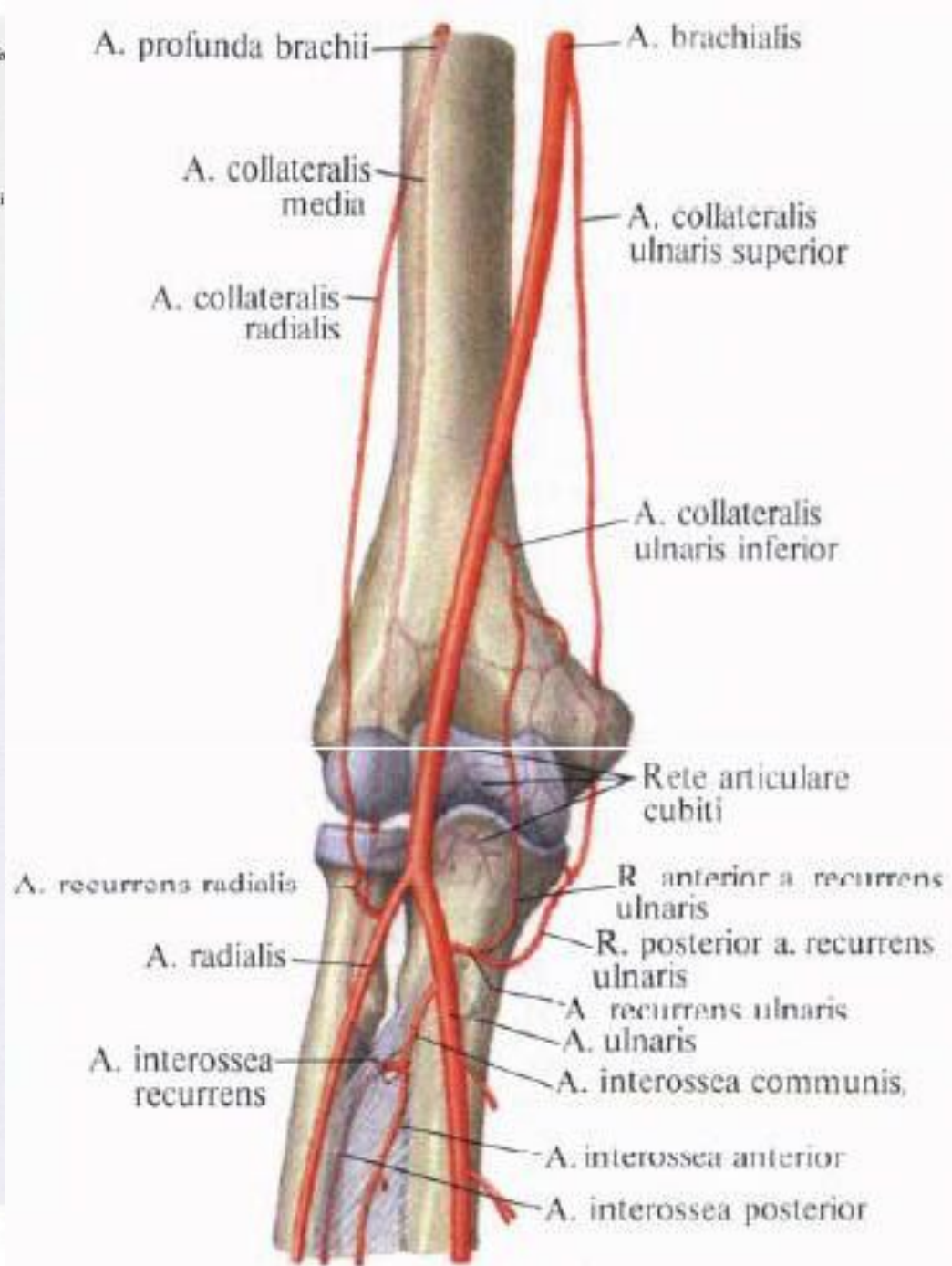
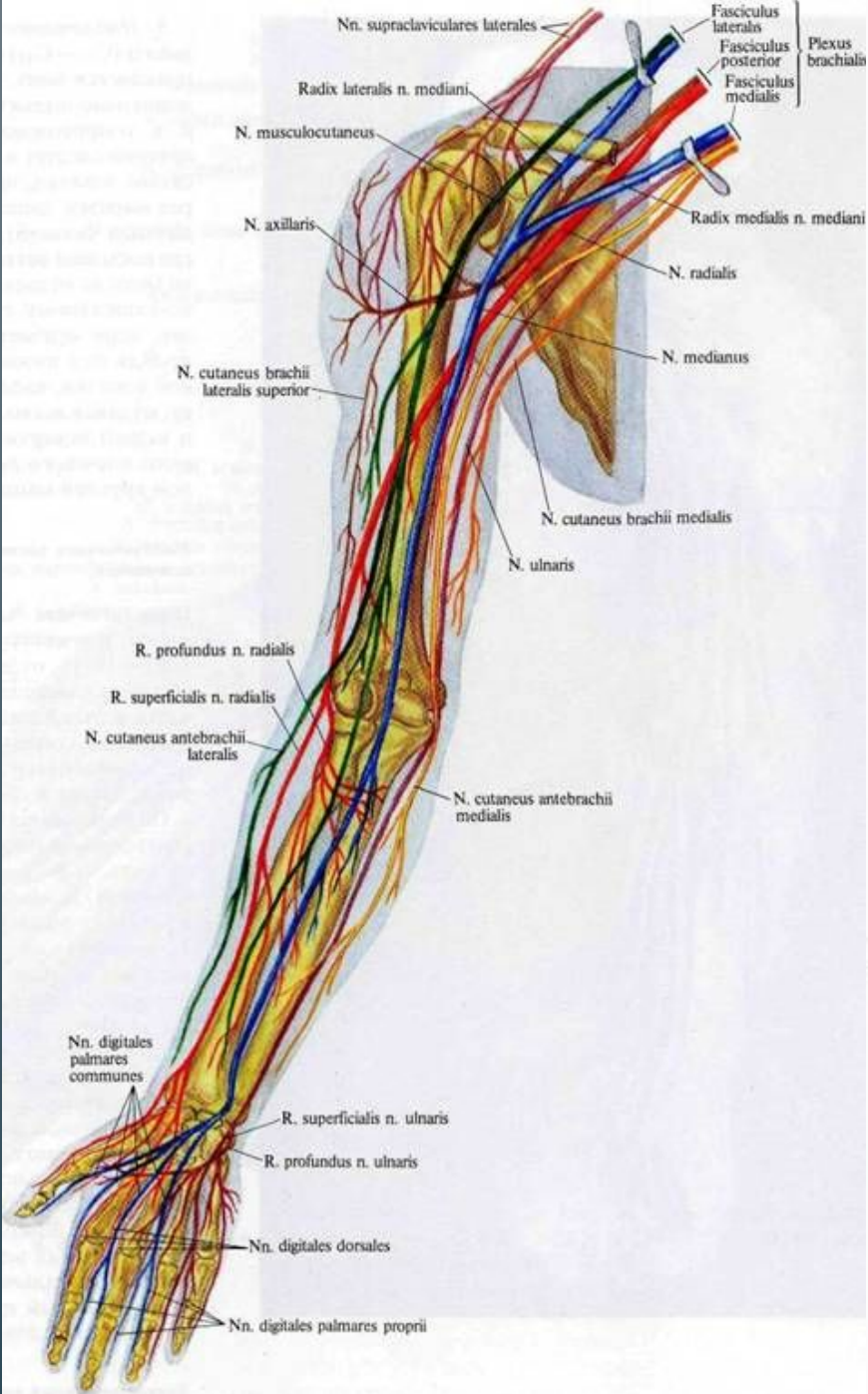




# ЛОКТЕВОЙ НЕРВ

Вид спереди





# Внесуставные переломы

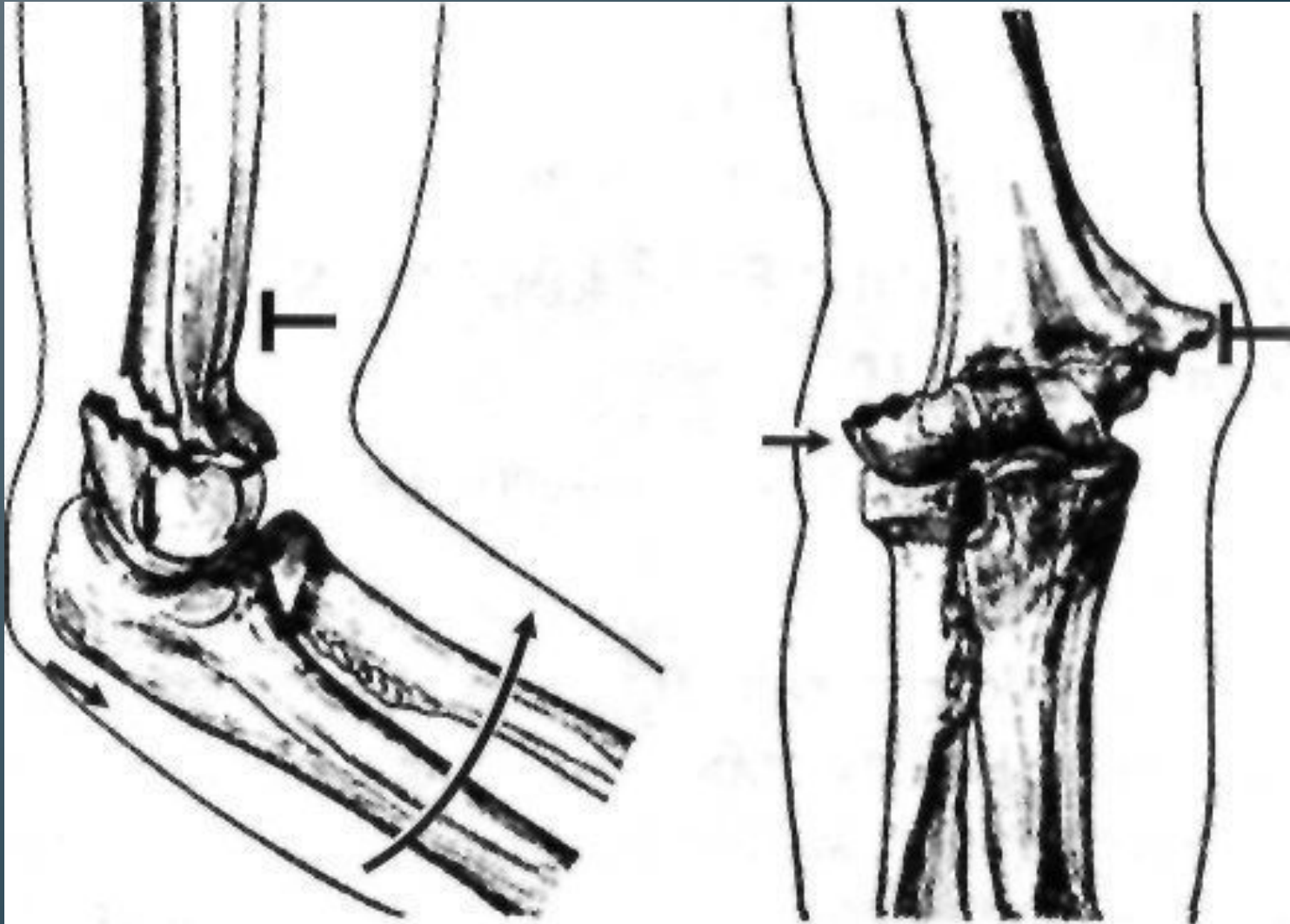
Надмыщелковые переломы

```
graph TD; A[Надмыщелковые переломы] --> B[Сгибательные]; A --> C[Разгибательные]
```

Сгибательные

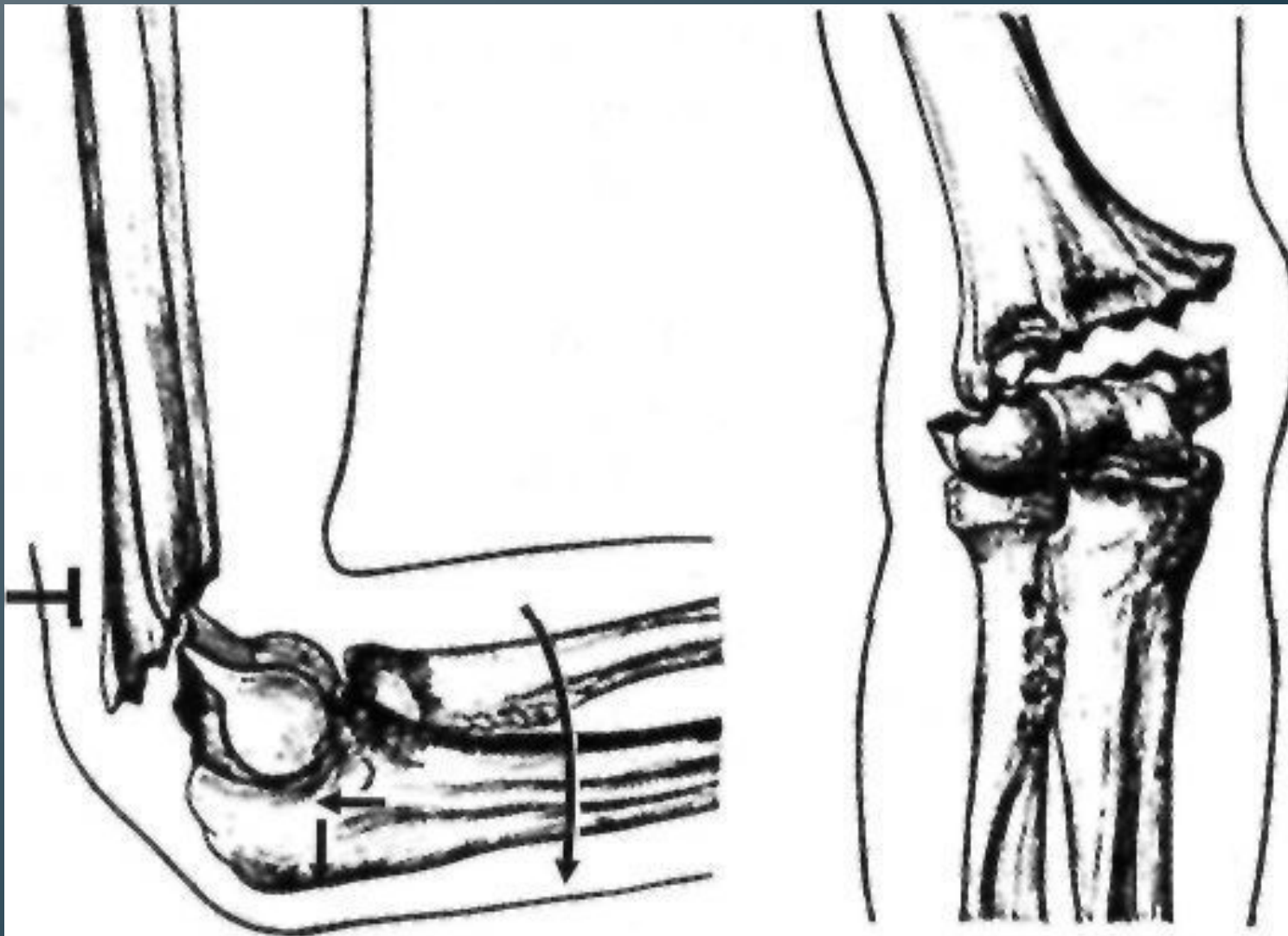
Разгибательные

# Сгибательные

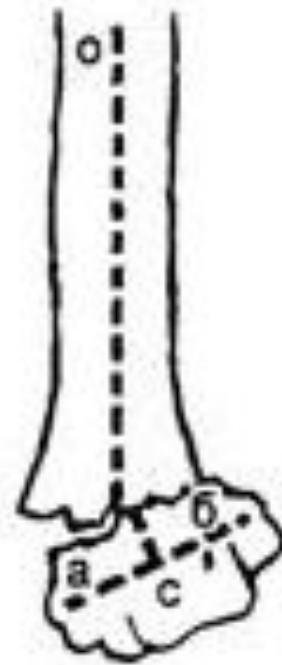
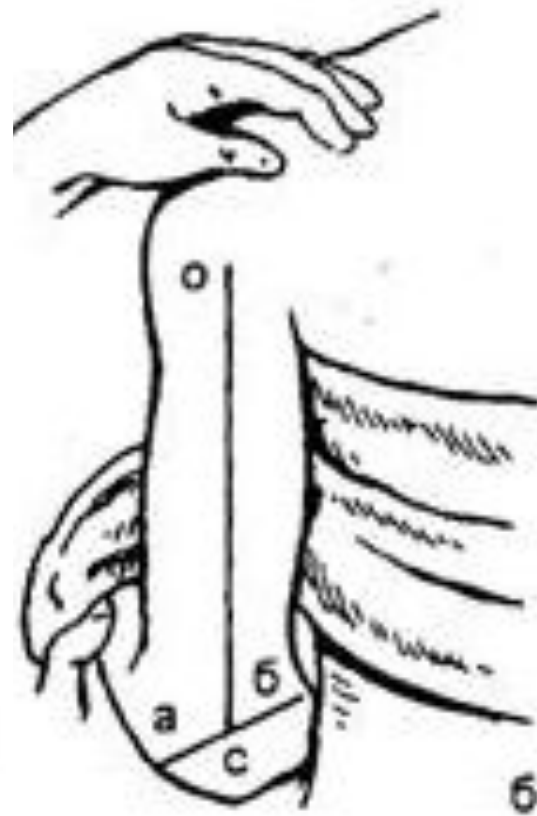
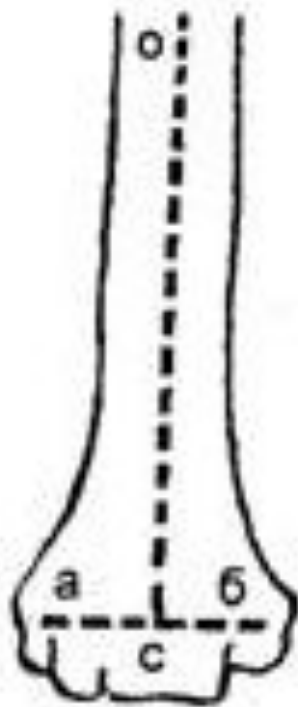
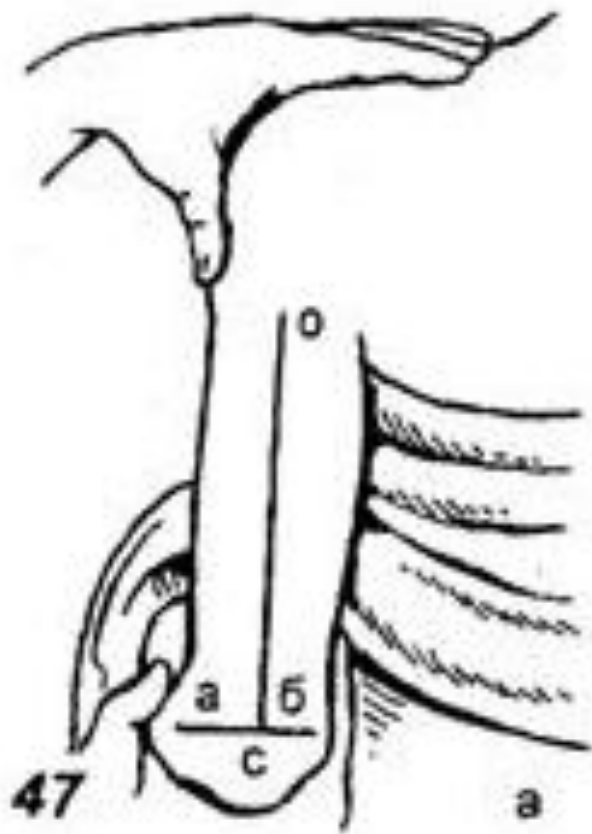




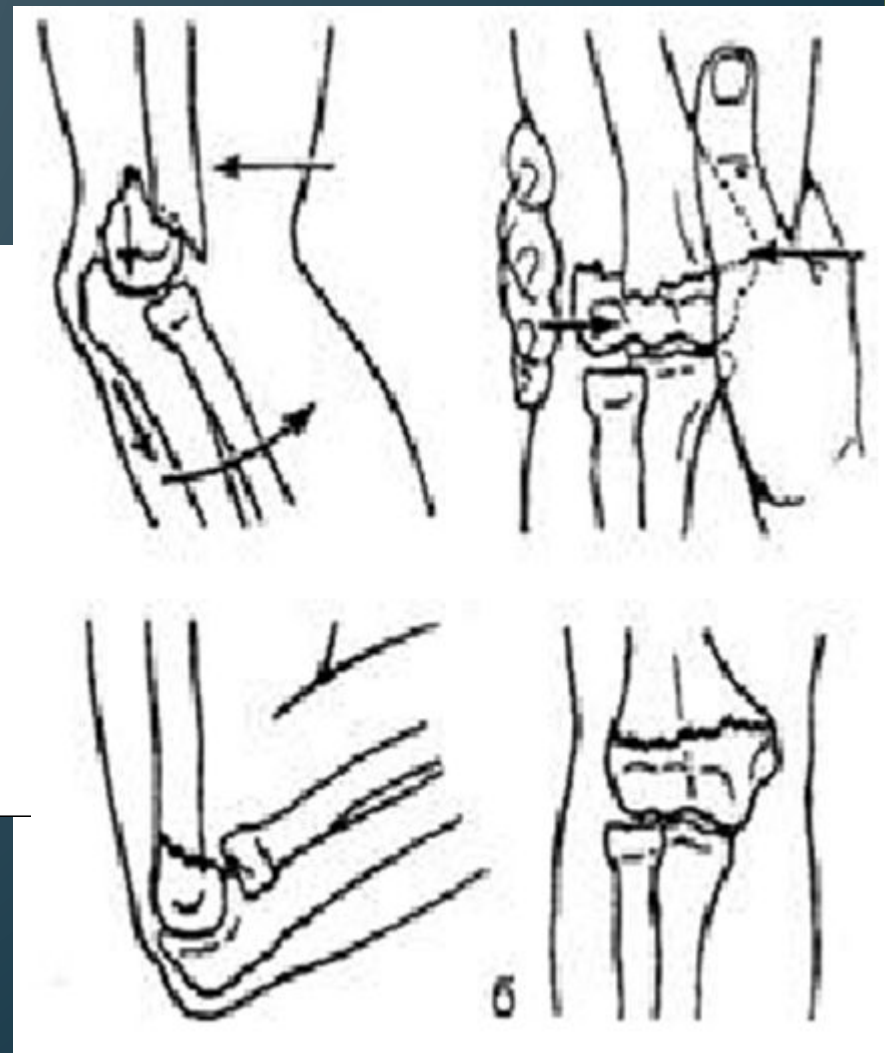
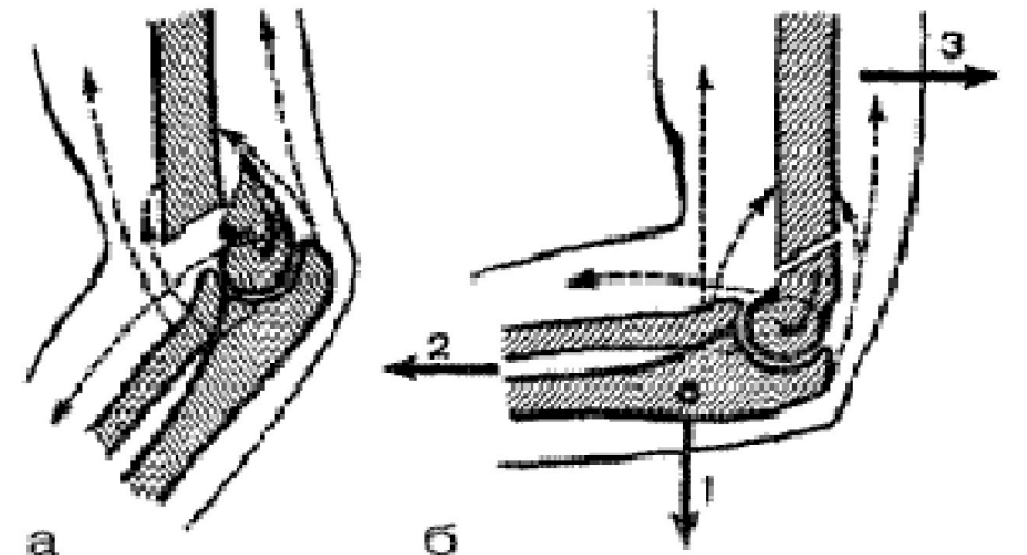
# Разгибательные



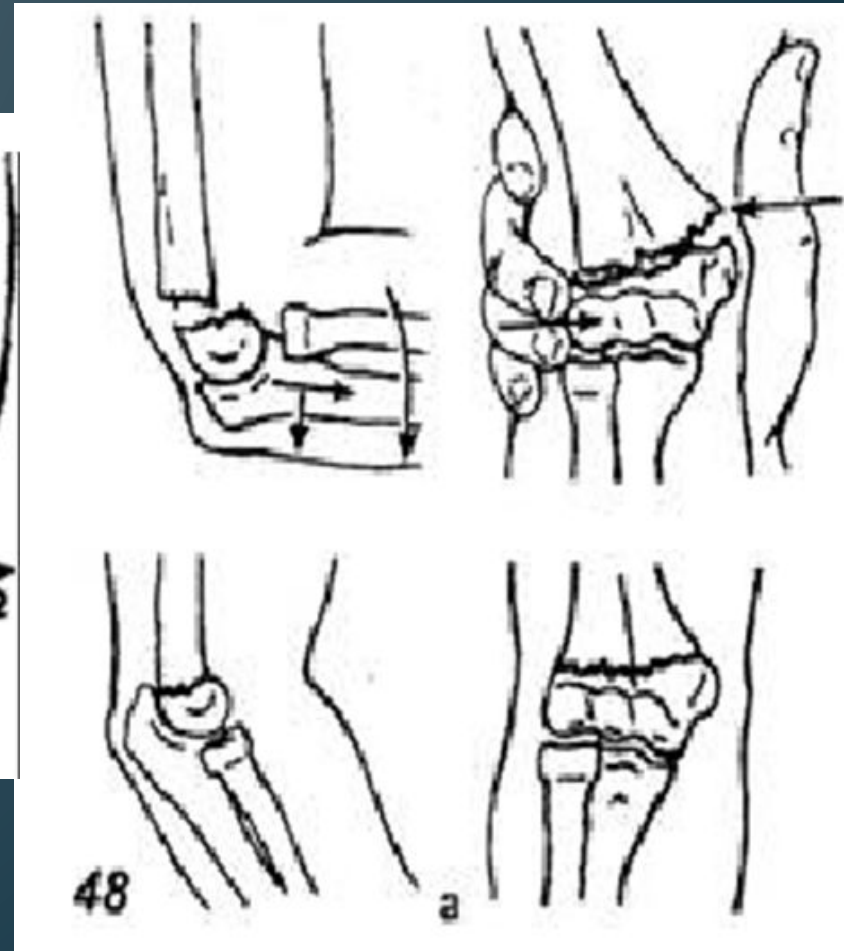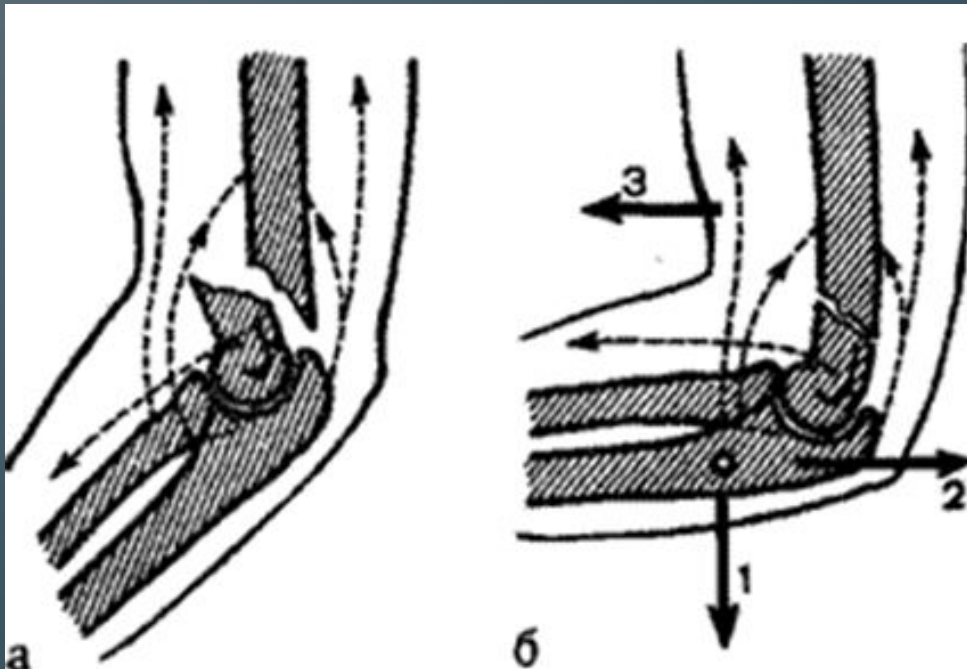
# Признак Маркса

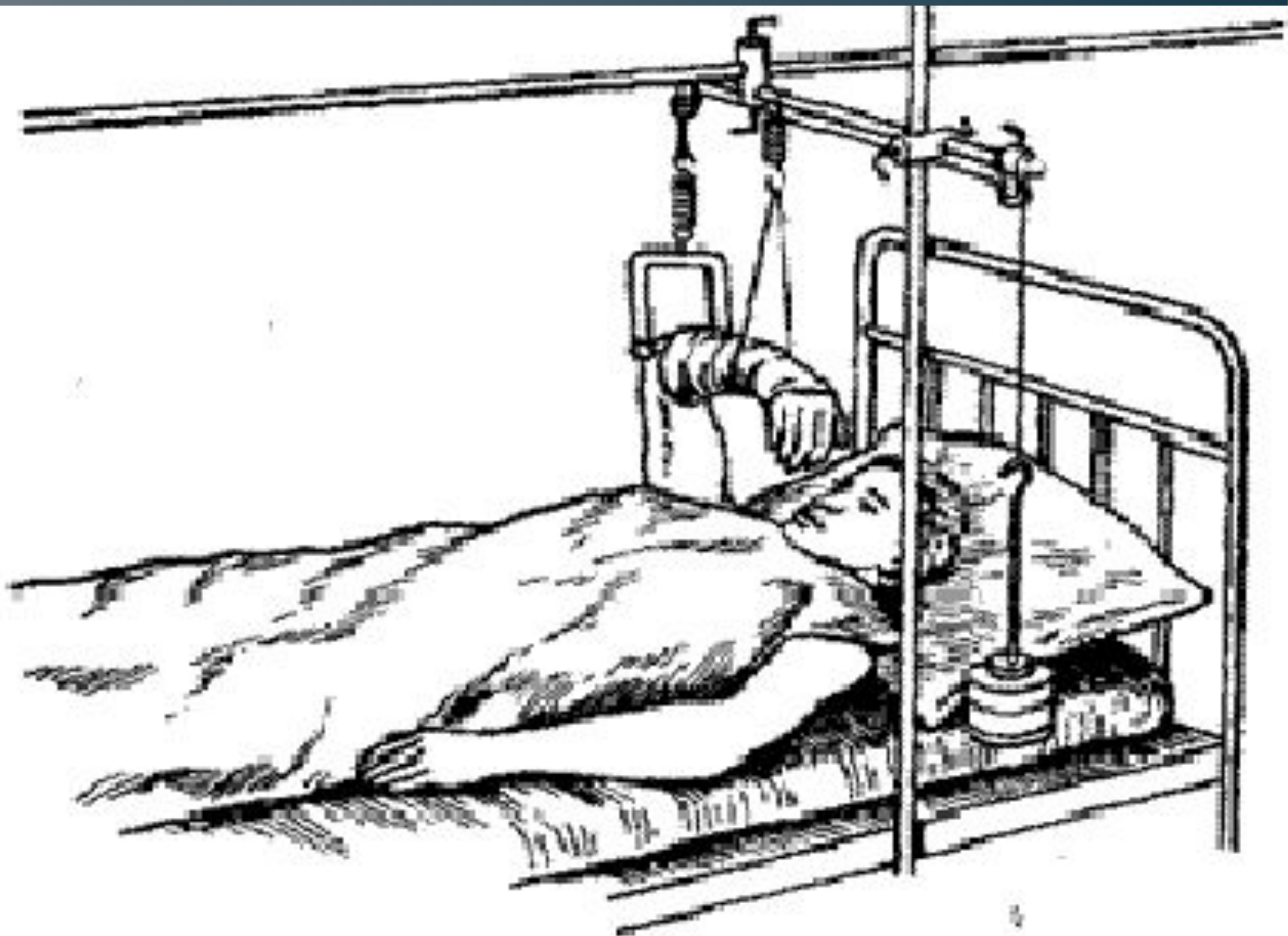


# Консервативное лечение сгибательных надмыщелковых переломов

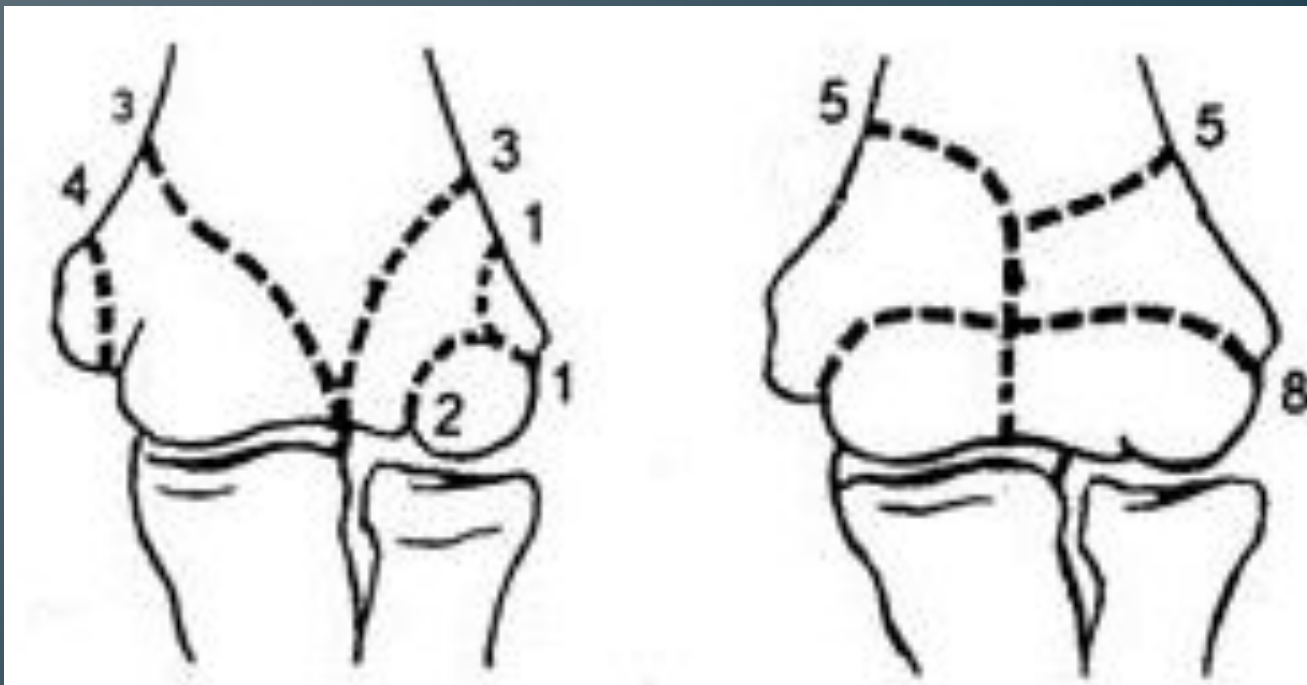


# Консервативное лечение разгибательных надмыщелковых переломов



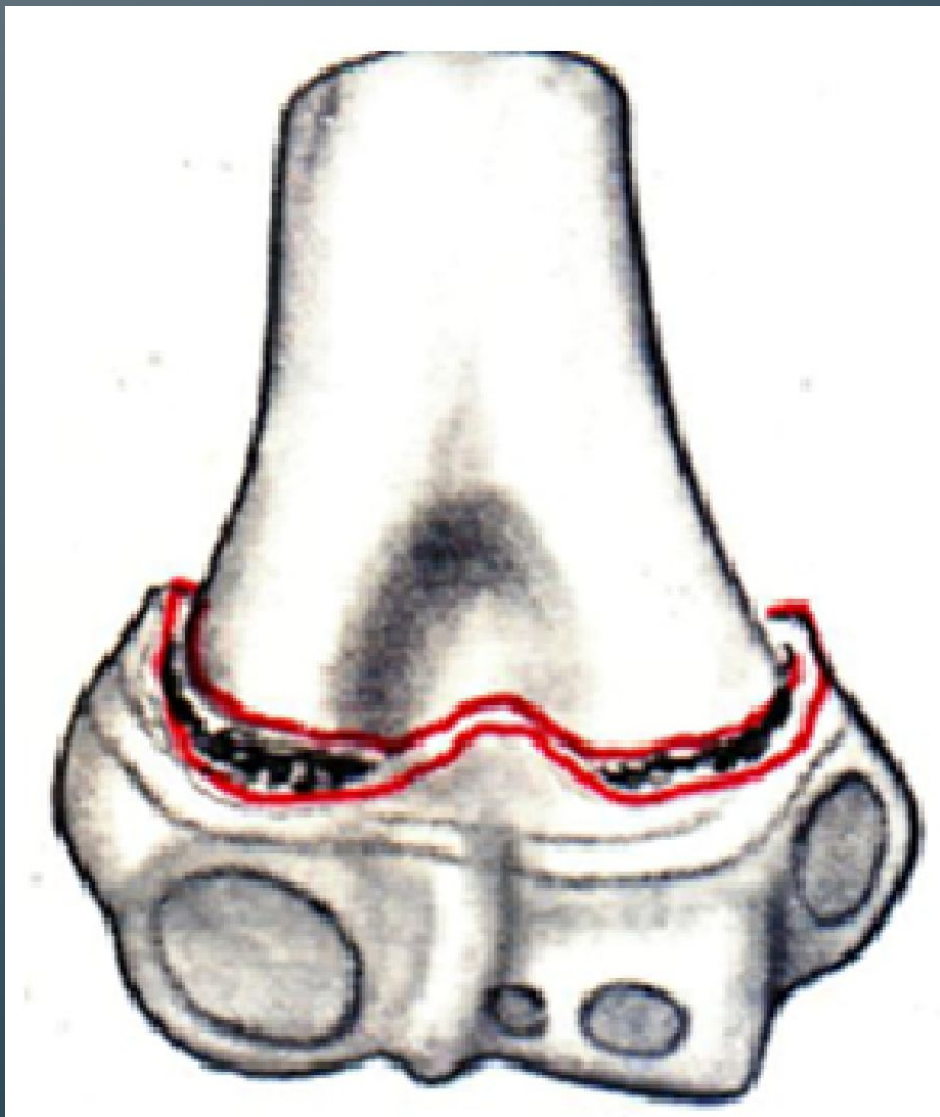


# Перелом мыщелка плечевой кости



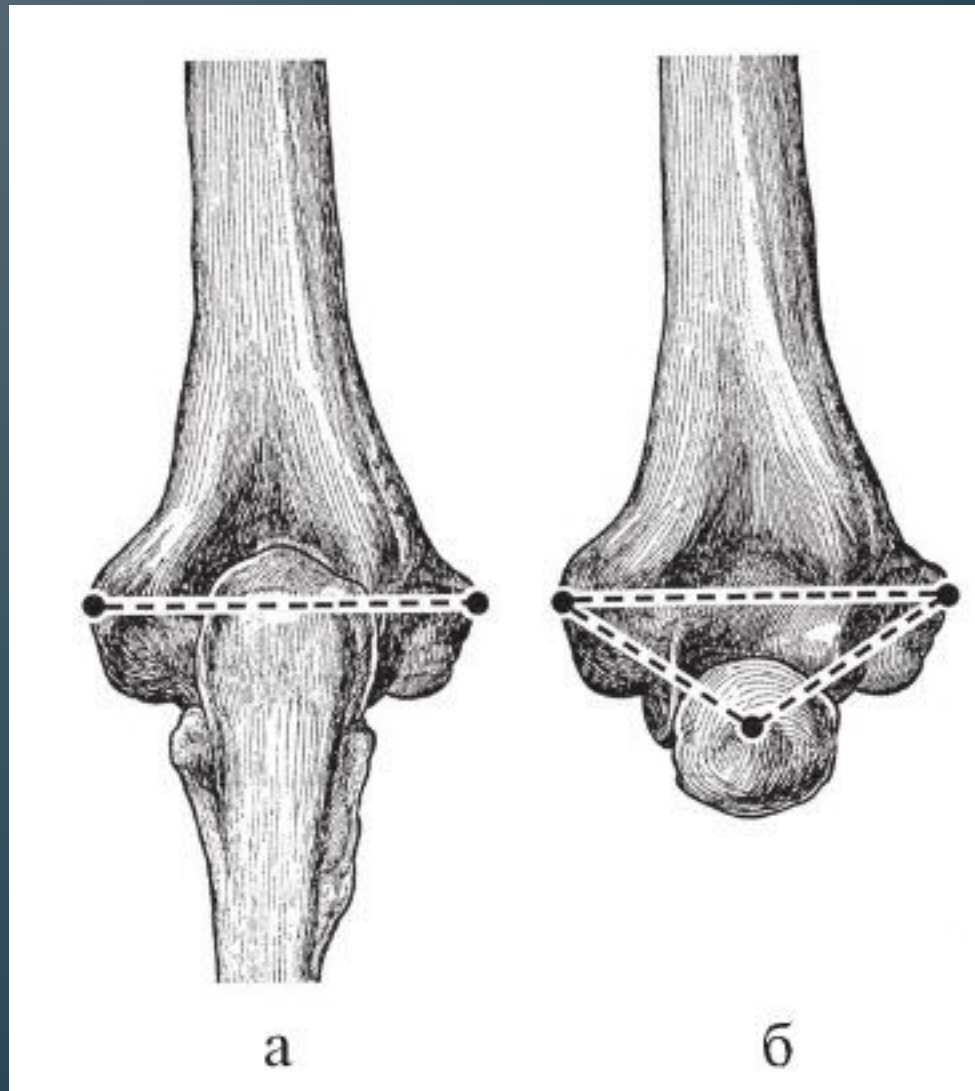
- 1, 4 - латеральный и медиальный переломы мыщелка;
- 2 - перелом головки мыщелка; 3, 5- V- и T-образные переломы;
- 8 - чрезмыщелковый перелом

# Чрезмышцелковый перелом плечевой кости



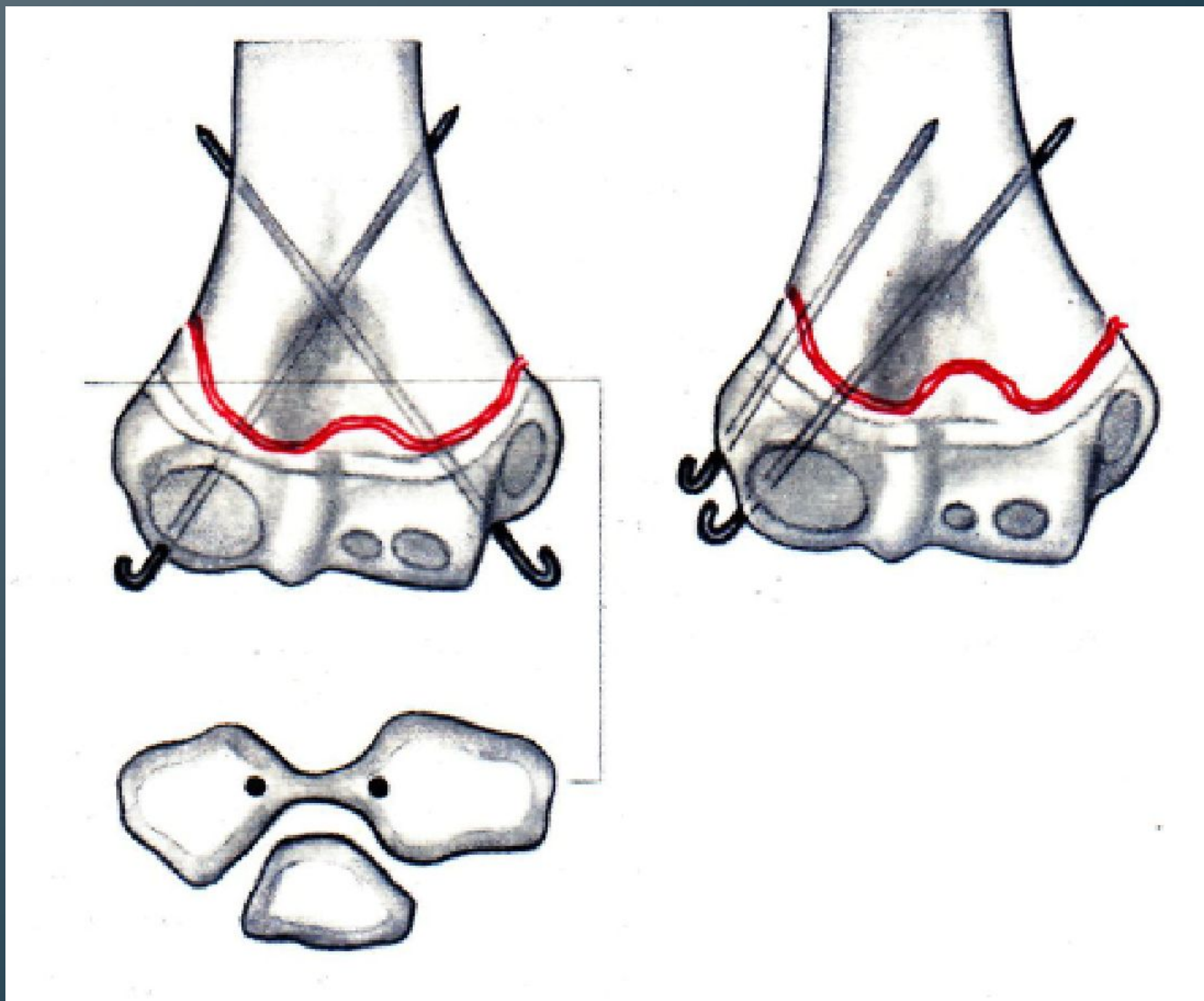
- Консервативное лечение – повязка по Блуанту

# Треугольник и линия Гюнтера



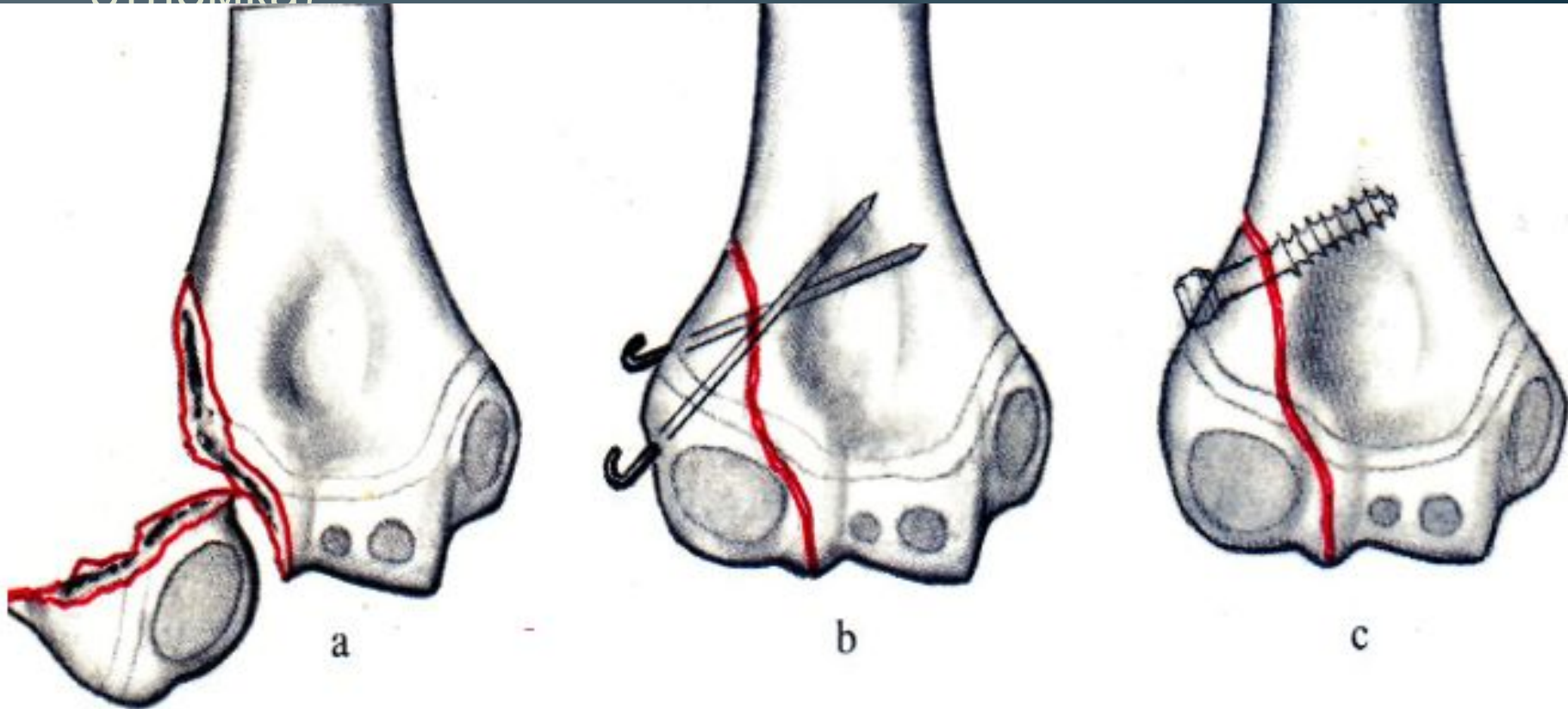


# Варианты фиксации спицами



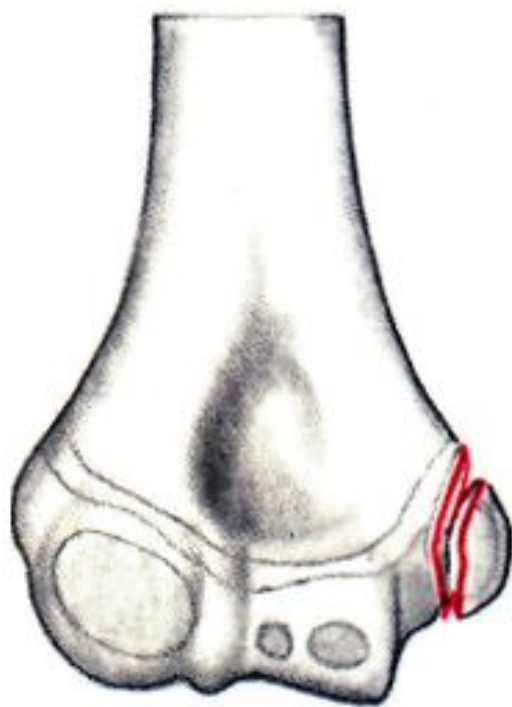
# Перелом Capitulum humeri со смещением

- При этом повреждении типа показана открытая репозиция и фиксация (в зависимости от размеров отломка)

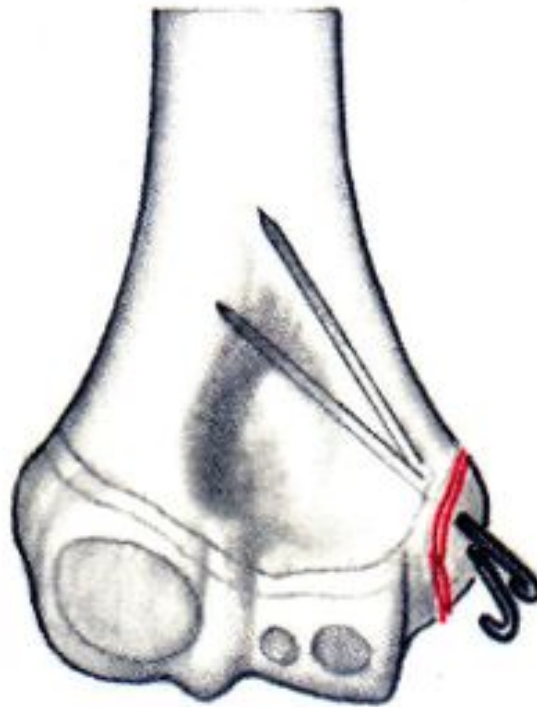

# Апофизиолиз

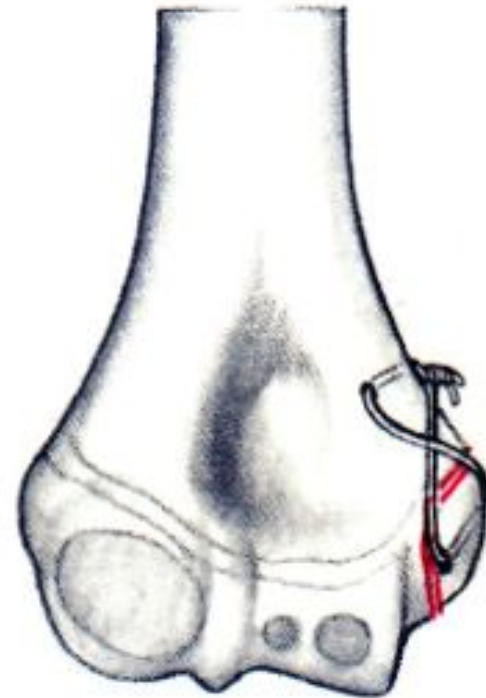
- После открытой репозиции отрывной перелом медиального надмыщелка фиксирован спицами Киршнера. с Альтернативная фиксация 8-образной проволочной петлей.



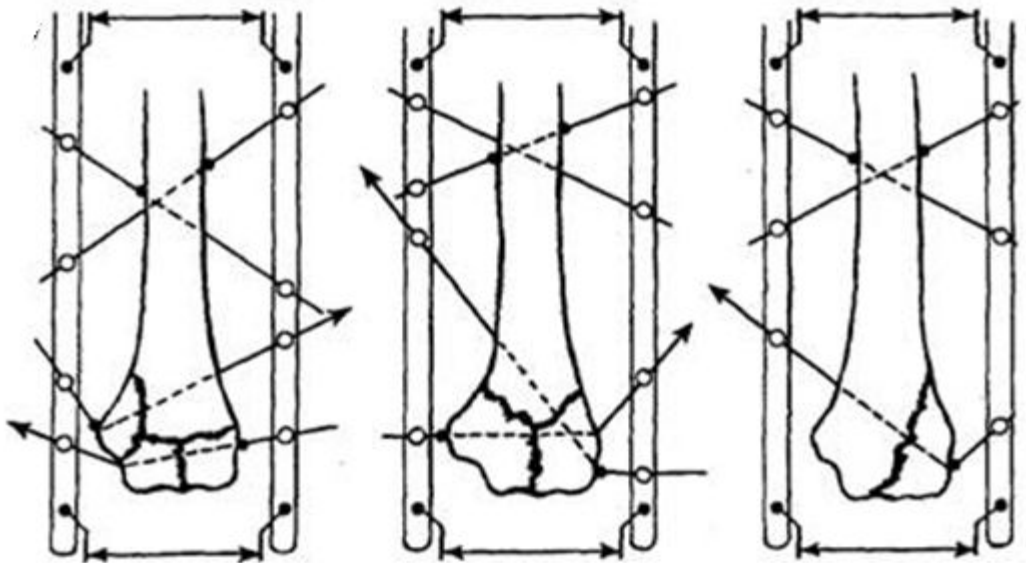
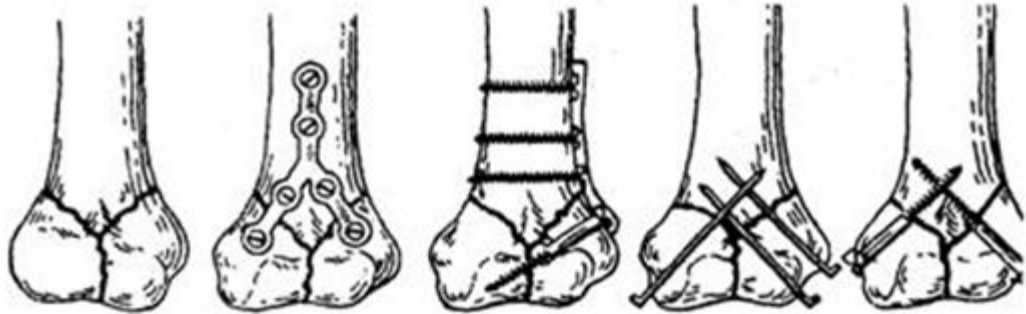
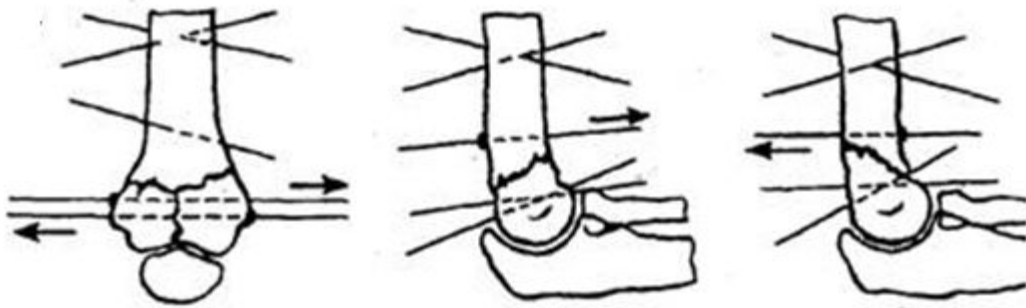
a



b



c



- Наружный остеосинтез  
3  
при переломах мышцелков  
плечевой кости.

- Внутренний остеосинтез  
при переломах мышцелков  
плечевой кости.

- Наружный остеосинтез  
3

при внутрисуставных переломах

**Спасибо за внимание**