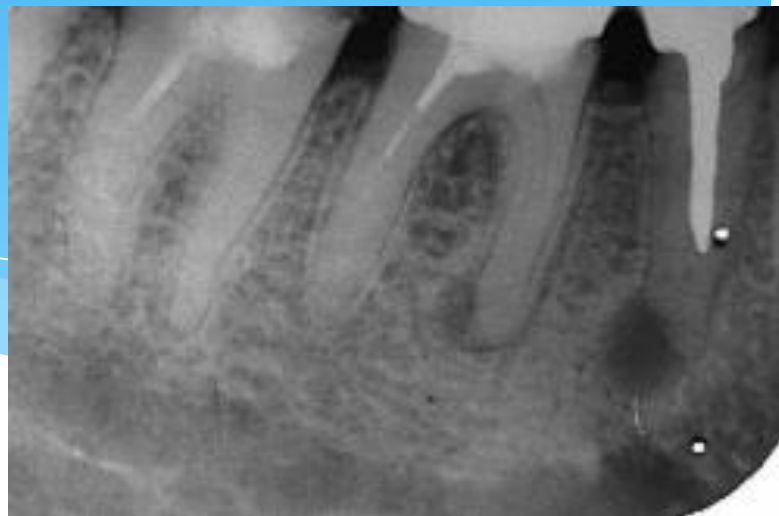
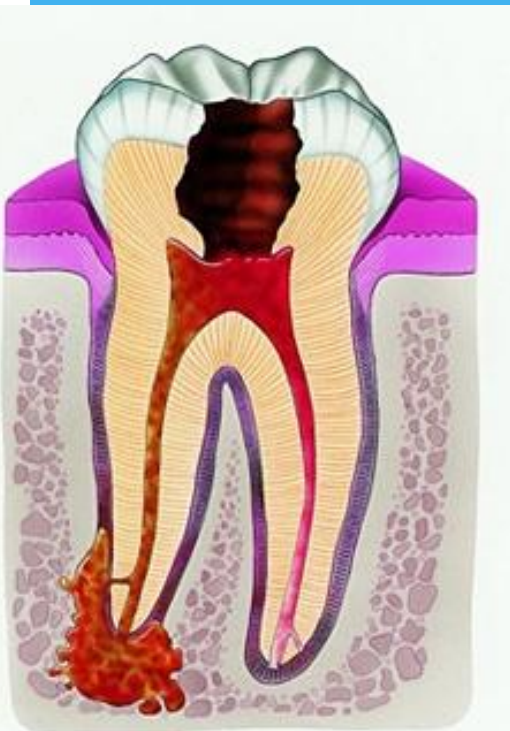
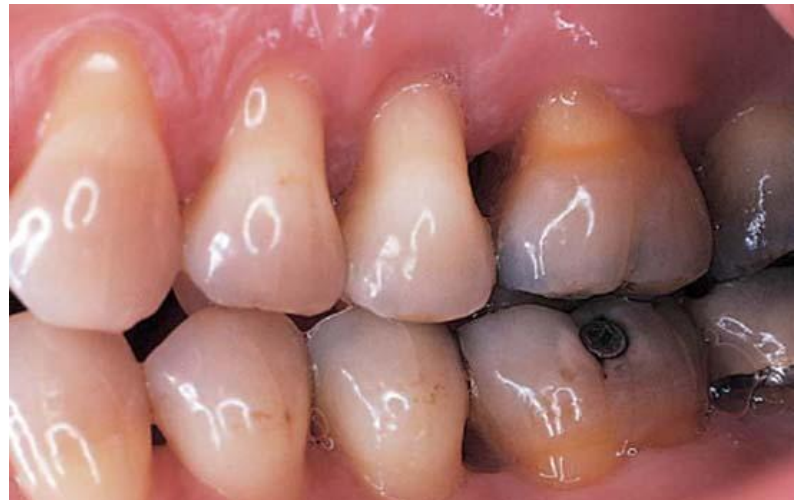ГОУ ВПО УГМА Росздрава  
Кафедра хирургической стоматологии

# ПЕРИОДОНТИТ



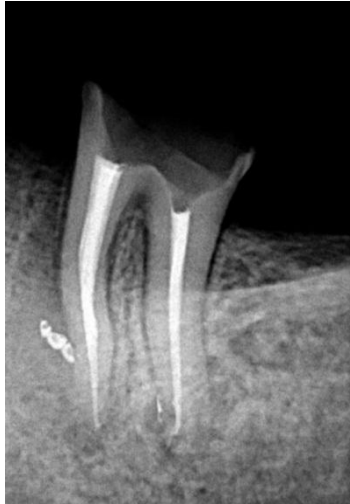# Периодонтит

- \* — это воспаление тканей, расположенных в периодонтальной щели, в пространстве между компактной пластинкой альвеолы и цементом зуба.
- \* Хронический периодонтит обычно развивается в результате постоянного длительного инфицирования тканей периодонта микрофлорой, распространяющейся в периапекальные ткани по каналу корня, или он является исходом острого периодонтита.



# Фиброзный периодонтит

- \* При фиброзном периодонтите пациент жалоб не предъявляет. При обследовании в полости рта выявляется зуб с кариозным процессом и некротизированной пульпой. Вертикальная перкуссия может быть слегка болезненной.
- \* Диагноз ставится после рентгенологического исследования, где выявляется расширение линии периодонта, в основном из-за склеротических процессов.



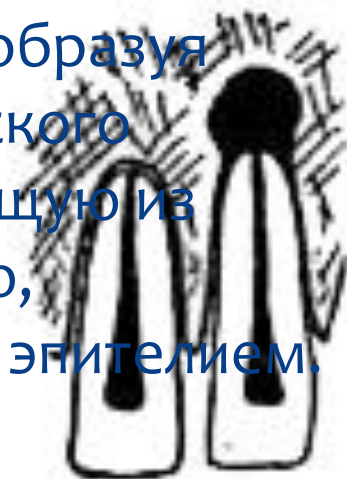
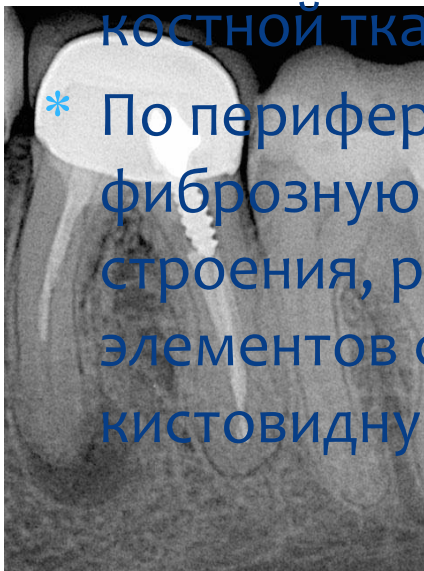
# Гранулирующий периодонтит

- \* Жалобы в основном на болезненность при твердом и горячем приеме пищи.
- \* Слизистая оболочка в области причинного зуба слегка отечна, при надавливании остается остаточный отпечаток и покраснение. В области верхушки корня зуба может быть свищевой ход в виде точечного отверстия или небольшого участка выбухания. После лечения хронического гранулирующего периодонтита свищевой ход рубцуется.
- \* Свищевой ход может открываться наружу. Выделения из таких свищей скудные, серозно-гнойные или кровянисто-гнойные. Обнаружить причинный зуб при затрудненной диагностике можно на рентгенограмме.



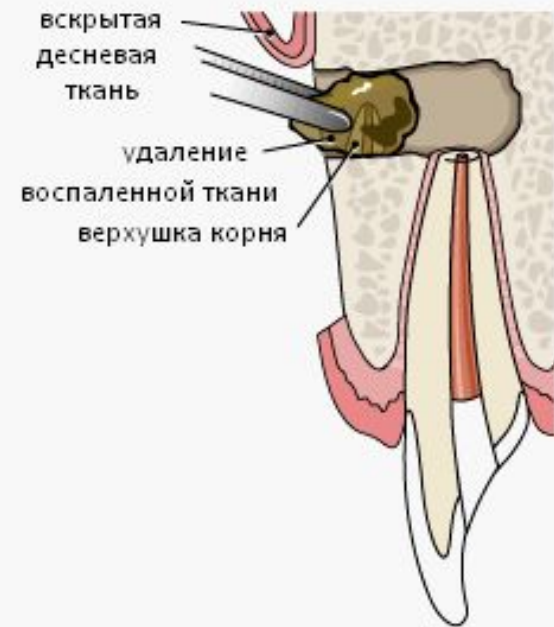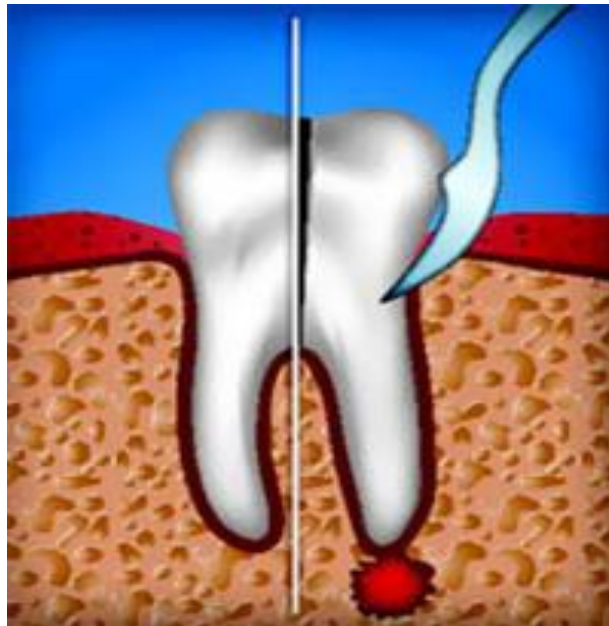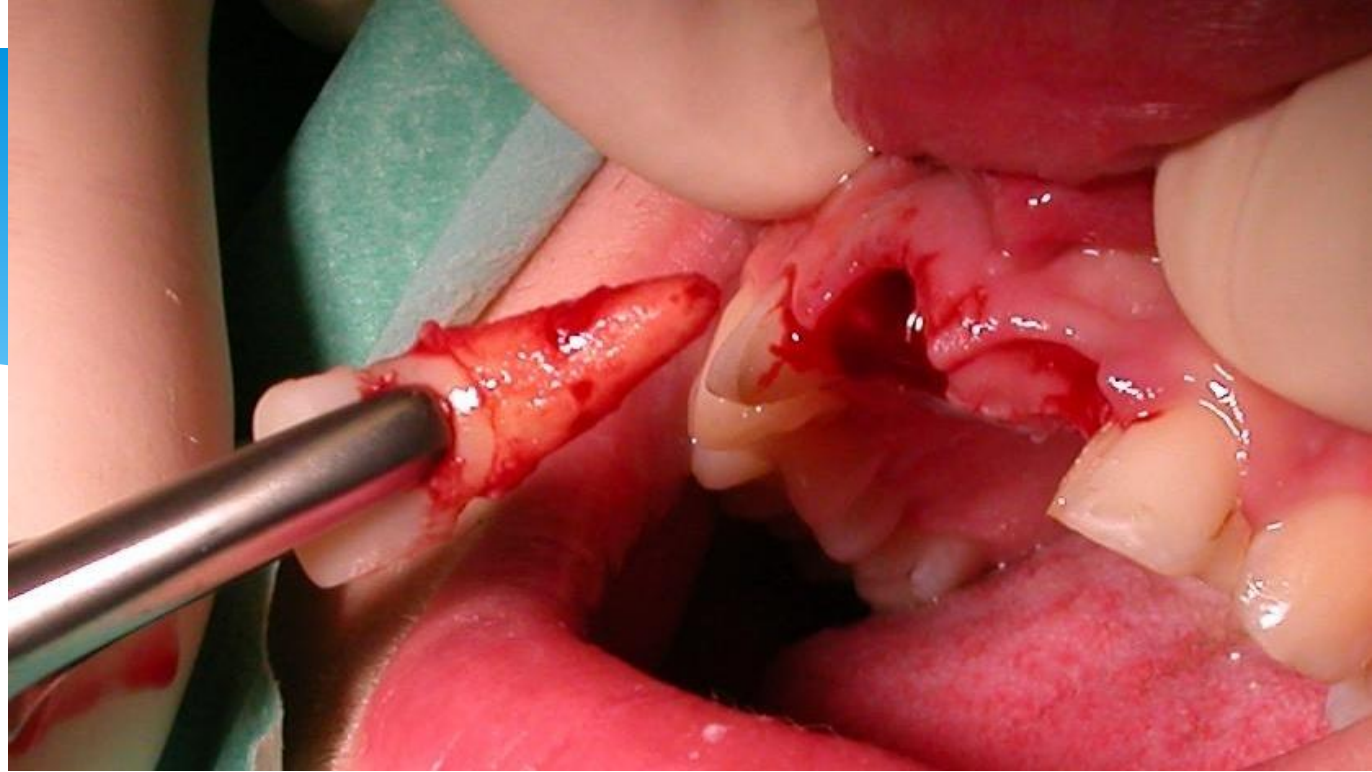
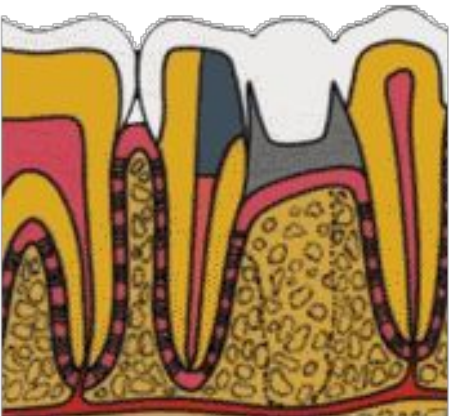
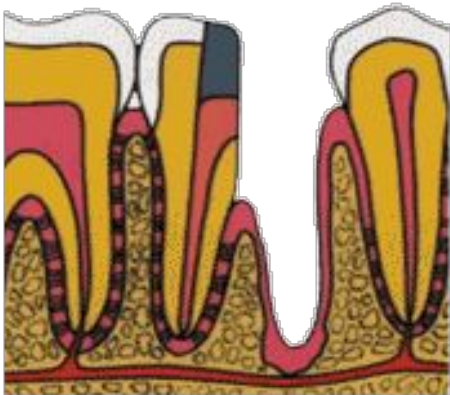
# Гранулематозный периодонтит (гранулема)

- \* При небольшом размере гранулемы пациенты могут не предъявлять жалоб. При обострении хронического процесса появляется болезненность при накусывании на зуб, при перкуссии. Боль может иррадиировать в соседние зубы.
- \* На рентгенограмме при гранулематозном периодонтите в околоверхушечной области определяется очаг разряжения костной ткани округлой формы с четкими границами.
- \* По периферии грануляционная ткань созревает, образуя фиброзную ткань. В зависимости от гистологического строения, различают простую гранулемы, состоящую из элементов соединительной ткани, эпителиальную, кистовидную, содержащую полость, выстланную эпителием.



# Лечение периодонтитов

- \* Консервативное лечение («Терапевтическая стоматология»).
- \* Хирургическое лечение (удаление зуба, реплантация, трансплантация, резекция верхушки корня зуба, гемисекция, ампутация корня).
- \* Физиотерапевтическое лечение (УВЧ, флюктуация, электрофорез).
- \* Профилактика заключается в своевременном лечении кариозных зубов, правильном выборе метода лечения и соблюдении правил личной гигиены.



# ЧЕМ ПОМОЖЕТ ВРАЧ

- \* Лечение периодонтита длительное и может включать до 6-7 посещений стоматолога. Сначала врач обрабатывает канал пораженного зуба и удаляет инфицированные ткани. Затем в канал вводят противовоспалительные и антибактериальные средства. Лекарства закладывают несколько раз до полного стихания воспалительного процесса. В зависимости от степени поражения и разрушения зуба врач примет решение относительно возможности его восстановления.



\* Благодарю за внимание!

