


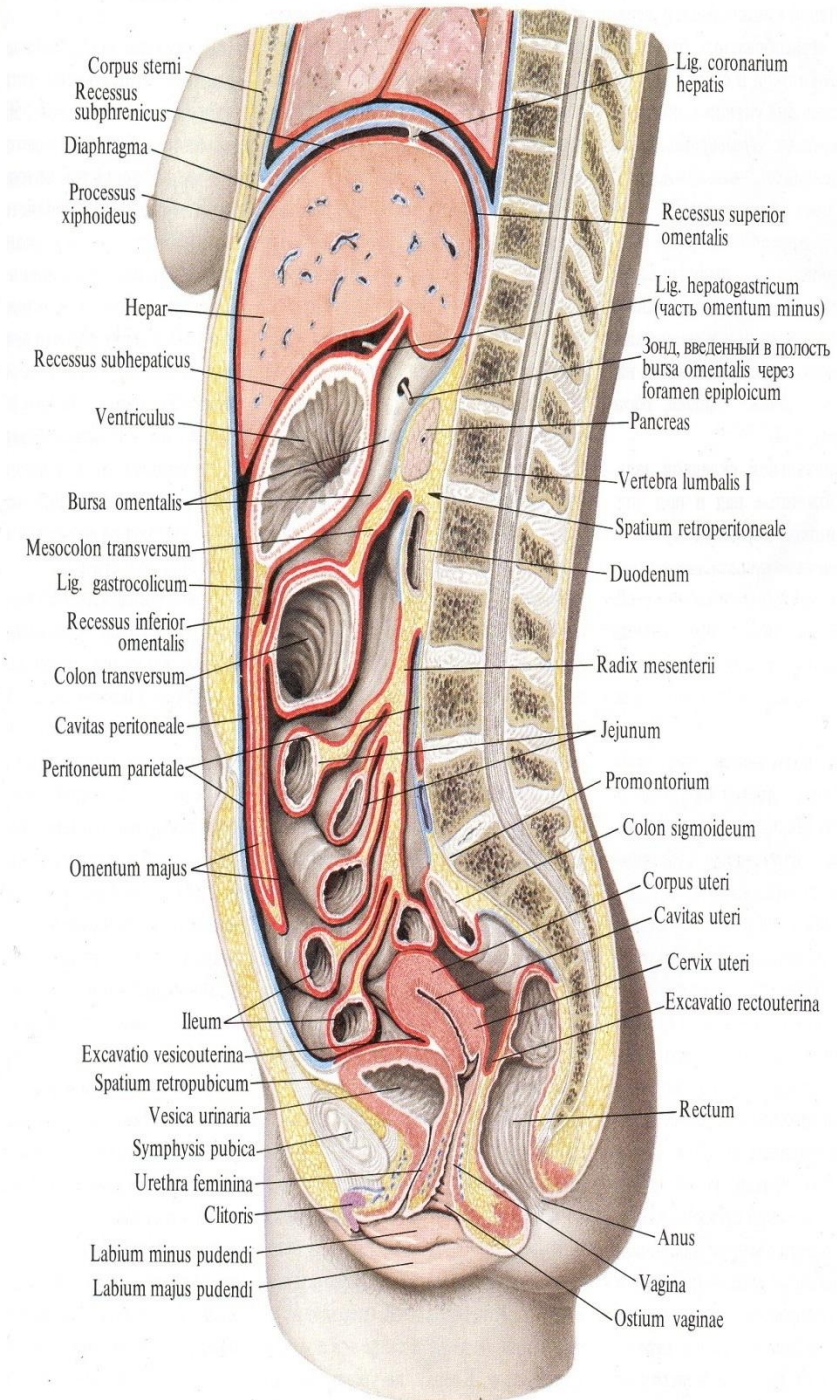
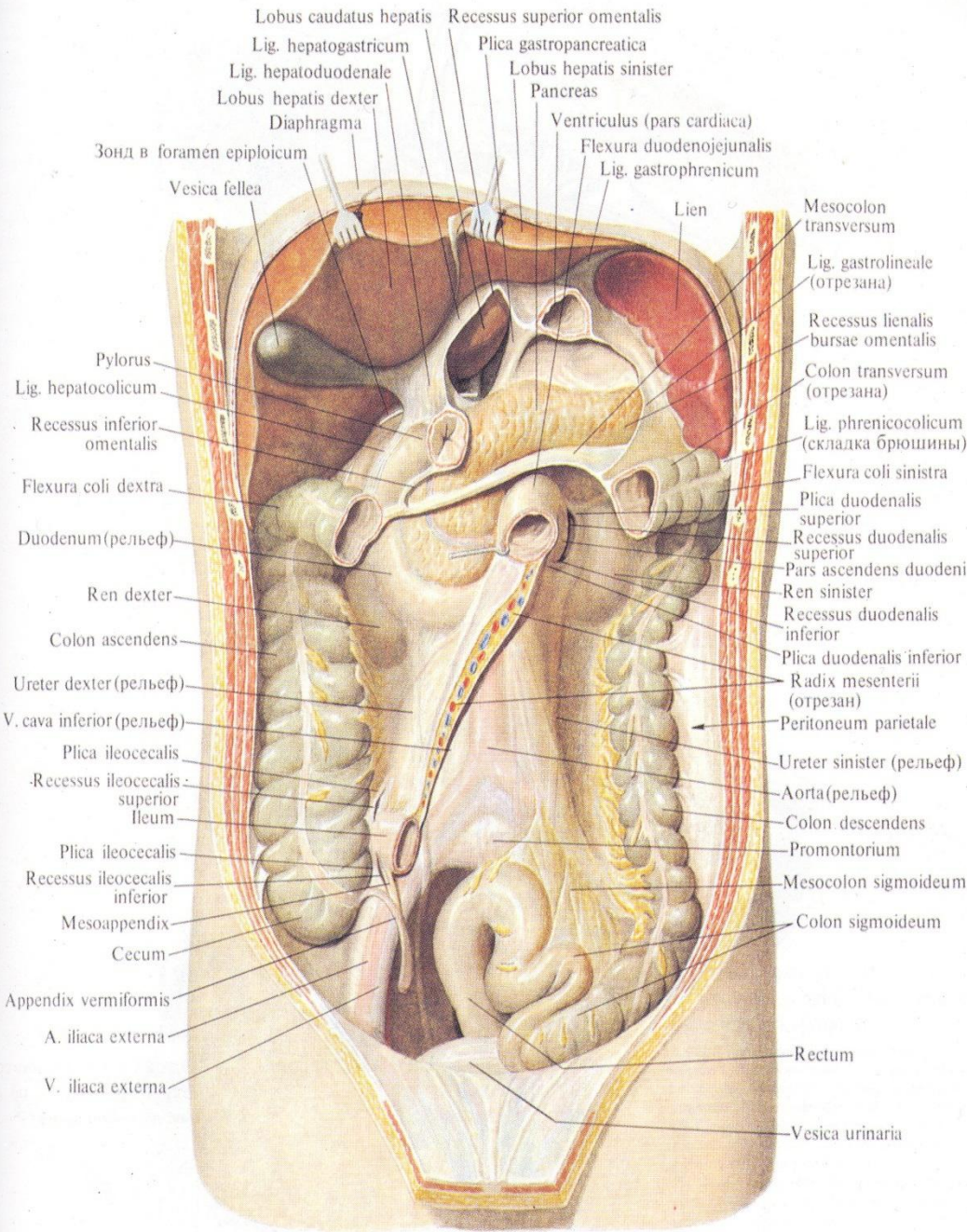
Запорожский государственный
медицинский университет
кафедра факультетской хирургии

ПЕРИТОНИТ

Лекция для студентов



Перитонит (Peritonitis) – острое или хроническое воспаление брюшины, сопровождающееся как местными, так и общими симптомами заболевания, тяжелыми нарушениями функции органов и систем организма.



**КЛАССИФИКАЦИЯ ПЕРИТОНИТА
(ПРИНЯТА НА ВСЕРОССИЙСКОЙ НАУЧНО-ПРАКТИЧЕСКОЙ КОНФЕРЕНЦИИ
РАСХИ, 2005 Г.)**

(В.С.Савельев, М.И.Филимонов, Б.Р.Гельфанд, 2000)

Основное заболевание (нозологическая причина перитонита).

Этиологическая характеристика:

- первичный,
- вторичный,
- третичный.

Распространенность:

- местный (отграниченный, неотграниченный),
- распространенный (разлитой)

Характер патологического содержимого брюшной полости:

- серозно-фибринозный,
- фибринозно-гнойный,
- гнойный,
- каловый,
- желчный,
- геморрагический,
- химический.

Классификация (продолжение)

Фаза течения процесса:

- отсутствие сепсиса,
- сепсис,
- тяжелый сепсис,
- септический (инфекционно-токсический) шок.

Осложнения:

- внутрибрюшные;
- раневая инфекция;
- инфекция верхних и нижних дыхательных путей (трахеобронхит, нозокомиальная пневмония);
- ангиогенная инфекция;
- уроинфекция.

первичный перитонит

воспалительный процесс развивается без нарушения целостности полых органов, а перитонит является результатом спонтанной гематогенной диссеминации микроорганизмов в брюшинный покров или транслокации специфической моноинфекции из других органов:

- ❑ спонтанный перитонит у детей
- ❑ после дренирования асцита, обусловленного циррозом печени,
- ❑ длительное использование катетера для перитонеального диализа
- ❑ транслокация бактерий в брюшную полость из влагалища через фаллопиевы трубы
- ❑ туберкулезный перитонит (туберкулез кишечника, почек, фаллопиевых труб)

вторичный перитонит

- все формы воспаления брюшины, развившегося вследствие деструкции или травмы органов брюшной полости:

- 1) перитонит, вызванный перфорацией и деструкцией органов брюшной полости;
- 2) послеоперационный перитонит;
- 3) посттравматический перитонит:
 - вследствие закрытой (тупой) травмы живота,
 - вследствие проникающих ранений живота.

Этиология вторичного перитонита (по частоте)

- 1) Острый аппендицит**
- 2) Заболевания желудка и дуоденум**
- 3) Заболевания желчного пузыря и поджелудочной железы**
- 4) Патологические процессы в тонкой и толстой кишке**
- 5) Заболевания гениталий у женщин**
- 6) Патологические процессы в печени, селезенке**
- 7) Повреждения, покрытой брюшиной части, мочевого пузыря**
- 8) Переход воспалительного процесса из гнойников, расположенных внебрюшинно или в передней брюшной стенке**

третичный перитонит

Это воспаление брюшины, носящее рецидивирующий характер, обозначаемое иногда как персистирующий, или возвратный, перитонит:

- ✓ через 48 ч после операции по поводу вторичного перитонита, выполненной в адекватном объеме, и проведения обоснованной интенсивной стартовой антибактериальной терапии не наблюдается положительной клинической динамики.
- ✓ больные с выраженным истощением механизмов противoinфекционной защиты.
- ✓ неспособность организма больного сформировать адекватную реакцию на системном и локальном уровнях в результате превалирования противовоспалительных цитокинов в ответ на развивающийся инфекционный процесс в брюшной полости
- ✓ нозокомиальная и эндогенная микрофлоры, синегнойная палочка и грибы *Candida spp*

Диагностика

Анализ объективного обследования: симптомы заболевания вызвавшего перитонит

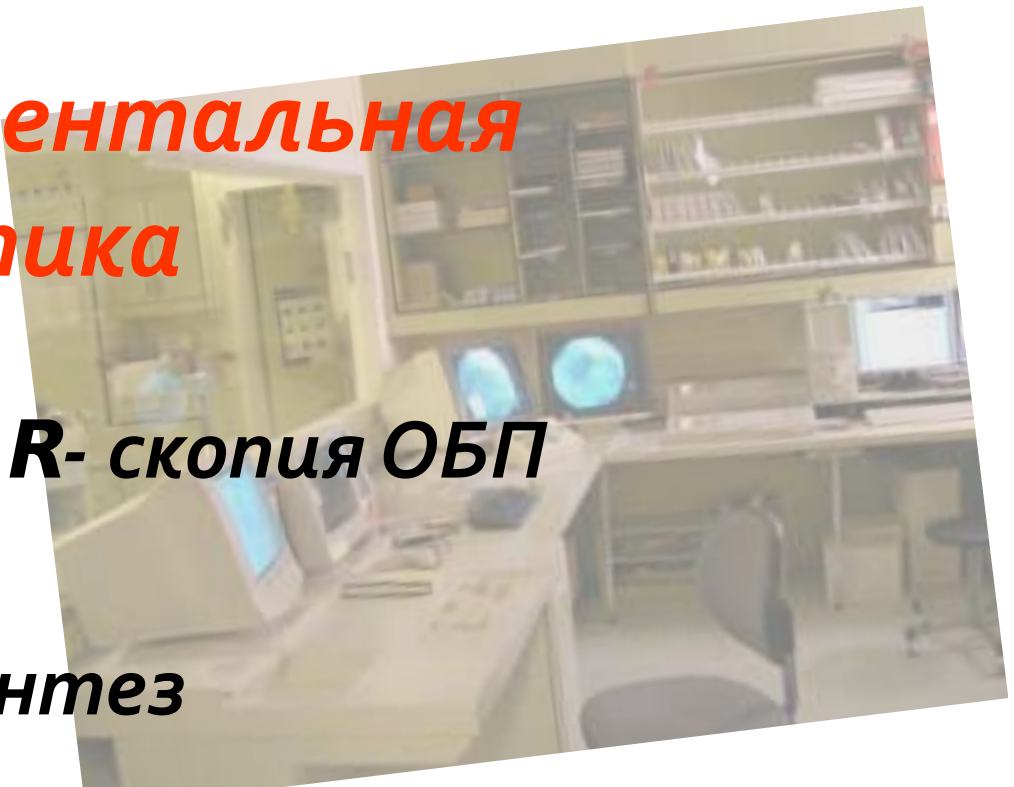
- С-м Щеткина - Блюмберга
- С-м паралитической кишечной непроходимости
- Притупление перкуторного звука в отлогих местах
- Влагалищное, ректальное исследование

Лабораторная диагностика:

- Лейкоцитоз, сдвиг лейкоцитарной формулы влево, СОЭ (в терминальной стадии – лейкопения)
- Относительный рост Ht
- Диспротеинемия
- Гиперкоагуляция
- Повышение азотистых шлаков, общ. билирубина
- нарушение КЩС, электролитов
- Повышение протеолитической активности крови

Инструментальная диагностика

- 1. Обзорная R- скопия ОБП**
- 2. УЗИ,КТ**
- 3. Лапароцентез**
- 4. Видеолапароскопия**
- 5. Пробная лапаротомия**



Дифференциальная диагностика

1. Мочекаменная болезнь
2. Отравление солями тяжелых металлов
3. Геморрагический диатез
4. Инфаркт миокарда, переломы ребер
5. Пактреатический перитонит (не требует выполнения немедленной широкой лапаротомии)
6. Псевдоперитонеальный синдром (сахарный диабет, уремия, туберкулез, сифилис, асцит – перитонит)

(Дифференциальная диагностика с другими хирургическими заболеваниями, подлежащими к оперативному лечению не принципиально)

Предоперационная подготовка

1. **Коррекция водно–электролитного баланса (под контролем диуреза)**
2. **Коррекция КЩС**
3. **Восполнение дефицита внеклеточного белка**
4. **Повышение уровня гемоглобина**
5. **Блокада боковых импульсов из брюшной полости**
6. **Улучшение функции паренхиматозных органов (оксигенация, витамины, глютаминовая кислота, 40% глюкоза)**
7. **Желудочная декомпрессия**
8. **Устранение нарушений МЦР**
9. **Антибиотики широкого спектра действия**
10. **Ингибиторы протеолиза**

Принципы хирургического лечения

1. Доступ
2. Ликвидация источника перитонита
3. Санация брюшной полости
4. Декомпрессия тонкого и толстого кишечника
5. Адекватное дренирование брюшной полости