

Перкуссия сердца

План лекции

- Правила перкуссии
- Границы относительной сердечной тупости
- Границы абсолютной сердечной тупости
- Определение сосудистого пучка, конфигурации, поперечника сердца
- Причины изменения границ сердца

Цели перкуссии сердца:

Определение величины сердца,
его конфигурации,
размеров сосудистого пучка

Принцип перкуссии основан на разности сред
легочная ткань и сердце.

Различают:

абсолютную сердечную тупость - участок сердца,
прилежащий к грудной клетке, не прикрытый легкими
(слышен абсолютно тупой звук)

относительную сердечную тупость – участок,
соответствующий истинным размерам сердца
прикрытый легкими (притупленный перкуторный звук)

Правила перкуссии

- Положение больного должно быть удобным: для тяжелобольных лежа, в других случаях стоя с опущенными вдоль туловища руками
- Положение врача должно быть удобным для обследования больного; как правило используют пальце-пальцевую перкуссию
- Палец-плессиметр плотно прижат к грудной клетке, расположен параллельно ожидаемой границе. Идут от легких к сердцу, границу отмечают по отношению к ясному перкуторному звуку

Границы ОСТ

- Границы относительной сердечной тупости – истинные границы сердца.
- Прикрыты легкими
- При перкуссии определяется притупленный перкуторный звук

Границы АСТ

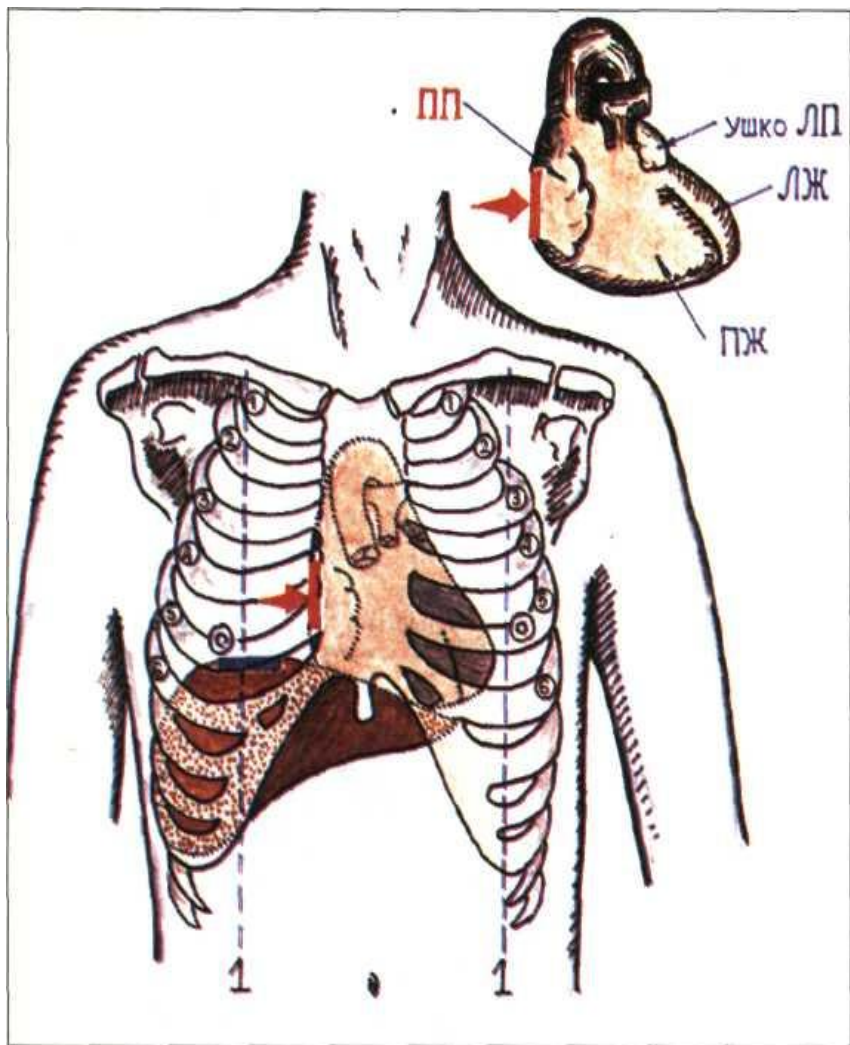
- Участок сердца не прикрытый легкими
- При перкуссии над ним определяется тупой перкуторный звук

Правила перкуссии

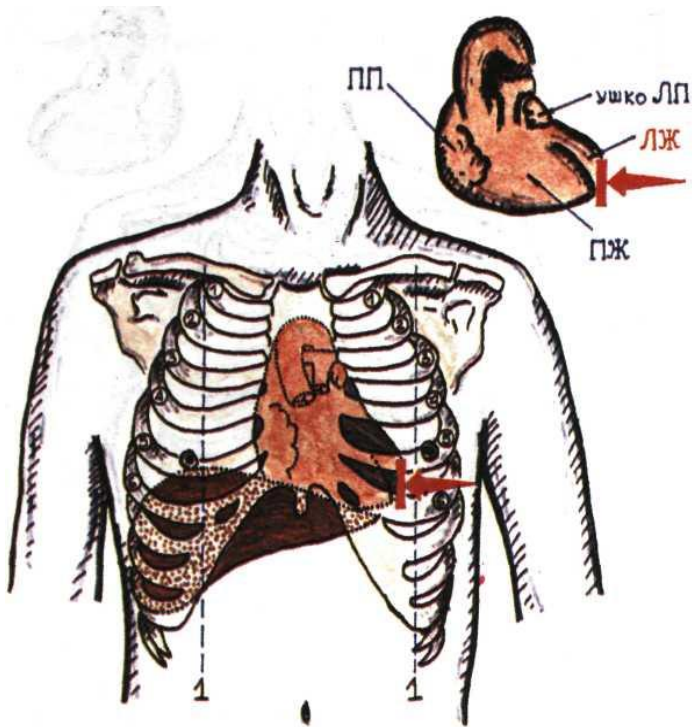
- При определении границ относительной тупости сердца применяют тихую перкуссию, при определении границ абсолютной тупости – тишайшую
- Перкуссию проводят в следующем порядке: правая, левая, верхняя границы ОТС, конфигурация сердца, границы АТС, размеры сосудистого пучка

Границы относительной сердечной тупости

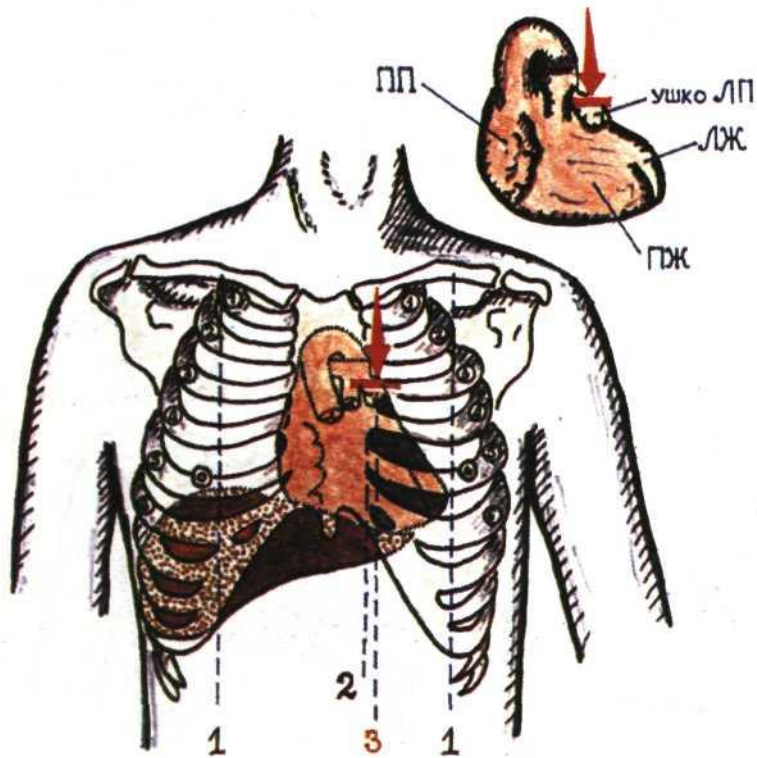
- Правая
- Левая
- Верхняя



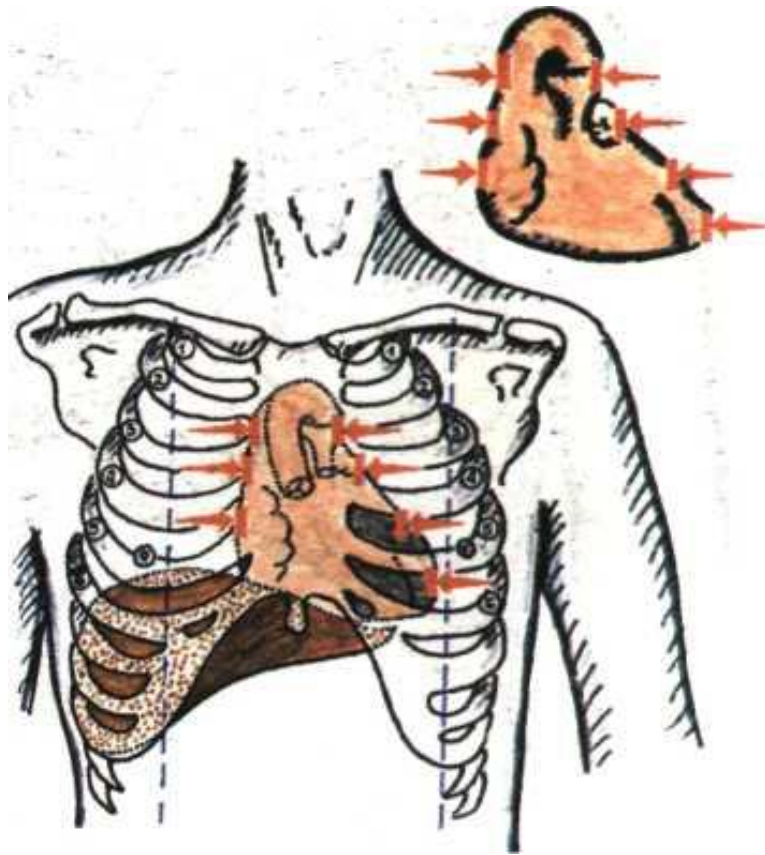
- **Правую границу ОСТ** перкутируют на одно ребро выше найденной нижней границы легкого (обычно в IV межреберье), перемещая вертикально расположенный палец-плексиметр строго по межреберью.
- Образована правым предсердием (ПП)
- В норме правая граница относительной тупости сердца расположена по правому краю грудины или на 1 см кнаружи от него.



- **Левую границу ОСТ,** определяют после предварительного прощупывания верхушечного толчка, обычно в V межреберье, двигаясь от передней подмышечной линии по направлению к сердцу.
- Образована левым желудочком (ЛЖ)
- **Левая граница** находится на 1-1,5 см кнутри от левой срединно-ключичной линии и совпадает с верхушечным толчком.



- **Верхнюю границу ОСТ**, определяют, перкутируя сверху вниз, отступя на 1 см кнаружи от левой грудинной линии (но не по левой парастернальной линии!).
- Образована ушком левого предсердия
- **Верхняя граница** в норме располагается на уровне III ребра.



- **Определение конфигурации сердца.**
- Для определения конфигурации сердца дополнительно выявляют границы правого и левого контура относительной тупости сердца, перкутируя справа в II, III, IV межреберьях, а слева — в II, III, IV, V, межреберьях

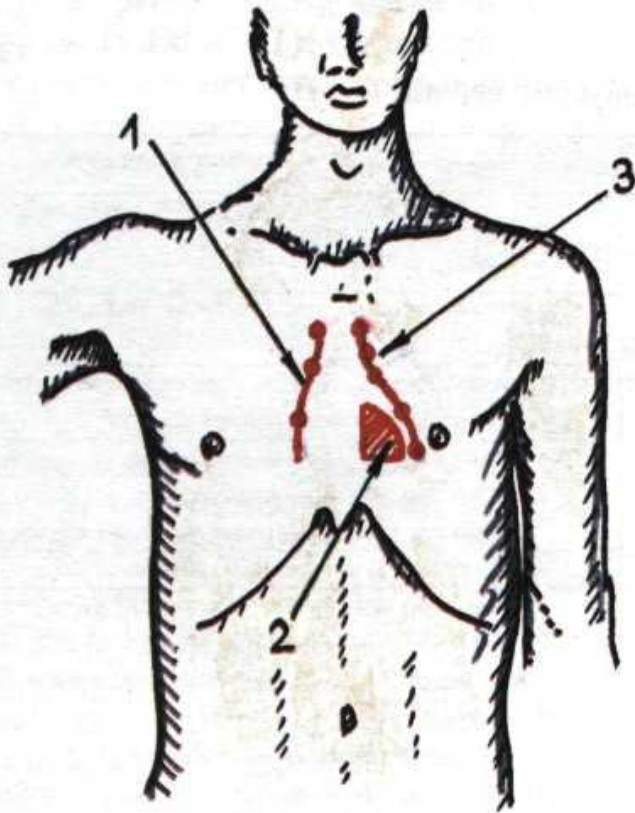
Правый контур сердца образован

- II м/р – аорта
- III м/р – верхняя полая вена
- IV м/р – правое предсердие

Левый контур сердца образован

- II м/р – ствол легочной артерии
- III м/р – ушко правого предсердия
- IV м/р – левый желудочек
- V м/р – левый желудочек

Нормальная конфигурация сердца.

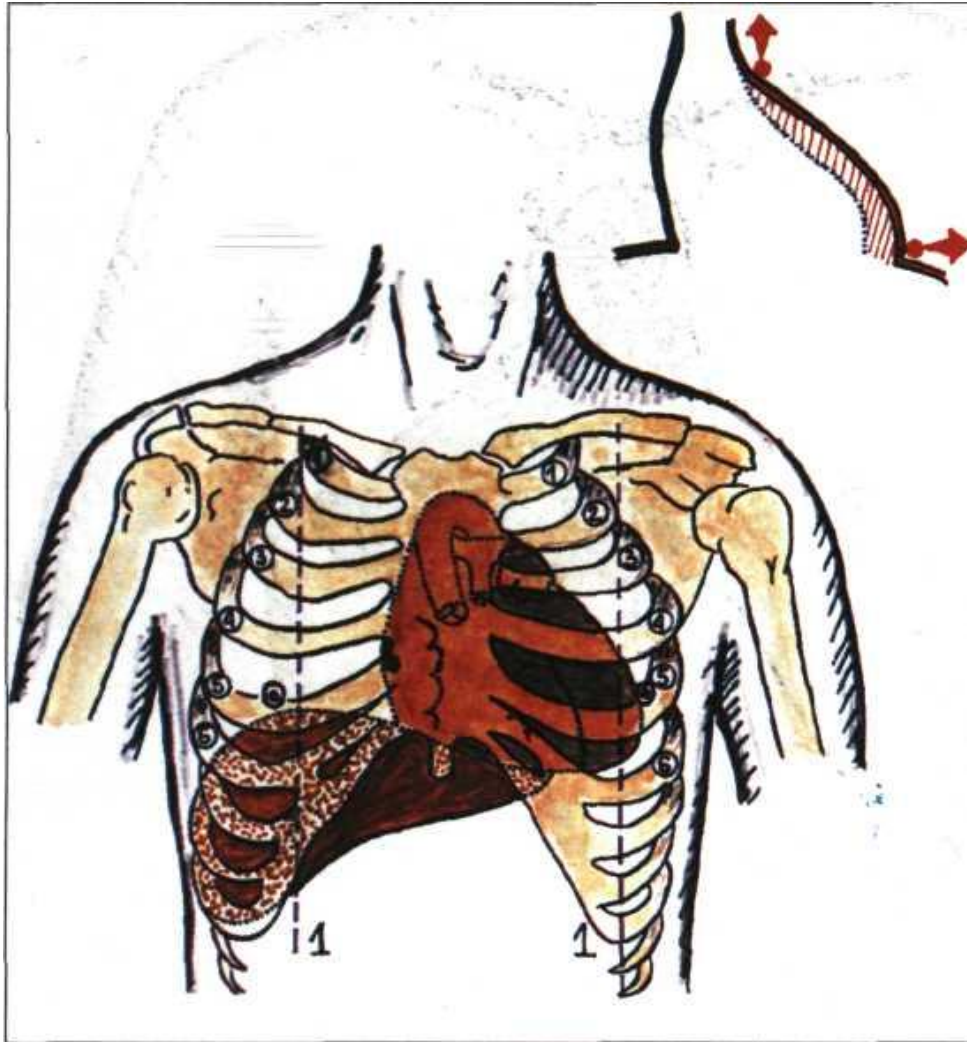


- Когда угол между сосудистым пучком и левым желудочком тупой

- Этот угол называется **сердечной талией**

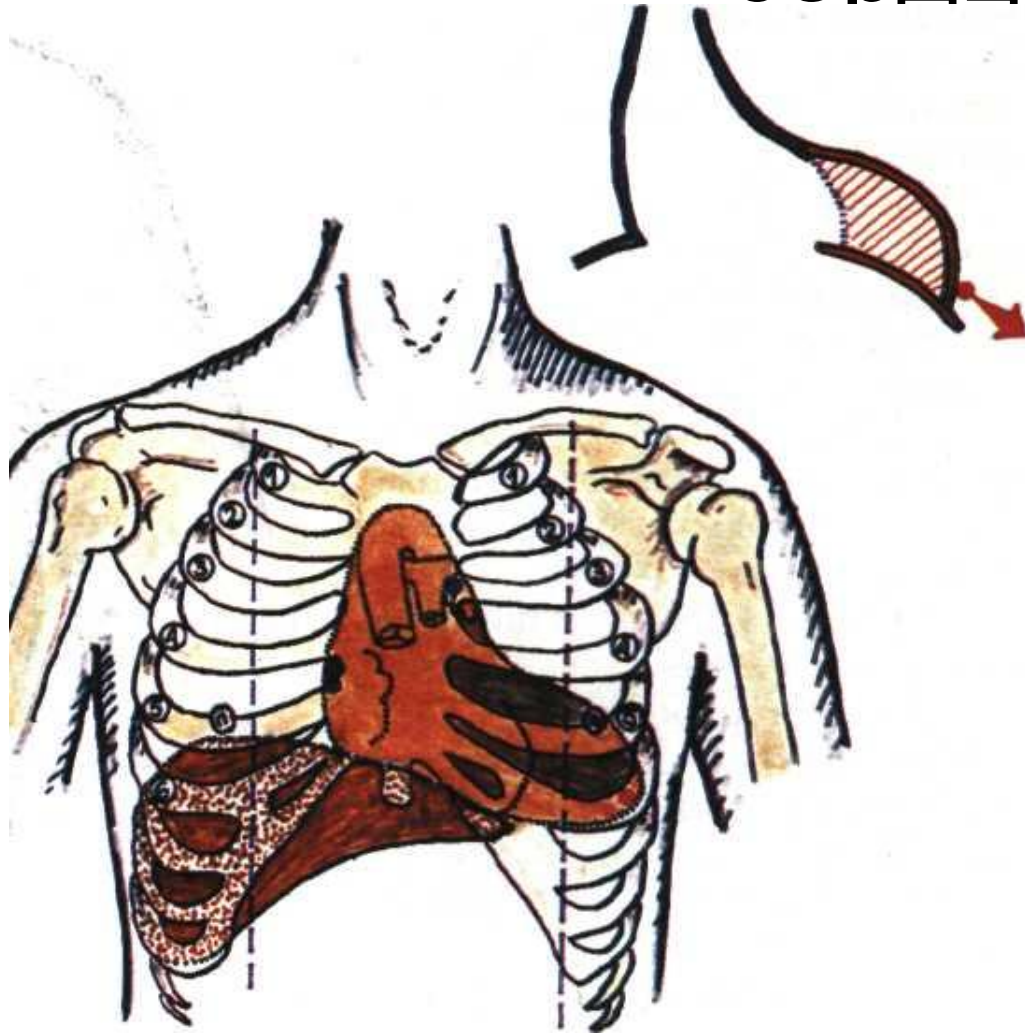
*1 — контуры относительной тупости;
2 — абсолютная тупость;
3 — талия сердца.*

Митральная конфигурация сердца



Для митральной конфигурации характерно **сглаживание талии сердца**, вследствие дилатации левого предсердия (при митральных пороках сердца)

Аортальная конфигурация сердца



При аортальной конфигурации сердца наблюдается **подчеркнутая талия сердца**, за счет дилатации левого желудочка (при аортальных пороках сердца)

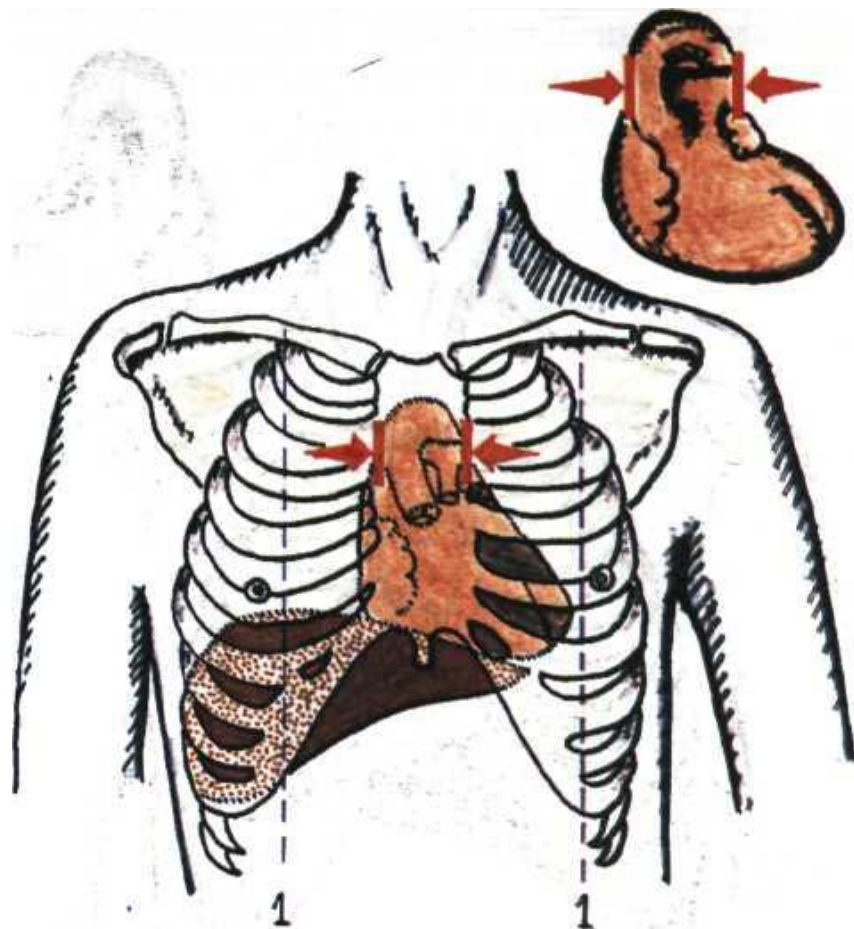
Определение границ абсолютной тупости сердца

- Перкутируют от найденных ранее границ относительной тупости сердца по направлению к области абсолютной тупости.
- Правую, левую и верхнюю границы отмечают по краю пальца-плексиметра, обращенному к более громкому перкуторному звуку.

NB!

- **Правая** граница абсолютной тупости сердца в норме расположена по **левому краю грудины**.
- **Левая** на **1 - 2 см кнутри** от левой границы относительной тупости сердца,
- **Верхняя** на уровне **IV ребра**.
- Границы АСТ образованы **правым желудочком**

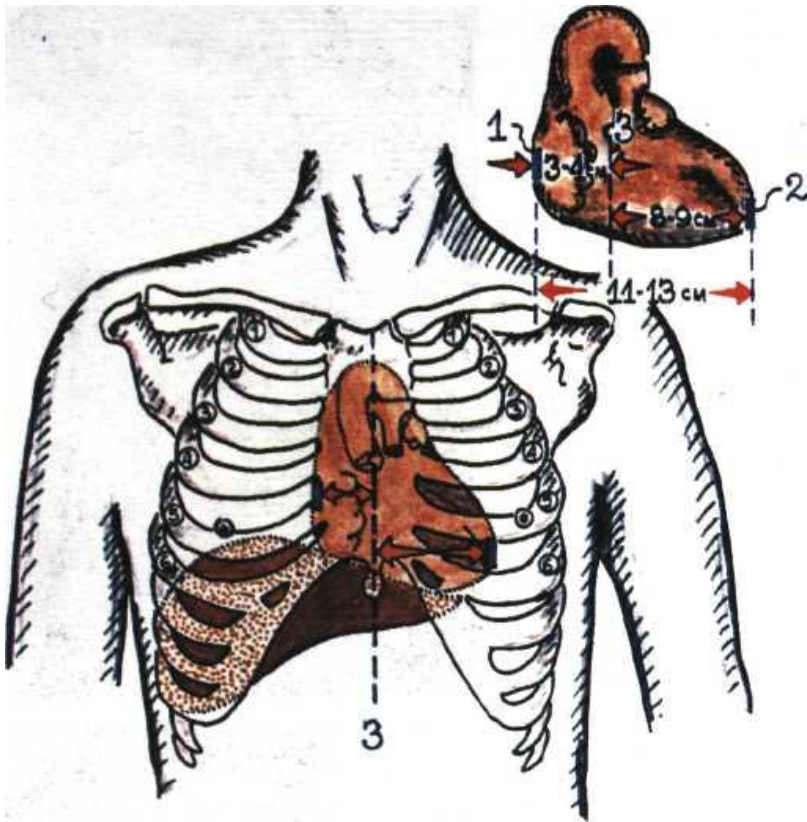
Определение границ сосудистого пучка



- Перкутируют тихой перкуссией, перемещая вертикально расположенный палец-плексиметр по II межреберью справа и слева по направлению к груди.
- Образован **аортой, верхней полой веной, легочной артерией**
- В норме границы сосудистого пучка совпадают с правым и левым краем грудины, его **ширина не превышает 5 - 6 см.**

Определение границ сосудистого пучка.
1 - срединно-ключичная линия.

Измерение поперечника сердца



- Для измерения поперечника сердца определяют расстояние от правой и левой границы относительной тупости сердца до передней срединной линии
- В норме они составляют соответственно 3—4 см и 8—9 см, а поперечник сердца 11 - 13 см.

. Определение поперечника сердца:

1 - правая граница сердца; 2 - левая граница сердца;
3 - передняя срединная линия.

Интерпретация некоторых данных перкуссии сердца

Изменения границ сердца		Причины	Заболевания и синдромы
Смещение правой границы относительно тупости сердца	Вправо	Дилатация правого желудочка	1. Митральный стеноз; 2. Легочное сердце.
		Дилатация правого желудочка и правого предсердия.	Недостаточность трехстворчатого клапана
		Дилатация правого Предсердия	Стеноз правого атриовентрикулярного отверстия (очень редкое заболевание)
		Смещение средостения Вправо	1. Левосторонний гидроторакс; 2. Левосторонний пневмоторакс; 3. Правосторонний обтурационный ателектаз;
	Влево	«Висячее» («капельное») сердце	Астенический тип телосложения
		Смещение средостения влево	1. Левосторонний обтурационный ателектаз; 2. Правосторонний гидроторакс или пневмоторакс (при этом граница часто не выявляется)

Интерпретация некоторых данных перкуссии сердца(продолжение)

Смещение левой границы относительной тупости сердца	Влево	Дилатация левого желудочка	1. Аортальная недостаточность; 2. Митральная недостаточность 3. Аортальный стеноз (стадия декомпенсации); 4. Артериальные гипертензии; 5. Острое повреждение миокарда; 6. Хроническая левожелудочковая сердечная недостаточность (миогенная дилатация)
		Смещение средостения влево	1. Правосторонний гидроторакс; 2. Правосторонний пневмоторакс; 3. Левосторонний обтурационный ателектаз;
		«Лежачее» сердце	Высокое стояние диафрагмы (асцит, метеоризм, ожирение)
	Вправо	Смещение средостения вправо	1. Правосторонний обтурационный ателектаз; 2. Левосторонний гидроторакс или пневмоторакс (при этом левая граница часто не выявляется)

Интерпретация некоторых данных перкуссии сердца(продолжение)

Смещение верхней границы относительной тупости сердца	Вверх	Дилатация левого предсердия	<ol style="list-style-type: none"> 1. Митральный стеноз; 2. Митральная недостаточность;
Конфигурация сердца	Митральная	Дилатация левого предсердия и сглаживание талии сердца	<ol style="list-style-type: none"> 1. Митральный стеноз; 2. Митральная недостаточность;
	Аортальная	Дилатация левого желудочка и подчеркнутая талия сердца	<ol style="list-style-type: none"> 1. Аортальная недостаточность; 2. Аортальный стеноз (в стадии декомпенсации);
Расширение сосудистого пучка	Вправо	Расширение или аневризма восходящей части аорты	<ol style="list-style-type: none"> 1. Артериальные гипертензии; 2. Атеросклероз аорты;
	Влево	Расширение легочной артерии	Высокое давление в легочной артерии
		Расширение нисходящей части аорты	<ol style="list-style-type: none"> 1. Артериальные гипертензии; 2. Атеросклероз аорты;
	Вправо и влево	Расширение, удлинение и разворот дуги аорты	<ol style="list-style-type: none"> 1. Артериальные гипертензии; 2. Атеросклероз аорты;

Интерпретация некоторых данных перкуссии сердца (окончание)

Расширение абсолютной тупости сердца	Дилатация правого желудочка	<ol style="list-style-type: none">1. Митральный стеноз;2. Легочное сердце;3. Недостаточность трехстворчатого клапана;
	Экстракардиальные причины	<ol style="list-style-type: none">1. Высокое стояние диафрагмы;2. Сморщивание легочных краев;3. Опухоль заднего средостения, приближающая сердце к передней грудной стенке;
Уменьшение абсолютной тупости сердца	Экстракардиальные причины	<ol style="list-style-type: none">1. Эмфизема легких;2. Левосторонний или правосторонний пневмоторакс;3. Низкое стояние диафрагмы («висячее» сердце у пациентов астенического телосложения)

Литература

- Мухин Н.А., Моисеев В.С.
Пропедевтика внутренних болезней.:
Учебник.-М.:ГЭОТАР-МЕД, 2002.
- Майкл Затурофф. **Симптомы внутренних болезней.** Пер. с англ. – М., Mosby – Wolfe – Практика, 1997.
- **Энциклопедия клинического обследования больного:** пер. с англ. // М.: ГЭОТАР МЕДИЦИНА, 1997.

Спасибо за внимание!

