

The background is a vibrant red color, decorated with numerous pink bubbles of varying sizes. Each bubble has a white highlight on its upper-left side, giving it a three-dimensional, glossy appearance. The bubbles are scattered across the entire frame, with some overlapping.

# **Первая медицинская помощь при ранениях**

# Общие сведения:

- ▶ Раны - это повреждения мягких тканей, при которых нарушается целостность кожных покровов.

При глубоких ранах травмируются подкожная клетчатка, мышцы, нервные стволы и кровеносные сосуды.






# Виды ран:



- ▶ **Резаные раны** - наносятся острыми предметами (режущими орудиями, осколками стекла и т. п.).
- ▶ **Рубленые раны** - наносятся рубящими предметами (топором, тяжелым рубящим орудием— саблей, тесаком и т. п.).
- ▶ **Колотые раны** - наносятся всевозможными колющими орудиями (рапирой, вилами, шилом и т. п.)
- ▶ **Огнестрельные раны** – наносятся пулей из огнестрельного оружия.



# а также...

- ▶ Ушибленные
- ▶ Размозженные
- ▶ укушенные



# По внешнему виду раны бывают:

- ▶ **Скальпированные** - происходит отслаивание участков кожи, подкожной клетчатки.
- ▶ **Рваные** - кожа, подкожная клетчатка и мышца имеют дефекты неправильной формы со множеством углов, рана на своем протяжении имеет разную глубину.

# В зависимости от числа нанесенных ран:

- ▶ одиночные
- ▶ множественные.



- ▶ Если поражены две анатомические области и более, то такие раны называют сочетанными

# В зависимости от наличия входного и выходного отверстий раневого канала раны делят на:

- ▶ слепые (с застрявшим в тканях ранящим предметом)
- ▶ сквозные (при прохождении ранящего предмета насквозь).
- ▶ Кроме того, выделяют изолированные раны мягких тканей (кожи, подкожной основы, мышц, сухожилий, сосудов, нервов) и сочетающиеся с повреждением костей, а также проникающие и не проникающие в полости тела.

# Действия по оказанию первой помощи:

- ▶ Освободите раненый участок тела от одежды.
- ▶ Остановите кровотечение (артериальное или венозное).
- ▶ Смажьте кожные края раны дезинфицирующим раствором.
- ▶ Аккуратно удалите из раны инородные тела.
- ▶ Не удаляйте глубоко погружённые инородные тела!
- ▶ Наложите стерильную повязку.
- ▶ При обширных ранах зафиксируйте конечность.
- ▶ Дайте пострадавшему обезболивающее – анальгин



# Укус животного



- ▶ При оказании первой помощи пострадавшему от укуса животного не следует стремиться к немедленной остановке кровотечения, т.к. оно способствует удалению из раны слюны животного. Рану промывают мыльным раствором, кожу вокруг нее обрабатывают раствором антисептического средства (спиртовым раствором йода, раствором марганцовокислого калия, этиловым спиртом и др.), а затем накладывают стерильную повязку. Пострадавшего доставляют в травматологический пункт или другое лечебное учреждение. Вопрос о проведении прививок против бешенства решает врач.



# Укус змеи



- ▶ При укусе змеи оказание первой медицинской помощи следует начинать с немедленного энергичного отсасывания содержимого ранок в течение 10-15 минут с его отплевыванием, что позволяет удалить от 30 до 50% всего введенного в организм яда. Если ранки подсохли, их предварительно «открывают» надавливанием на складку кожи.
- ▶ Пораженная конечность должна оставаться неподвижной. Для этого желательна транспортная иммобилизация подручными средствами (шины, дощечки, толстые ветки и т.п.).
- ▶ Пострадавший должен находиться в положении лежа как при оказании помощи, так и при транспортировке. Полезны обильное питье (чай, кофе, бульон). Прием алкоголя в любом виде противопоказан!
- ▶ Обработка раны проводится по общим правилам лечения ран (кожа вокруг раны обрабатывается спиртом, бриллиантовым зеленым, йодом или водкой, накладывается стерильная повязка из индивидуального пакета, повязка закрепляется бинтом натуго (!) или лейкопластырем).
- ▶ Пострадавший во всех случаях экстренно направляется к врачу с дальнейшей госпитализацией в токсикологическое отделение стационара, в отделение реаниматологии, в отделение общей хирургии с палатами интенсивной терапии.

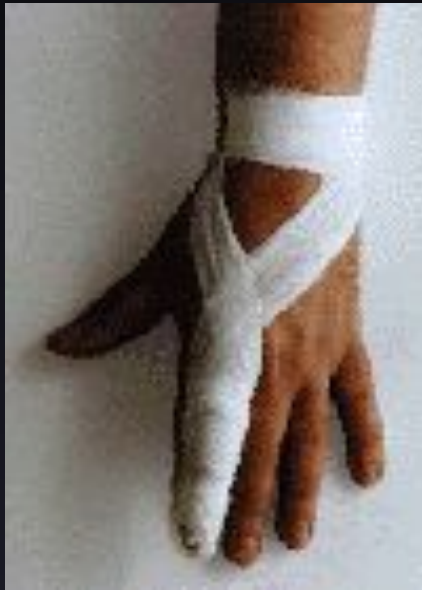



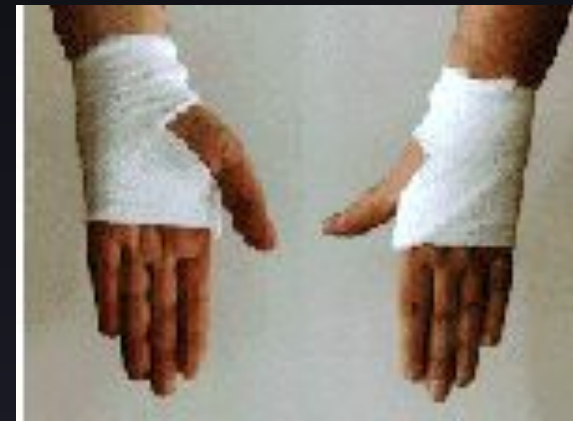# Укусы насекомых

► При обнаружении клеща нельзя его раздавливать или удалять с применением усилий. Необходимо наложить ватный тампон смоченный растительным маслом на клеща. В течение 20-30 минут клещ отпадает сам или легко удалится при незначительном потягивании. Ранку следует обработать йодом и срочно обратиться в лечебное учреждение для проведения профилактики клещевого энцефалита.

# Способы наложения повязок при ранениях:

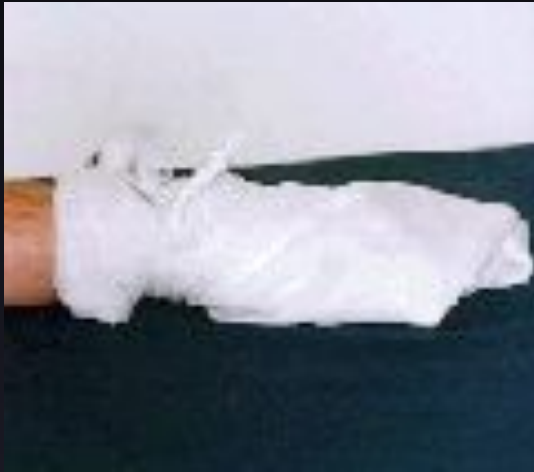

Повязки при ранении  
пальцев



Повязки при  
ранении кисти

# Способы наложения повязок при ранениях:



Косыночная повязка на кисть

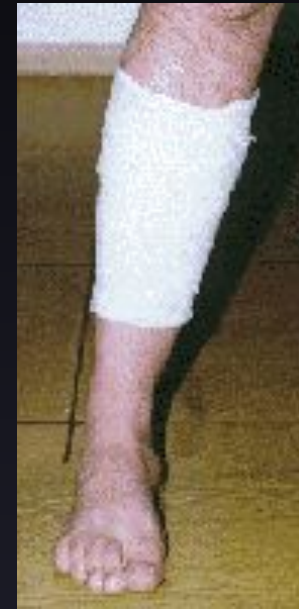

Косыночная повязка на плечевой сустав

# Способы наложения повязок при ранениях:



Косыночная повязка  
ягодичной области

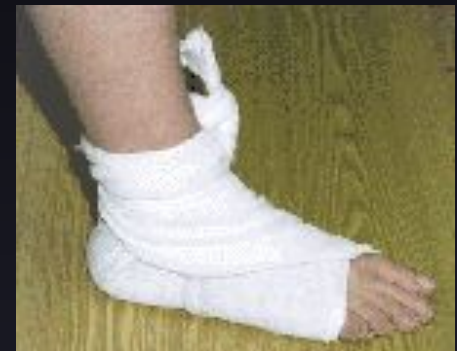

Спиральная повязка  
на голень, предплечье

# Способы наложения повязок при ранениях:



Повязка на коленный и локтевой суставы



Косыночная повязка на голеностопный сустав и пятку

# Дальнейшие действия:

- ▶ При тяжелых ранениях вызовите скорую медицинскую помощь для госпитализации пострадавшего в хирургический или травматологический стационар.
- ▶ При мелких ранениях обратитесь в травматологический пункт или в поликлинику к хирургу.





# Для остановки кровотечения необходимо:

- ▶ а) поднять раненую конечность;
- ▶ б) кровоточащую рану закрыть перевязочным материалом из пакета, сложенным в комочек, и придавить ее сверху, не касаясь пальцами самой раны, на 4-5 мин, не отпуская; если кровотечение остановится, то, не снимая перевязочного материала, поверх него наложить еще одну подушечку или кусок ваты и забинтовать (с некоторым давлением);
- ▶ в) при сильном кровотечении, если оно не останавливается повязкой, применить сдавливание кровеносных сосудов, питающих кровью раненую область, при помощи сгибания конечности в суставах, а также пальцами, жгутом или закруткой.

# Надо всегда помнить:

- ▶ а) нельзя промывать рану водой или даже лекарственными веществами, засыпать ее порошком, покрывать мазями, т.к. все это препятствует заживлению, заносит грязь с поверхности кожи в рану и вызывая этим последующее ее нагноение;
- б) нельзя стирать с раны песок, землю, так как при этом можно втереть грязь глубже и вызвать заражение раны. Очистить рану как следует может только врач;
- в) нельзя удалять сгустки крови из раны, чтобы не вызвать сильное кровотечение;
- г) нельзя заматывать рану изоляционной лентой, накладывать на рану паутину (в последней нередко имеются микробы столбняка).  
Нужно вскрыть имеющийся индивидуальный пакет, наложить стерильный перевязочный материал на рану и завязать ее бинтом. Если индивидуального пакета не окажется, то можно взять для перевязки чистый носовой платок или чистую полотняную тряпку. На то место тряпки, которое ляжет непосредственно на рану, желательно капнуть несколько капель настойки йода, чтобы получить пятно размером больше раны, затем наложить тряпку на рану. Особенно важно применять настойку йода при загрязненных ранах.

**конец**

