

- 1.Связанные с дефектами фагоцитов
- 2.Дефицит системы комплемента
- 3. Т-клеточные иммунодефициты
- 4. В-клеточные иммунодефициты
- 5.Тяжелые комбинированные иммунодефициты (ТКИД)

Первичные иммунодефициты

- 10-12% от общей частоты встречаемости перв. ИД

Хронический гранулематоз

(в большинстве случаев связано с X-хромосомой)



Нарушение работы НАДФ-оксидазы



Нарушение внутриклеточного киллинга

Дефицит системы фагоцитов

- Рецидивирующие бактериальные инфекции
- Образование в тканях гранулем
- Проявляется, как правило, в детском возрасте

**Клинические проявления
хронического гранулематоза**

- Потеря нейтрофилами способности высвободить лизосомальные ферменты
- Нарушение хемотаксиса

**Синдром Чегиак-Хигаши
(Чедиак-Хигаси)**

- Пиогенные рецидивирующие инфекции
- Альбинизм (высокая фоточувствительность кожи)

Клинические проявления

- 1% от общего количества перв.ИД
- Генетические дефекты описаны для всех компонентов комплемента
- C1q -иммунокомплексная патология
- C3 – пиогенные инфекции
- C5-рецидивизирующая гонококковая инф.

Дефицит системы комплемента

Синдром Ди-Джорджи (синдром делеции 22 хромосомы)

- • порок развития первого и второго жаберных карманов – порок развития лицевых структур
- • порок развития третьего-четвертого глоточных карманов – агенезия или дисгенезии паращитовидных желез и тимуса
- • порок развития пятого кармана – широкий спектр врожденных пороков сердца с частым вовлечением дуги аорты

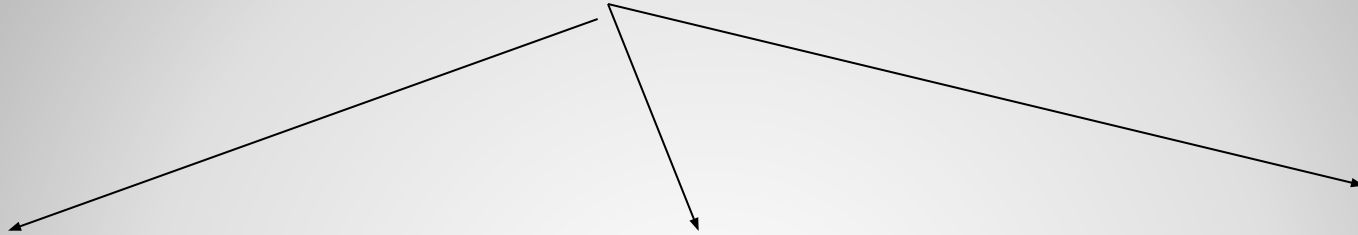
Аплазия(полный) или
гипоплазия (частичный) тимуса

триада

- недоразвитие тимуса
- отсутствие паращитовидных желез
- аномалия развития сердечно-сосудистой системы

Синдром Ди Джорджи

- Иммунологические последствия



Снижение количества и активности Т-лф

Количество В-лф в норме

Уровень ат незначительно<

Синдром Ди Джорджи

Клиника:

- Рецидивирующие вирусные, паразитарные, вирусные инфекции
- Судороги
- Дисморфия лица
- Другие пороки развития – атрезия пищевода, недоразвитие почек, полых вен

**Синдром
Ди Джорджи**

- • ОРВИ 4-5 раз в год
- • 10 лет – аутоиммунная тромбоцитопеническая пурпура
- • При обследовании выявлено снижение сывороточных IgG, IgM, IgA

**Больная с синдромом
Ди-Джорджи 11 лет**

**Синдром Незелофа (лимфоцитарная
дисгенезия, нормоплазмocитарная
и нормогаммаглобулинемическая
аплазия**

**Гипоплазия тимуса
АТ – в норме**



КЛИНИКА:
замедление роста

рецидивирующие
инфекции
кожи и легких
кандидоз

лимфаденопатия

Синдром Незелофа

- Агамма(гипогамма)глобулинемия (болезнь Брутона) рецессивный тип наследования

Дефицит цитоплазматической тирозинкиназы



Нарушение дифференцировки В-лф в АОК

Дефицит В-клеточного звена

- Определяется на 5-9 месяце жизни
- Рецидивирующие гнойные инфекции
- Менингиты
- Отсутствие реакции лф.узлов и селезенки на инфекцию

клиника

- • раннее начало (обычно между 3-9 месяцами жизни)
- • Гипоплазия лимфоидной ткани
- • Персистирующая диаррея, с-м мальабсорбции
- • Инфекции кожи и слизистых
- • Прогрессирующее поражение респираторного тракта
- • Отставание в физическом и моторном развитии
- • Кожные сыпи

ТКИД – основные клинические проявления

- X-сцепленный тип
- Дефект на уровне стволовой клетки
- нежизнеспособность

ТКИД (швейцарский тип)

Синдром Вискотта-Олдрича (СВО) - ТКИД

- В основе лежит мутация гена, который кодирует белок (WASP), отвечающий за полимеризацию актина и формирование цитоскелета.
- Отсутствие белка WASP в лимфоцитах → нарушения функций Т-клеток и регуляции синтеза антител

- Нарушение активации T-h и T-s
- <концентрация IgM, (IgA IgE >)
- Врожденный дефект тромбоцитов
- Нарушение способности макрофагов презентировать АГ

Комбинированные ИД Синдром Вискотта-Олдрича

Клиника:

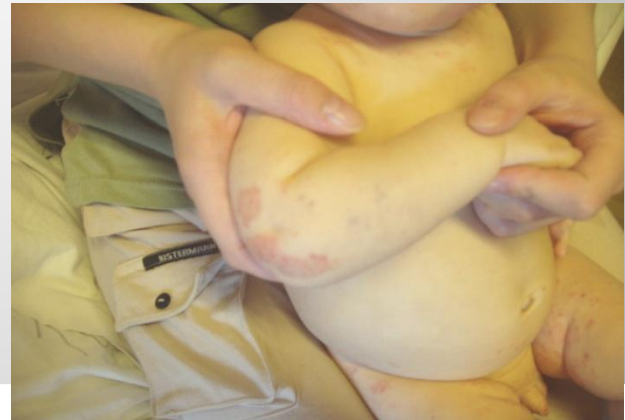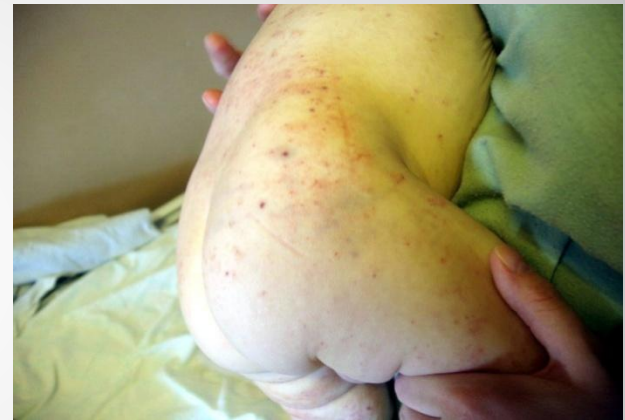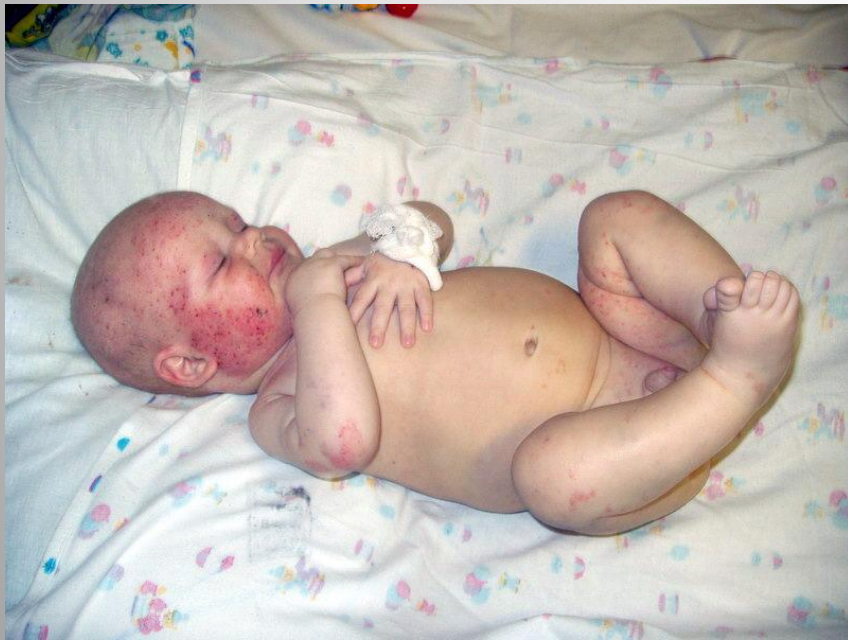- Экзема
- Тромбоцитопения
- Бактериальные и вирусные инфекции

Синдром Вискотта-Олдрича

- ● С 3 месяцев до 3-х лет
- Тяжелый распространенный атопический дерматит
- ● В 1,5 лет – аутоиммунная тромбоцитопеническая пурпура, тяжелый криз
- ● В 3 года спленомегалия, спленэктомия
- ● В 3 г 9 мес – аутоиммунная гемолитическая анемия, тяжелый криз

Больной с СВО 4-х лет

Синдром Вискотта-Олдрича



- Гипоплазия тимуса
- Гипоплазия лимф. узлов, селезенки
- Количественная и функциональная недостаточность Т-лимфоцитов
- Снижение количества IgA, IgE, IgG2

Синдром Луи-Бар (атаксия-телеангиэктазия)

Клиника:

Атаксия

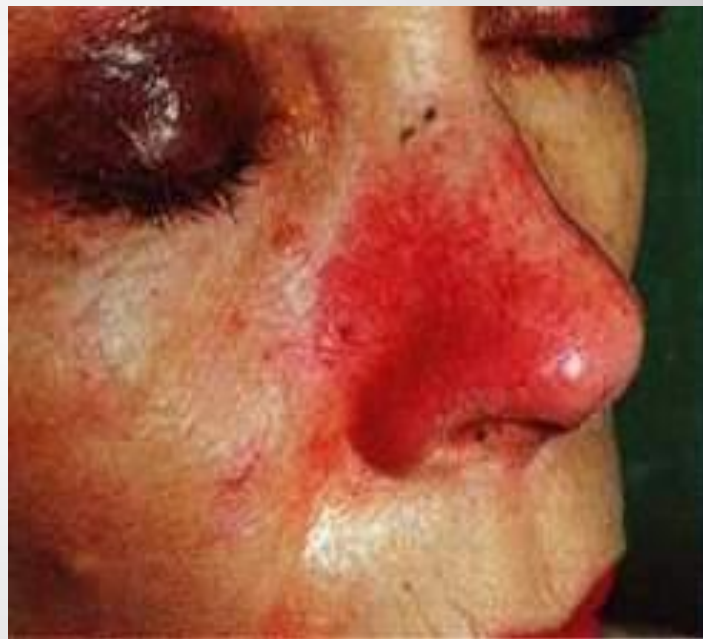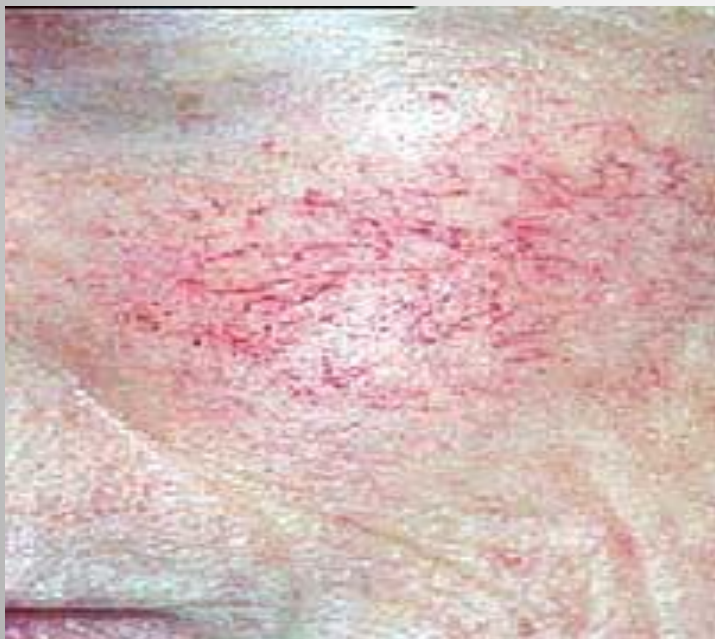Телеангиэктазы

(на носу, ушах, конъюктиве)

Рецидивирующие инфекции

Опухолевые заболевания

Синдром Луи-Бар



Синдром Луи-Бар