Первичные морфологические элементы кожи

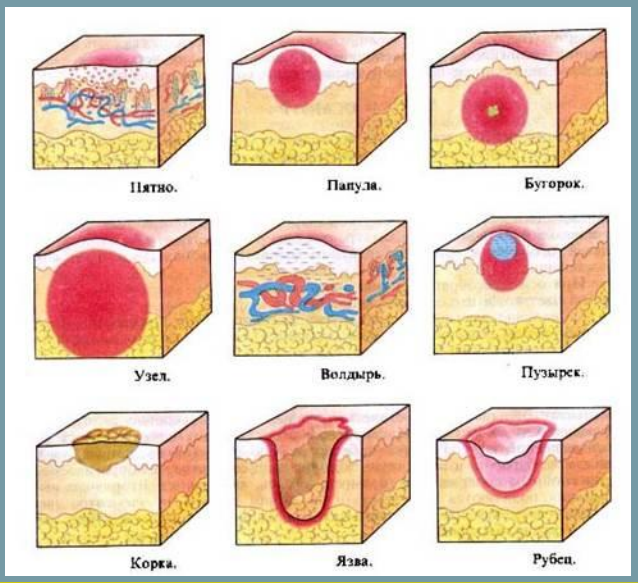

Работа студентки группы 23Ф

Лесишиной Иветты

- На нашей коже существует множество разных складок, рубчиков,пятен и пятнышек, а иногда и разного рода высыпания. Эти узелки, пузырьки и пятнышки называют морфологическими элементами кожи. Эти морфологические элементы нам говорят не только о проблемах и состоянии кожи, но и об общем состоянии нашего организма.
- Каждое кожное высыпание или сыпь на коже состоит из отдельных морфологических элементов. Морфологические элементы сыпи разделяются на первичные и вторичные.

Первичные морфологические элементы

- **Пятно** (macula) - изменение цвета кожи на ограниченном участке, не возвышающееся над уровнем кожи и по плотности не отличающееся от здоровых участков кожи. Пятна различают воспалительные и невоспалительные. Воспалительные пятна связаны с расширением сосудов дермы. Такие пятна исчезают при надавливании кожи пальцем и появляются вновь после прекращения давления.
- Виды воспалительных изменений кожи:

  1) розеолезная сыпь (пятна менее 5 мм). Множественные розеолы описываются как мелкоточечная сыпь;

  2) мелкопятнистая сыпь (пятна размером 10- 20 мм);

  3) эритематозная сыпь (пятна размером более 20 мм).

  Воспалительные пятна могут бесследно исчезать или оставлять после себя пигментацию за счет скопления меланина или шелушение. К невоспалительным относятся пятна, образующееся в результате кровоизлияний: петехии - точечные кровоизлияния, пурпура - множественные геморрагии округлой формы размером от 2 до 5 мм, экхимозы - кровоизлияния неправильной формы размером более 5 мм. Геморрагии, расположенные линейно в виде полосок, называются вибицес. Цвет геморрагических элементов может иметь различные оттенки: красный, синевато-красный, желто-зеленый, желтый, синий. Это связано с превращением гемоглобина в гематондин и гемосидерин. К невоспалительным пятнам относятся пятна, обусловленные отложениями пигмента меланина, - невусы. Различают врожденные и приобретенные невусы, их цвет колеблется от желтого, коричневого до черного цвета.

- Депигментированные элементы обусловлены недостатком или полным отсутствием меланина. Мелкие пятна описываются как лейкодерма, крупные участки называются витилиго. Врожденное отсутствие меланина в коже носит название альбинизм. Пятнистая сыпь может возникнуть при различных патологических процессах. Розеолезная сыпь наблюдается при брюшном, сыпном тифе, паратифах А и В, сифилисе. Мелкоточечная сыпь характерна для скарлатины, мелкопятнистая - для краснухи, крупнопятнистая возникает при кори, при инфекционной эритеме. Различные виды геморрагической сыпи возникают при воспалительных процессах, токсических воздействиях, нарушении обмена веществ, травмах.

- **Узелок, папула** (papula) - ограниченное, слегка возвышающееся над уровнем кожи образование с плоской, куполообразной поверхностью. Появляется вследствие скопления воспалительного инфильтрата в верхних слоях дермы или разрастания эпидермиса. Окраска папул может быть различной. При слиянии между собой папулы образуют бляшки или целые площадки, занимающие целые участки кожи. После заживления могут оставлять временную пигментацию или депигментацию, шелушение кожи.
- Рис. Узе

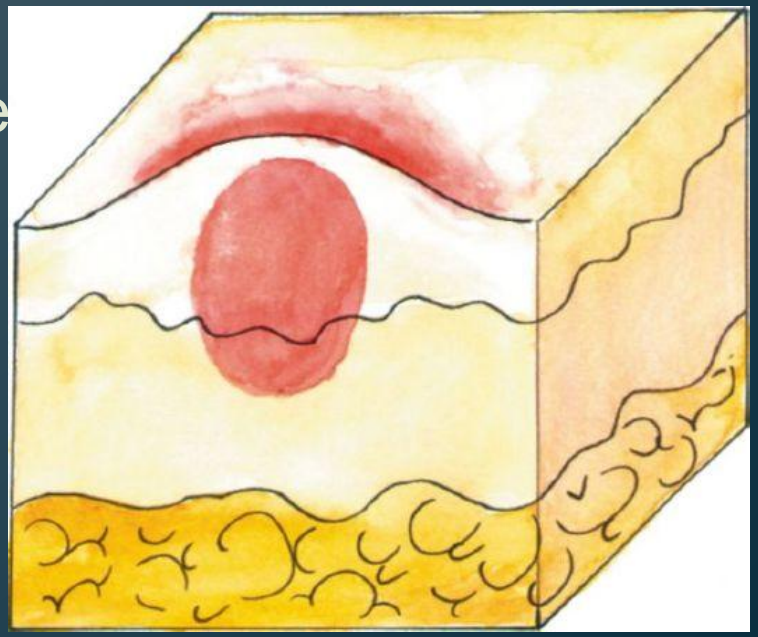

- **Бугорок** (tuberculum) - ограниченный, плотный, бесполостной элемент, выступающий над поверхностью кожи и достигающий в диаметре 5 мм. Клинически сходен с папулой, но на ощупь он плотнее и, в отличие от папулы, некротизируется и оставляет рубец, язву. Бугорки характерны для туберкулезной волчанки, лепры, грибковых поражений кожи.
  Узел (nodosum) - плотное, округлой формы образование. Достигает в размерах 10 мм и более. Образуется при скоплении клеточного инфильтрата в подкожной клетчатке и собственно дерме. Может изъязвляться и рубцеваться. Крупные, болезненные сине-красные узлы носят название узловатая эритема. Невоспалительные узлы встречаются при новообразованиях.
- Рис. У

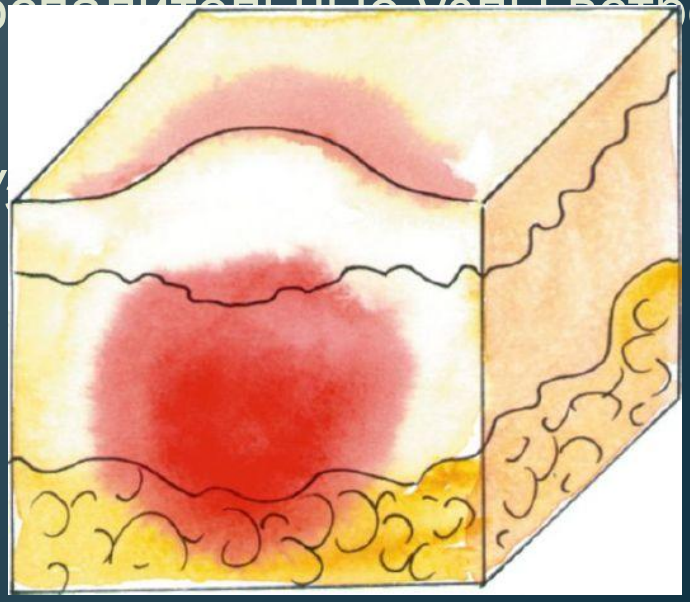

- **Пузырек** (vesicula) - образование, выступающее над поверхностью кожи, наполненное серозной кровянистой жидкостью. Размер 1- 5 мм. В процессе эволюции может подсыхать, образуя прозрачную или бурую корочку. После разрешения оставляет временную депигментацию или исчезает бесследно. Пузырек может превращаться в гнойничок - пустулу. Пузырек является хара [illegible] .

- Рис. Пузыр

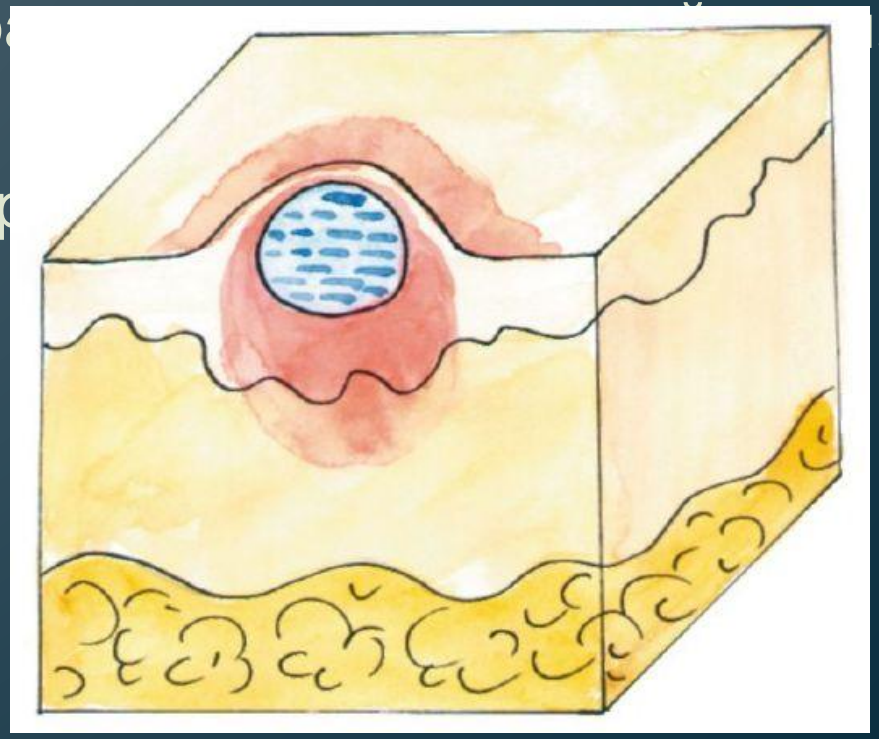

- **Пузырь** (bulla) - элемент, подобный пузырьку, но значительно больший в размерах. Располагается в верхних слоях эпидермиса, наполнен серозным кровянистым гнойным содержимым. После себя оставляет стойкую пигментацию. Возникает при ожогах, дерматите, герпетиформном дерматите.
- Рис. Пузы

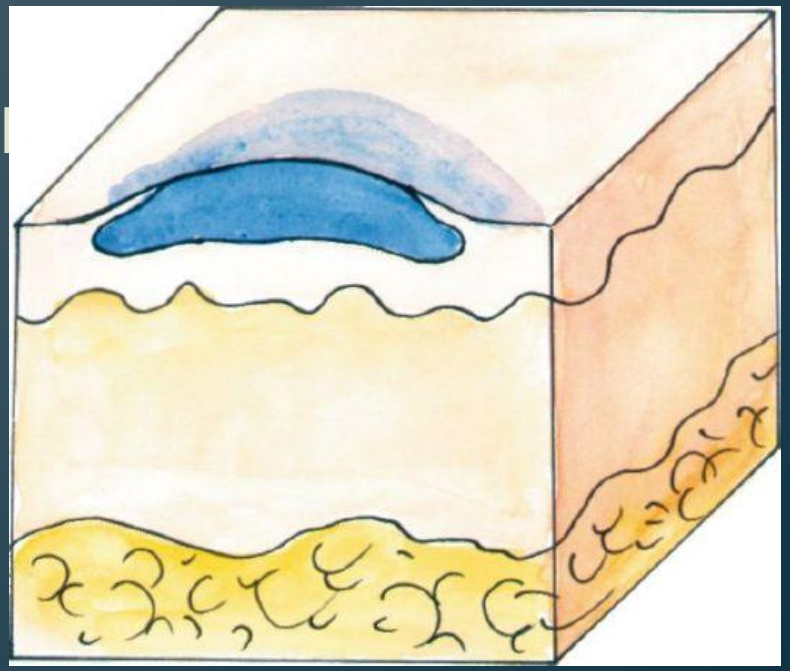

- **Гнойничок** (pustula) - небольшой островоспалительный элемент с гнойным содержимым. Чаще возникает при инфицировании папул и везикул. Пустулезный элемент, расположенный в области волосяного фолликула, называется фолликулярный, а в области протоков сальных желез - угорь (acne). После вскрытия пустул образуется желтая корочка, затем, иногда, образуются рубцы.

- Рис. Гнойнич

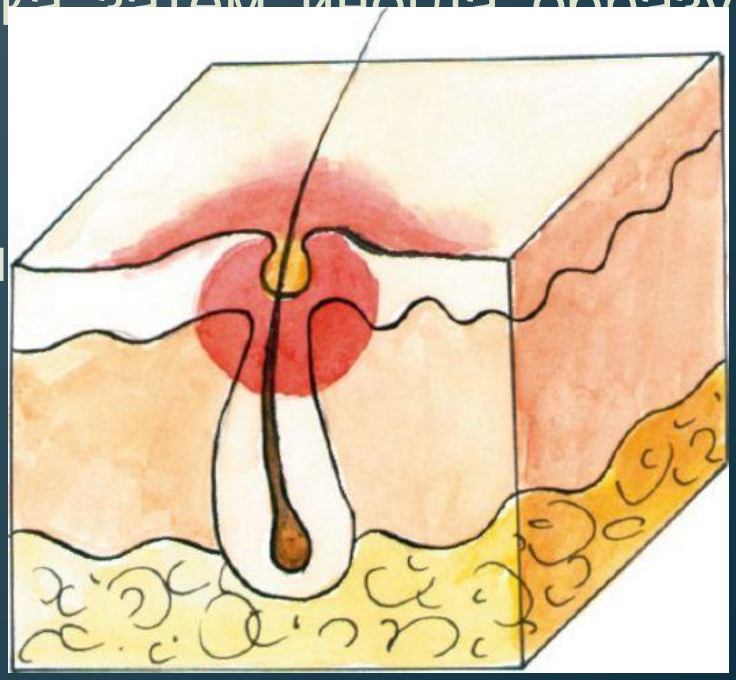

- **Волдырь** (urtica) - бесполостной элемент, возвышающийся над поверхностью кожи, размером от 2- 3 до 10- 12 мм и больше.

  Нередко при осмотре больного на коже можно обнаружить различные морфологические элементы. Смешение элементов встречается при аллергодерматозах, кори, брюшном тифе и других заболеваниях.
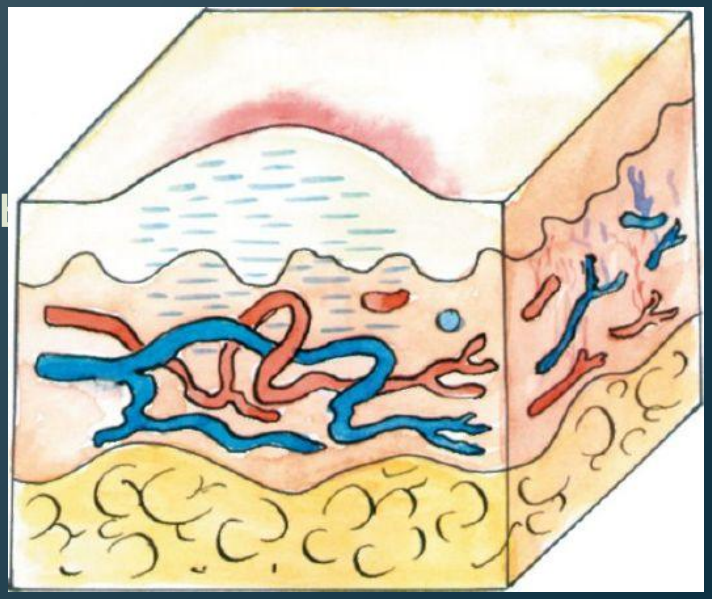
- Рис. Волды