



КГМУ

Кафедра общей хирургии

---

Лекция

*Основы пластической хирургии и  
трансплантологии*



## *Актуальность проблемы*

---

- Количество пластических операций в мире – 2-3 млн.
- Количество пластических операций в России – 20-30 тыс.
- Количество пересадок органов в мире – 10-15 тыс.
- Количество пересадок органов в России – 200-300



# *Виды пластических операций*

---

- Аутогенная
- Изогенная
- Сингенная
- Аллогенная
- Ксеногенная
- Протезирование синтетическими материалами



# *Виды пластик по связи с донорским участком*

---

- **Свободная**

1. Трансплантация
2. Реплантация
3. Имплантация

- **Несвободная**

1. Пластика на питающей ножке
2. Микрососудистая пластика



# *Виды тканевой пластики*

---

- Кожная
- Нервная
- Сосудистая
- Костная
- Сухожильная
- Мышечная




# *Кожная пластика*


---

- **Свободная**
  1. Способ Ревердена
  2. Способ Яновича-Чайновского
  3. Способ Тирша
  4. Расщепленным лоскутом


*Схема основных вариантов  
кровообращения тканей, образующих  
лоскуты с осевым типом питания*



а



б



в



# *Кожная пластика*

---

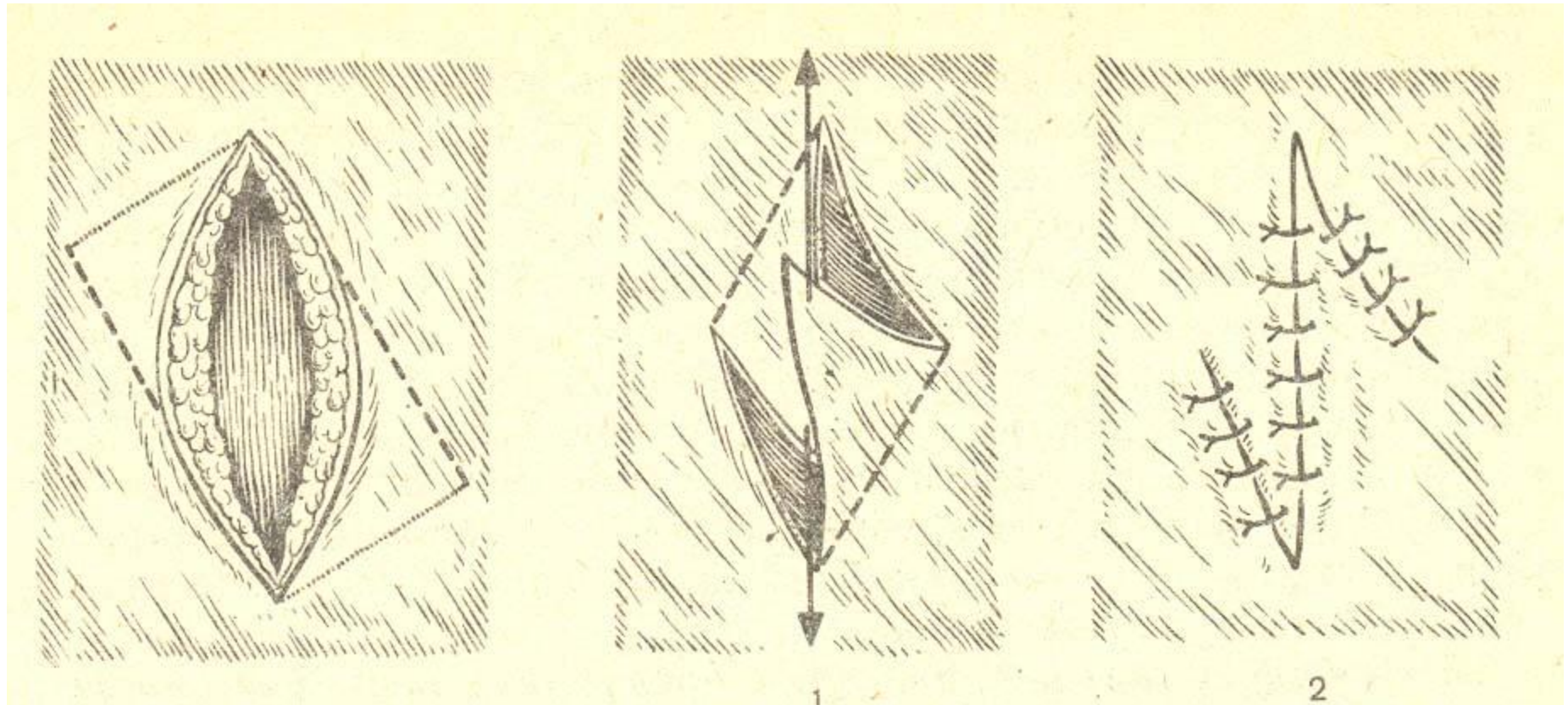
- *Несвободная*

Местная

- Наложение вторичных швов
- Пластика путем нанесения послабляющих разрезов
- Z-образная пластика
- Языкообразная пластика



# *Варианты закрытия дефектов КОЖИ*





# *Кожная пластика*

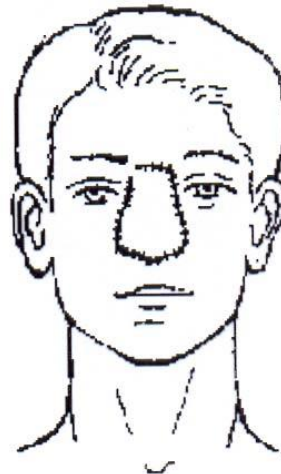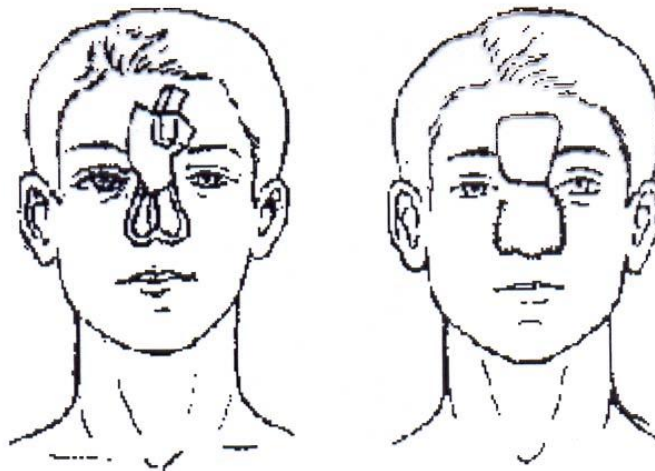
---

- *Несвободная*

Отдаленная

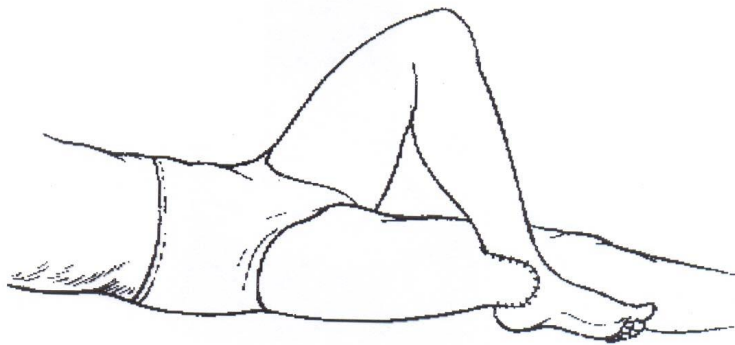
- Итальянская
- Мостовидная
- Мигрирующая

# *Пластика кожным лоскутом на ножке «индийским» методом*



# *Пластика кожным лоскутом на ножке «итальянским» методом*

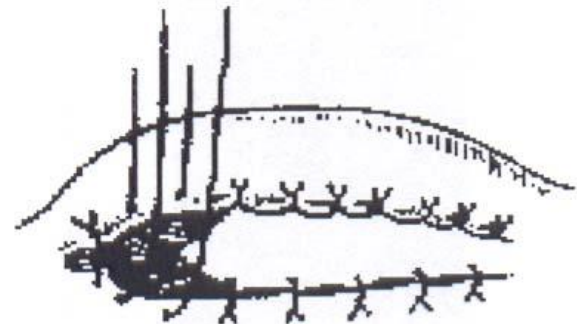
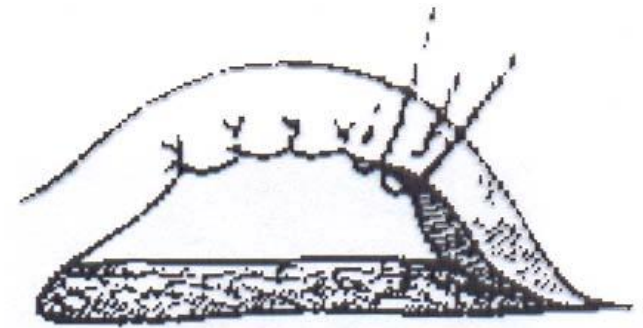
---



*Кожная  
пластика*

---

*трубчатым  
кожным  
лоскутом*





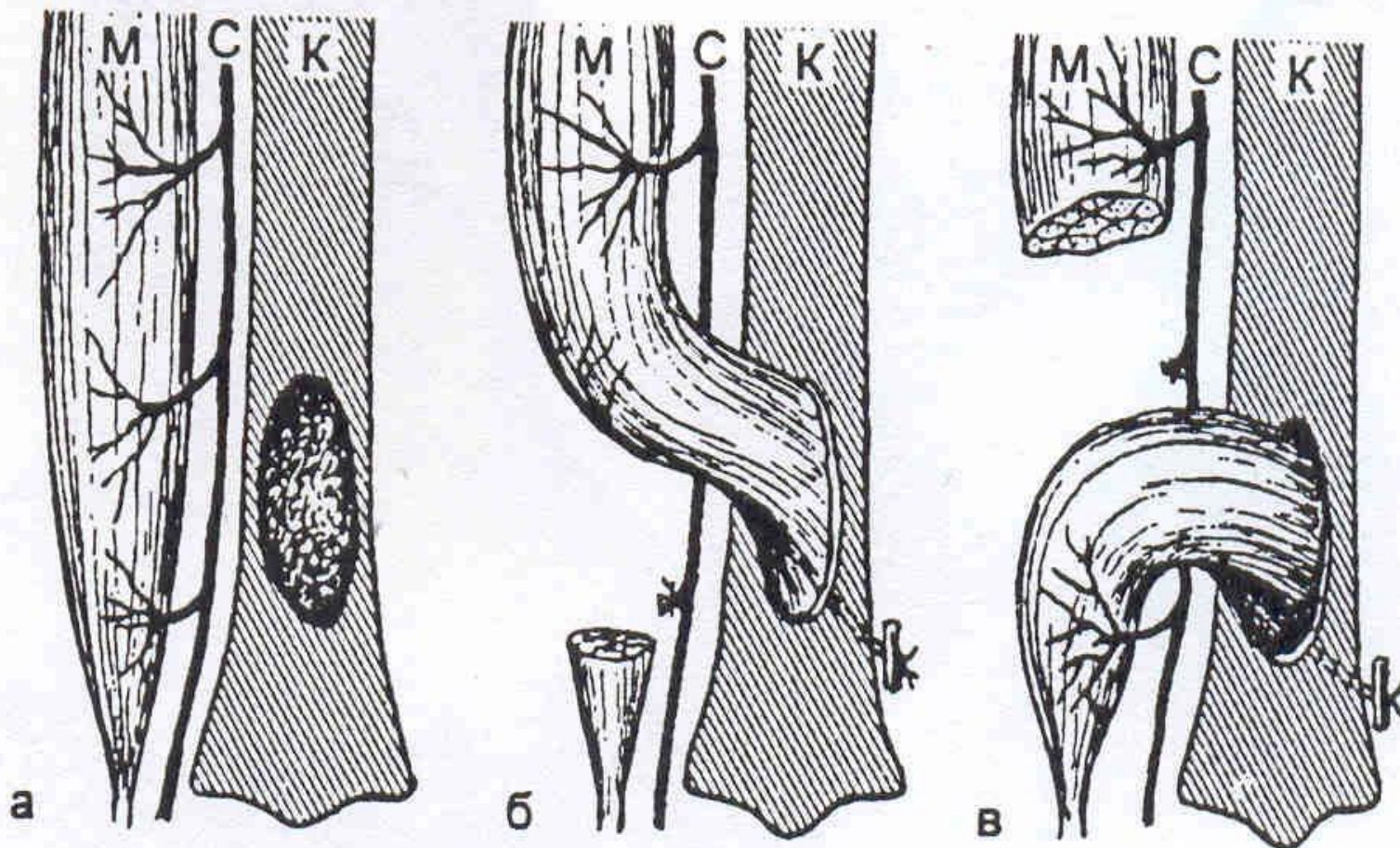
# *Мышечная пластика*

---

- **Пересадка на ножке:** устранение дефектов мускулатуры брюшной и грудной стенок, несостоятельности заднего прохода, выпадения матки, закрытия грыжевых отверстий, бронхиальных свищей, костных полостей.
- **Свободная пластика:** остановка кровотечения из паренхиматозных органов и синусов твердой мозговой оболочки.



*Схема пластики дефекта большеберцовой кости (К)  
участком мышцы (М) на проксимально (б) и дистально  
(в) расположенном основании  
С – питающий мышцу сосудистый пучок*





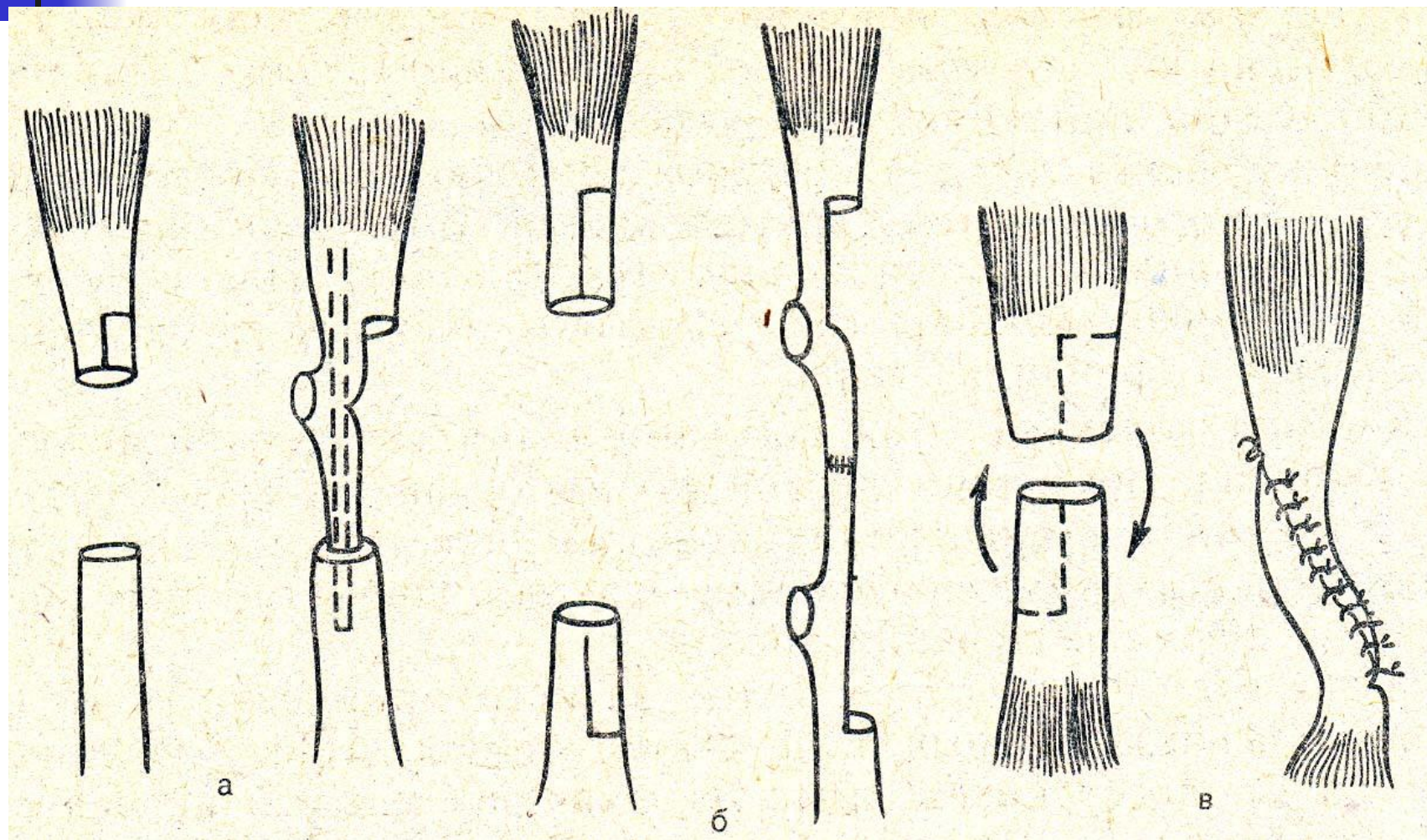
# *Сухожильная пластика*

---

- **Несвободная**: шов сухожилий, имплантация сухожилий.
- **Свободная**: использование фасций для закрытия дефектов твердой мозговой оболочки грудной клетки и брюшной стенки.



# Пластика сухожилия (варианты местной пластики)



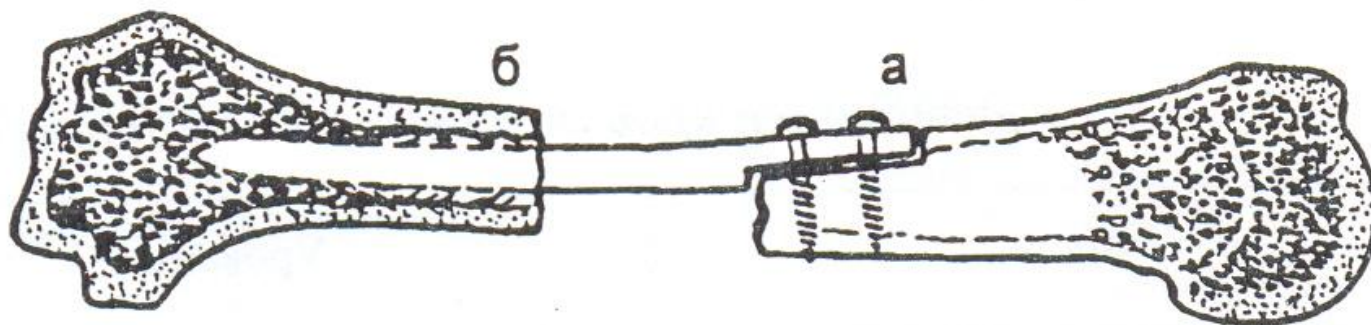


# *Костная пластика*

---

- **Несвободная**: использование одной и той же кости для закрытия дефектов, остеопластическая ампутация стопы, закрытие дефекта черепа кожно-костным трансплантатом.
- **Свободная**: закрытие дефекта ауто (гребень подвздошной кости, малоберцовая кость) или аллокостью (кости трупов или животных).

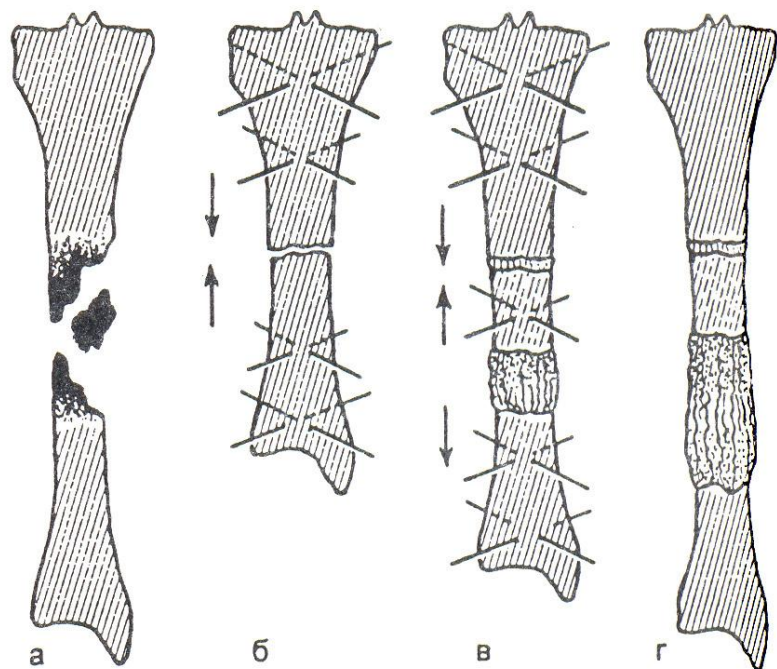
*Схема фиксации кортикального  
(трубчатого) трансплантата при  
диафизарном дефекте кости*



а – по типу «русского замка»; б – телескопическое внедрение



# *Схема основных этапов несвободной костной пластики по Илизарову при одномоментной стыковке костных отломков и их последующем удлинении*



а – до операции

б – сопоставление костных отломков после резекции из пораженных участков

в – остеотомия периферического отломка и микродистракции

г – после завершения лечения

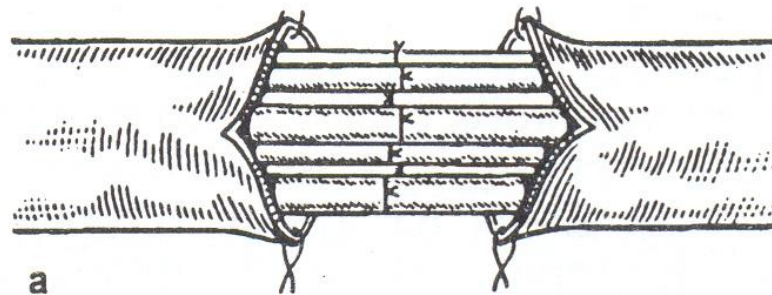


# *Пластика нервов*

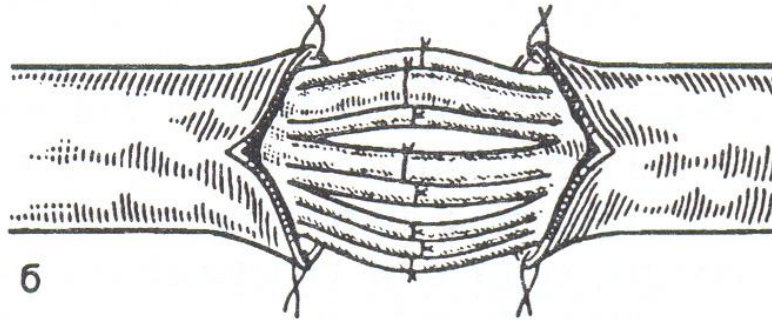
---

- Первичный шов
- Вторичный шов
- Невролиз
- Трансплантация нерва

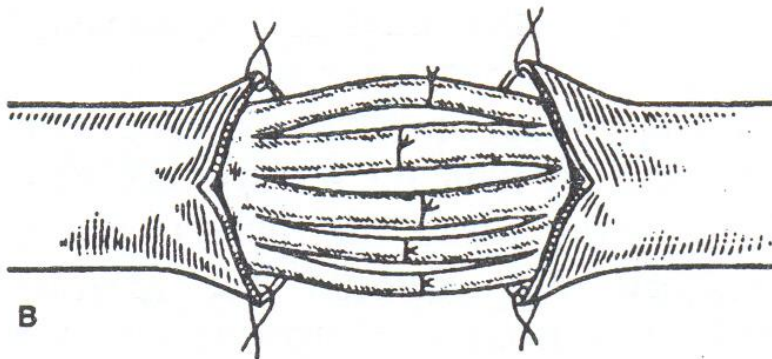
# *Виды микрохирургического шва периферических нервов*



a



б



в

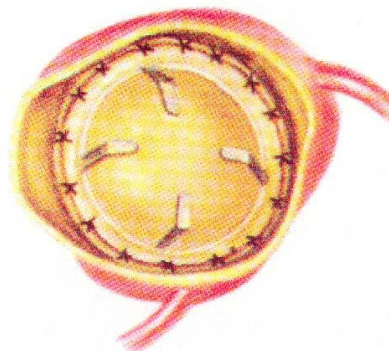
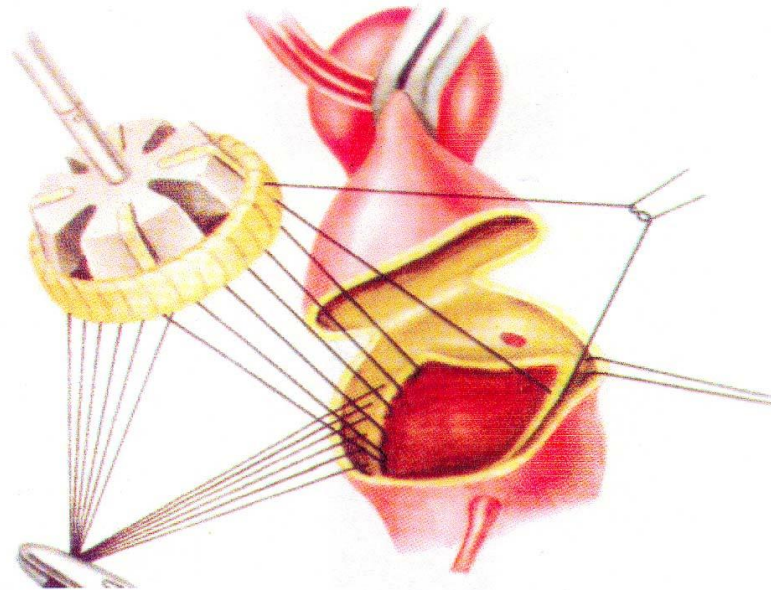


# *Пластика сердца и сосудов*

---


- **Аутопластика:** большой подкожной веной при поражении артерии малого калибра (венечные, сонные, подколенные артерии)
- **Аллопластика:** для замещения крупных артерий эластического типа (аорта, подвздошные, бедренные артерии)

# *Имплантация протеза в аортальную позицию узловыми швами*






# *Вентильные клапаны*





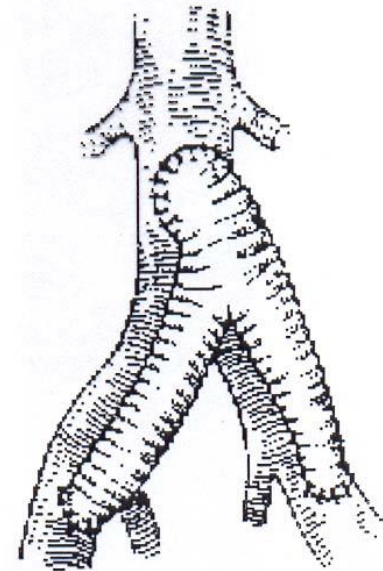

# *Шарнирный клапан Берка-Шейлли*





---

# *Протезирование артерий*





# *Трансплантация органов*

---


- **Банк трансплантатов** – органы умирающих людей на стадии мозговой смерти (отсутствие электрической активности мозга и кровотока по мозговым артериям), органы близких родственников



# *Противопоказания к изъятию органов*

---

- СПИД
- Рак
- Вирусный гепатит
- Сифилис
- Предшествующие инфекционные заболевания, которые явились причиной смерти



# *Способы консервирования органов*

---

- Быстрое замораживание
- Леофилизация – замораживание с последующим высушиванием
- Помещение органа в охлажденные антисептические растворы
- Погружение в растворы альдегидов



# *Механизмы трансплантационного иммунитета*

---

Инвазия органа мононуклеарными клетками:

- Т-лимфоциты оказывают цитотоксическое действие
- В-лимфоциты синтезируют антитела к пересаженному органу



# *Мероприятия по подавлению реакции отторжения*

---

- Неспецифическая иммунодепрессия:  
азотиоприн, глюкокортикоиды,  
антилимфоцитарные сыворотки
- Тотальное радиационное угнетение  
лимфоидной ткани с последующей пересадкой  
костного мозга
- Селективное подавление Т-киллерных клеток  
со стимуляцией Т-супрессоров циклоспорином  
А





# *Показания для трансплантации почек*

---

- Гломерулонефрит
- Пиелонефрит
- Сморщенная почка
- С почечной недостаточностью и нарастающей азотемией

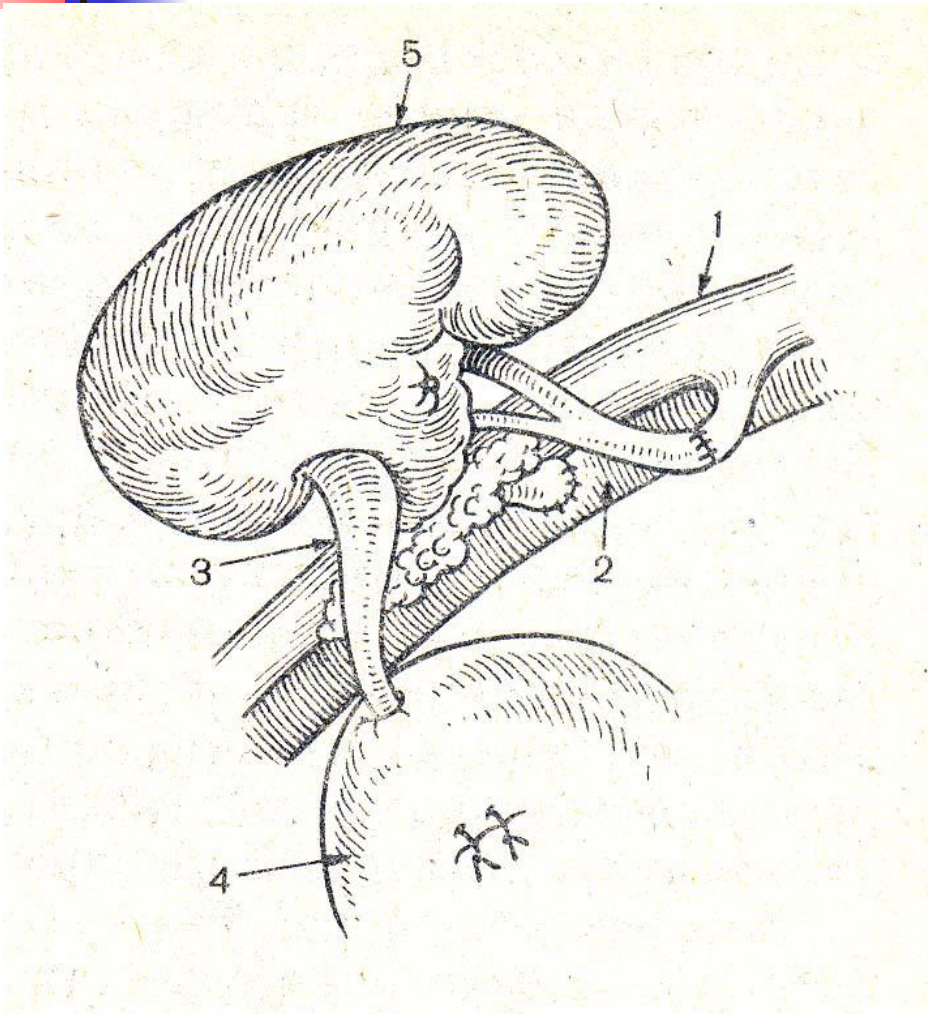


## *Технология пересадки почек*

---

- Гетеротопическая позиция в подвздошной ямке
- Почечная артерия анастомозируется с подвздошной артерией
- Почечная вена с подвздошной веной
- Мочеточник имплантируют в мочевого пузырь

# Гетеротопическая трансплантация почки



- 1 – подвздошная артерия
- 2 – подвздошная вена
- 3 – мочеточник
- 4 – мочевого пузыря
- 5 – пересаженная почка



## *Показания к пересадке сердца*

---

- Кардиомиопатия
- Аневризма сердца
- Пороки сердца
- Атрезия
- Недоразвитие камер сердца
- Пороки клапанов с тяжелой сердечной недостаточностью

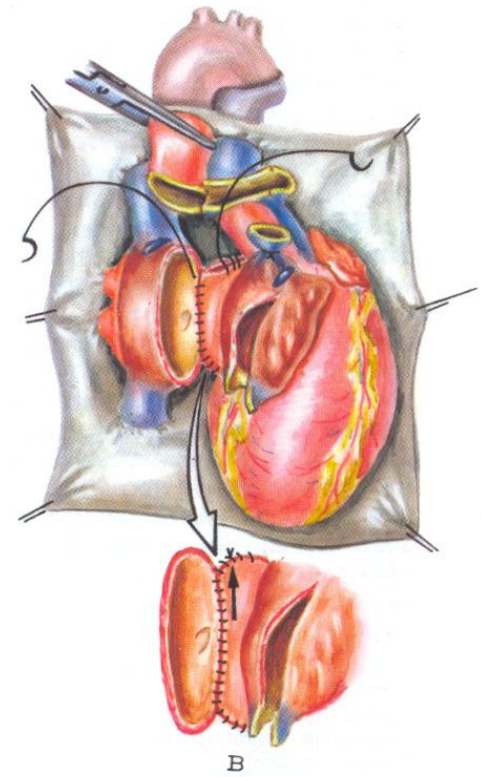
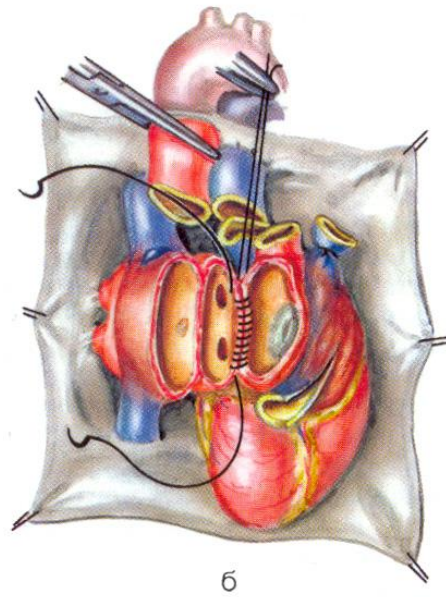
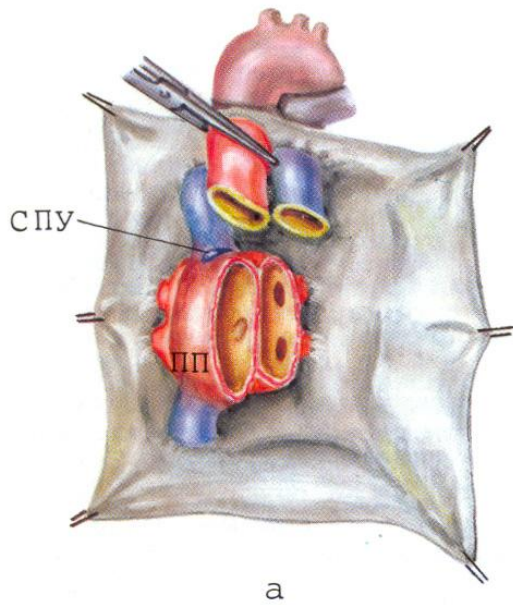


# *Технология пересадки сердца*

---

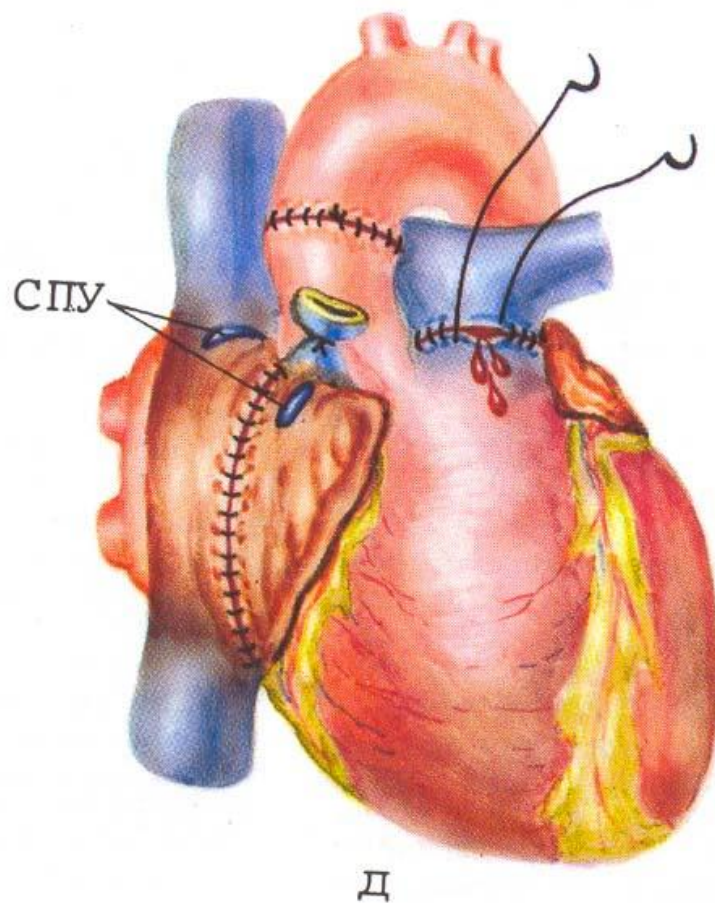
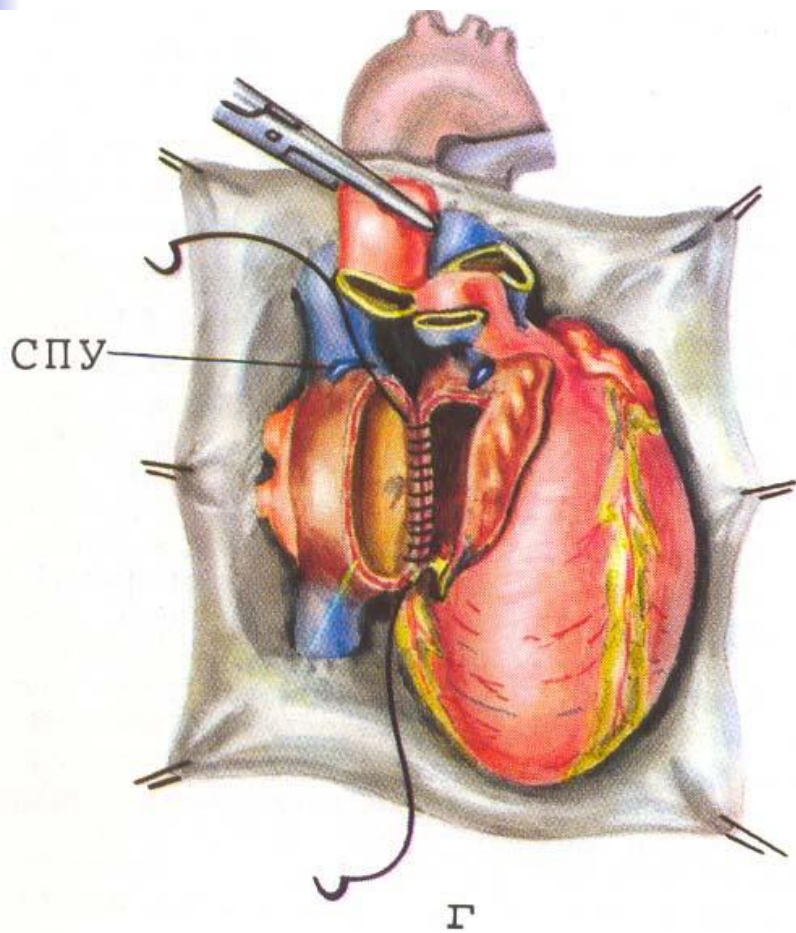
- Ортотопическая позиция
- Искусственное кровообращение
- Сшивание крупных сосудов: аорты, легочного ствола, верхней и нижней полых вен
- Искусственный водитель ритма

# Этапы трансплантации сердца





# Этапы трансплантации сердца





# *Показания для трансплантации печени*

---

- Цирроз
- Опухоль
- Недоразвитие
- Прогрессирующая печеночная  
недостаточность





## *Технология пересадки печени*

---

- Ортотопическая позиция
- Сшивание воротной и печеночных вен, холедоха, печеночной артерии



# *Трансплантация эндокринных желез*

---

- Яичек
- Поджелудочной железы
- Гипофиза
- Надпочечников
- Щитовидной и паращитовидной желез