

Нижегородская государственная медицинская академия.  
Нижегородский нейрохирургический центр  
(ГКБ №39 – ФБГУ «ННИИТО МЗСР РФ »)

Тихомиров Сергей Евгеньевич

**Пластика дефектов свода черепа пластинами «Реперен»  
(экспериментально-клиническое исследование).**

Научные руководители:

д.м.н., профессор

Кравец Леонид Яковлевич

д.м.н., профессор

Цыбусов Сергей Николаевич

Нижегород - 2011

# Цель исследования:

Разработка способа пластики дефектов свода черепа с применением неметаллического биологически инертного материала «Реперен».

# Задачи исследования:

1. Изучить прочностные характеристики пластин «Реперен».
2. Исследовать в эксперименте на животных реакцию окружающих тканей на импланты «Реперен» в сравнении с имплантатами, изготовленными из метилметакрилата и титана.
3. Разработать методику пластики дефектов свода черепа пластинами «Реперен» в эксперименте и клинике.

# Задачи исследования:

4. Изучить возможность визуализации имплантированных пластин «Реперен» современными методами обследования – КТ и МРТ головного мозга и оценить влияние установленного импланта на биоэлектрическую активность головного мозга.
5. Оценить ближайшие результаты краниопластики пластинами «Реперен», разработать показания и противопоказания к пластике дефектов свода черепа пластинами «Реперен».

# Новизна работы:

1. Впервые изучена реакция костных и мягких тканей свода черепа на материал «Реперен».
2. Впервые разработана и применена в клинической практике методика пластики дефектов свода черепа пластинами «Реперен» и получен патент РФ на полезную модель «Имплантат для пластики дефектов свода черепа» № 98124 от 10.10.2010

# Практическая значимость:

Разработана методика пластики дефектов свода черепа пластинами «Реперен» и внедрена в клиническую практику Нижегородского нейрохирургического центра, нейрохирургического отделения МЛПУ «Городская клиническая больница №40» г.Н.Новгорода, а также нейрохирургических отделений других городов (Брянск, Смоленск, Майкоп, Омск).

# Положения, выносимые на защиту:

1. Прочностные свойства пластин «Реперен» достаточны для пластики дефектов свода черепа.
2. Имплантация пластин «Реперен» в минимальной степени вызывает реакцию окружающих тканей.
3. Методика пластики дефектов свода черепа пластинами «Реперен» проста в применении, выполняется стандартным набором

# Положения, выносимые на защиту:

4. Современные методы обследования: компьютерная и магнитно-резонансная томография, позволяют визуализировать установленный имплантат.
5. Хорошие ближайшие результаты краниопластики пластинами «Реперен», позволяют рекомендовать этот метод для широкого применения в нейрохирургии.



# Материал и методы.



# Дизайн исследования:

## □ Экспериментальная часть.

Изучение прочностных характеристик реперена и исследование реакции тканей свода черепа на имплантацию пластин «Реперен» в сравнении с метилметакрилатом и титановым сплавом на экспериментальных животных (30 кроликов, 45 белых крыс).

## □ Клиническая часть.

Разработка и применение в клинической практике методики краниопластики пластинами «Реперен» (50 пациентов). Оценка ближайших результатов, возможности визуализации (КТ, МРТ) и влияния установленного импланта на биоэлектрическую активность головного мозга (ЭЭГ).

# Исследование прочностных свойств пластин «Реперен» выполнялось на аппарате Zwick/Roell



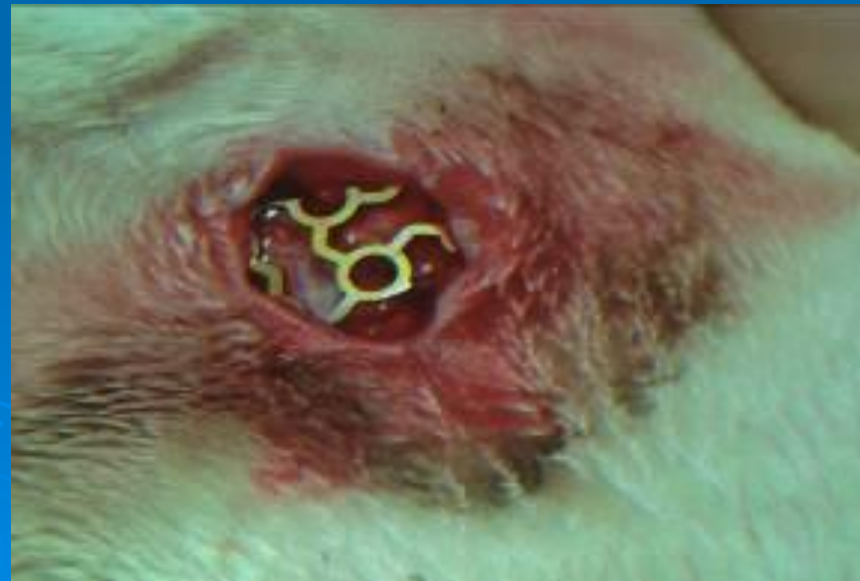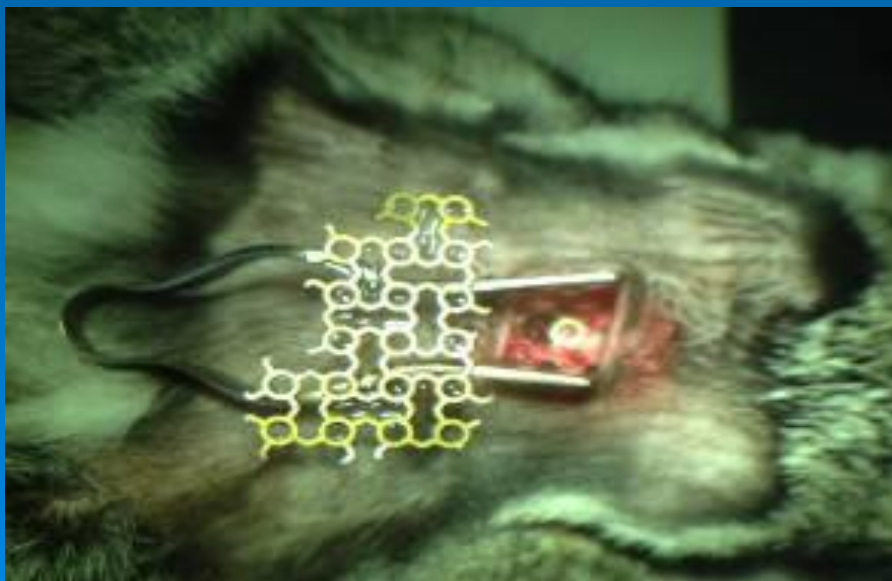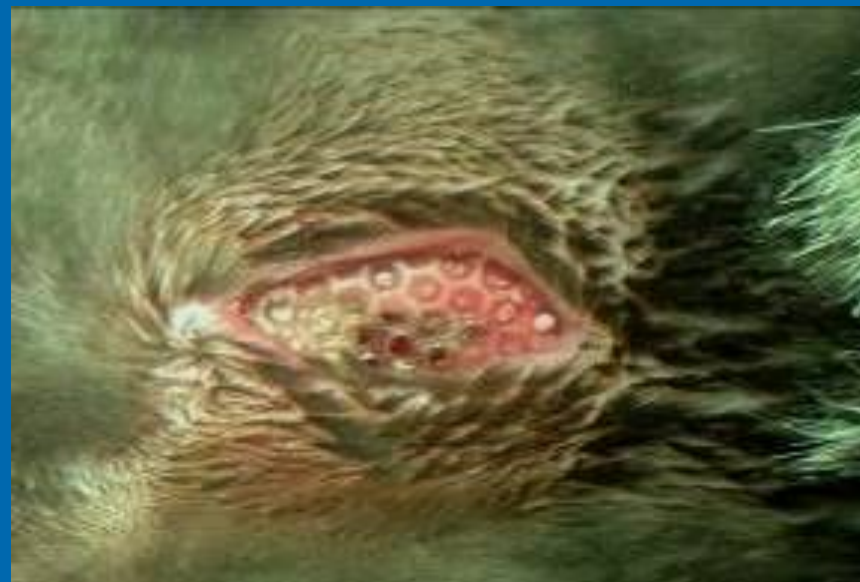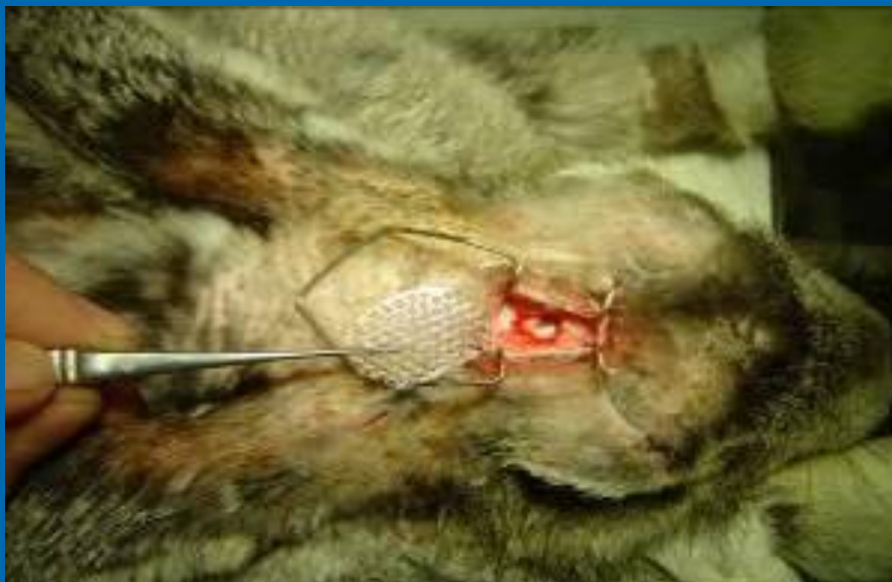## Распределение животных по экспериментальным группам и срокам наблюдения

Группы	Вид эксперимента	Вид экспериментального животного	Продолжительность эксперимента (сутки.)		
			14	28	60
1	Имплантация пластины «Реперен».	Кролики	5шт.	5шт.	5шт.
		Крысы	5шт.	5шт.	5шт.
2	Имплантация пластины из титанового сплава производства Stryker	Кролики	5шт.	5шт.	5шт.
		Крысы	5шт.	5шт.	5шт.
3	Имплантация метилметакрилата (Протакрил-М)	Крысы	5шт.	5шт.	5шт.

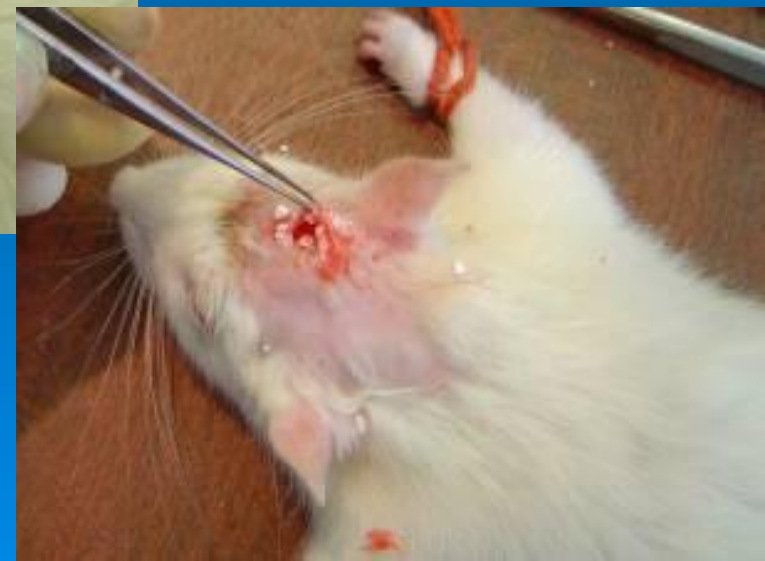
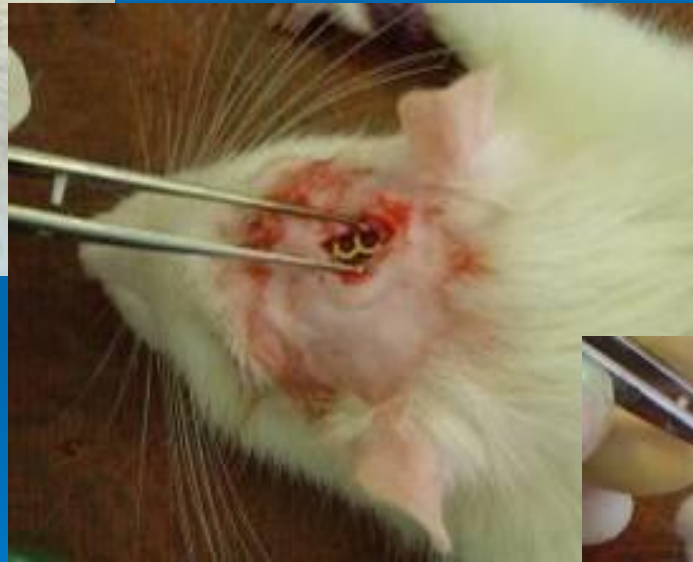
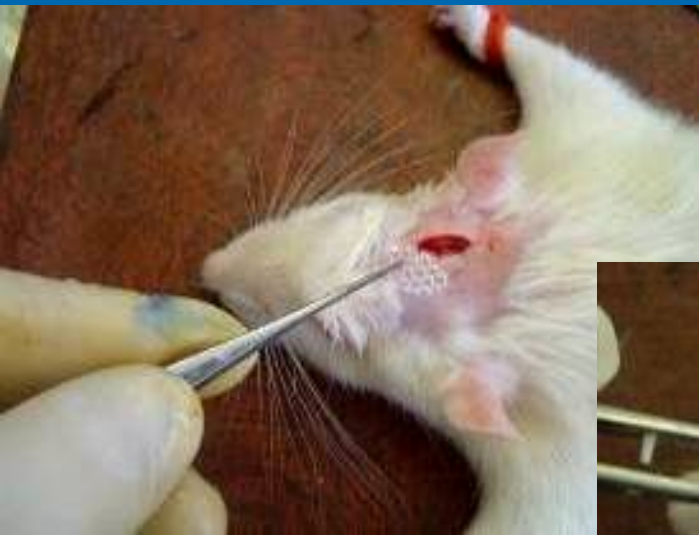Материал и методы.

## Этапы имплантации реперена (вверху) и титановой пластины (внизу) у кроликов.



# Имплантация реперена, титана и метилметакрилата крысам.

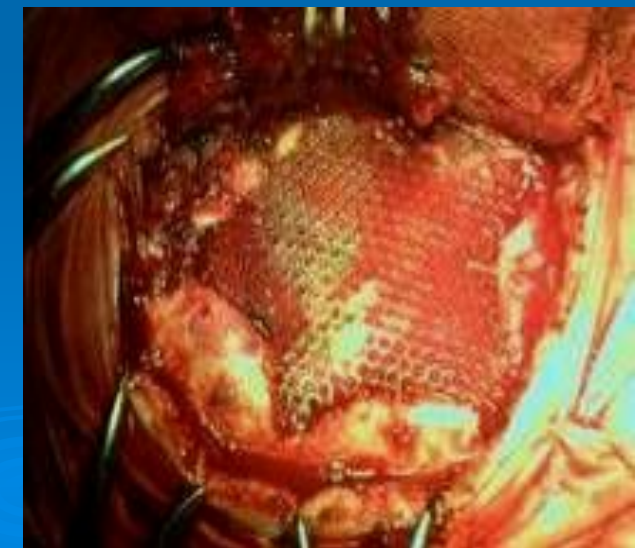
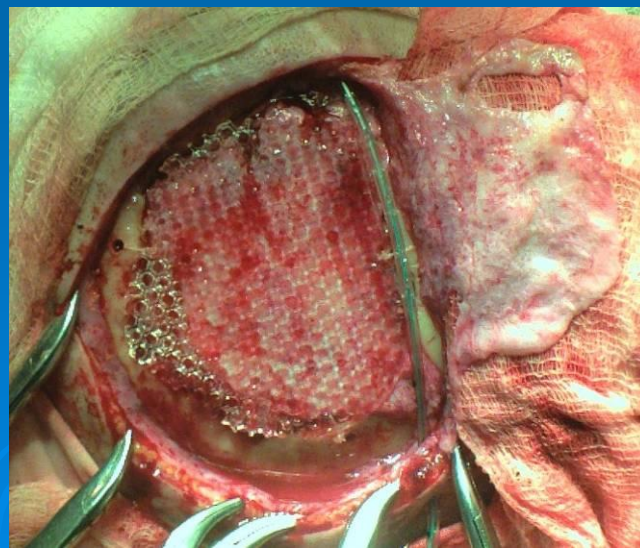
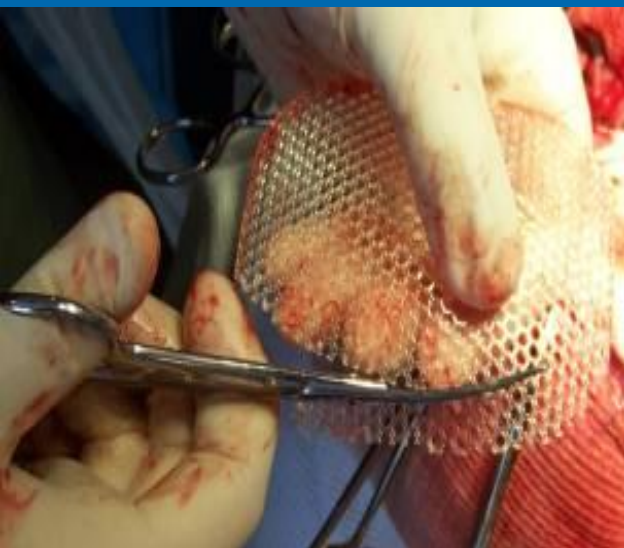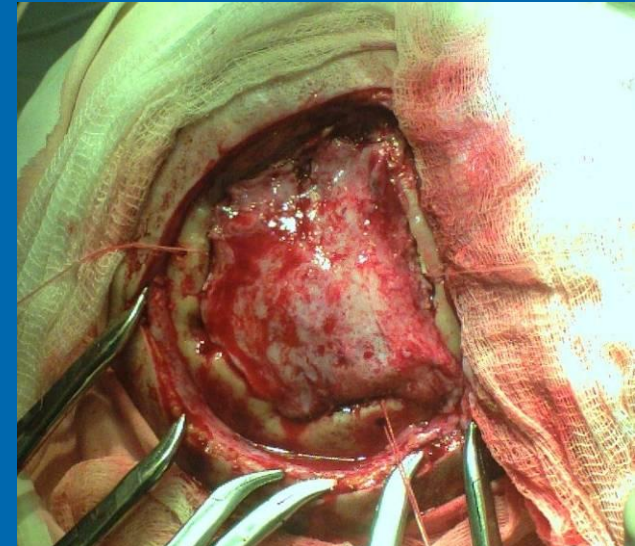
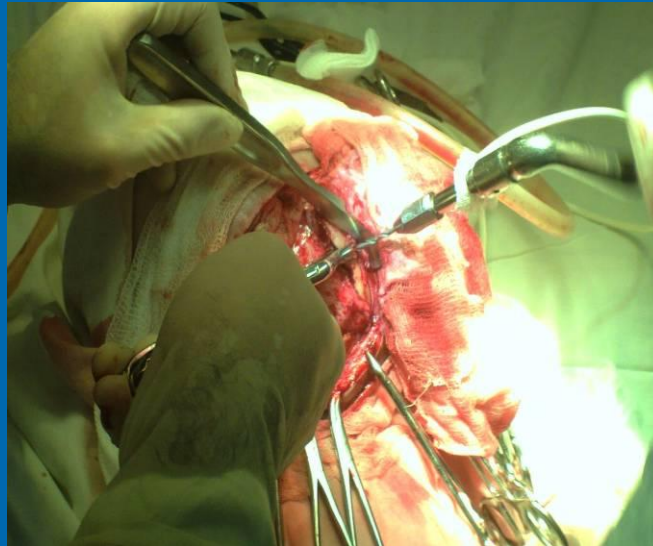
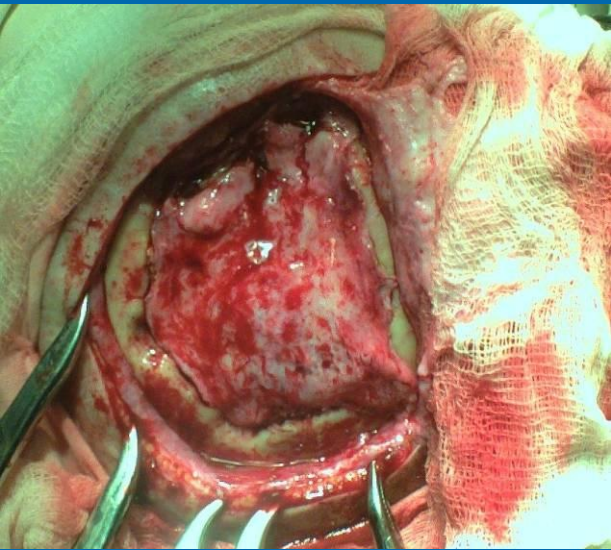


## Клинический материал.

	Мужчины	Женщины
Последствия тяжёлой ЧМТ.	37	5
Состояние после декомпрессивной трепанации черепа по поводу абсцесса головного мозга.	2	
Первичная краниопластика после удаления опухоли.		2
Первичная краниопластика после удаления вдавленного перелома.	4	



# Методика краниопластики.



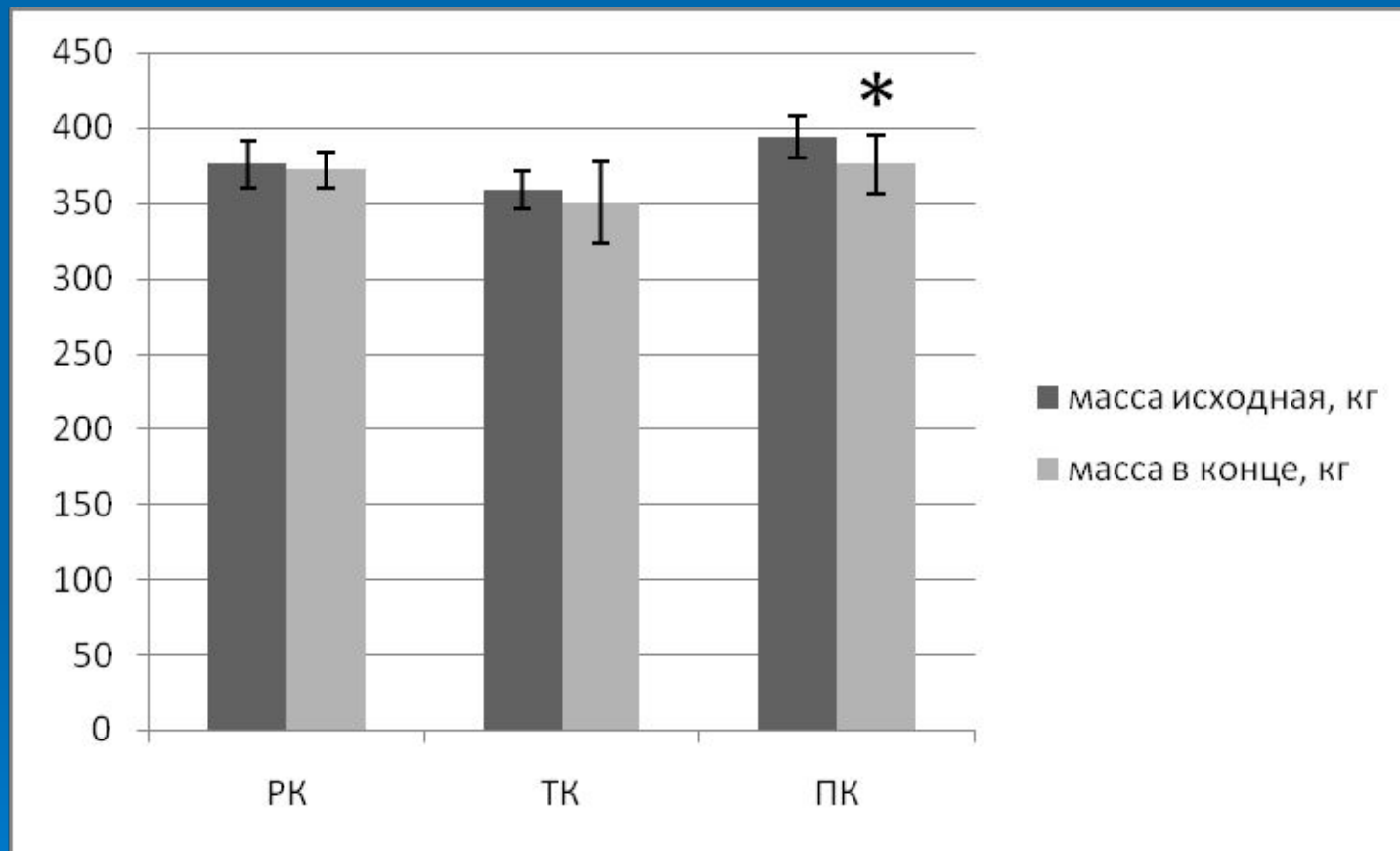




## Изменение массы тела и уровень смертности крыс при использовании разных материалов для краниопластики

Серии		Прирост массы, г	Уровень смертности, %
Реперен-краниопластика	Среднее	-3.9	7%
	СКО	51.8	
Титан-краниопластика	Среднее	-5.2	7%
	СКО	55.1	
Протакрил-краниопластика	Среднее	-20.9	33%
	СКО	35.4	

## Изменения массы тела в группах крыс до и после эксперимента.

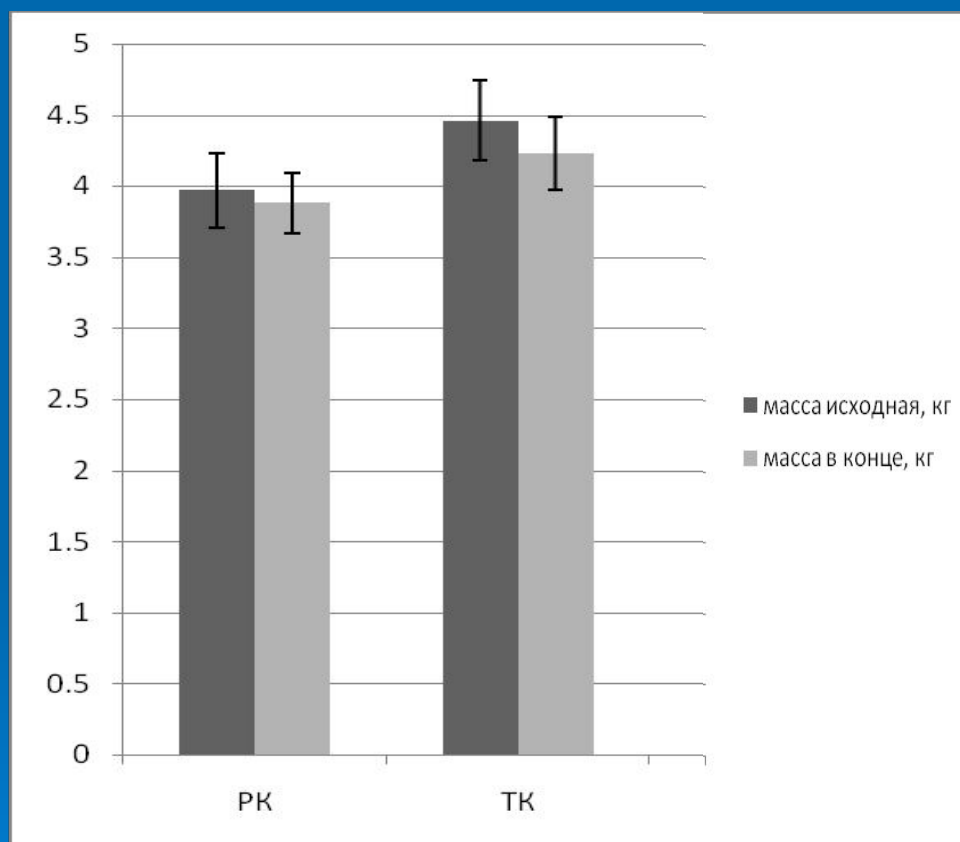


РК- реперен-краниопластика

ТК-титан-краниопластика

ПК-протакрил-краниопластика

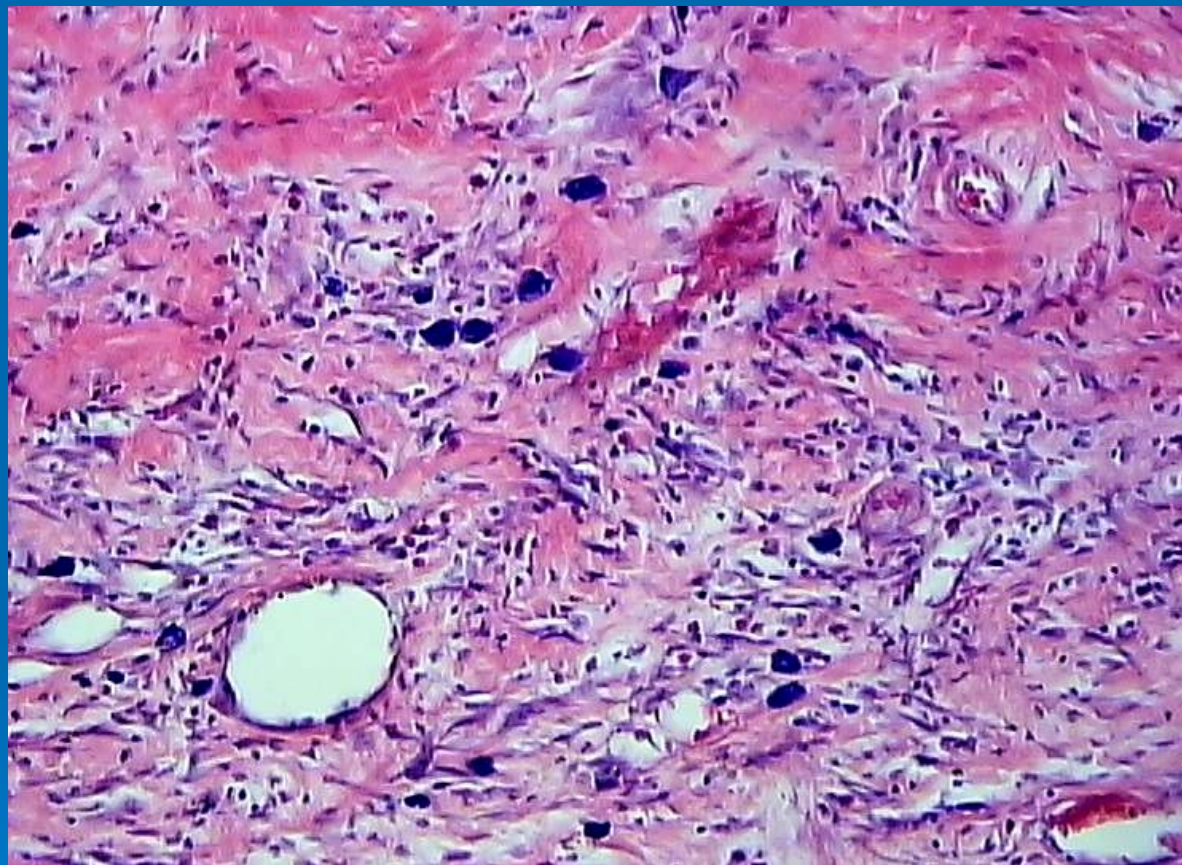
## Изменения массы тела в группах кроликов (в кг) до и после эксперимента



PK-реперен-краниопластика  
TK-титан-краниопластика

Результаты экспериментального исследования.

## Изучение реакции мягких тканей в зоне имплантации пластины «Реперен». 14-е сутки.

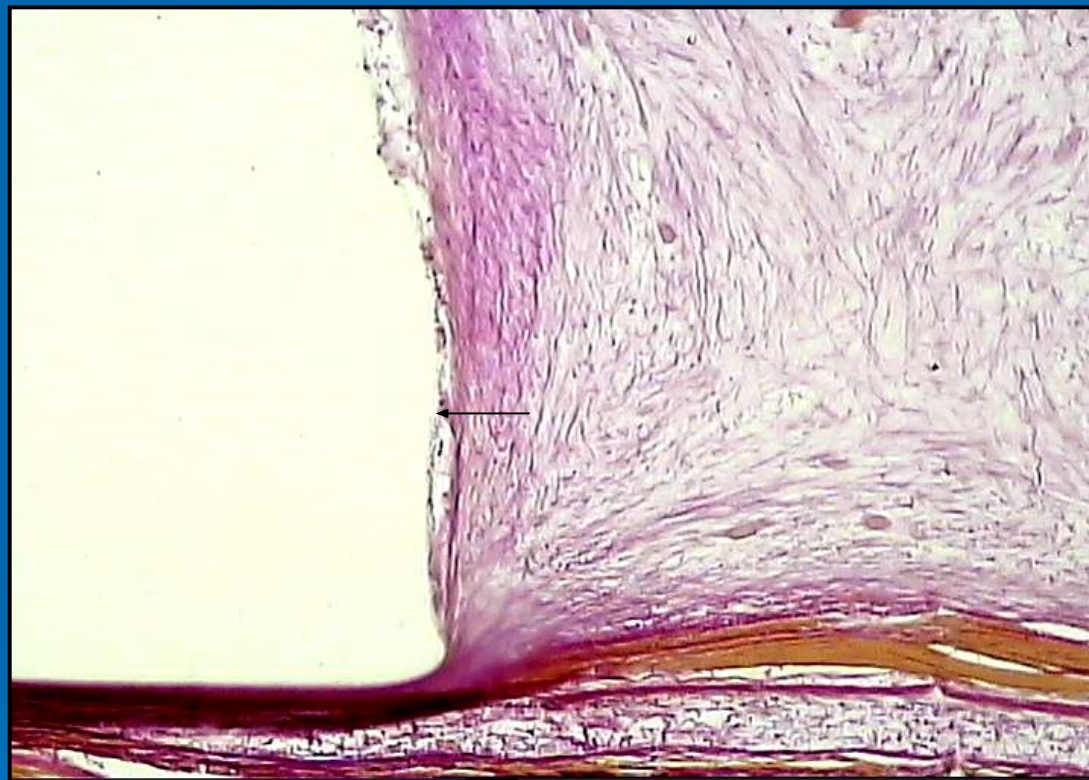

14 сутки после операции.

Над зоной имплантации на срезах окрашенных по Май Грюнвальду (x200) выявлено значительное количество тучных клеток в разных стадиях дегрануляции.



## Изучение реакции мягких тканей в зоне имплантации пластины «Реперен». 14 сутки.

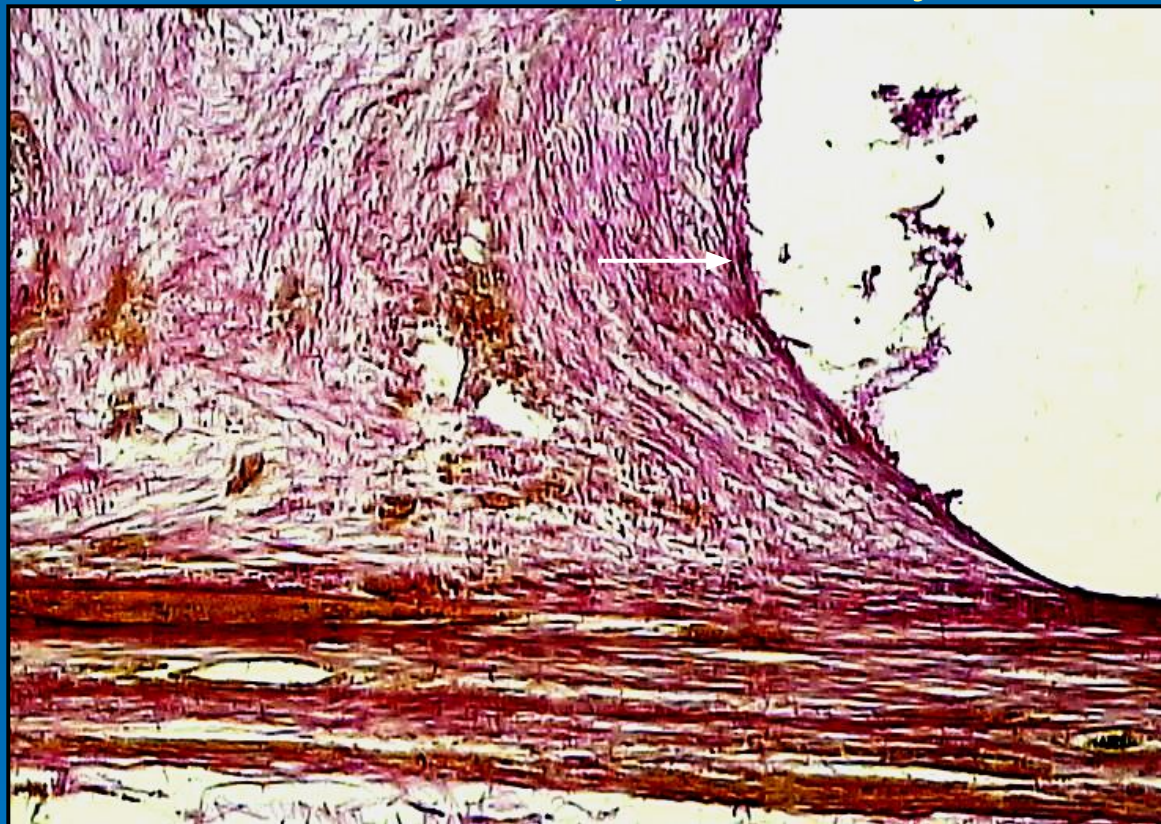

14 сутки после операции

Пластина «Реперен» (указана стрелкой) достаточно тесно контактирует с окружающими тканями. Коллагеновыми фибриллами и волокна располагаются рыхло и неупорядоченно, без определенной преимущественной ориентации. Окраска по Ван-Гизону, x100.

Результаты экспериментального исследования.

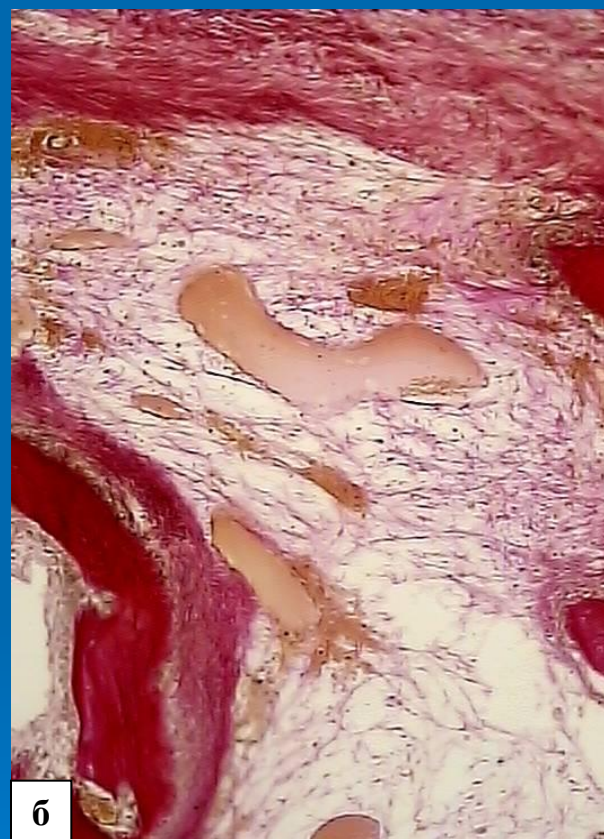
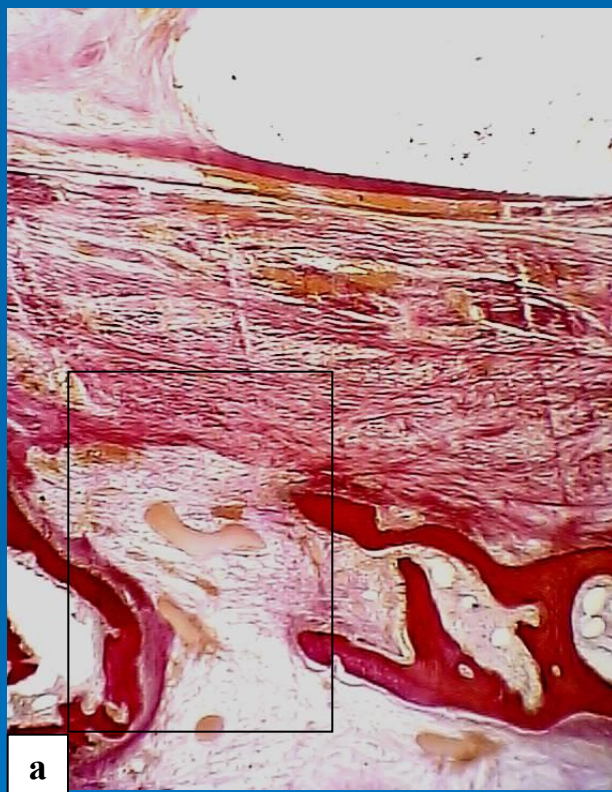
## Изучение реакции мягких тканей в зоне имплантации пластины «Реперен». 28 сутки.



28-е сутки после краниопластики. Окраска по Ван-Гизону, x100. Фрагмент теменной кости кролика. Капилляры в межволоконистых пространствах рыхлой соединительной ткани.



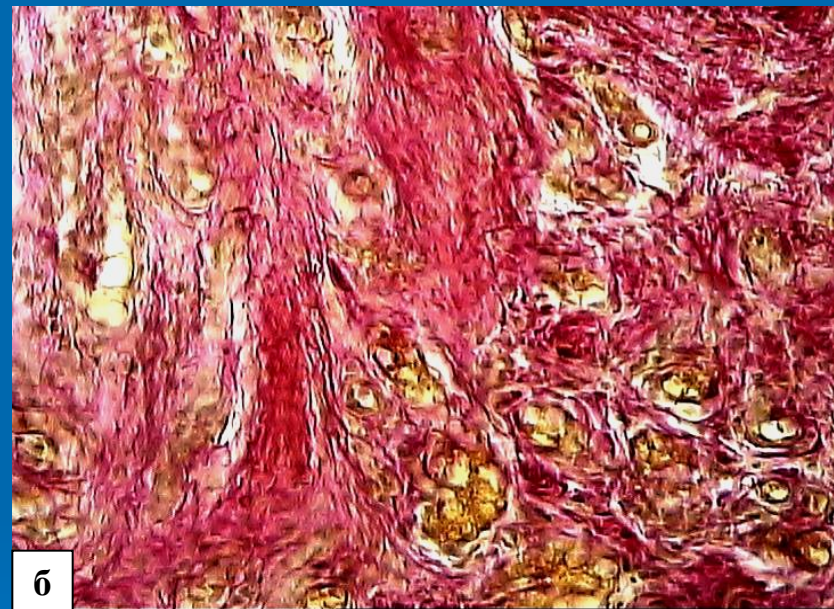
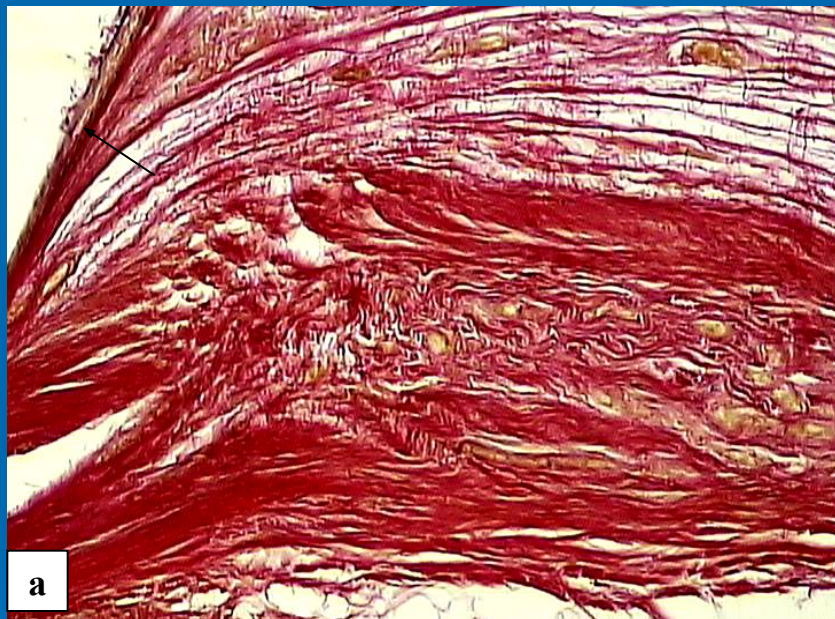
## Изучение реакции мягких тканей в зоне имплантации пластины «Реперен». 28-е сутки.



28 сутки после операции. Окраска по Ван-Гизону. а - х40, б - х100. Фрагмент теменной кости кролика. Коллагеновые фибриллы и тонкие волокна преобладают в структуре матрикса, расположены без преимущественной ориентации.



## Изучение реакции мягких тканей в зоне имплантации пластины «Реперен». 60-е сутки.

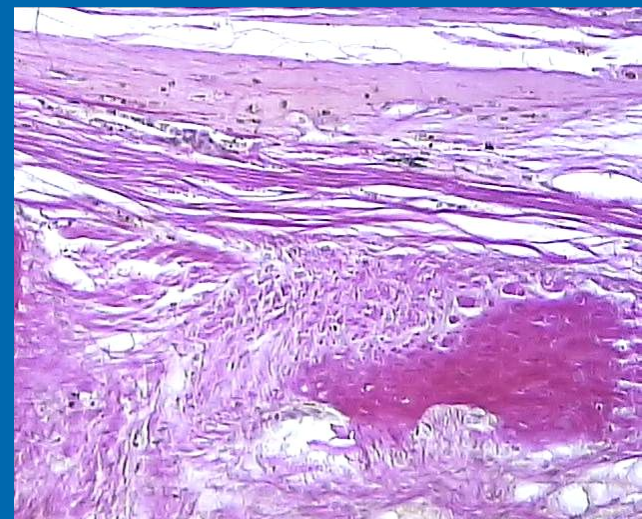
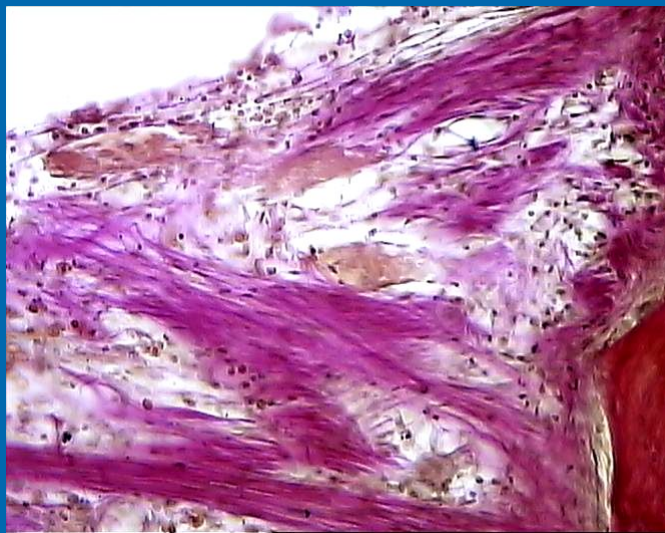
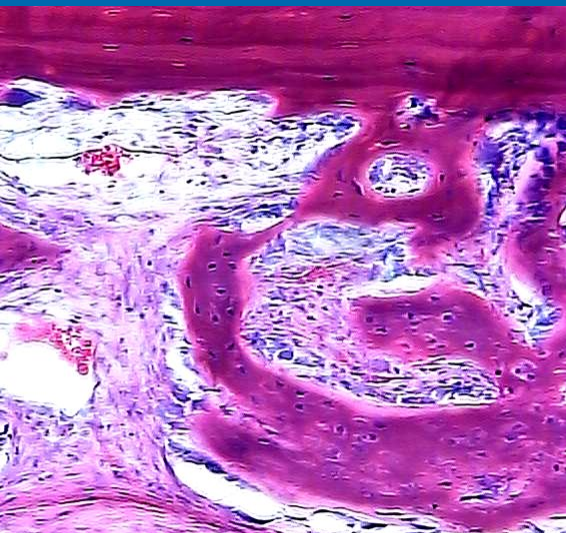


60-е сутки после операции. Окраска по Ван-Гизону. а-  
х100, б – х200.



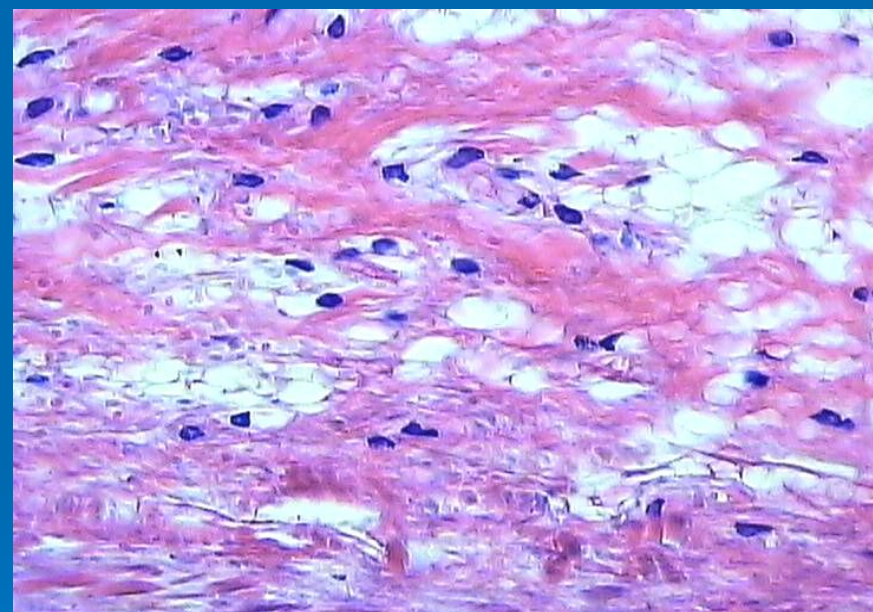
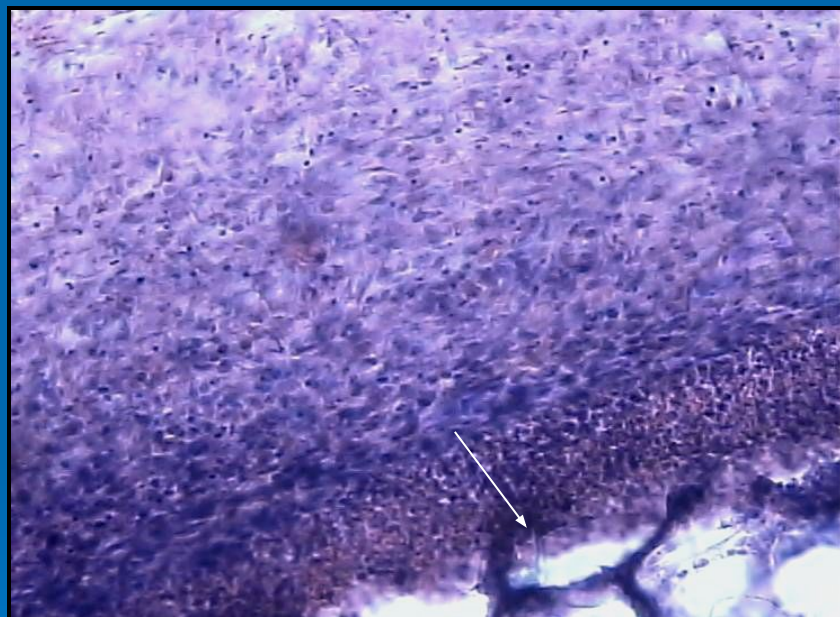
Результаты экспериментального исследования.

## Изучение реакции мягких тканей в зоне имплантации титановой пластины. 14,28,60-е сутки



Морфологический анализ препаратов в серии эксперимента с краниопластикой титановой пластиной выявил аналогичный ход событий.

## Изучение реакции мягких тканей в зоне имплантации метилметакрилата. 14,28-е сутки.



Гистологические срезы в области имплантации метилметакрилата на 14-е (слева) и 28-е (справа) сутки. Отмечается выраженная лейкоцитарная реакция (базофильно окрашенные клетки).

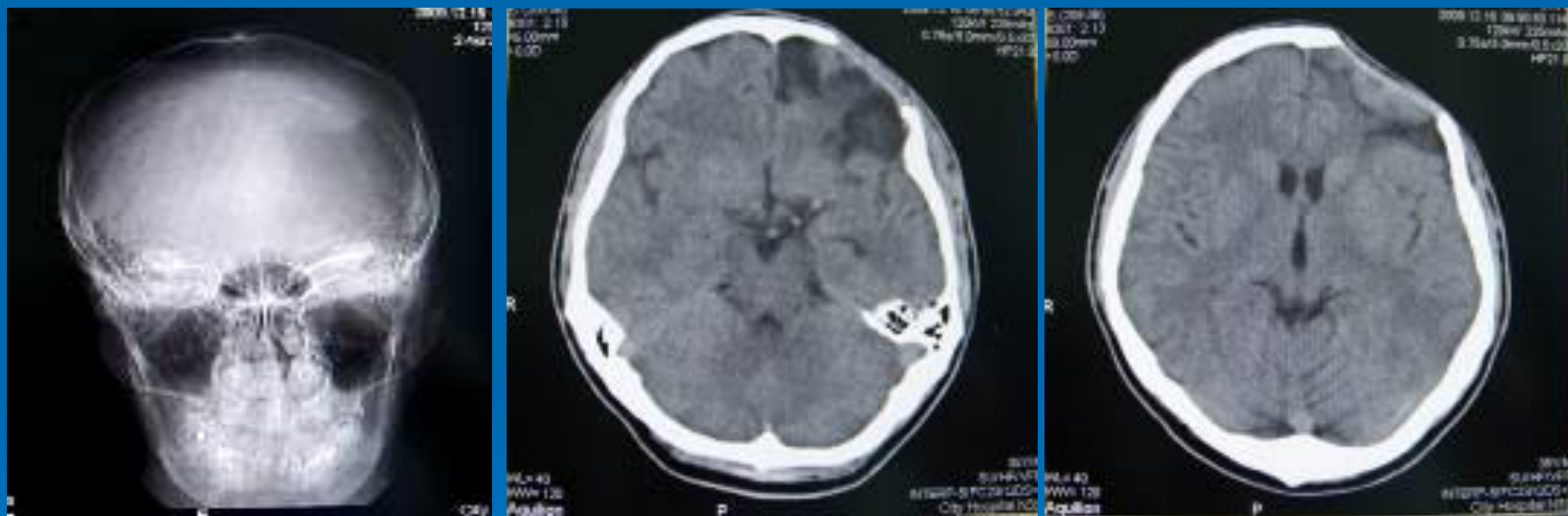
Окраска по Май Грюнвальду, x200.

# Основные результаты экспериментального исследования:

- Достаточная механическая прочность пластин «Реперен».
- Биологическая совместимость и инертность пластин «Реперен»

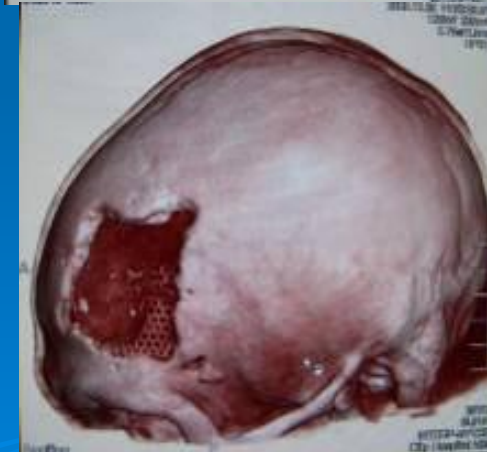
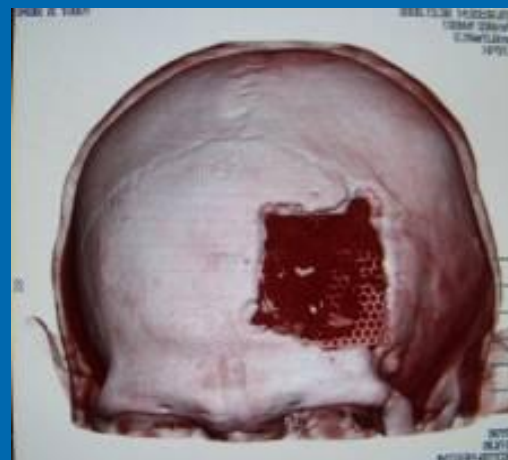
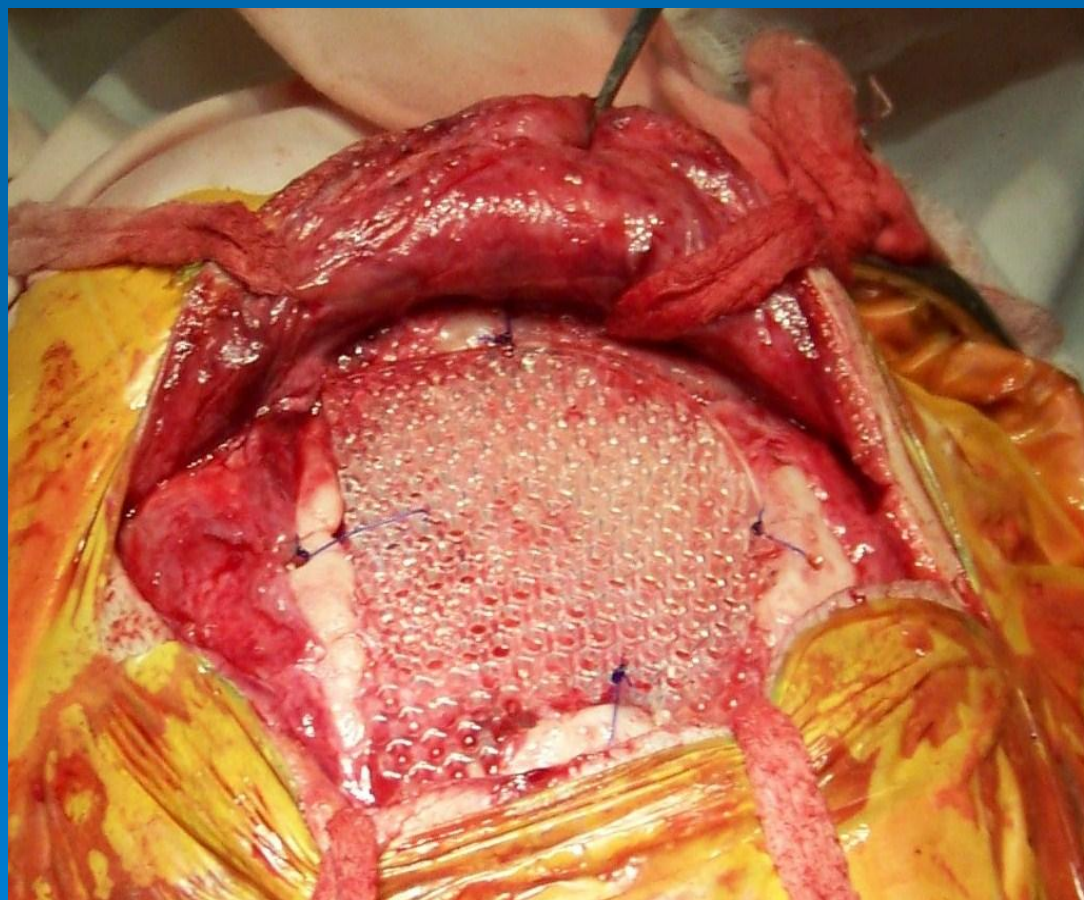


## Варианты моделирования пластины при различной кривизне свода черепа.



Дефект свода черепа в левой лобной области.

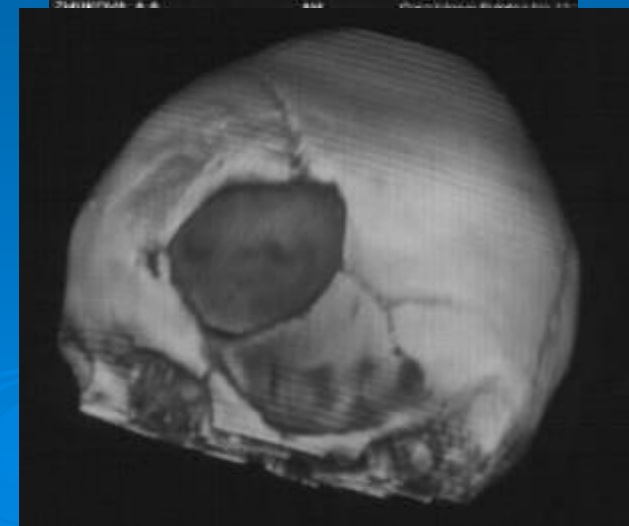
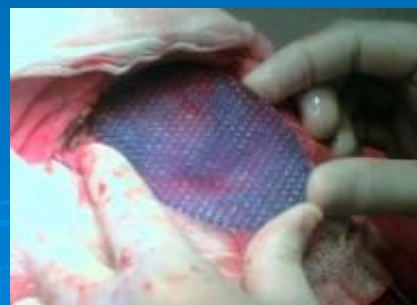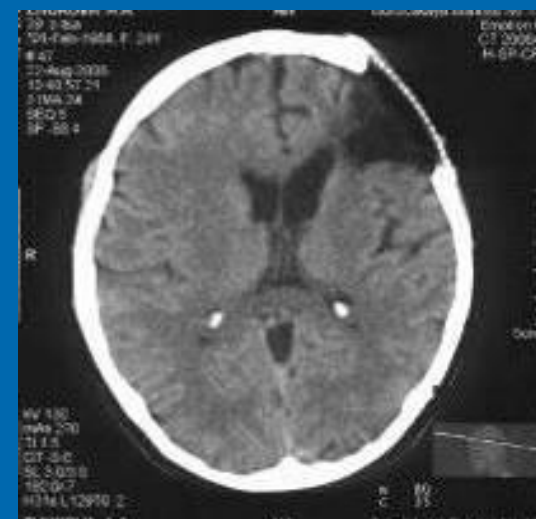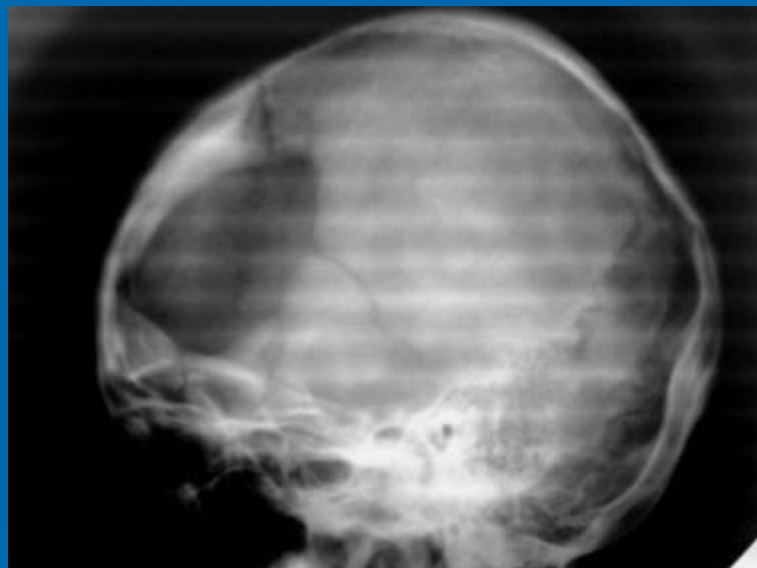
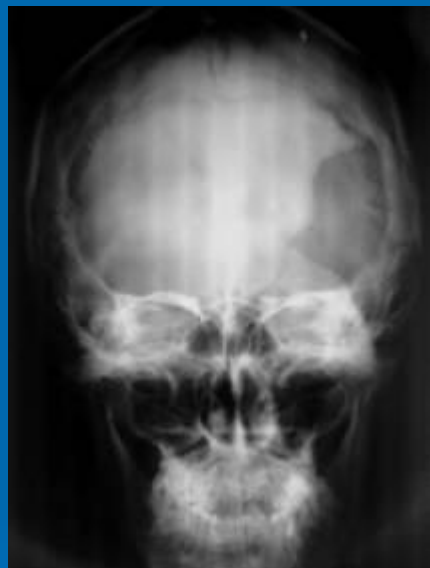## Варианты моделирования пластины при различной кривизне свода черепа.



Установлена пластина с заданной кривизной.

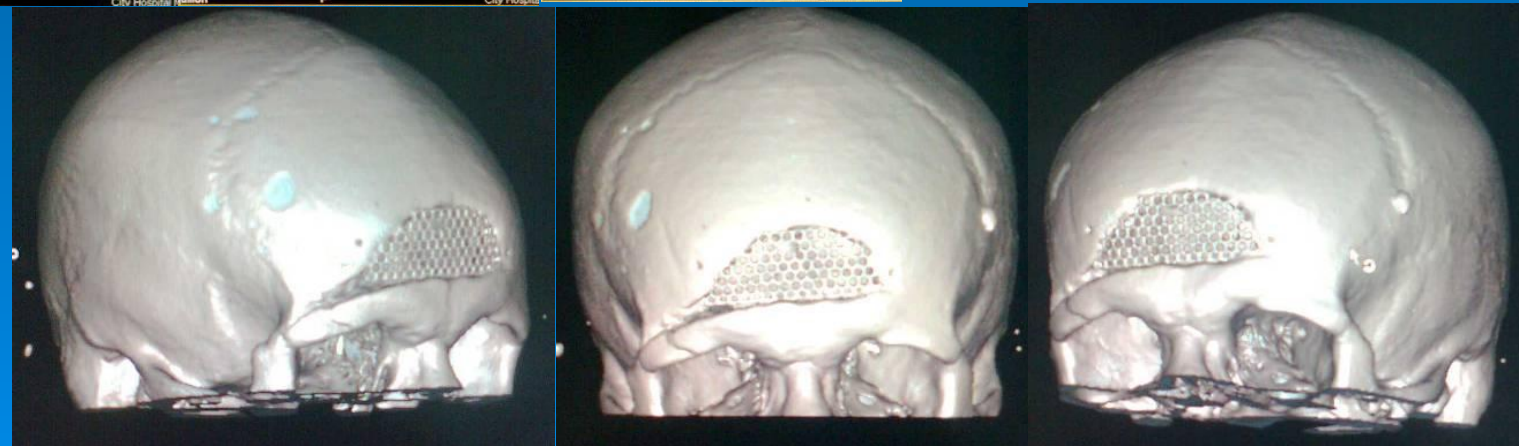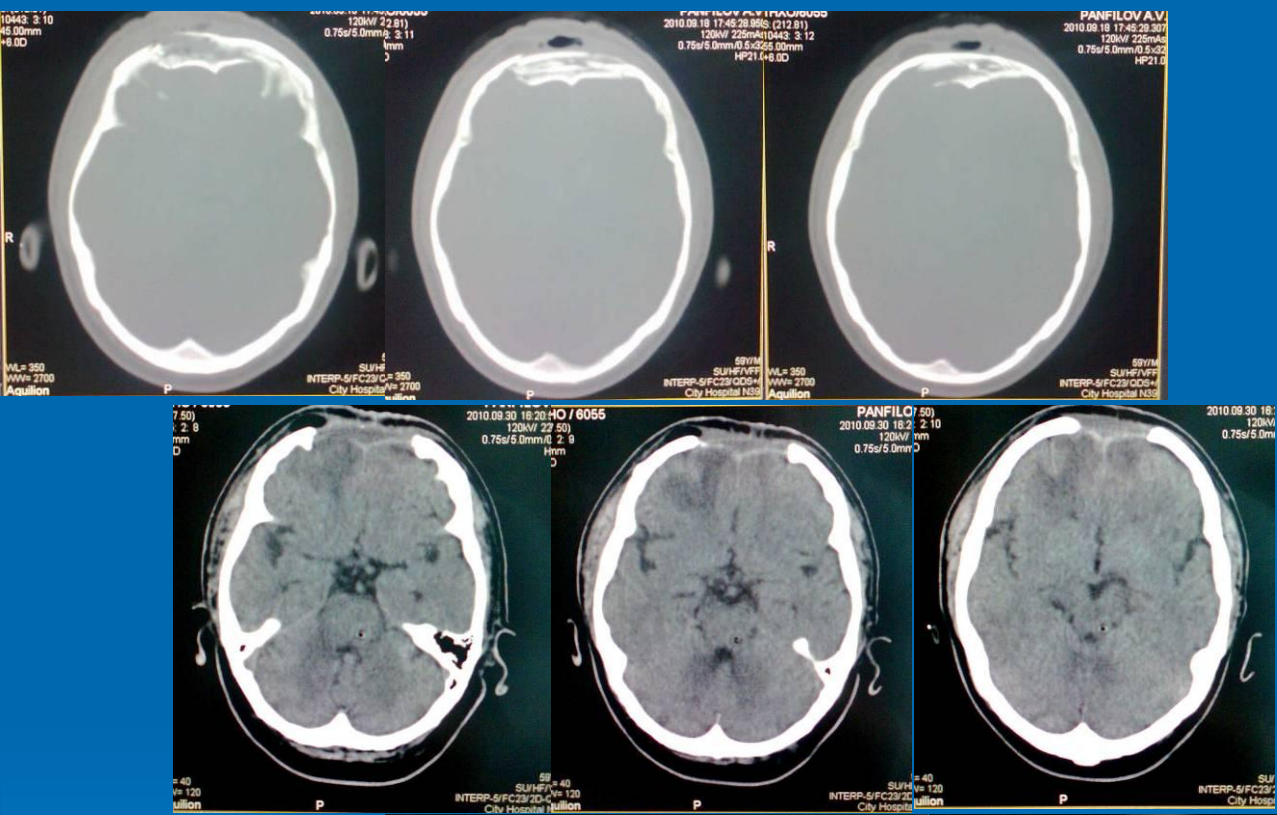
## Варианты моделирования

Пластика сложного по кривизне дефекта свода черепа в левой лобно-височной области моделируемой пластиной.



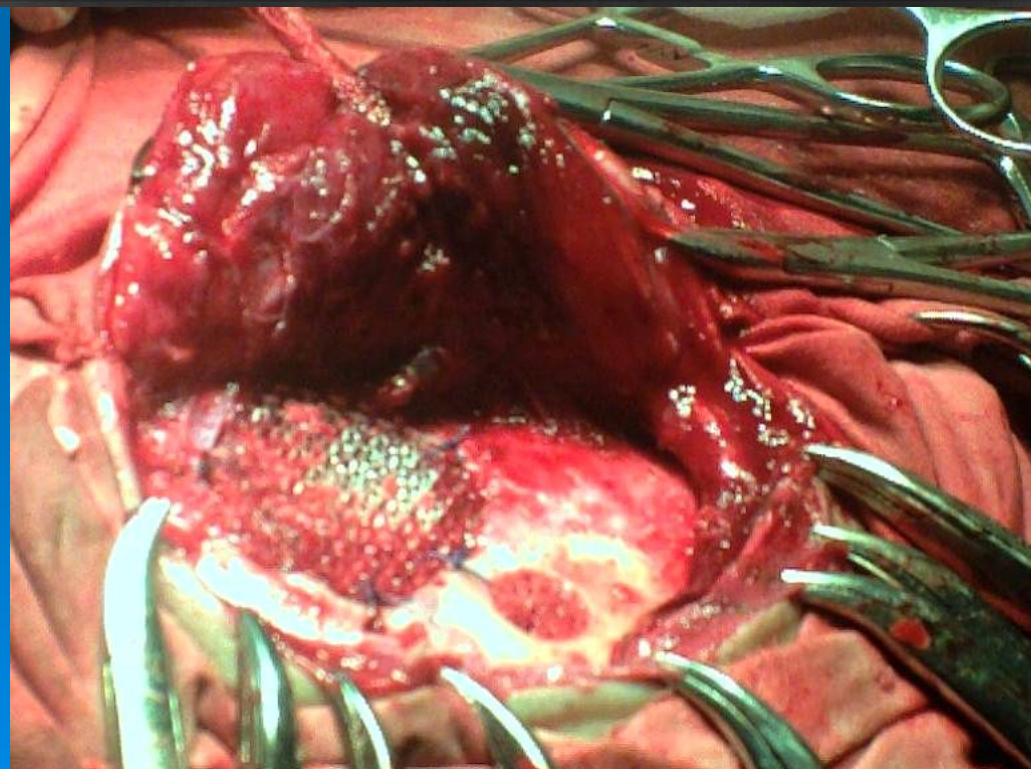
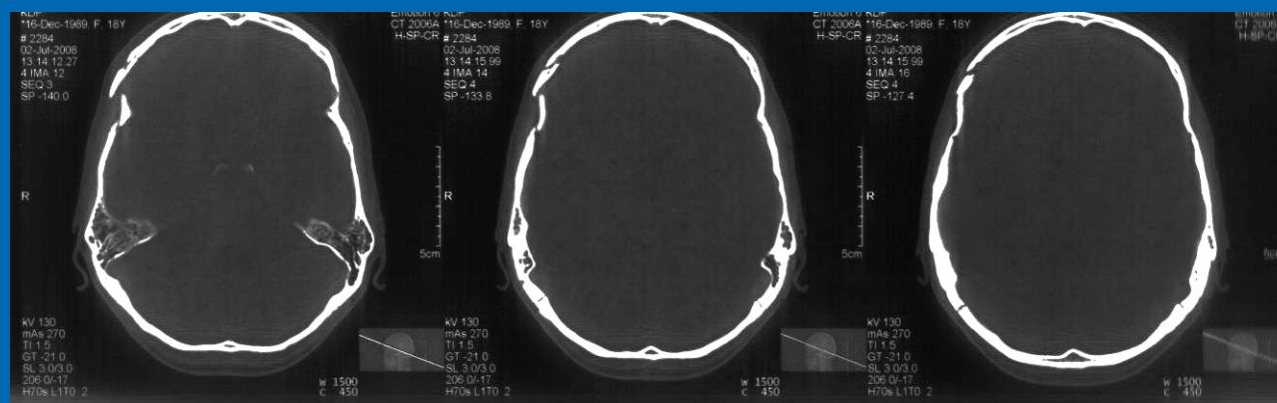

# Пластика дефекта свода черепа в области лобной пазухи.



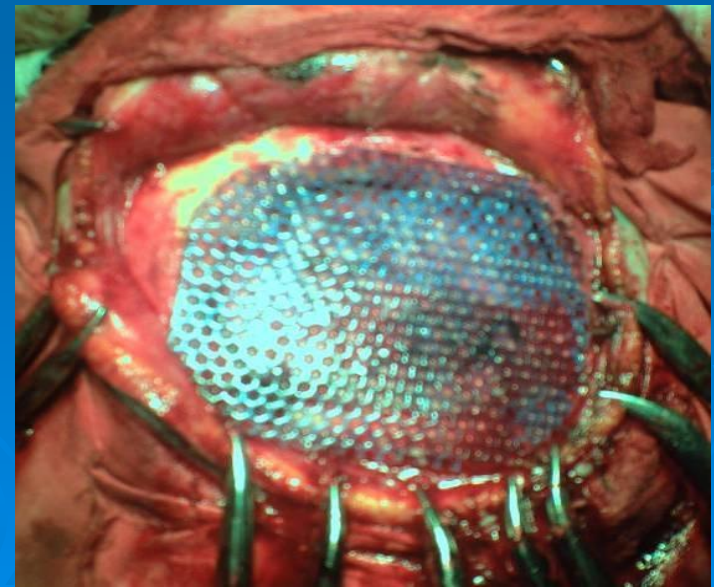
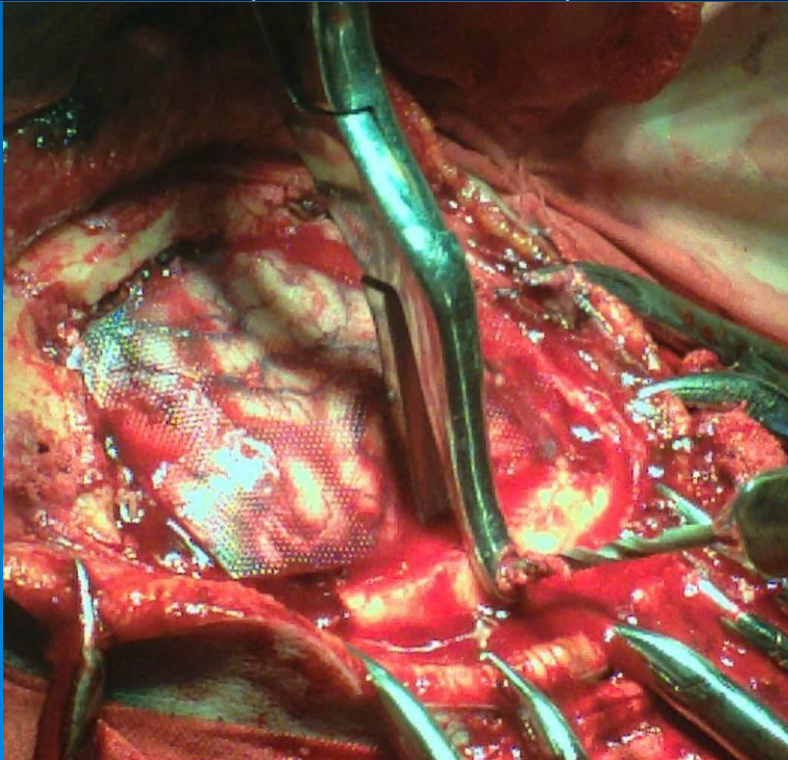
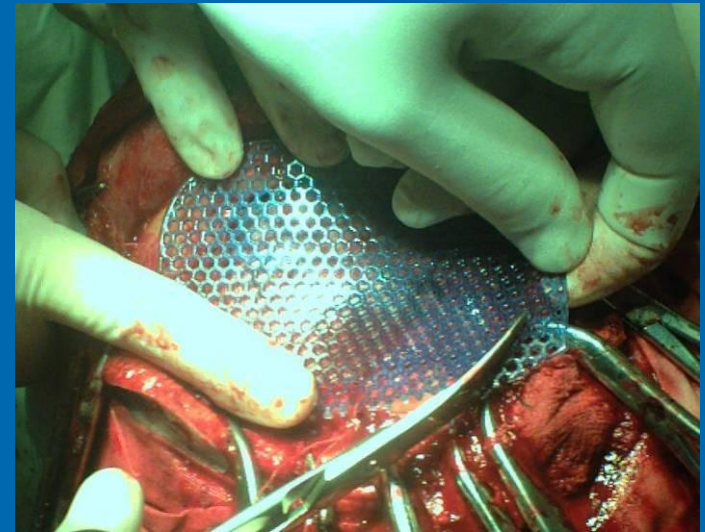
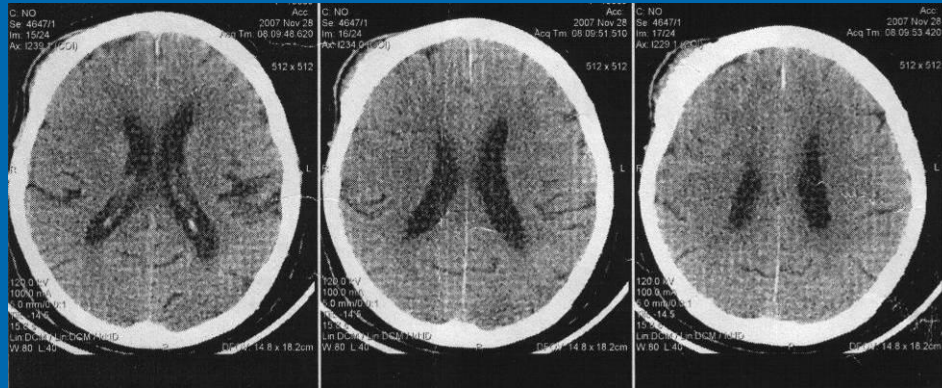


# Краниопластика при экстренной операции: устранение вдавленного перелома.



# Результаты клинического исследования.

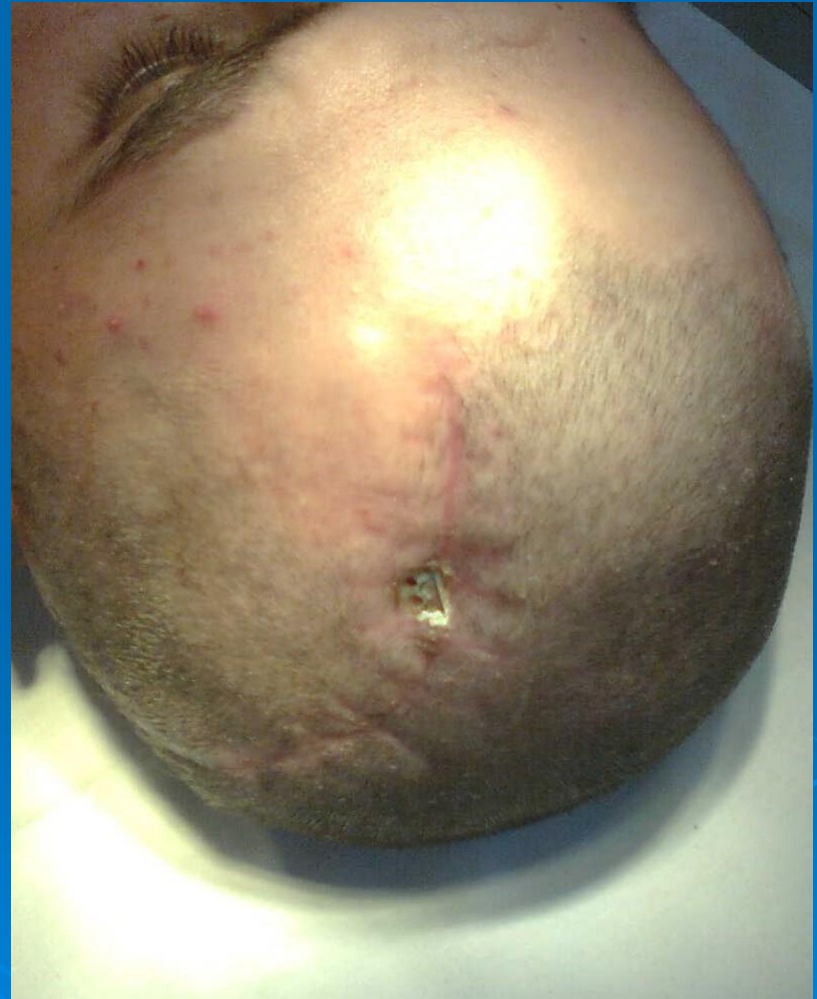## Применение реперена в плановой нейрохирургии. Пластика дефекта свода черепа после удаления менингеомы, прораставшей кость свода черепа.



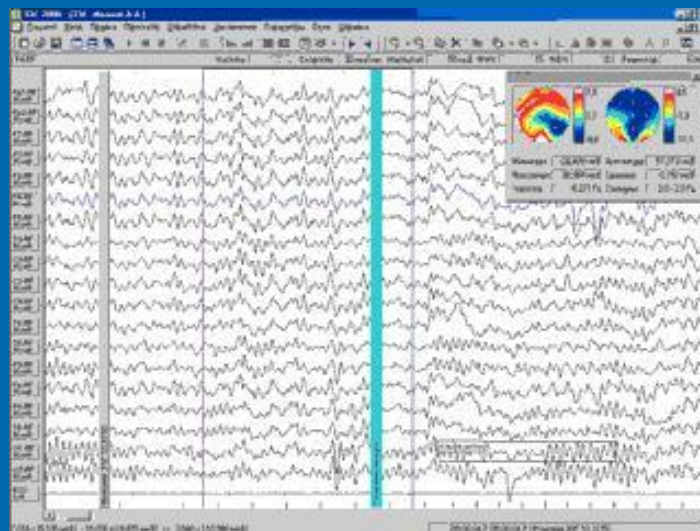
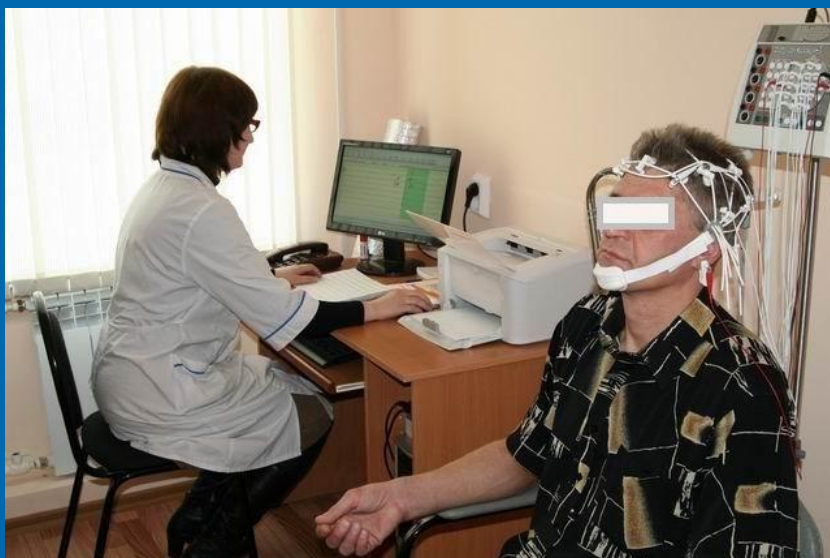

## Осложнения.

- 2 случая: на 6-ой и 10-й месяц после операции.
- В одном случае потребовалось удалением имплантата.
- Вероятная причина — невысокое качество шовного материала.

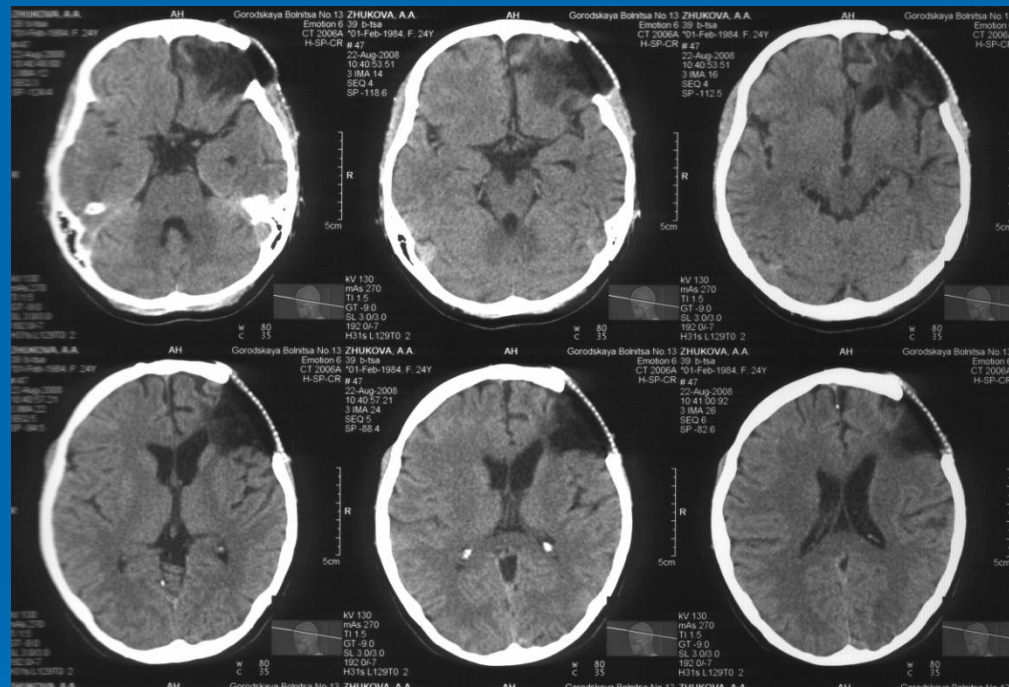
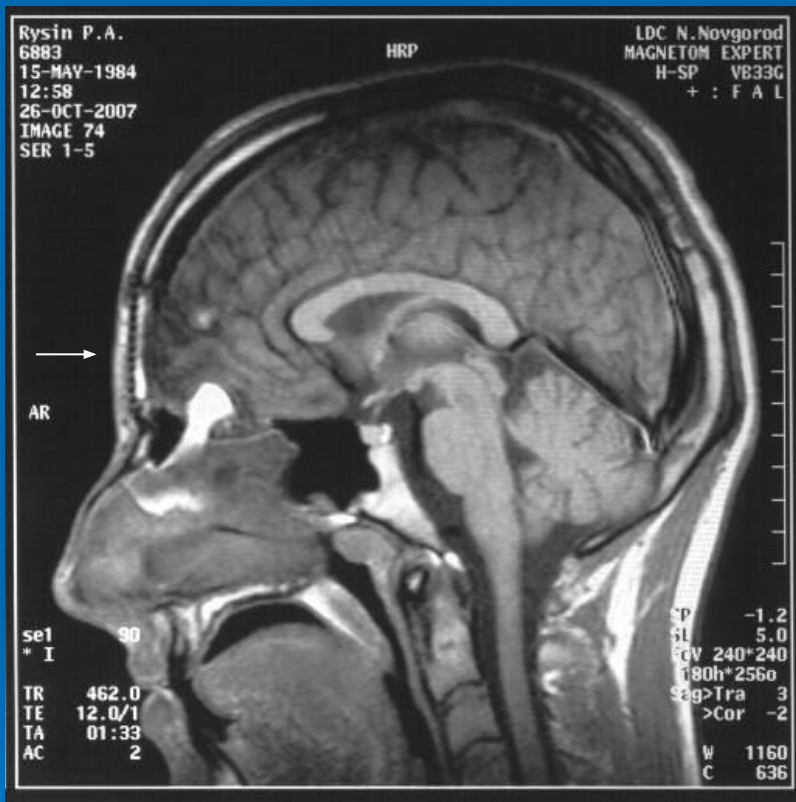


## Анализ ЭЭГ до и после краниопластики пластиной «Реперен»



По данным ЭЭГ характер биоэлектрической активности, зарегистрированный у одних и тех же больных дважды (до и после операции), не претерпевает существенных изменений.

## Отдалённые наблюдения.



Спустя год два молодых пациента обращались по поводу повторных травм головы. На МРТ и КТ головного мозга признаков деформации имплантов не выявлено.

# Выводы:

1. Механическая прочность пластин «Реперен» достаточна для выполнения пластики дефектов свода черепа. Пластина для краниопластики «Реперен» выдерживает точечную нагрузку по центру пластины до 15 кг.
2. Имплантаты из реперена в минимальной степени вызывают воспалительную реакцию окружающих тканей. В течение 2-х месяцев волокна соединительной ткани и сосуды прорастают через перфорации пластины, т.е. происходит биологическая фиксация имплантата и интеграция его в окружающие ткани. Воспалительная реакция на реперен менее выражена, чем на имплантацию метилметакрилата и равнозначна реакции на сетчатую пластину из титанового сплава.



# Выводы:

3. Разработанная методика краниопластики пластинами «Реперен» выполняется стандартным нейрохирургическим набором инструментов, позволяет выполнить пластику большинства дефектов свода черепа как при травмах (первично и отсрочено), так и при заболеваниях (остеомы, менингеомы с прорастанием в кости свода черепа).
4. Современные методы обследования: КТ и МРТ головного мозга, позволяют визуализировать установленные пластины «Реперен» как в стандартных плоскостных срезах, так и при выполнении 3D-реконструкции. Сами пластины не создают артефактов при проведении данных обследований. Проведённое ЭЭГ обследование пациентов до и после краниопластики показало, что установленный имплантат не влияет на биоэлектрическую активность головного мозга.
5. Пластика дефектов свода черепа пластинами «Реперен» с учётом соответствующий показаний и противопоказаний дала хороший лечебный и косметический эффект как у исследованных больных, так и по результатам внедрения данной методики в других нейрохирургических стационарах.

Спасибо за внимание.

