


КЫРГЫЗСКАЯ ГОСУДАРСТВЕННАЯ
МЕДИЦИНСКАЯ АКАДЕМИЯ
им. И.К. Ахунбаева

КАФЕДРА: Хирургической стоматологии
челюстно-лицевой области





Выполнил: Карабалин Рамазан Салаватулы



ПЛАСТИКА ДЕФОРМАЦИЙ ЛИЦА ЛОСКУТАМИ НА НОЖКЕ

План:

- Определение
- Показание противопоказание
- Методы
- Виды
- Методика проведения
- Литература

- 
- Лоскут на питающей ножке — это ограниченный участок кожи с подкожной жировой клетчаткой, отслоенной от подлежащих и окружающих тканей и связанной с ними ножкой или ножками, через которые осуществляется его питание.
- 

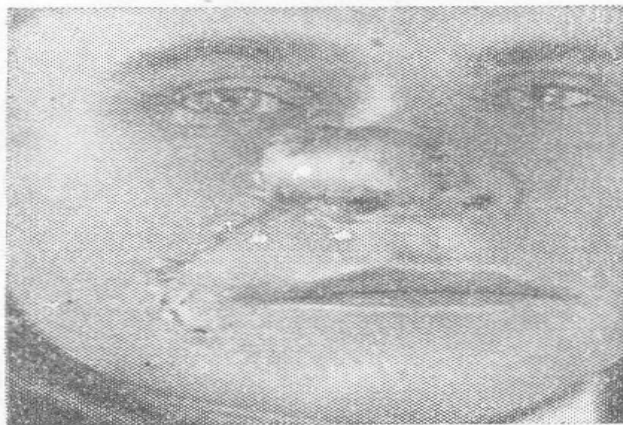- Показаниями к применению данного метода пластики являются: недостаток тканей вокруг дефекта для проведения местно-пластических операций; значительные рубцовые изменения прилежащих к дефекту тканей; создание контуров поврежденных областей, а в некоторых случаях и внутренней выстилки (пластика дефекта крыла носа с дублированным лоскутом из губно-щечной складки).
- Противопоказания: рубцовые изменения и недостаха кожных участков.

Методы

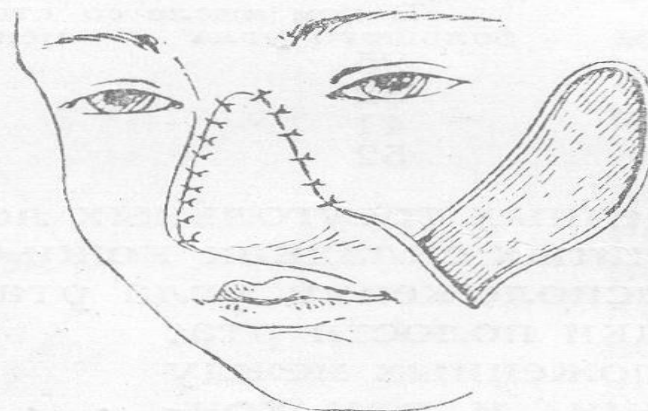
- Лоскуты на питающей ножке могут быть выкроены из тканей, непосредственно прилежащих к дефекту, близлежащих к дефекту (по Седилло, Брунсу, Аббе, Лукомскому, Евдокимову, Васильеву, Рауэру, Михельсону и Франкенбергу)
- Отдаленных участков поверхности тела (по Таль-якоци, Рауэру, Клаппу, Лексеру, Алмазовой, дельтопекторальные, плечегрудные и др.).
- В хирургической практике используют преимущественно первые два метода, так как близлежащие ткани по своему цвету, фактуре, толщине наиболее сходны с отсутствующим участком кожи и сохраняют достаточную васкуляризацию, иннервацию, в них функционируют потовые и сальные железы.



a



б



в

Рис. 17.

a — лоскут со щеки для закрытия дефекта века; *б* — лоскут взят по носогубной складке для закрытия дефекта кончика носа; *в* — лоскут со щеки для кончика носа.

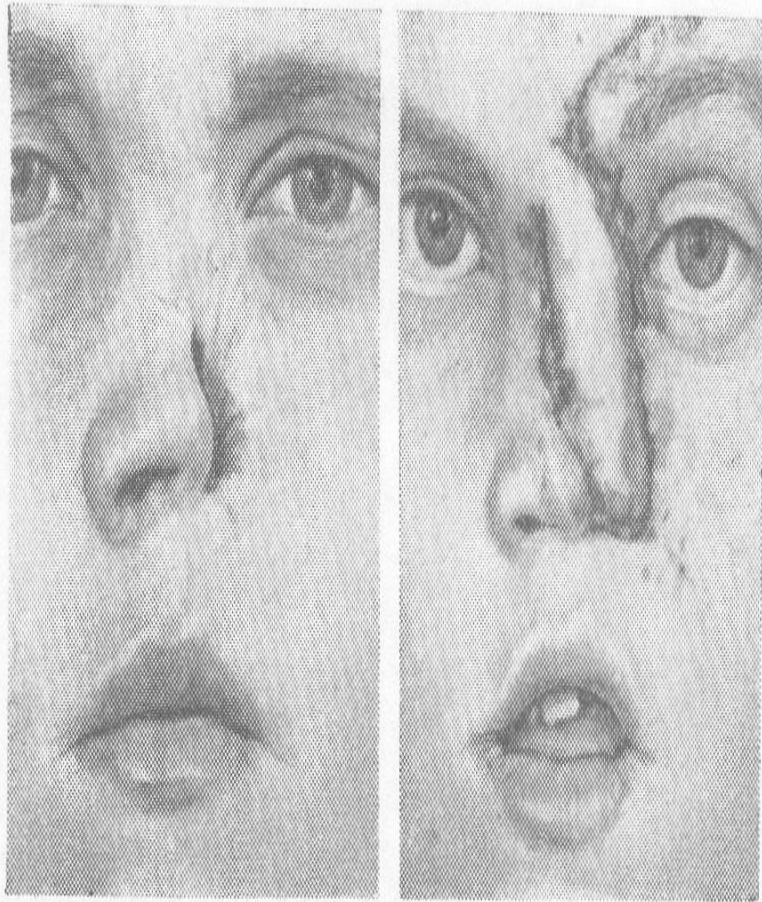


Рис. 18. Лоскут со лба для закрытия дефекта
носа.

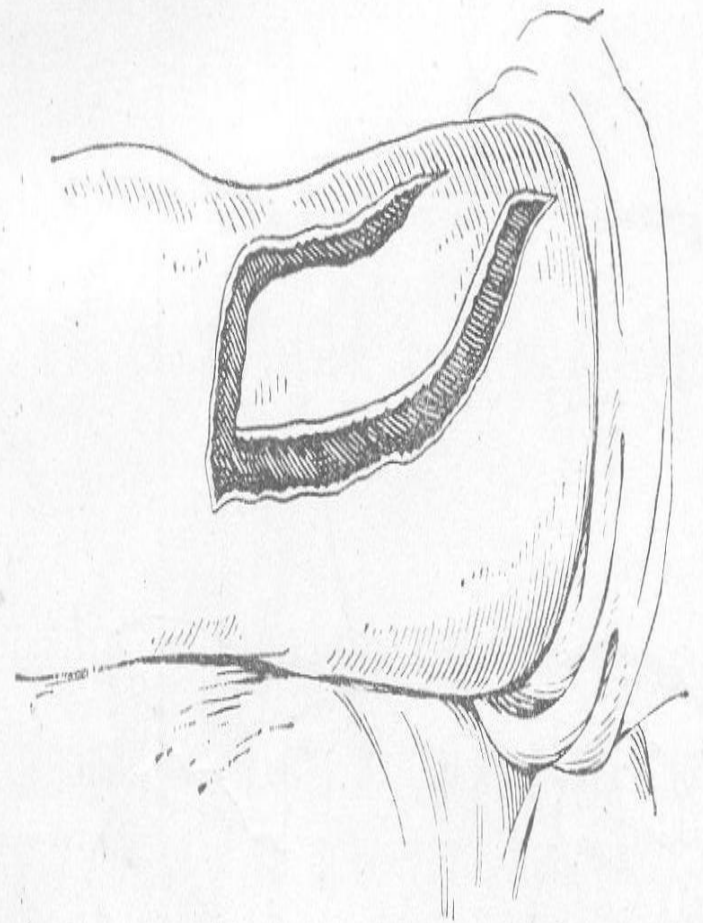


Рис. 19. Лоскут выкроен на плече для носа.

Методика выкраивания

лоскута

Для обеспечения жизнеспособности лоскута на ножке и его хорошего приживления при выкраивании необходимо соблюдать некоторые основные условия. Прежде всего, следует учитывать соотношение между шириной ножки и длиной лоскута. Чем ножка шире, тем питание лоскута лучше. Следует иметь в виду, что широкую ножку повернуть значительно труднее, чем узкую. Для лучшего питания длина всего лоскута должна быть не более чем в 3 раза больше ширины ножки. Важно также, чтобы лоскут кожи выкраивался в одном слое и чтобы жировой слой у основания ножки не был тоньше, чем на протяжении лоскута. Наконец, лоскут должен покрывать дефект кожи без какого-либо натяжения. Поворот ножки и натяжение лоскута могут создать затруднения для оттока крови и вызвать явления застоя (цианоз), что в свою очередь может привести к омертвлению лоскута.

Поэтому при появлении признаков затрудненного оттока необходимо немедленно сделать насечки на лоскуте.

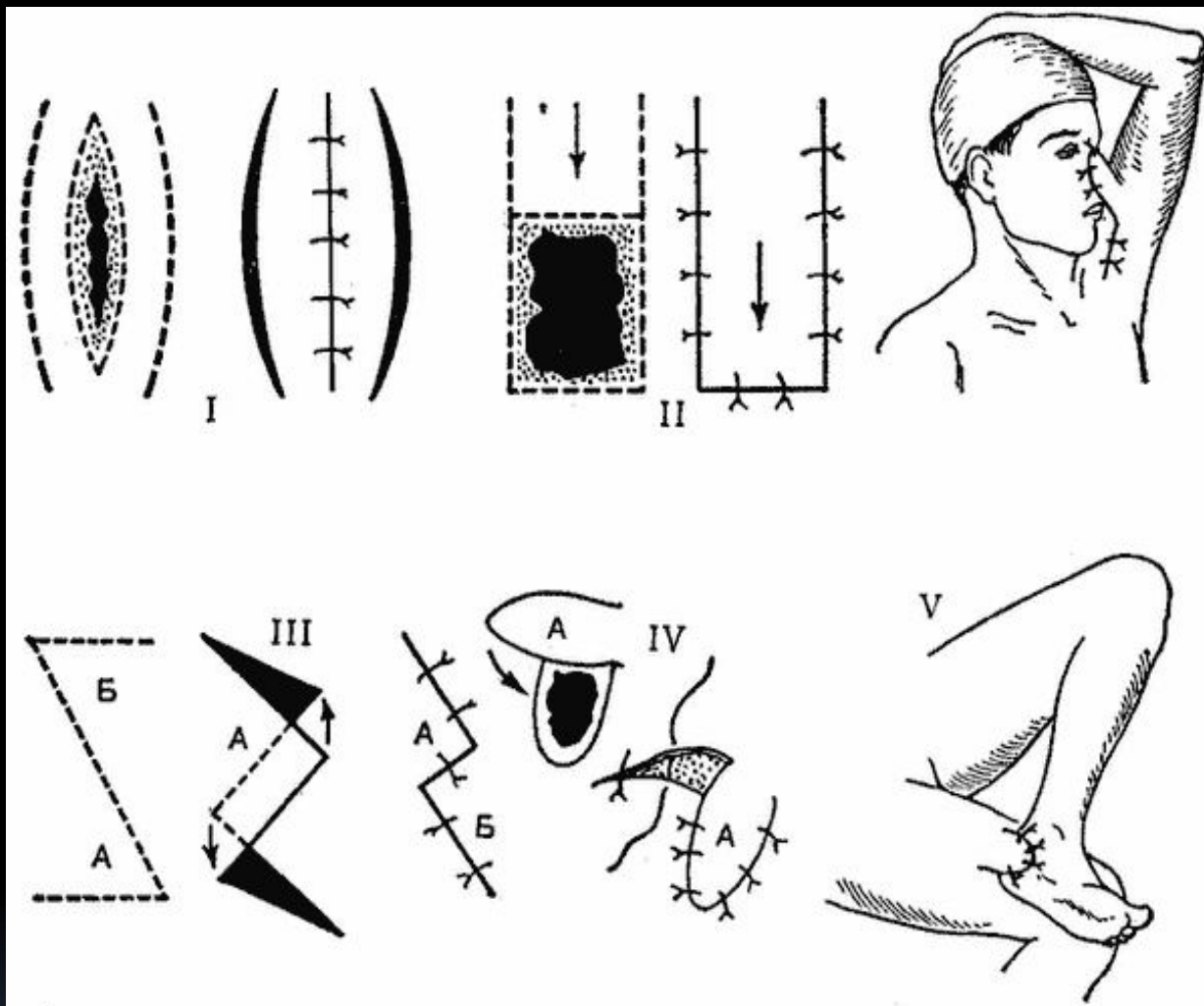


Рис. 10. Виды кожной пластики местными тканями.

I и II — по Ю. К. Шимановскому; III — по А. А. Лимбергу; IV — индийский метод; V — итальянский метод (вариант метода).

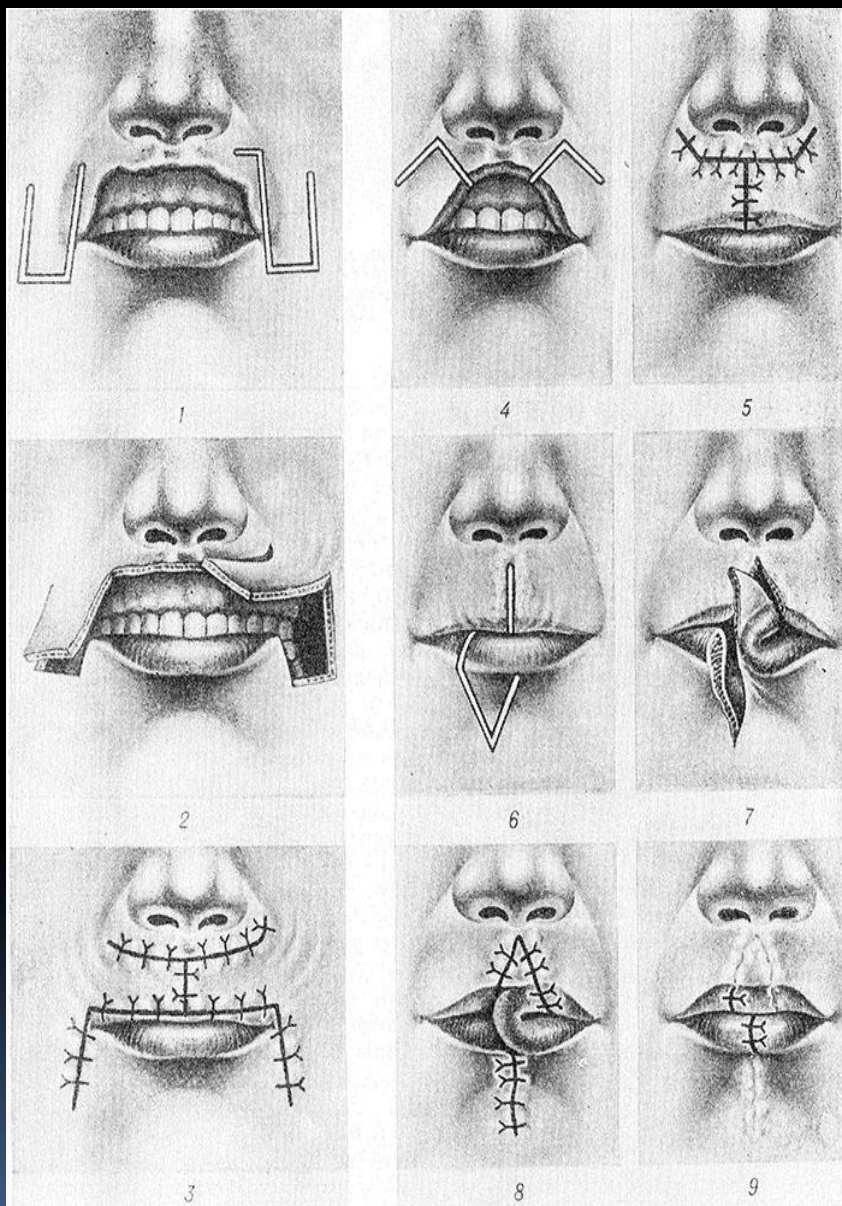
Виды лоскутов на ножке:

- лоскуты на одной ножке
- мостовидные (на двух ножках)
- Опрокидывающиеся
- удвоенные
- артериаризированные

Методика лоскута на одной ножке

- Лоскуты на одной ножке (однослойные) являются наиболее употребительными при пластике на лице из окружающих дефект тканей. Их желательно выкраивать по ходу больших сосудов, питающих кожу этих лоскутов.
- Артерии, питающие кожу, отходят от крупных сосудов более глубоких слоев и, прободая последние, образуют сети анастомозов, расположенных параллельно поверхности кожи, поэтому отслойка лоскута должна идти в одной плоскости и параллельно поверхности кожи. Особенно следует остерегаться повредить слой, лежащий между собственно кожей и ее жировой клетчаткой, так как здесь находится самая разветвленная сеть мелких кровеносных сосудов, питающих кожу. Выкраивать лоскут надо осторожно, избегая травмы тканей. На всем протяжении лоскута должно быть соблюдено соотношение длины его к ширине ножки (не более 3:1).


- Отрицательной стороной однослойных лоскутов на ножке является то обстоятельство, что при неполном использовании их широкая часть ножки остается открытой. Такое положение может привести к инфицированию лоскута с последующим нагноением и некрозу его. В настоящее время при наличии антибиотиков опасность таких осложнений значительно уменьшилась.
- А. Э. Рауэр для защиты обнаженной поверхности ножки от инфекции предложил покрыть ее тонким лоскутом по Тиршу.
- Мы предлагаем делать насечки на коже лоскута профилактически в момент выкраивания лоскута, если можно ожидать образование застоя крови.



1—3 — по Седийо; 4 и 5 — по Брунсу; 6—9 — по Абби; 1— выкраивание вертикальных лоскутов со щек; 2 — перемещение лоскутов; 3 — наложены швы на перемещенные лоскуты, вывернутую слизистую оболочку верхней губы и дефекты, образовавшиеся после перемещения в щеках; 4 — выкраивание лоскутов из носогубных складок; 5 — наложены швы на перемещенные лоскуты и дефекты, образовавшиеся после перемещения; 6 — выкраивание клиновидного лоскута из нижней губы и разрез углубленной борозды и красной каймы верхней губы; 7 — перемещение выкроенного лоскута; 8 — наложены швы на перемещенный лоскут и дефект кожи под красной каймой нижней губы; 9 — наложены швы на красную кайму верхней и нижней губ после пересечения красной каймы нижней губы, перемещенной с выкроенным лоскутом.

Методика мостовидного лоскута

- Однослойные лоскуты могут быть выкроены на двух ножках (мостовидные). Такие лоскуты имеют то преимущество, что получают питание из двух ножек. В качестве «рабочей» части лоскута используется середина его. Однако эти лоскуты имеют ограниченное применение при восстановительных операциях на лице. Например, можно взять мостовидный лоскут с шеи для закрытия дефекта губы (А. Г. Лапчинский) или с головы для образования верхней губы у мужчин и в некоторых других случаях.

- 
- Мостовидные лоскуты широко применяются при восстановительных операциях на конечностях с целью закрытия дефектов плеча, предплечья, пальцев, для чего используется кожа с груди или живота. Дефект на материнской почве, образовавшийся после взятия мостовидного лоскута, закрывается путем сшивания кожных краев его. В ряде случаев удается только частично сблизить края дефекта швами, а остальная часть его устраняется свободной пересадкой кожи. Оставление большой раневой поверхности под ножками нежелательно из-за возможности осложнений.

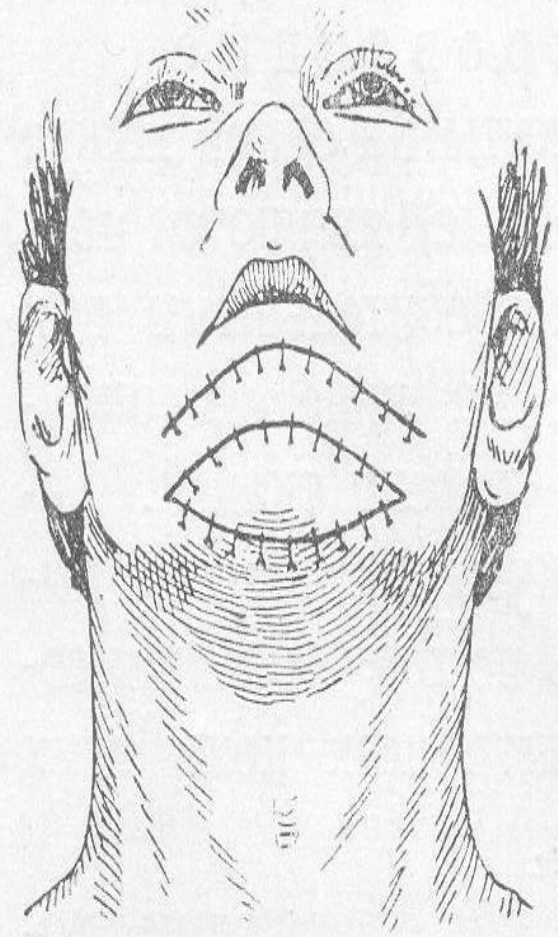
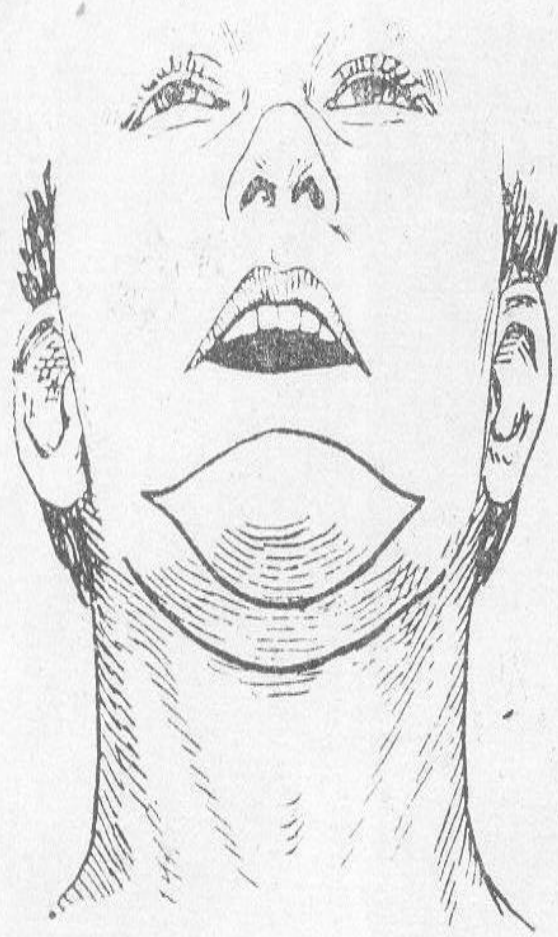


Рис. 20. Мостовидный лоскут по Лапчинскому.

Методика опрокидывающего лоскута

- Опрокидывающиеся лоскуты на ножке также относятся к однослойным и часто применяются при операциях на лице. Пользуются ими в тех случаях, когда возникает необходимость в образовании внутреннего слоя восстанавливаемого органа или части его. Например, при сквозном дефекте носа внутренний слой можно образовать опрокидыванием лоскута со спинки носа вниз, а наружный - лоскутом со щеки или Филатовским стеблем. Опрокидывающийся лоскут выкраивается своим основанием у края дефекта и поворачивается на 180° внутрь дефекта.

- Отслойку кожи при выкраивании опрокидывающихся лоскутов не рекомендуется производить до самого края дефекта, где кожа обычно истончена. Основание лоскута должно быть достаточной толщины с хорошо развитой сетью питающих сосудов. Этого можно достигнуть, выкраивая лоскут несколько отступя от края дефекта.
- Можно пользоваться опрокидывающимся лоскутом, у которого ножка содержит не кожу, а только подкожно жировую клетчатку. К такому лоскуту приходится прибегать, например, при свежих травмах, сопровождающихся разрушением верхнего отдела хрящевой части носа, для создания внутреннего слоя; наружный слой образуется при помощи лоскута со щеки.

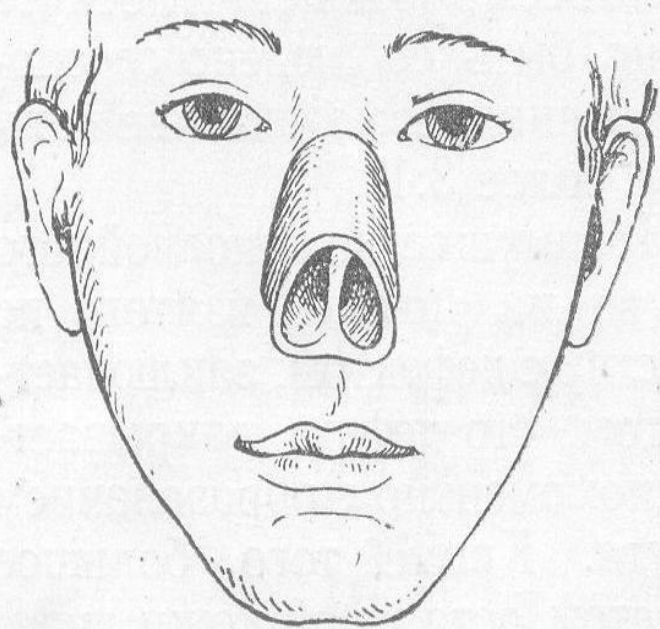


Рис. 21а. Опрокидывающийся лоскут со спинки носа.

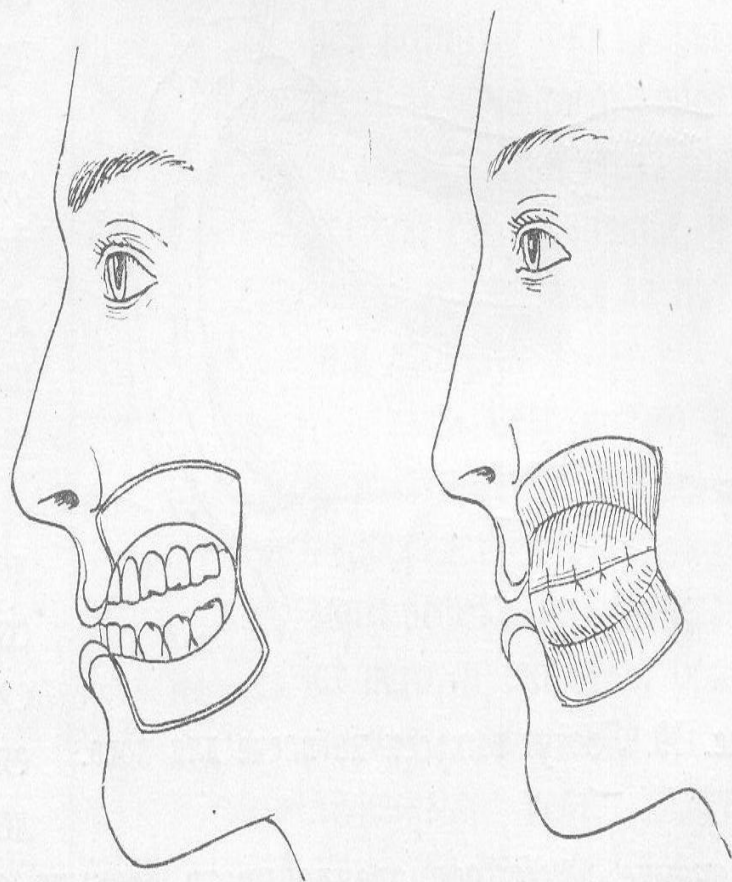


Рис. 21б. Опрокидывающиеся лоскуты на щеке.

Методика удвоенного лоскута

- Для закрытия сквозных дефектов лица применяются также заранее удвоенные кожные лоскуты, образованные из двух однослойных лоскутов, соприкасающихся своими раневыми поверхностями. Такие лоскуты особенно удобны для закрытия сквозных дефектов прилежащих к области рта. Так, Клапп предлагает для образования сдвоенного лоскута использовать один лоскут, горизонтально расположенный на передней поверхности плеча, а другой такой же лоскут с передней поверхности грудной клетки. Лоскуты покрывают друг друга, соприкасаясь раневыми поверхностями. После их приживления отсекают лоскут от грудной клетки и поднятием плеча подносят удвоенный лоскут к дефекту.

- А. Э. Рауэр для этой цели выкраивает на внутренней стороне плеча прямоугольный однослойный лоскут на ножке с основанием у края подмышечной впадины. Другой мостовидный лоскут выкраивается на боковой поверхности груди. Конец плечевого лоскута подсовывается под лоскут на груди, с которым он сшивается. После приживления сдвоенные лоскуты, образованные из двух однослойных лоскутов, соприкасающихся своими раневыми поверхностями. Такие лоскуты особенно удобны для закрытия сквозных дефектов приротовой области.

Преимущество сдвоенного лоскута А. Э. Рауэра заключается в том, что ножка у его лоскута значительно длиннее, чем у Клаппа.

- Двухслойный лоскут можно получить из длинного однослойного прямоугольного лоскута, подогнув конец его или покрыв его обнаженную поверхность свободным кожным лоскутом. Заранее удвоенные лоскуты могут быть с успехом использованы для восстановления у мужчин губы или подбородка. При этом наружная сторона лоскута может содержать волосы.
- С этой целью выкраивают обычный лоскут с волосистой головы (по Лексеру) на одной ножке. Опускают конец лоскута на шею, где также выкраивают соответствующей величины лоскут на ножке и подшивают его обнаженную поверхность к раневой поверхности первого лоскута.
- После сращения обоих лоскутов (через 12-14 дней) ножку лоскута на шее отсекают и удвоенный таким образом лоскут подносят к краям дефекта, где и подшивают. Такой удвоенный лоскут до Лексера был описан в 1892 г. К лоскутам на двух ножках следует отнести и филатовский стебель. Однако, учитывая его огромное значение в восстановительной хирургии вообще и лица в частности, мы выделяем вопросы пластики филатовским стеблем в специальную главу, чтобы детально разобрать все его особенности как материала для пластических операций.

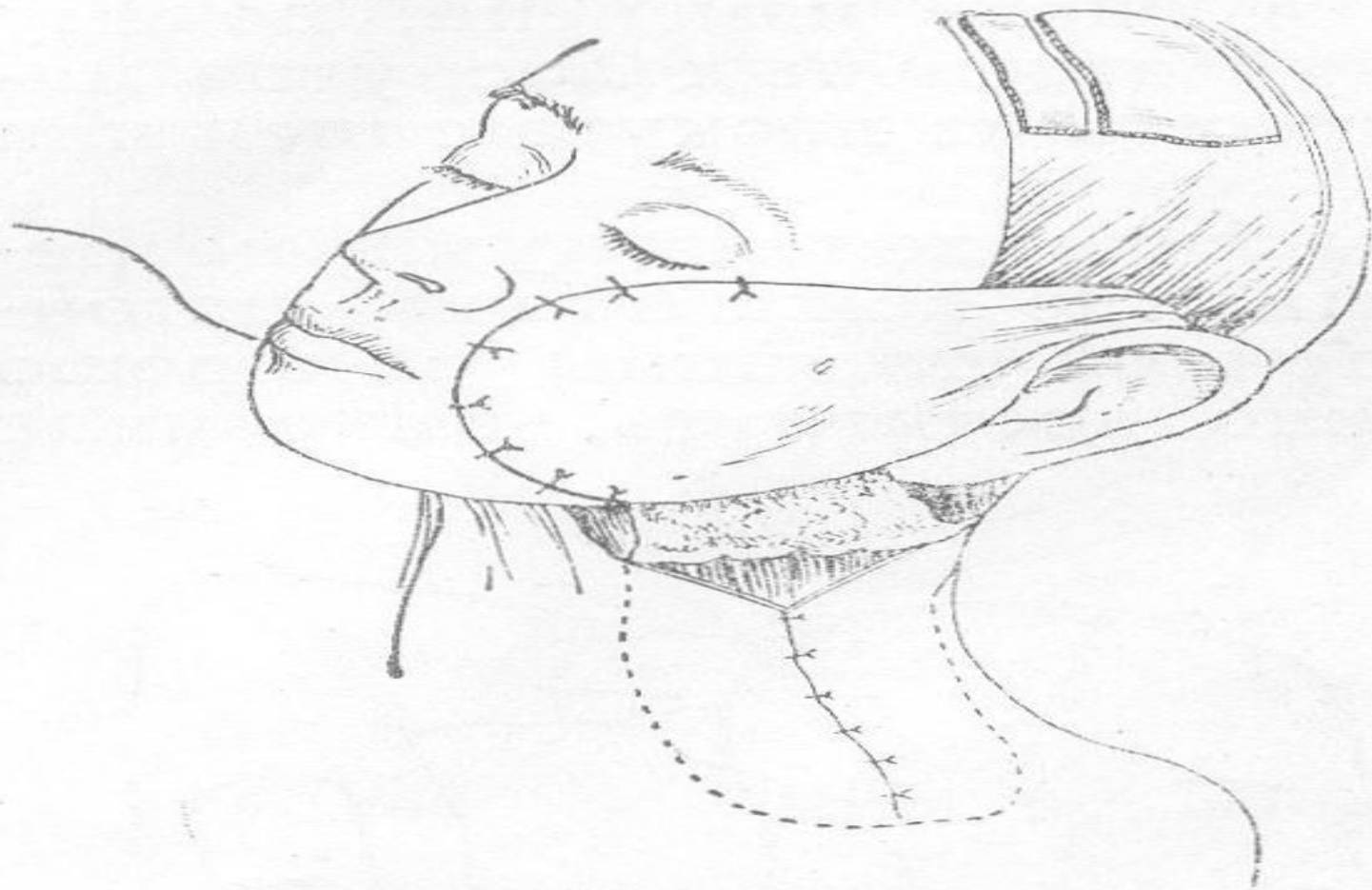
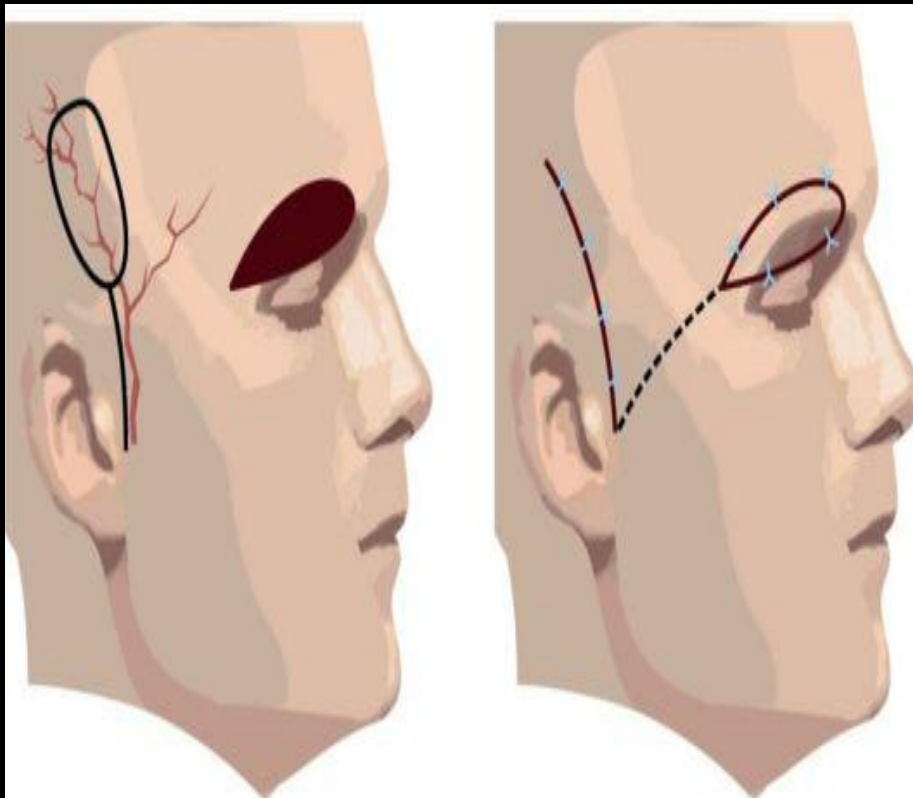


Рис. 24. Удвоенный лоскут
по Шиммельбушу.

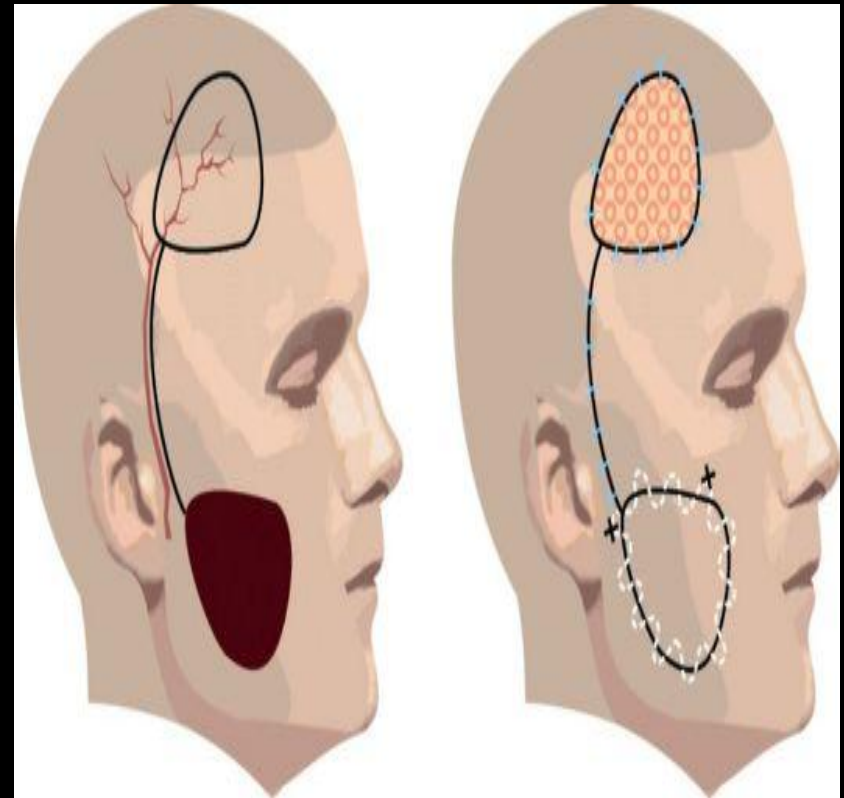
Методика

артериаризированного лоскута

- **Артериаризированный лоскут** — это однослойный лоскут на одной ножке, в которой находится крупный питающий сосуд. Лоскут из губно-щечной складки должен иметь угловую артерию, лоскут из височной области — поверхностную височную артерию, лоскут из затылочной области — затылочную артерию. Часто используют артериаризированный лоскут с круговой артерией и веной рта, включенными в его основание, — при пластике по Абби.
- Артериаризированный лоскут может не иметь кожи у основания, а включать только подкожную клетчатку с сосудами (**лоскут на скрытой сосудистой ножке**). Такой лоскут применяют для устранения дефекта верхнего века (лоскут из тканей лобной области по методу Монкса), при пластике бровей (на скрытой сосудистой ножке — по Казаньян и Конверс, Мухину). Выкроенный с волосистой части головы лоскут, основанием которого является поверхностная височная артерия, подводят к освеженной поверхности дефекта брови через тоннель.



Использование париетальной ветви поверхностной височной артерии для изготовления артериализованного лоскута из волосистой части кожного покрова головы для замещения кожного дефекта бровей



Поверхностная височная артерия, связанная с ее фронтальной ветвью, может быть использована для изготовления лоскутов, предназначенных для замещения дефектов кожи лба, обширных дефектов кожи лица или слизистой рта

Литература :

- **Хирургическая стоматология: Учебник/Под ред. Т.Г.Ро-Х50 бустовой.** — 3-е изд., перераб. и доп. — М.: Медицина, 2003. — 504 с.: ил. (Учеб. лит. Для студ. мед. вузов). — 18ВК 5-225-04748-3
- А.А. Тимофеев

Руководство по челюстно-лицевой хирургии и хирургической стоматологии

Издание 5-е, переработанное и дополненное
Киев: Червона Рута-Турс, 2012.

- Сайты с интернета:
- <http://vmede.org>
- <http://intranet.tdmu.edu.ua>
- <http://www.studfiles.ru>
- Картинки с интернета