

ПЛОМБИРОВАНИЕ КОРНЕВЫХ КАНАЛОВ

- Пломбирование корневых каналов зуба необходимо, когда кариес переходит в пульпит.
- Пломбирование корневых каналов зуба заключается в том, чтобы пломбировочным материалом как можно плотнее заполнить корневые каналы зуба, так как после удаления нерва этот канал остается пустым.
- Современные методы пломбирования каналов зубов и пломбировочные материалы позволяют осуществить этот процесс довольно быстро и вполне безболезненно.

Для пломбирования корневых каналов в современных стоматологических клиниках применяют следующие методы:

- Метод заполнения канала одной пастой.
- Метод одного (центрального) штифта.
- Заполнение канала гуттаперчей:
 - А) Метод боковой конденсации
 - Б) Метод пломбирования химически размягченной гуттаперчей.
 - В) Вертикальное уплотнение теплой гуттаперчи.
 - Г) Термомеханическое уплотнение гуттаперчи.
 - Д) Обтурация канала гуттаперчей, вводимой с помощью шприца.
 - Е) Метод введения гуттаперчи на носителе (гермафил)
- Депофорез медно-кальциевым гидроксидом.

ПЛОМБИРОВАНИЕ КАНАЛОВ ОДНОЙ ПАСТОЙ

Последовательность операций:

1. Каналу придают специальную форму и смазывают необходимыми веществами;
2. На кончике инструмента вносят в канал пломбировочный материал;
3. Конденсируют пасту при помощи ватной турунды;
4. Продолжают введение и конденсацию последующих порций пасты, постепенно уменьшая глубину введения инструментов, до полного заполнения канала;
5. Избыток пасты, скопившийся над устьем, продавливают в канал с помощью ватного шарика;
6. Осуществляют рентгенологический контроль качества пломбирования.

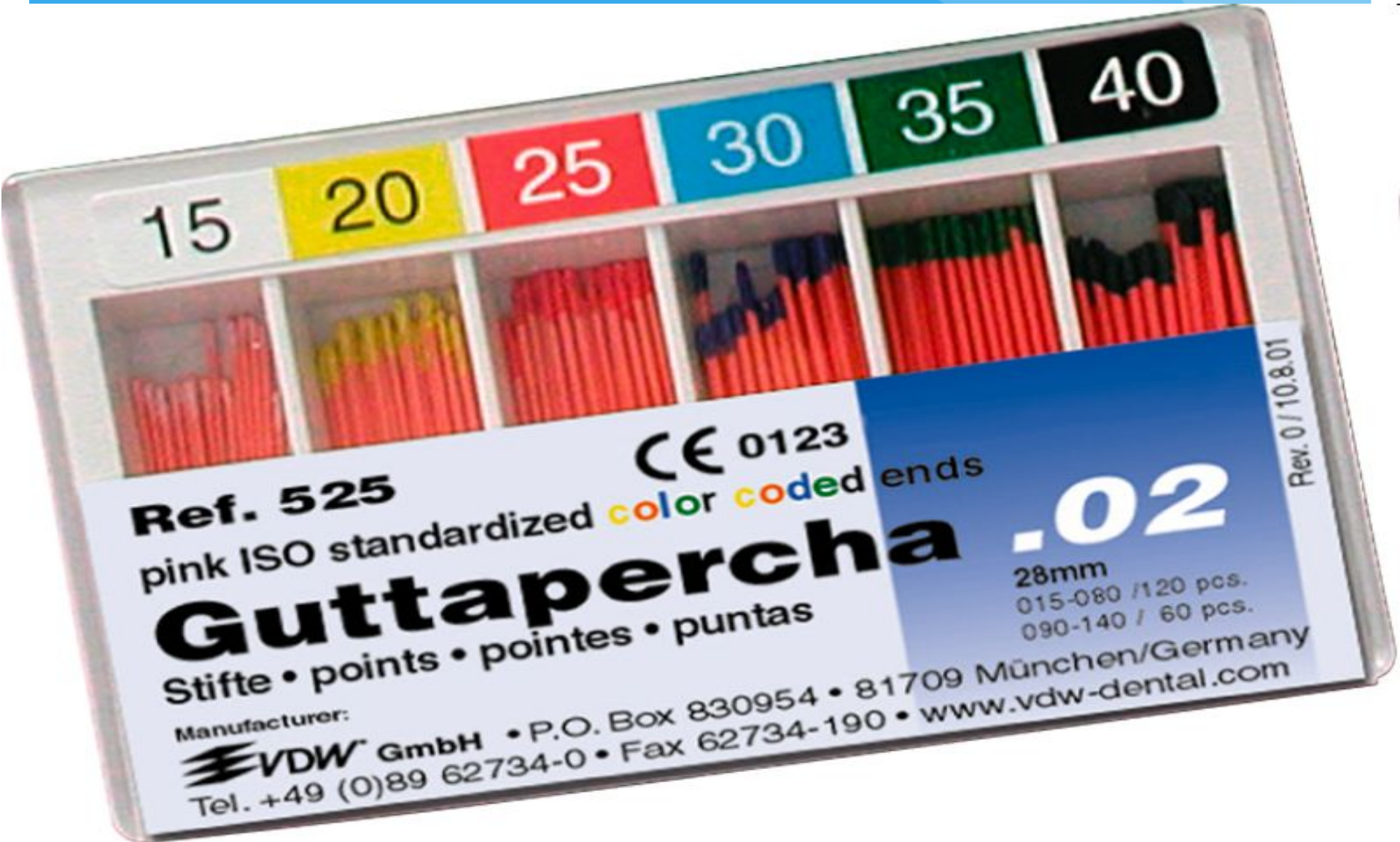ПЛОМБИРОВАНИЕ МЕТОДОМ ОДНОГО ШТИФТА

Методика пломбирования:

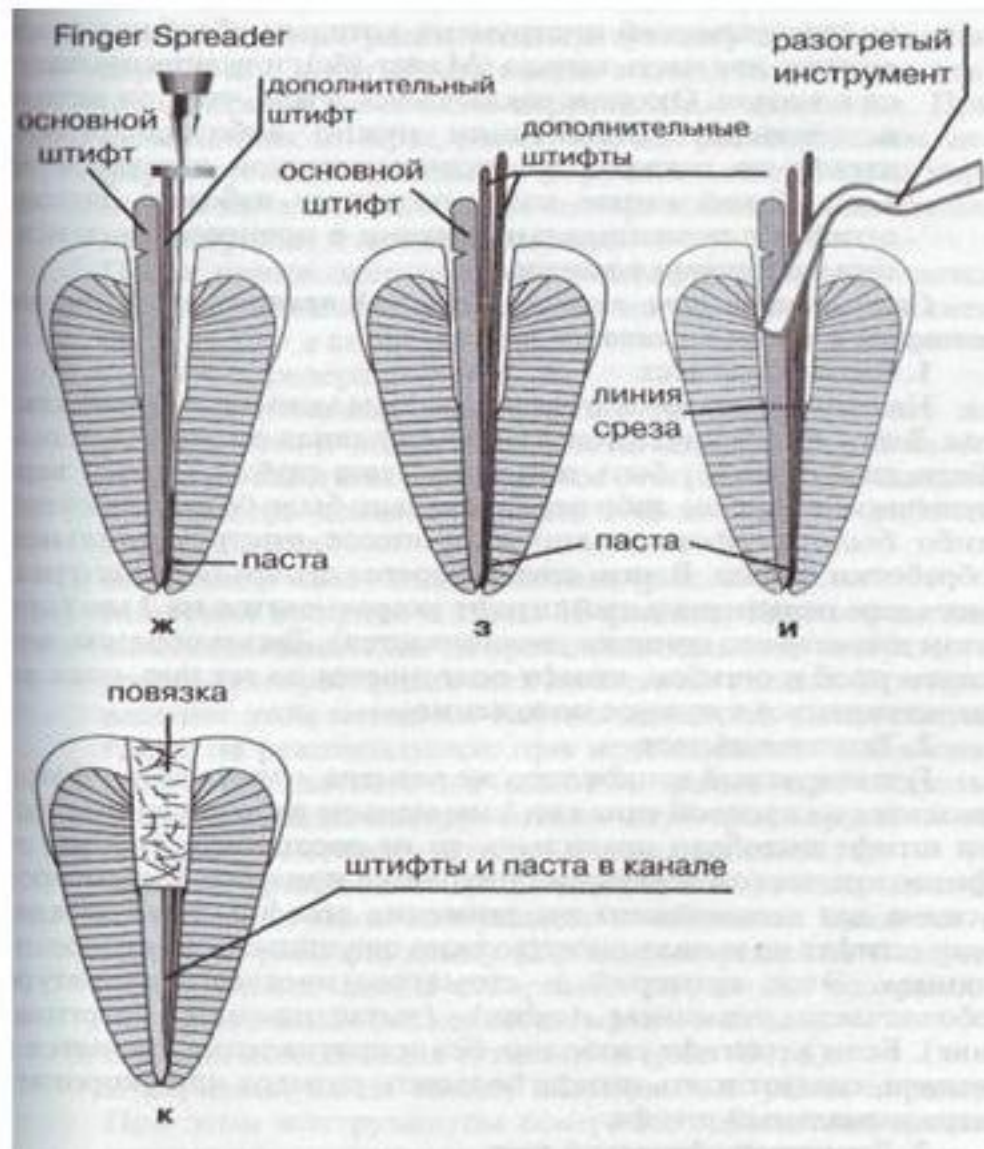
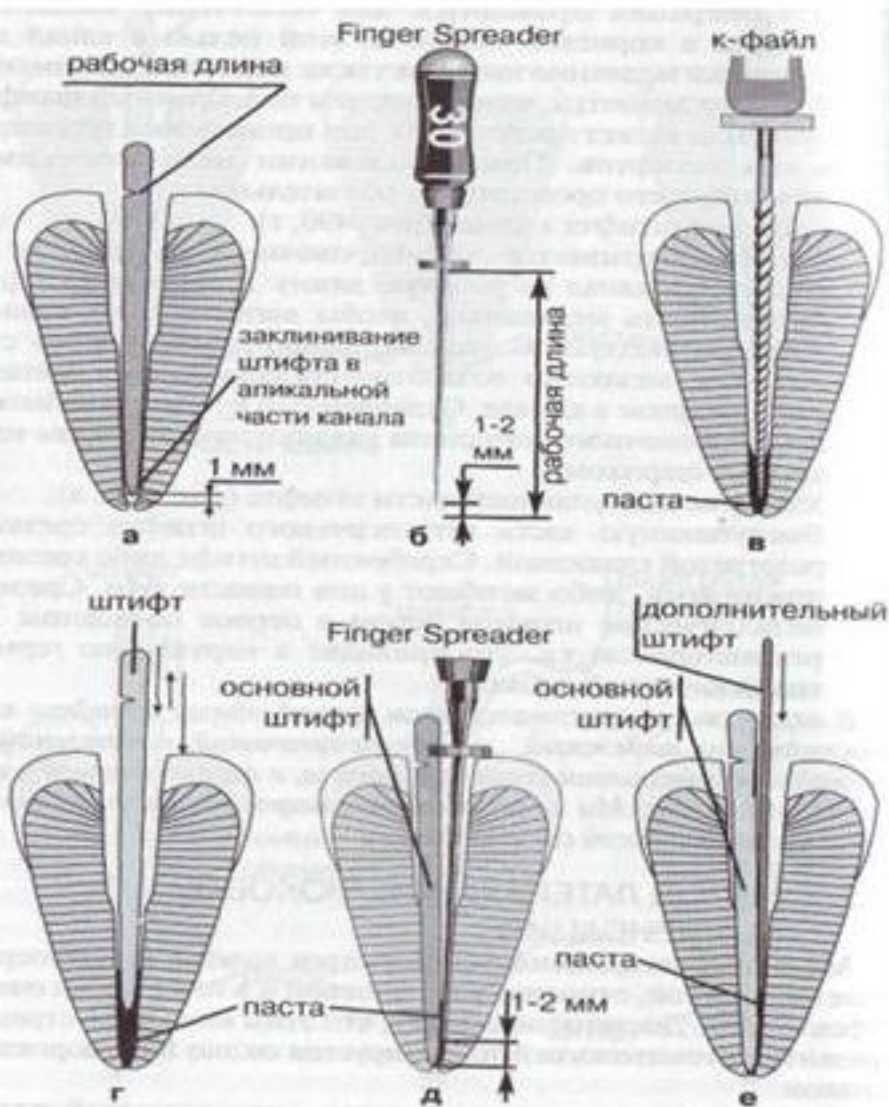
1. Механическая и медикаментозная обработка корневого канала, придание ему формы, конусности и пр.;
2. Подбор штифта;
3. Введение пасты в канал;
4. Подготовка канала для штифта;
5. Введение штифта в канал;
6. Удаление выступающей части штифта разогретой гладилкой или ножницами;
7. Рентгенологический контроль качества пломбирования;
8. Наложение повязки.

Отрицательной стороной этого метода является недостаточно надежная обтурация канала, так как между штифтом и стенкой канала, как правило, остается довольно толстый слой пасты, которая является «слабым звеном» в корневой пломбе и со временем может рассасываться. Поэтому этот метод рекомендуется для применения в каналах круглого сечения, в этом случае, штифт будет плотно прилегать к стенкам канала.

Пломбирование корневых каналов гуттаперчей



Пломбирование корневых каналов гуттаперчевыми штифтами методом холодной боковой конденсации



Метод холодного уплотнения

Эта техника применима к большинству каналов и требует создания равномерной конусовидной формы с апикальным сужением в здоровом дентине.

Гуттаперчевый мастер штафт выбирается в соответствии с размером последнего расширяющего инструмента, который проходил канал на полную рабочую длину. Обычный инструмент для уплотнения - спредер, который выпускается различных размеров, и его выбор зависит от размера, длины и искривленности канала.

Метод боковой (латеральной) конденсации холодной гуттаперчи

Боковая конденсация холодных гуттаперчевых штифтов с наполнителем (герметиком) считается самым надежным методом пломбирования корневых каналов!!!

Наряду с этим имеются указания, что эффективность бокового уплотнения определяется тщательностью очистки корневого канала. Отмечается, что уже через 15 дней после пломбирования воспалительные явления стихали, а через год происходило восстановление тканей периодонта.

При проведении метода боковой конденсации предусматриваются следующие этапы:

1. Припасовка центрального штифта
2. Высушивание канала
3. Введение герметика
4. Введение в канал основного штифта
5. Оттеснение штифта к стенке канала
6. Введение дополнительного штифта, предварительно смазанного герметиком, в образовавшееся пространство
7. Заполнение канала гуттаперчевыми штифтами с повторением указанной процедуры
8. Срезание избытка гуттаперчи у устья канала
9. Вертикальная конденсация гуттаперчи в устье канала
0. Пломбирование полости

Термофил

Это способ пломбирования корневых каналов зуба разогретой гуттаперчей на пластиковом носителе, который носит название обтуратор. При разогревании гуттаперча становится пластичной и благодаря этому свойству происходит плотное запечатывание канала зуба. Герметичность снижает риск развития микроорганизмов в корневом канале. Эта система приобрела свою популярность после появления инструментов, с помощью которых появилась возможность механически обрабатывать канал зуба.

Процедура пломбирования корневых каналов термофилом следующая: пластиковый штифт с разогретой гуттаперчей медленно вводится в корневой канал, и гуттаперча под давлением заполняет все боковые канальцы и ответвления. Кстати отсюда и произошло второе название данной методики - объемное пломбирование, так как при этом пломбируется сразу вся корневая система зуба.

Разогретая гуттаперча очень пластична и потому отлично запечатывает не только основной канал зуба, но и небольшие боковые канальцы, неровности на внутренней поверхности канала зуба. Результат - одновременное качественное пломбирование основного и всех дополнительных каналов зуба. Это позволяет добиться высокой герметичности пломбирования, что значительно снижает риск развития в корневом канале болезнетворных микроорганизмов. К тому же, система Термофил предполагает использование менее токсичных пломбировочных паст и в меньшем количестве, а это позволяет значительно снизить интенсивность боли в зубе после проведения процедуры пломбирования каналов. Кроме того, при использовании системы Термофил значительно сокращается время лечения, что создает дополнительный комфорт для пациента.

Конечно, методика требует больших материальных затрат: необходима бормашина с эндодонтическим наконечником, специальные печи для разогрева гуттаперчи, высококачественные дорогостоящие эндодонтические инструменты (многие из которых могут использоваться лишь несколько раз). Несмотря на это система Термофил приобрела широкую популярность в стоматологии и успешно применяется сегодня в нашей стране.

Преимущества системы Термофил:

- обеспечение более высокой по сравнению с другими методами герметичности пломбирования;
- меньший риск возникновения воспалительный процессов после пломбирования;
- меньшая токсичность для организма пациента;
- отсутствие болезненных реакций после процедуры пломбирования корневого канала зуба;
- быстрота лечения

Метод депофореза

Этот метод применяется при пломбировании зубов с труднопроходимыми и искривленными каналами зубов. Метод депофореза гидроокиси меди и кальция позволяет сохранить совсем безнадежные зубы. При помощи специального инструмента в систему корневого канала вводится лекарственное вещество. Образуется лекарственное депо. Благодаря этому происходит стерилизация канала, так как гидроокись - меди кальция обладает сильнейшими бактерицидными свойствами.

Сравнительная оценка различных методов пломбирования корневых каналов зубов

| Метод пломбирования корневого канала | Кол-во зубов | Группа зубов | | | | | |
|--------------------------------------|--------------|---------------|-------------|---------------|-------------|---------------|-------------|
| | | резцы, клыки | | премоляры | | моляры | |
| | | непроницаемые | проницаемые | непроницаемые | проницаемые | непроницаемые | проницаемые |
| одной пасты | 43 | 10 | 7 | 8 | 4 | 8 | 6 |
| резорцин-формалиновый | 28 | | | 8 | 5 | 8 | 7 |
| одного штифта | 17 | 5 | 1 | 5 | 0 | 5 | 1 |
| латеральной конденсации | 15 | 5 | 0 | 5 | 0 | 5 | 0 |
| «Термафил» | 15 | 5 | 0 | 5 | 0 | 5 | 0 |

Необходимо добиться надежной герметизации устьевой части канала помогает соблюдение нескольких несложных правил:

- **Правило первое.** При препарировании устьевой части канала необходимо создавать условия для фиксации достаточного количества пломбировочного материала в устье: при возможном дефекте коронковой части некачественная герметизация устья не выдержит испытания временем и ротовой жидкостью.
- **Правило второе.** Гуттаперчу в устьевой части следует очень хорошо уплотнять, не оставляя пустот и пор.
- **Правило третье.** В качестве «устьевой пломбы» нужно использовать материалы, обладающие высокой адгезией к дентину и устойчивостью к воздействию ротовой жидкости (к примеру, стеклоиономерные цементы, компомеры или низкомолекулярные композиты). Кроме того, перед нанесением адгезивной системы для удаления «смазанного слоя» и герметизации дентинных канальцев рекомендуется проводить протравливание дентина устьев.
- **Правило четвертое.** Цвет пломбировочного материала должен контрастировать с цветом дентина: таким образом значительно облегчается определение расположения устьев в случае перелечивания. Это особенно важно при атипичном расположении устьев.
- **Правило пятое.** Для фиксации анкерных штифтов и вкладок следует использовать материалы, консистенция которых позволяет ввести их в канал в нужном количестве. К примеру, «Резиномер» («Биско»), «Даирект-Цем» («Дентсплай») или «Витремер» («ЗМ»).
- **Правило шестое.** Для обеспечения максимальной адгезии дентин полости зуба и устьев желательно аккуратно обработать с помощью ручных пескоструев или аппаратов для кинетического препарирования типа «Эр-Фло-Хэнди», «Эр-Фло Преп К1» («EMS»).

Пасты для пломбирования каналов зубов

- Пасты на основе окиси цинка и эвгенола
- Резорцин-формалиновые пасты
- Паста Форфенан
- Паста Эндометазон

Пасты на основе окиси цинка и эвгенола

Предназначены для пломбирования всех групп зубов. Правда они имеют свойство вымываться из корня канала и обладают раздражающим действием на ткани зуба.

Резорцин-формалиновые пасты

Резорцин - формалиновая паста нашла широкое применение при пломбировании зубов на протяжении многих десятилетий. Материал изменяет цвет зуба.

Паста Форфенан

Во время полимеризации в канале она нагревается и выделяет газообразный формальдегид. Он проникает в боковые канальцы и превращает пульпу в нерастворимое антисептическое образование. Паста легко вводится в канал и затвердевает в течении 24 часов.

Эндометазон

Обладает хорошими характеристиками. Она не рассасывается в канале зуба, не вызывает раздражения, остается в канале в неизменном виде. Порошок пасты имеет два цвета: розовато-оранжевый и цвета слоновой кости. Розовато-оранжевый изменяет цвет зуба.