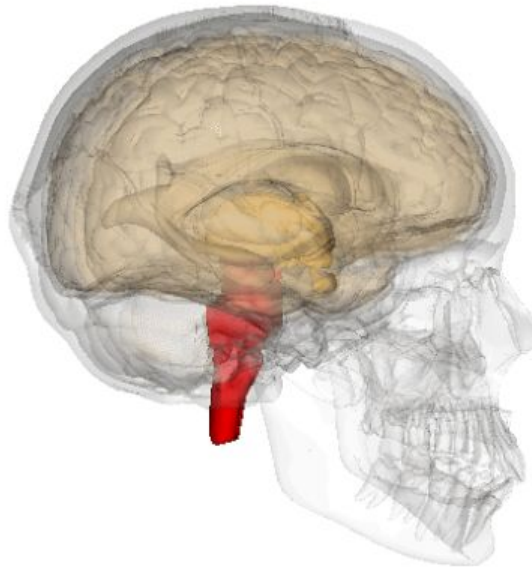
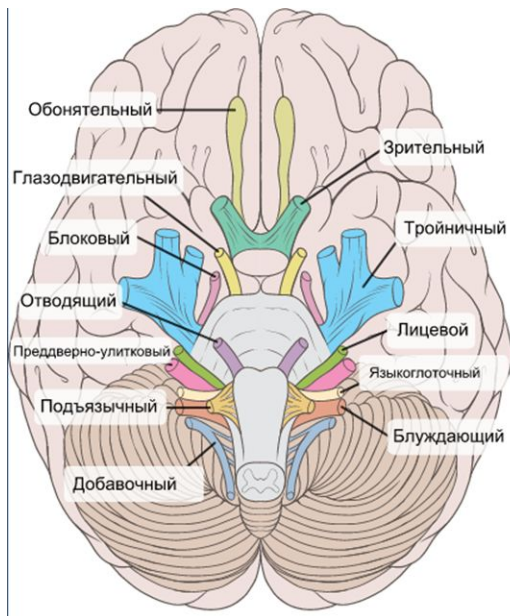
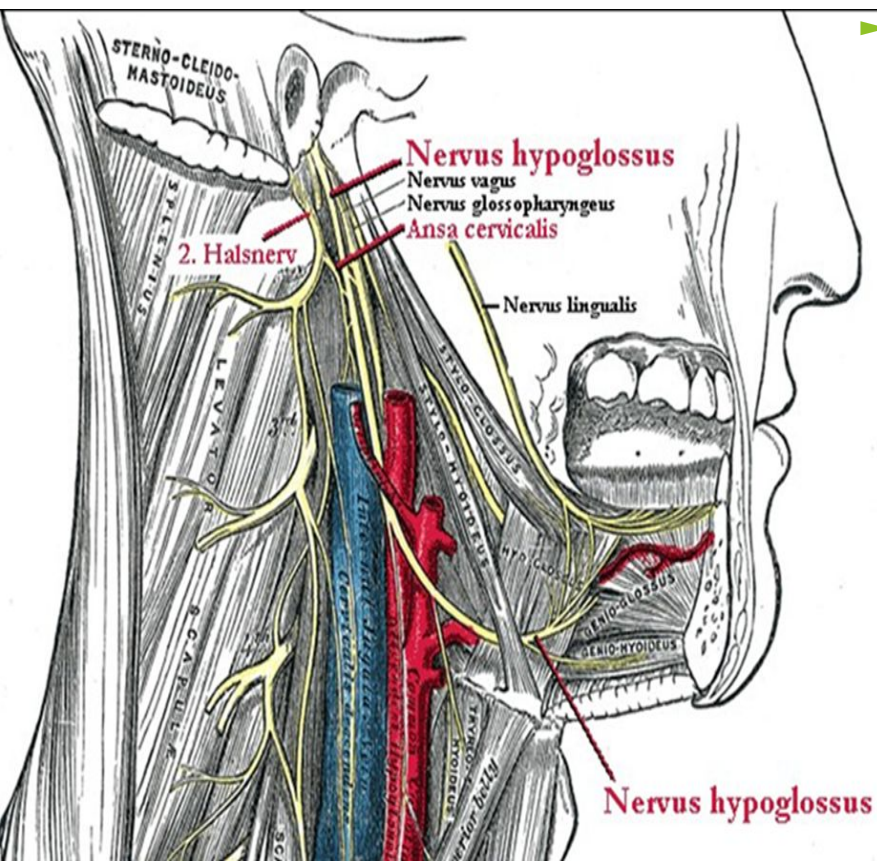


**ХII ПАРА.
ПОДЪЯЗЫЧНЫЙ
НЕРВ
(N. HYPOGLOSSUS)**

Схема мозга, ствола мозга и черепных нервов (подъязычный нерв отмечен оранжевым)

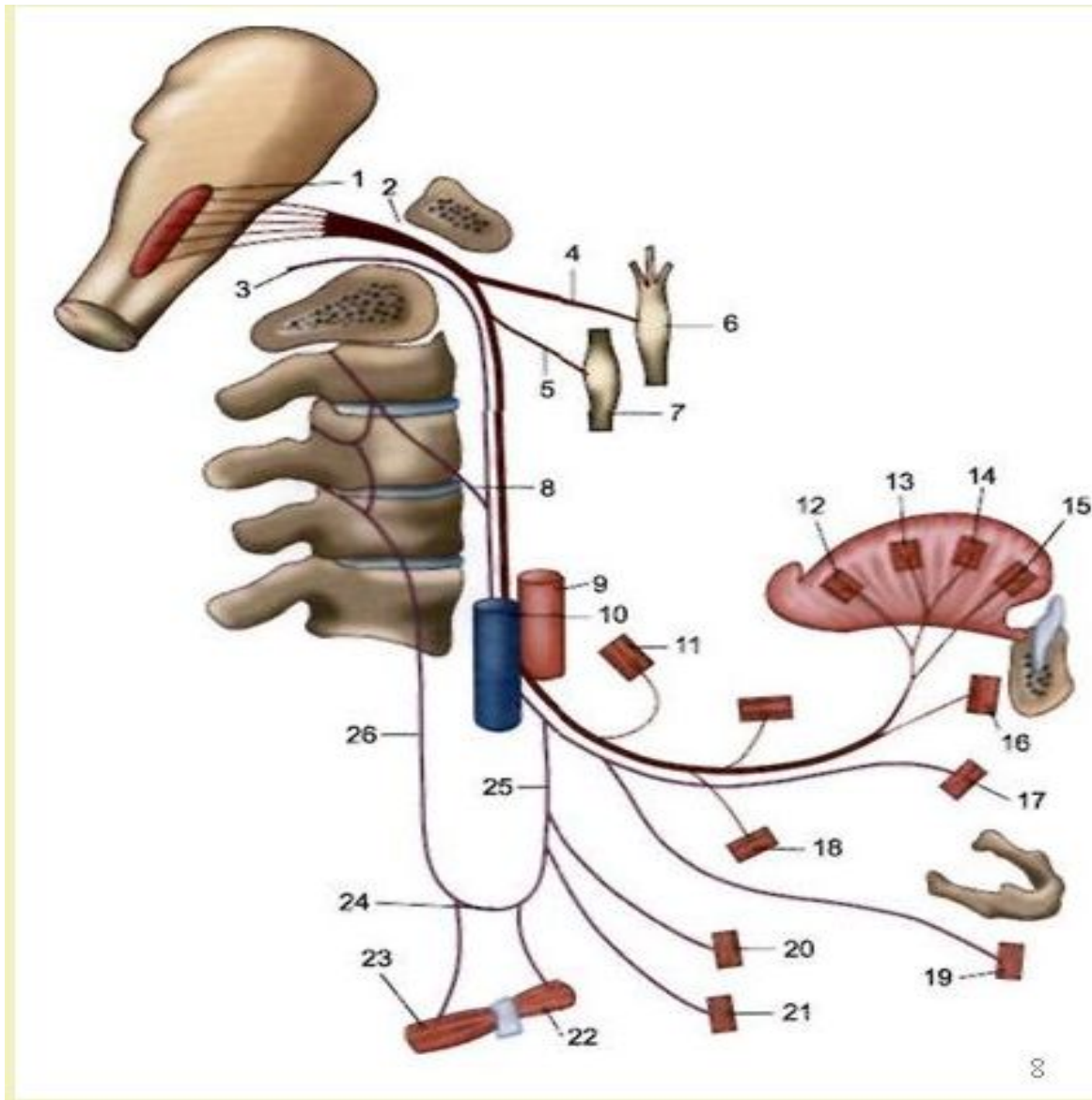


Взаимоотношение подъязычного нерва с нервнососудистыми структурами головы и шеи



- ▶ Функция нерва состоит исключительно в заведывании движениями языка. Иногда ему приписывают иннервацию некоторых мышц подъязычной кости. Это неверно: дело идет о волокнах первых трех шейных корешков, которые присоединяются к подъязычному нерву на его пути.

Подъязычный (XII) нерв и его связи.



Поражение левого подъязычного нерва по периферическому типу.



Поражение левого подъязычного нерва по центральному типу.



**Спасибо за
внимание!**