

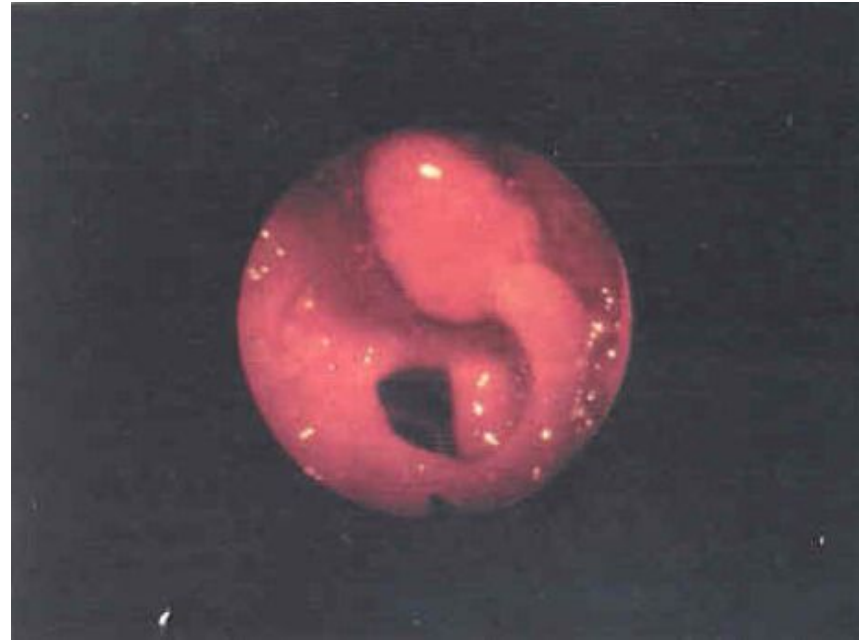
A stylized illustration of a human figure in light blue, with three polyps shown in purple, green, and light green. The polyps are depicted as bulbous growths on the digestive tract, with yellow triangular rays emanating from their bases. The background is white.

# **Полипы прямой кишки**

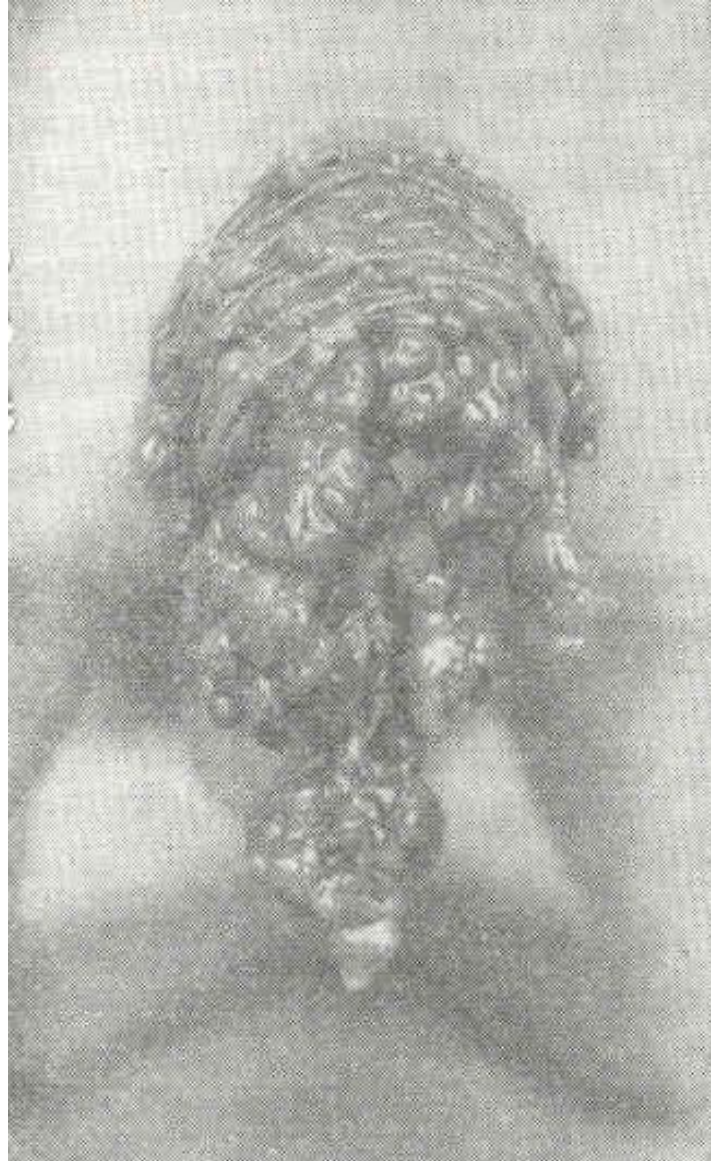
# Полипы прямой кишки

1. Одиночные
2. Множественные
3. Диффузный полипоз толстой кишки:

- *Полипоз с преобладанием процессов пролиферации*
- *Ювенильные полипы*
- *Гамартомный полипоз*

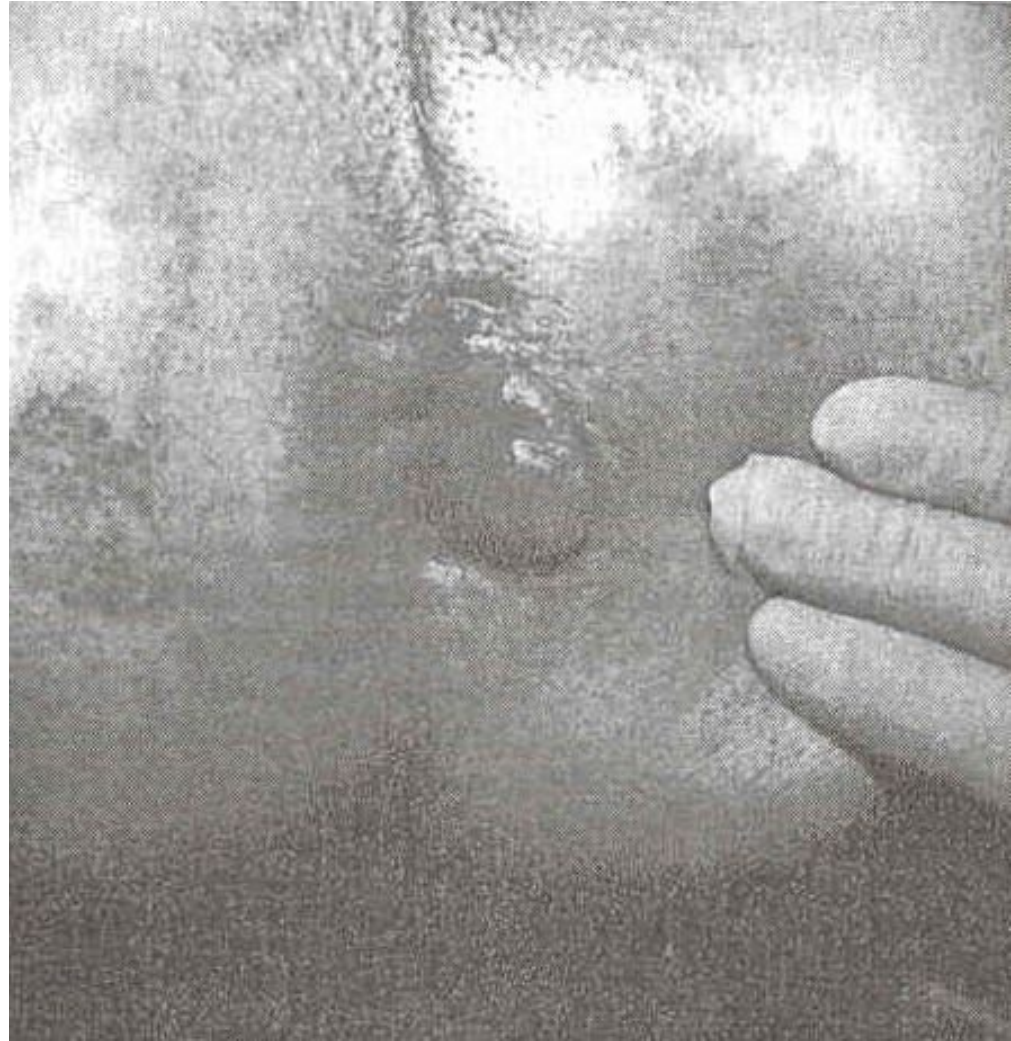


# Полипы прямой кишки



# Клиническая картина полипов прямой кишки

- Боли в животе
- Частый жидкий стул с примесью крови и слизи
- Желудочный дискомфорт
- Пролабирование через анус
- Общие проявления (похудения, отставание в росте и т.д.)





# Лечение полипов прямой кишки

**При одиночных** – электрокоагуляция или иссечение трансанально (*при локализации до 6 см от ануса*)

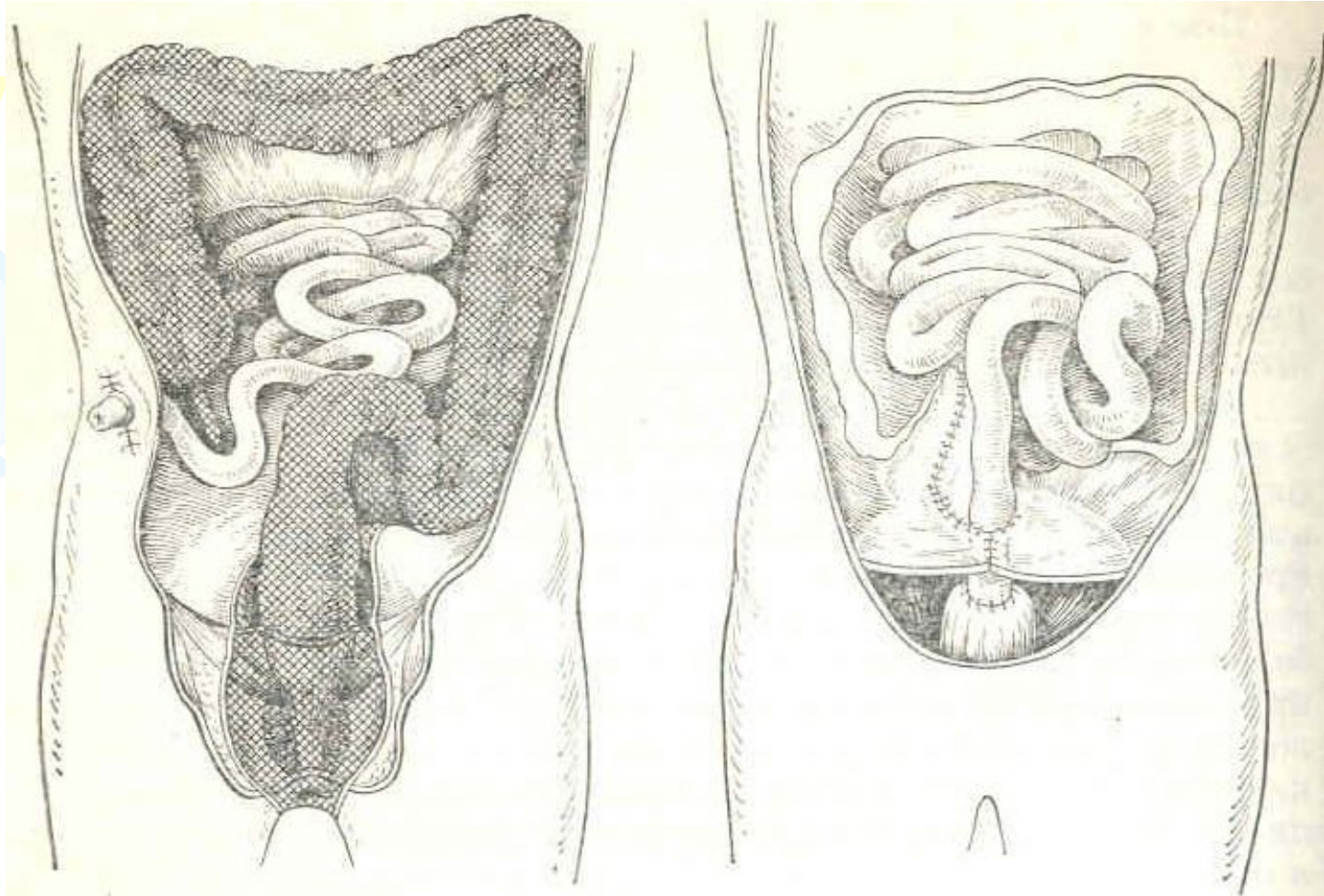


**При множественных полипах** – резекция или ампутация прямой кишки

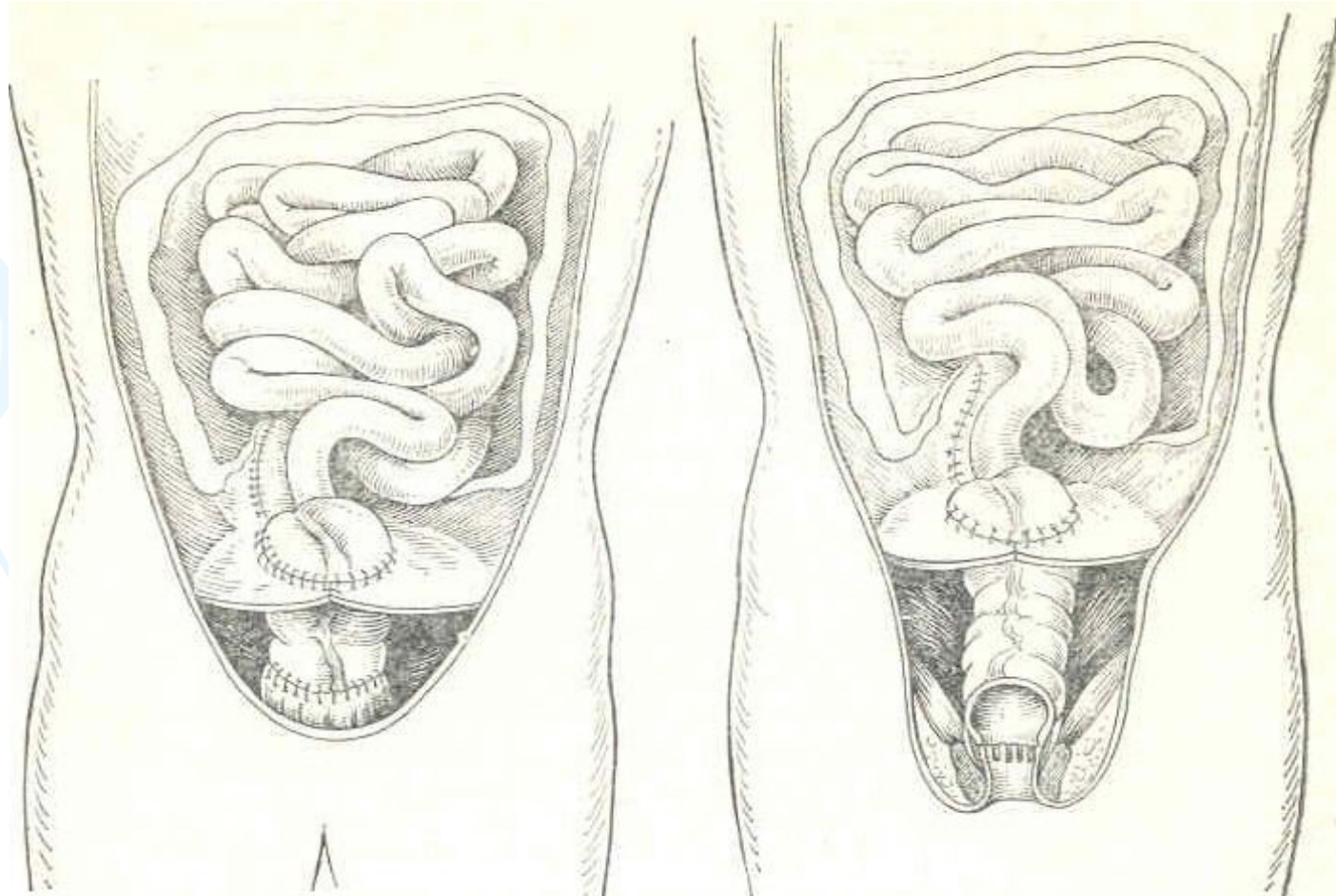
**При диффузном полипозе толстой кишки** – субтотальная или тотальная колэктомия



# Лечение полипов прямой кишки



# Лечение полипов прямой кишки



The background features several large, stylized swirls in light green, light purple, and light blue. Interspersed among these swirls are numerous small, yellow, starburst-like shapes, some of which are larger and more prominent, creating a festive and celebratory atmosphere.

**Благодарю  
за внимание**