


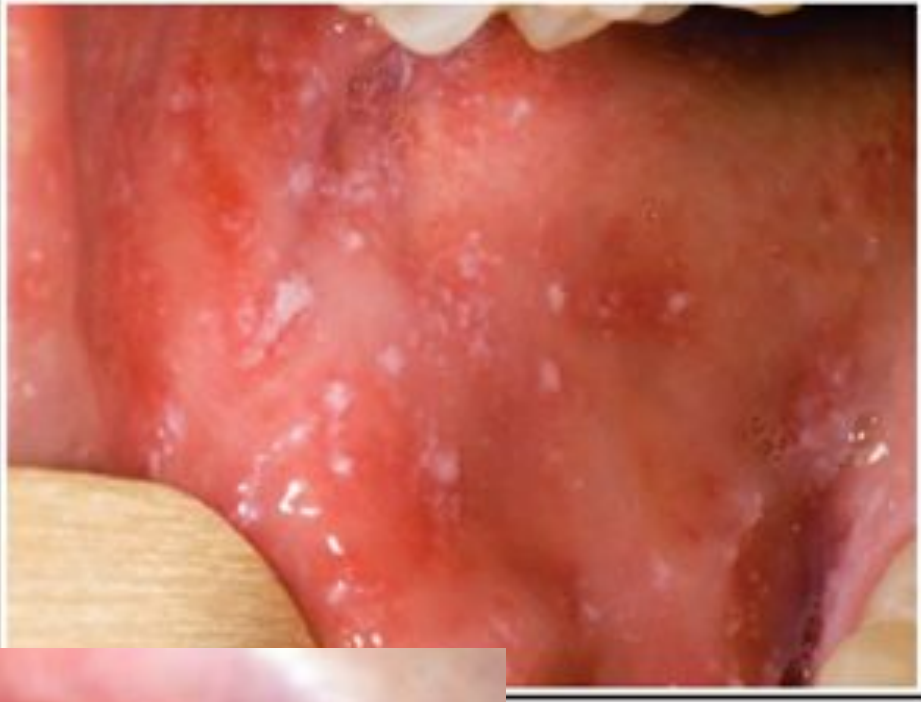Поражения слизистой
оболочки при острых
заболеваниях. Таких как:
корь, скарлатина,
ветряная оспа,
туберкулез, сифилис.

Выполнила: Старкова А.С
Группа: МС-311

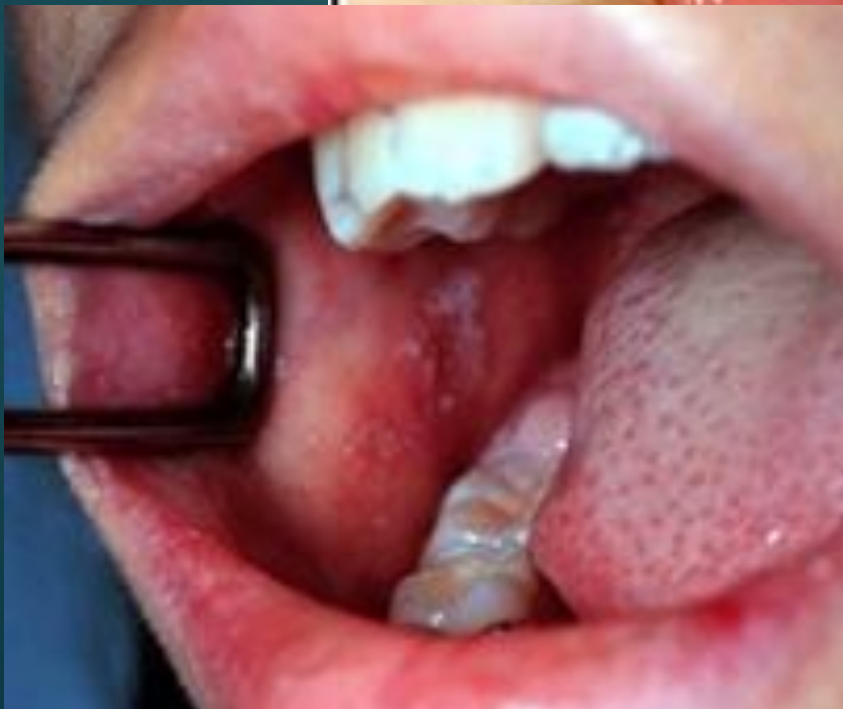

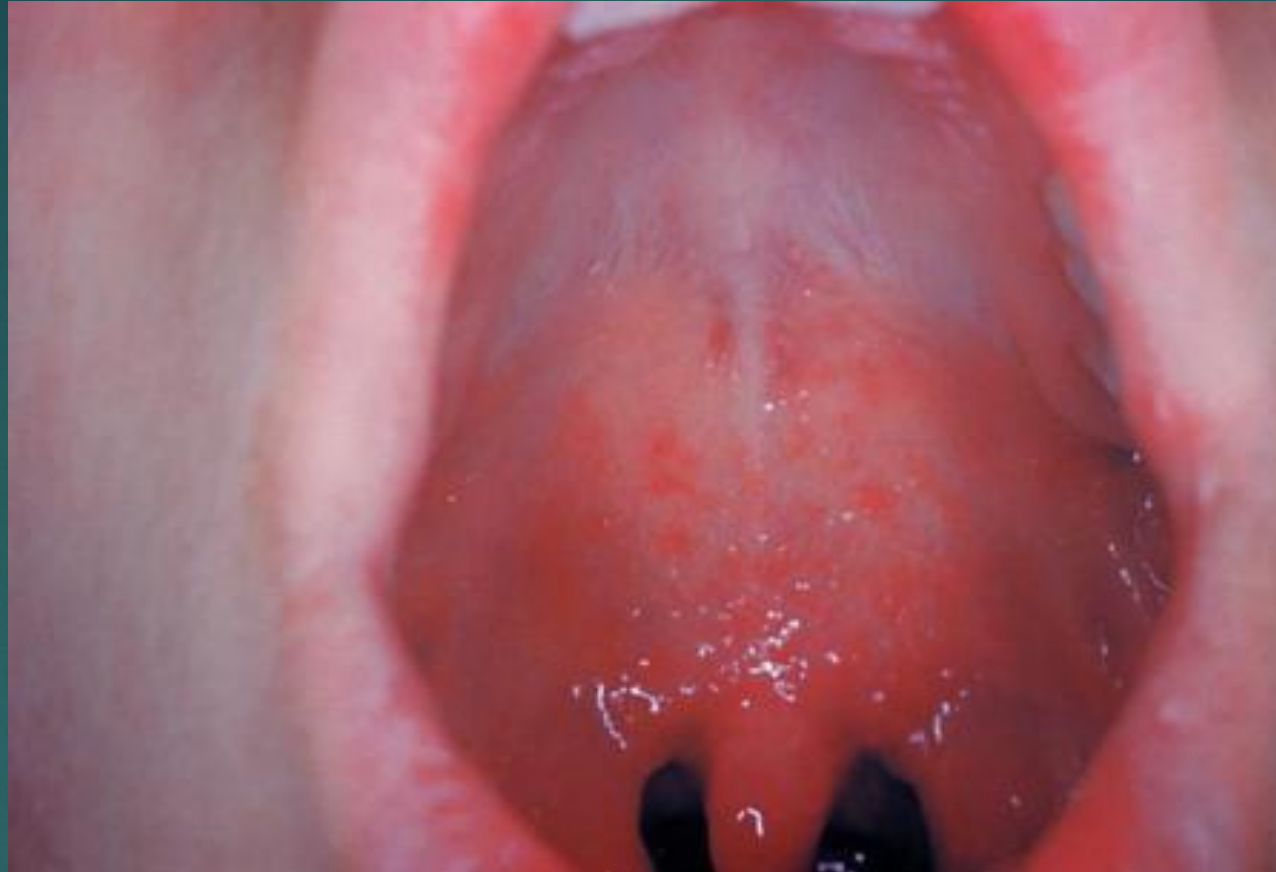Корь — острое инфекционное заболевание,
вызываемое РНК-
вирусом. Первые изменения при кори
появляются на слизистой
оболочке полости рта в продромальном
периоде, что имеет большое диагностическое
значение.

Рис. 4. Корь. Пятна Бельского–Филатова–Коплика.



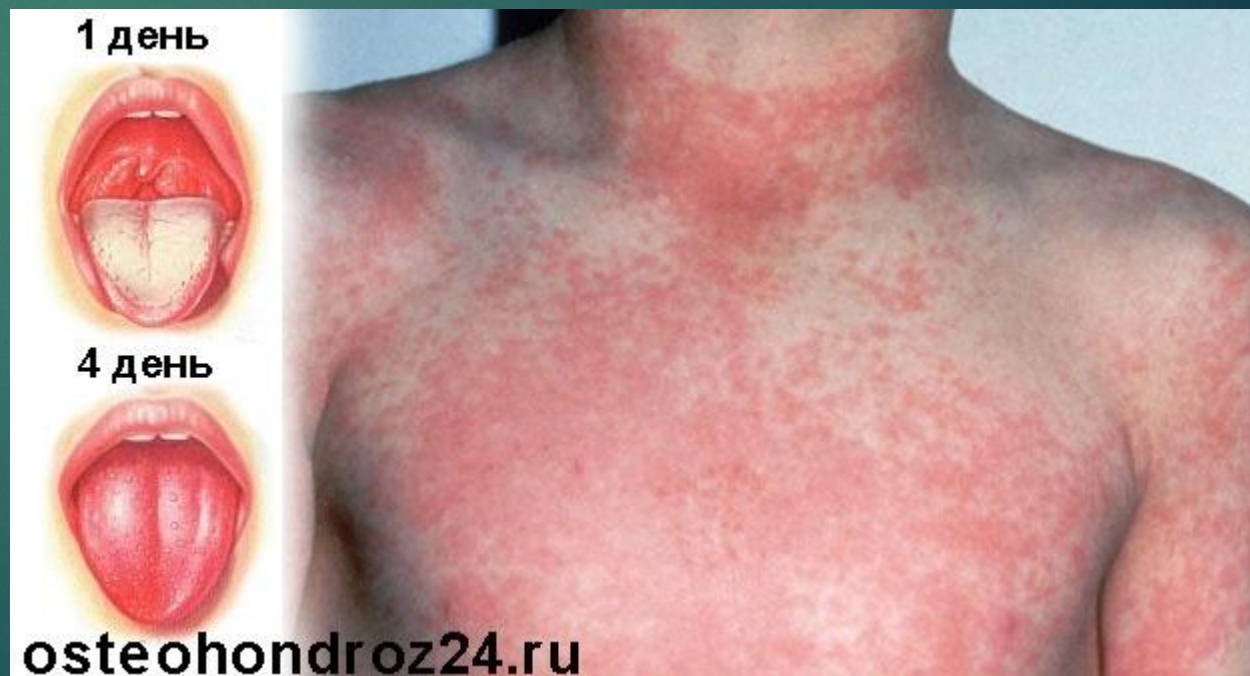Пятна Филатова-Коплика-
Бельского,
возвышающиеся над
поверхностью эпителия,
беловато-желтые участки,
тампоном не снимаются,
при пальпации в области
пятен ощущается
неровность.
Располагаются пятна
Филатова
преимущественно на
слизистой щеки на уровне
постоянных моляров
верхней челюсти.





У некоторых больных на слизистой неба
появляется коревая эритема ярко-красные
пятна неправильной формы.

Скарлатина — острое инфекционное заболевание, возбудителем которого является гемолитический стрептококк группы А. Он включает в себя около 40 серологических типов. Его токсины оказывают на организм сложное токсическое, септическое и аллергизирующее воздействие.



Первично заболевание возникает в месте внедрения инфекции на слизистой оболочке зева, глотки. Заболевание начинается остро. Первые проявления его обнаруживаются в полости рта, что имеет важное диагностическое значение.

Сначала -покраснение миндалин, затем начинается ангина. И уже только потом появляется сыпь на теле.

Рис. 1. Скарлатина. Точечная сыпь на слизистой оболочке мягкого неба.

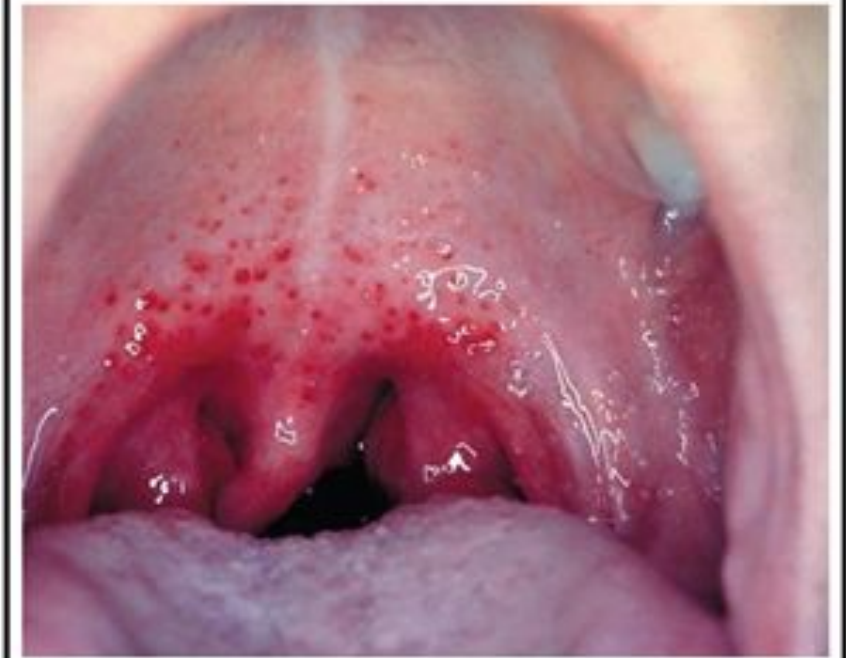
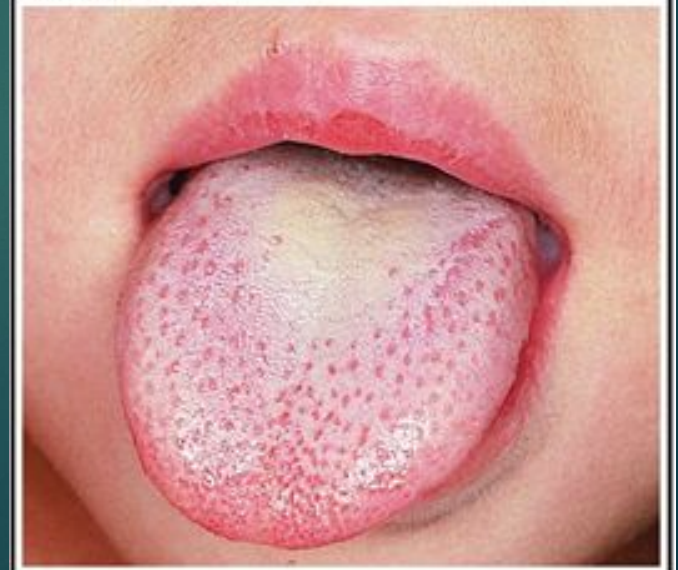
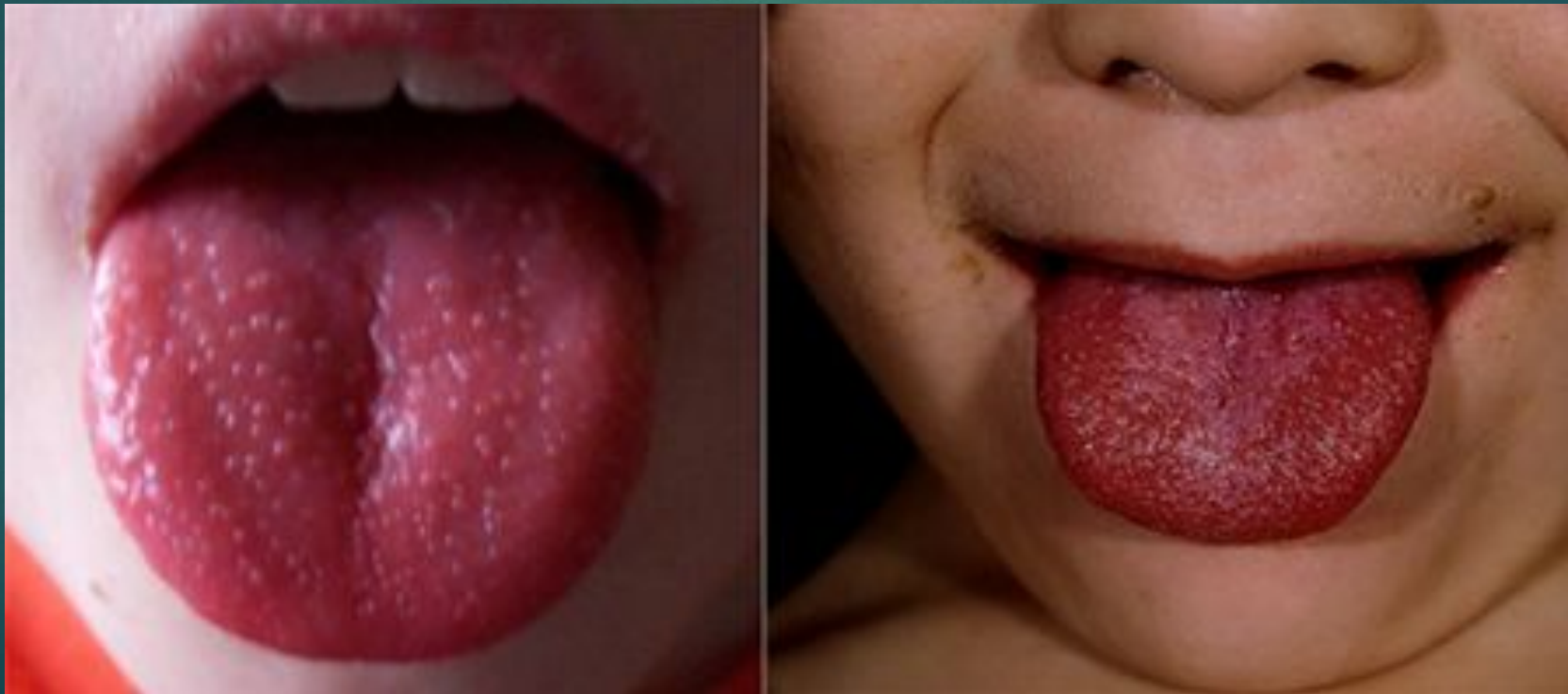
Рис. 2. Скарлатина. Очищение кончика и краев языка на 2-й день заболевания.



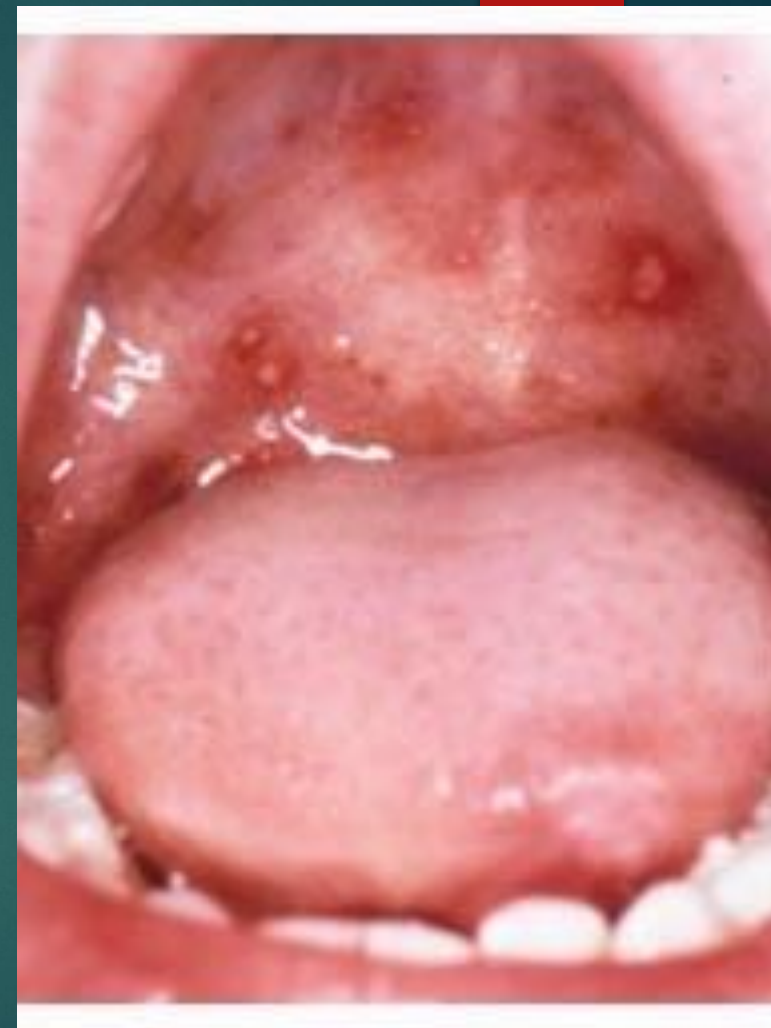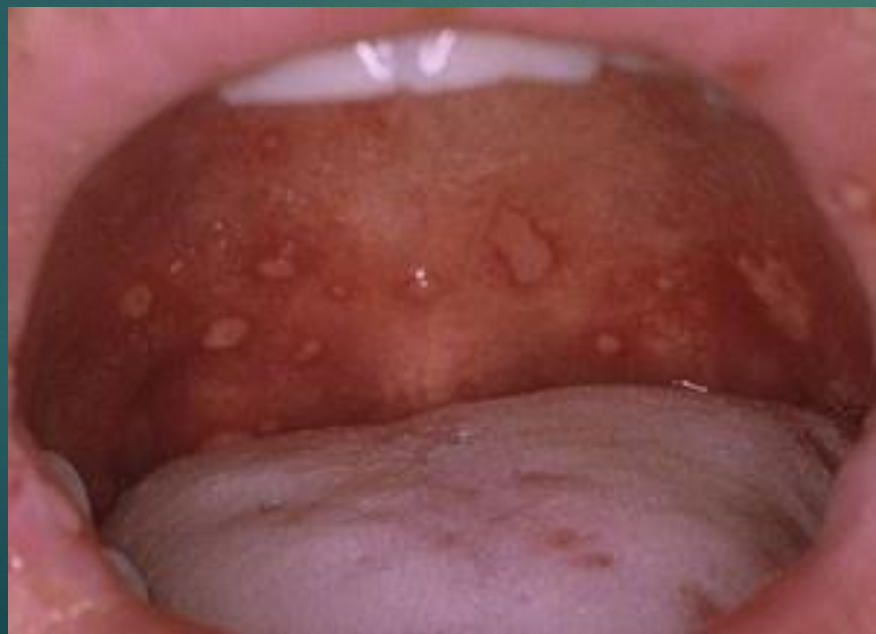
Язык в первые дни заболевания обложен, через 3-4 дня он очищается, что сопровождается выраженной десквамацией эпителия. Слущиваются нитевидные сосочки языка, из-за чего язык приобретает как бы полированный вид и яркий цвет. Возвышенные, лишенные эпителиального покрова грибовидные сосочки приобретают вид «малины». «Малиновый язык» является характерным проявлением стоматита при скарлатине.



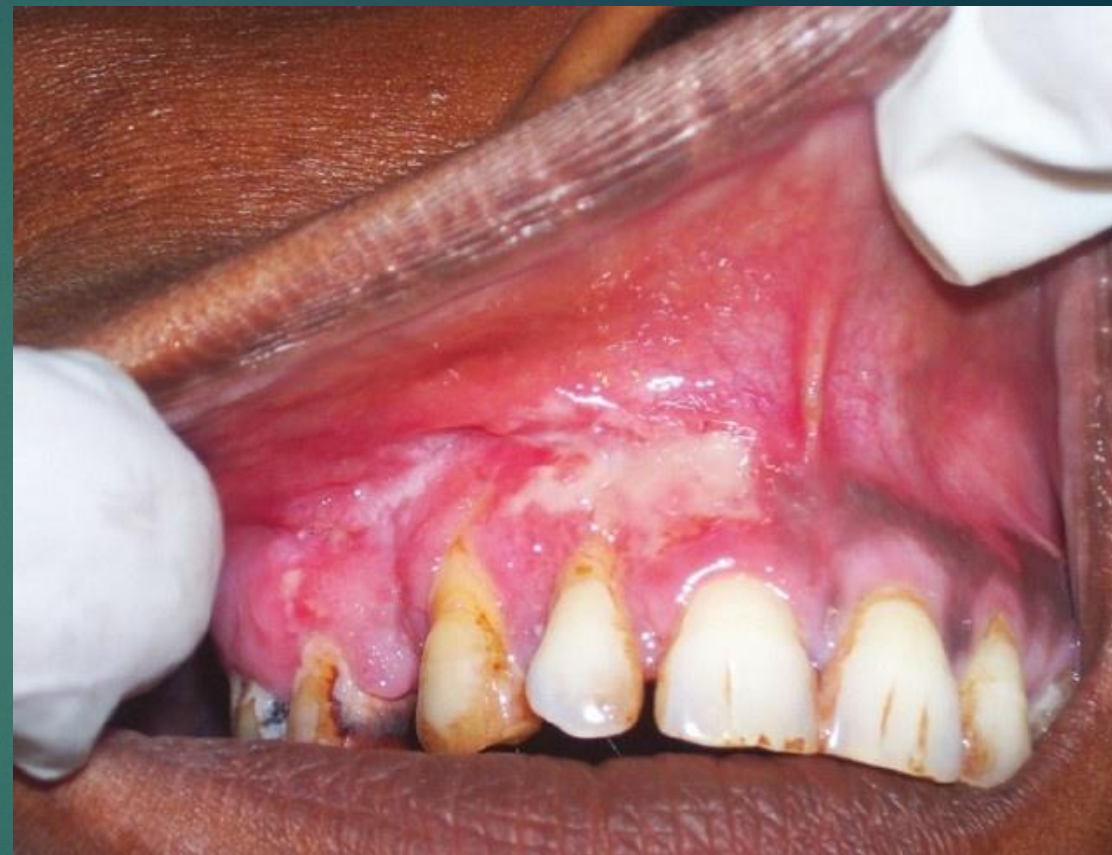

Ветряная оспа — острое вирусное заболевание, клинически проявляющееся интоксикацией, лихорадкой и пятнисто-везикулярной сыпью на коже. Пузырьковые высыпания часто наблюдаются и на гиперемизированной слизистой оболочке полости рта.

Пузырьки в полости рта появляются одновременно с высыпаниями на коже, они быстро лопаются и на их месте остаются эрозивные поверхности округлой формы с четкими границами, затем они переходят в афты. Высыпания могут рецидивировать, наблюдается лимфаденит подчелюстных лимфоузлов. Проводится противовирусное лечение.

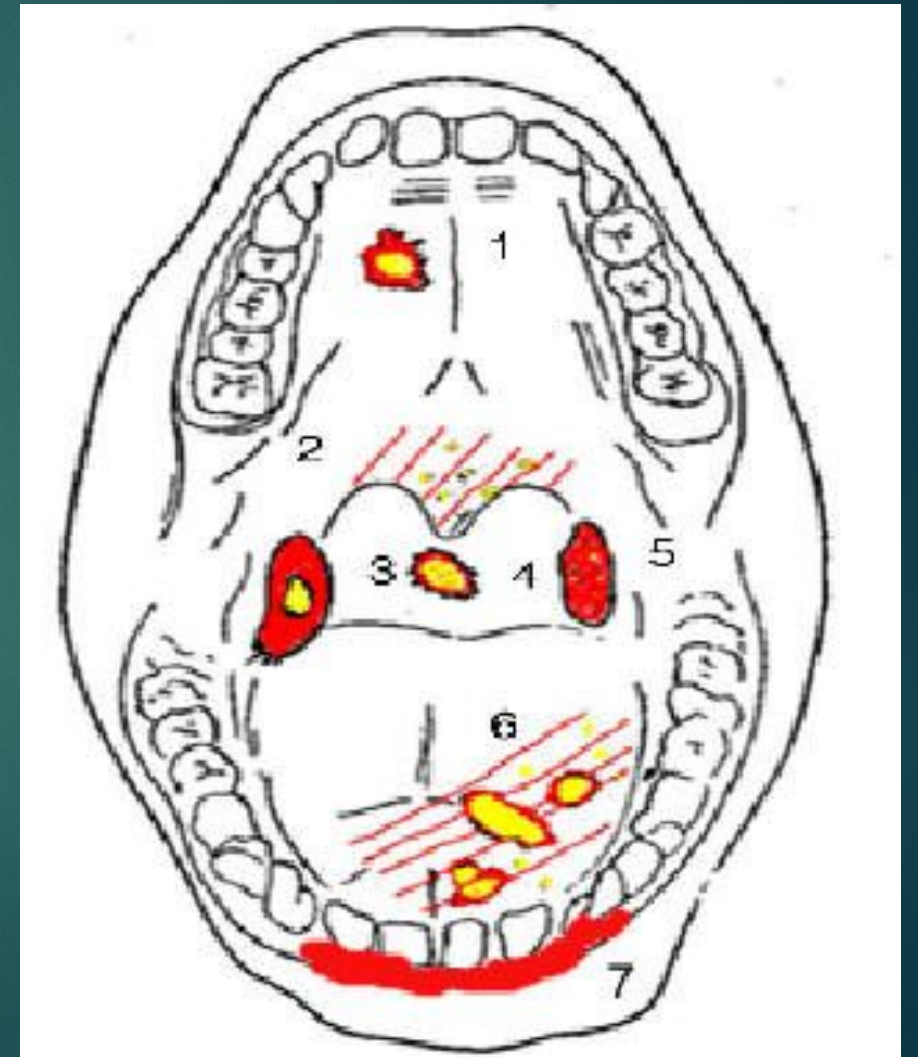


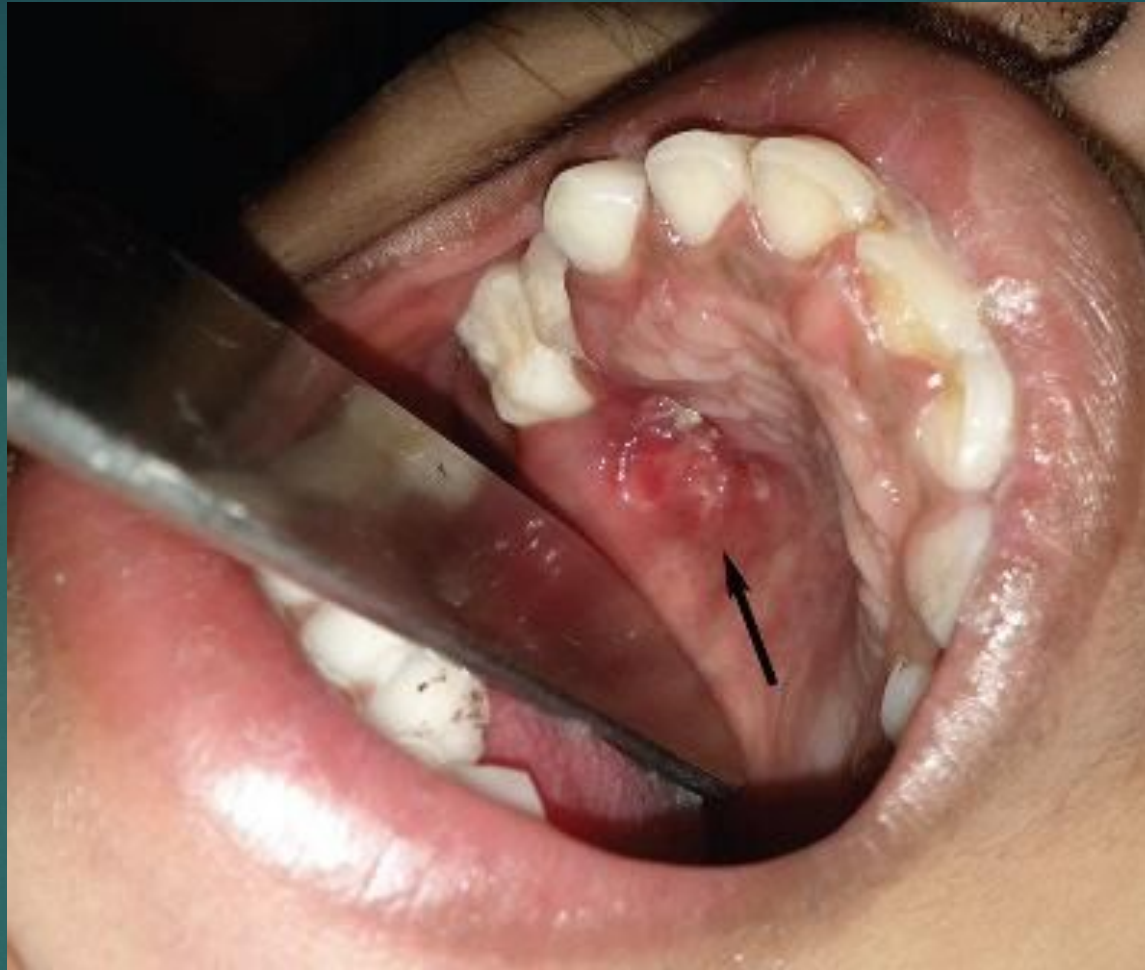Туберкулез полости рта встречается как осложнение других форм первичного и вторичного туберкулеза легких и внутригрудных лимфатических узлов.




Основными туберкулезными проявлениями, которые могут встретиться при оказании стоматологической помощи являются:

- туберкулез полости рта (туберкулез языка; туберкулез десен;
- туберкулез слизистой оболочки губ и щек;
- туберкулез твердого и мягкого неба;
- туберкулез миндалин;
- туберкулез глотки.

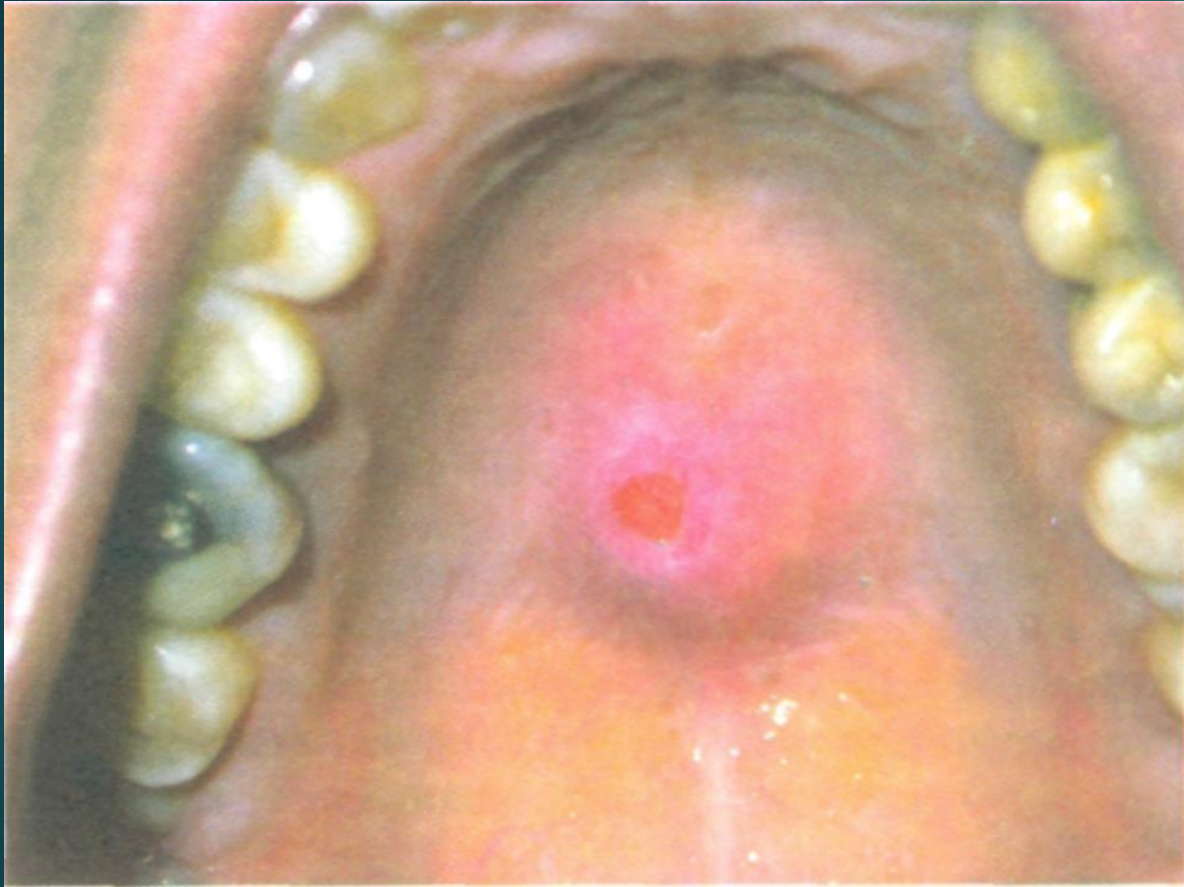



В данном клиническом случае представлен редкий случай перфорации твердого неба при развитии туберкулеза.



Сифилис (syphilis, lues) - хроническое инфекционное заболевание, возбудителем которого является бледная трепонема (*Treponema pallida*). Слизистая оболочка рта является местом локализации сифилитических высыпаний во всех периодах сифилиса.

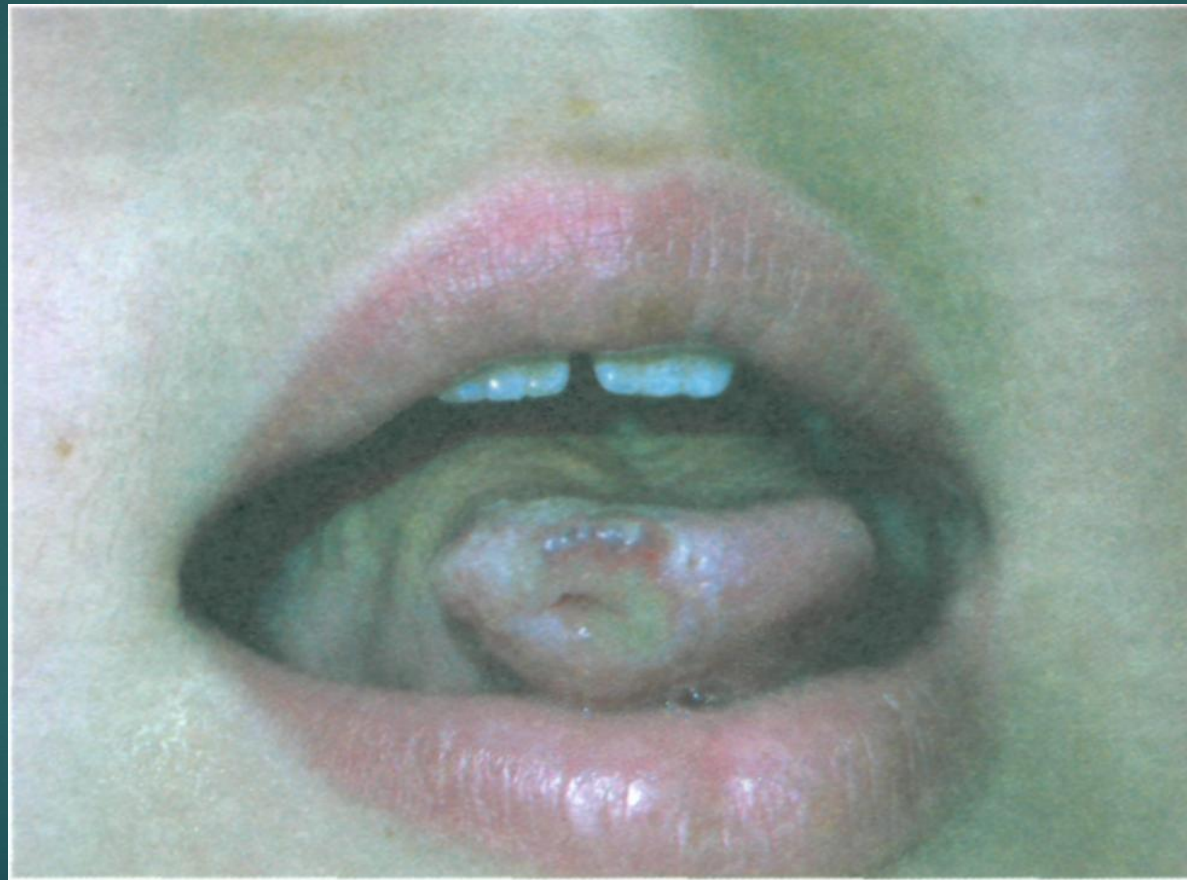

Первая стадия – появление **твердого шанкра**

Известно, что твердый шанкр возникает на месте проникновения бледной трепонемы в слизистую оболочку. Поэтому он может расположиться как на губе, языке, так и на твердом небе, десне или щеке.

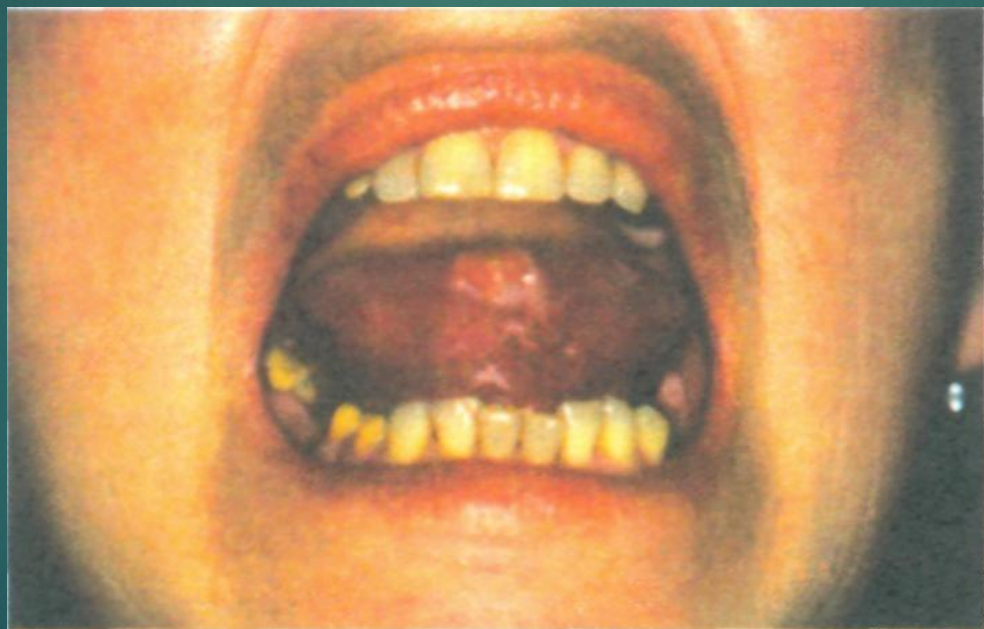Первичный сифилис обычно имеет вид круглой красной плотной на ощупь язвы. Ее размер, как правило, не более 2 см, а края несколько приподняты по отношению к центру. Характерным для шанкра является его безболезненность, из-за чего больной редко идет к врачу на этом этапе.

Первичный сифилис. Твердый шанкр на кончике языка.



Вторая стадия.

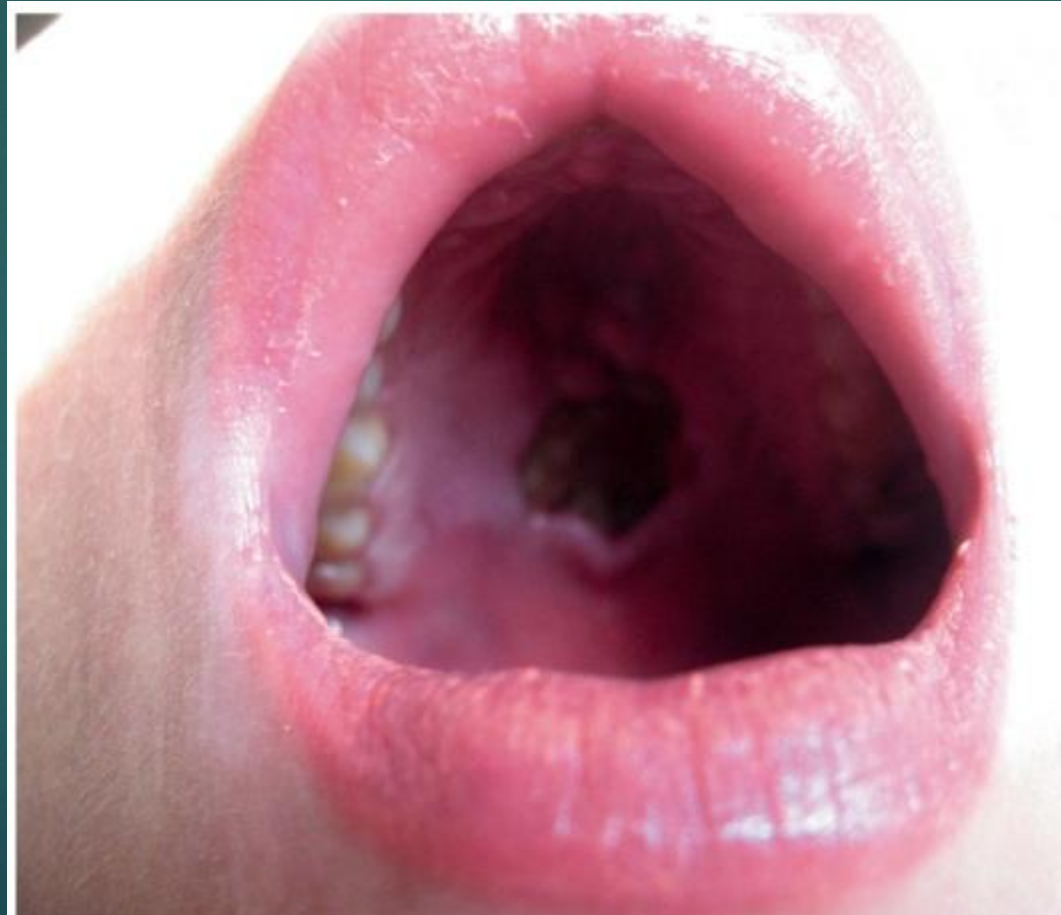Так, через неделю или больше после исчезновения шанкра во рту появляются множественные красные пятна – розеолы. Они сливаются и растут по периферии, превращаясь в диффузный эритематозный стоматит. Как и шанкр, эти пятна не болят. Они располагаются симметрично на небе, дужках и языке и содержат огромное количество трепонем. Такие проявления называют вторичным свежим сифилисом полости рта.



**Рис. 4-24. Вторичный сифилис. Сифили-
тическая папула на кончике языка**

Третичный процесс

Если сильно запустить болезнь, через много лет на фоне отдельных папул и пятен во рту начинают зреть бугорки и узлы (гуммы). Цикл развития одного такого элемента может составлять 3-5 месяцев.



Спасибо за внимание!