Государственное бюджетное образовательное учреждение высшего профессионального образования «Курский государственный медицинский университет» министерства здравоохранения и социального развития РФ
Кафедра урологии

Пороки развития органов, мочеполовой системы

Профессор кафедры урологии,
доктор медицинских наук
ШЕСТАКОВ Сергей Геннадьевич

Актуальность

- Аномалии развития мочеполовых органов составляют более 30% всех врожденных пороков развития человека.
- Люди с аномалией мочеполовых органов в течение многих лет могут не подозревать о наличие у них порока развития.
- Вследствие тесной эмбриогенетической связи аномалии мочевой системы в 33% сочетаются с пороками развития половых органов.

Пороки развития

Врожденные



Наследственные

- ***Врожденные пороки*** развития являются следствием внутриутробного заболевания плода и могут быть связаны с экзогенным факторами (краснуха у матери, токсоплазмоз, воздействие физических факторов - ионизирующего излучения, лекарственных и химических агентов), а также с эндогенными причинами – «внутренними болезнями» эмбриофетального периода.

- ***Наследственные пороки*** связаны с патологией хромосомного аппарата. Их возникновение предопределяется в момент зачатия, но в отличие от врожденных пороков развития они нередко не вызывают повреждения зародыша и могут проявиться спустя много лет после рождения.

Аномалии почек

- Аномалия (anomalia; греч. «отклонение») – врожденное стойкое отклонение от структуры или функции, присущей данному биологическому виду.
- Аномалии могут быть единичными и множественными, легкими (без клинических проявлений) и тяжелыми, а также сочетанными.
- Чаще всего наблюдаются аномалии почек и верхних мочевых путей.

Классификация

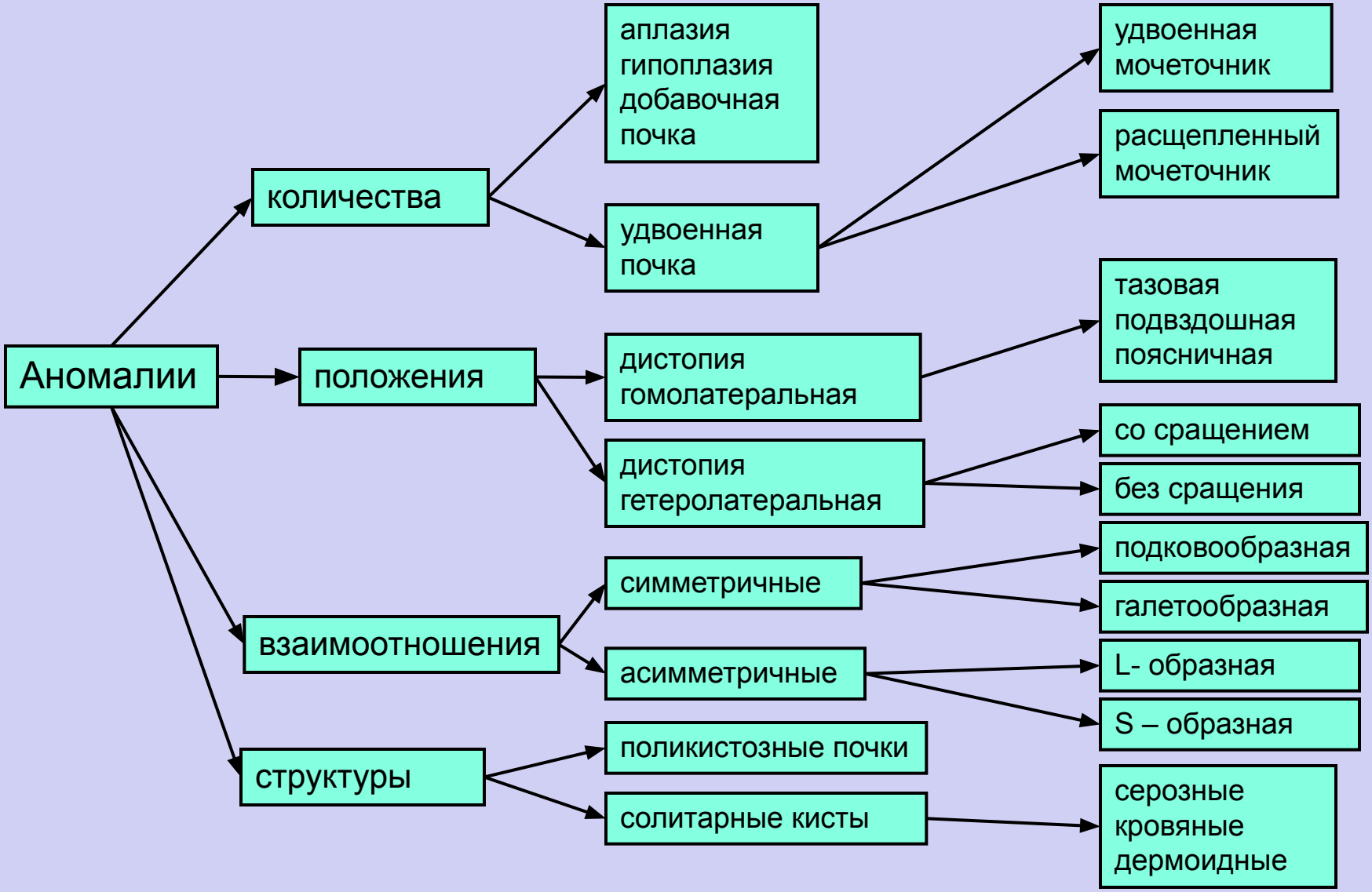

Аномалии количества почек

Аплазия

Аномалия является результатом отсутствия или остановки развития вольфова протока. Аплазия почки обычно сопровождается гипертрофией контралатеральной почки. Клинически не проявляется и выявляется при обследовании.

У большинства лиц с аплазией почки отсутствуют мочеточник, его устье и соответствующая половина мочепузырного треугольника.

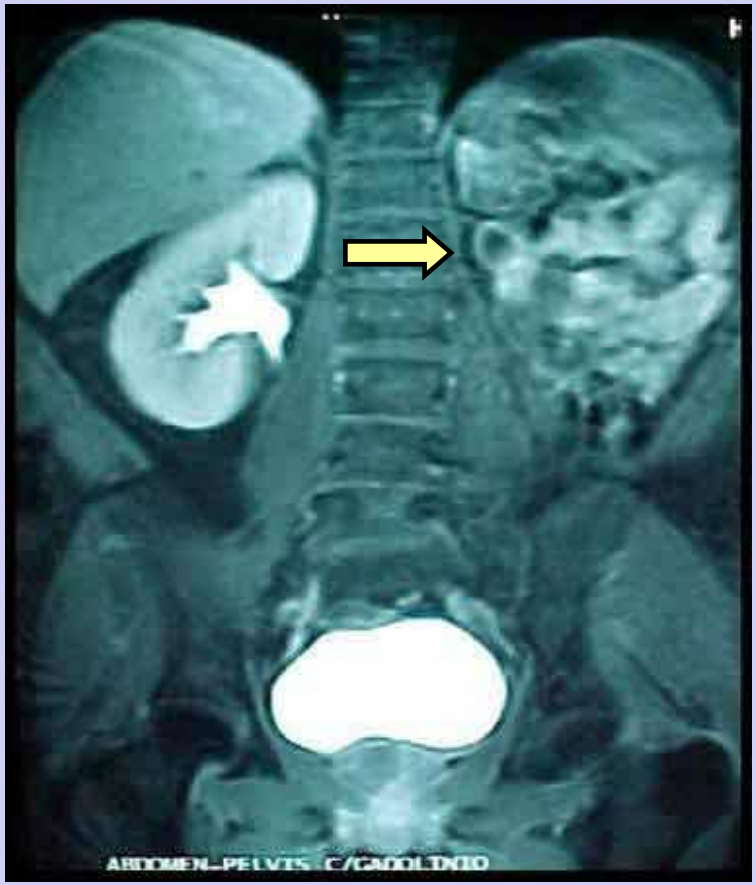

Компьютерная томография.
Аплазия левой почки.

Гипоплазия

Характеризуется нормальным гистологическим строением и отсутствием признаков нарушения почечной функции, чаще бывает односторонней, но может отмечаться и с обеих сторон.

Почечная артериография помогает дифференцировать гипоплазию от уменьшенной в размерах почки.

Больные с односторонней гипоплазией почки нуждаются в лечении только при наличии патологического процесса в этой почке.

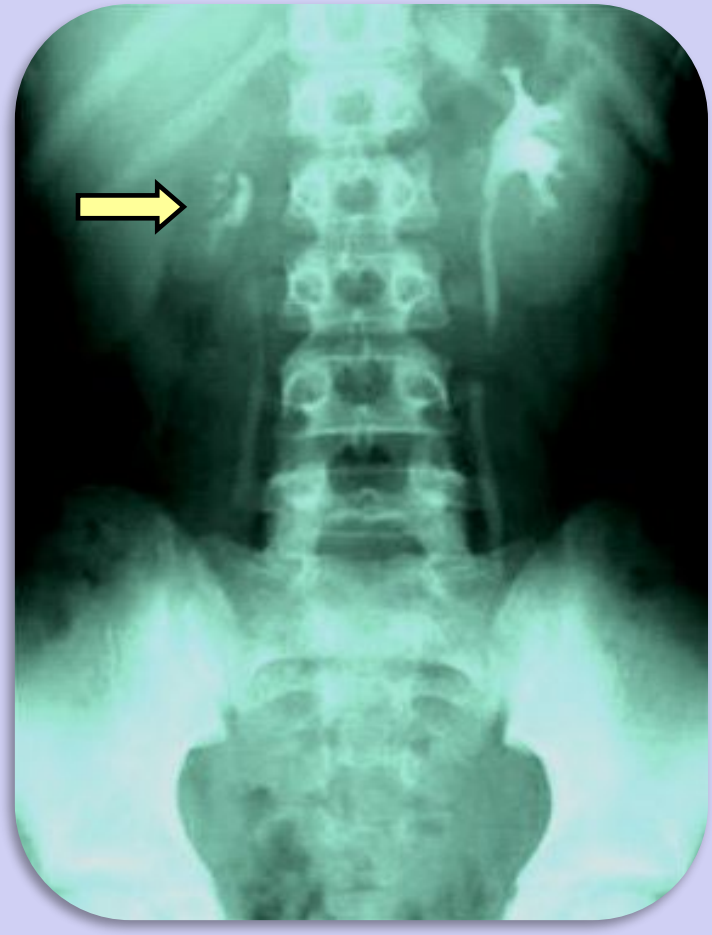

Экскреторная урография.
Гипоплазия правой почки.

Добавочная почка

Эта аномалия встречается крайне редко. В литературе опубликовано только 49 наблюдений добавочной почки.

Добавочная почка имеет отдельное кровоснабжение и мочеточник, который впадает в мочеточник, дренирующий основную почку, или открывается самостоятельным устьем в мочевой пузырь.

Добавочная почка располагается ниже нормальной, размеры её уменьшены.

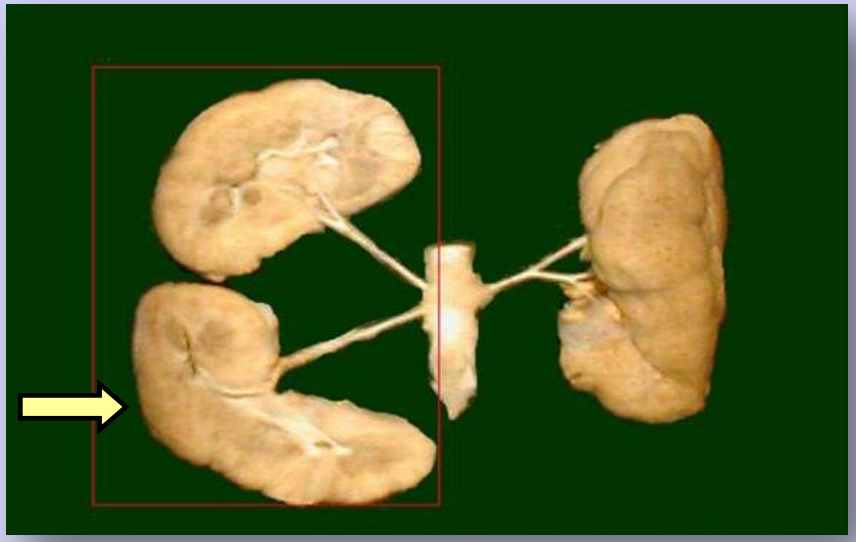

Макропрепарат.
Добавочная правая почка.

Удвоение почки

Наиболее часто встречающаяся аномалия количества. При полном удвоении почки в каждой из половин имеется отдельная чашечно-лоханочная система, причем в нижней она развита нормально, а в верхней – недоразвита. Сама по себе аномалия не требует лечения. Клинические проявления зависят от различных патологических процессов, развивающихся в одной из половин удвоенной почки.

Экскреторная урография.
Полное удвоение почек.

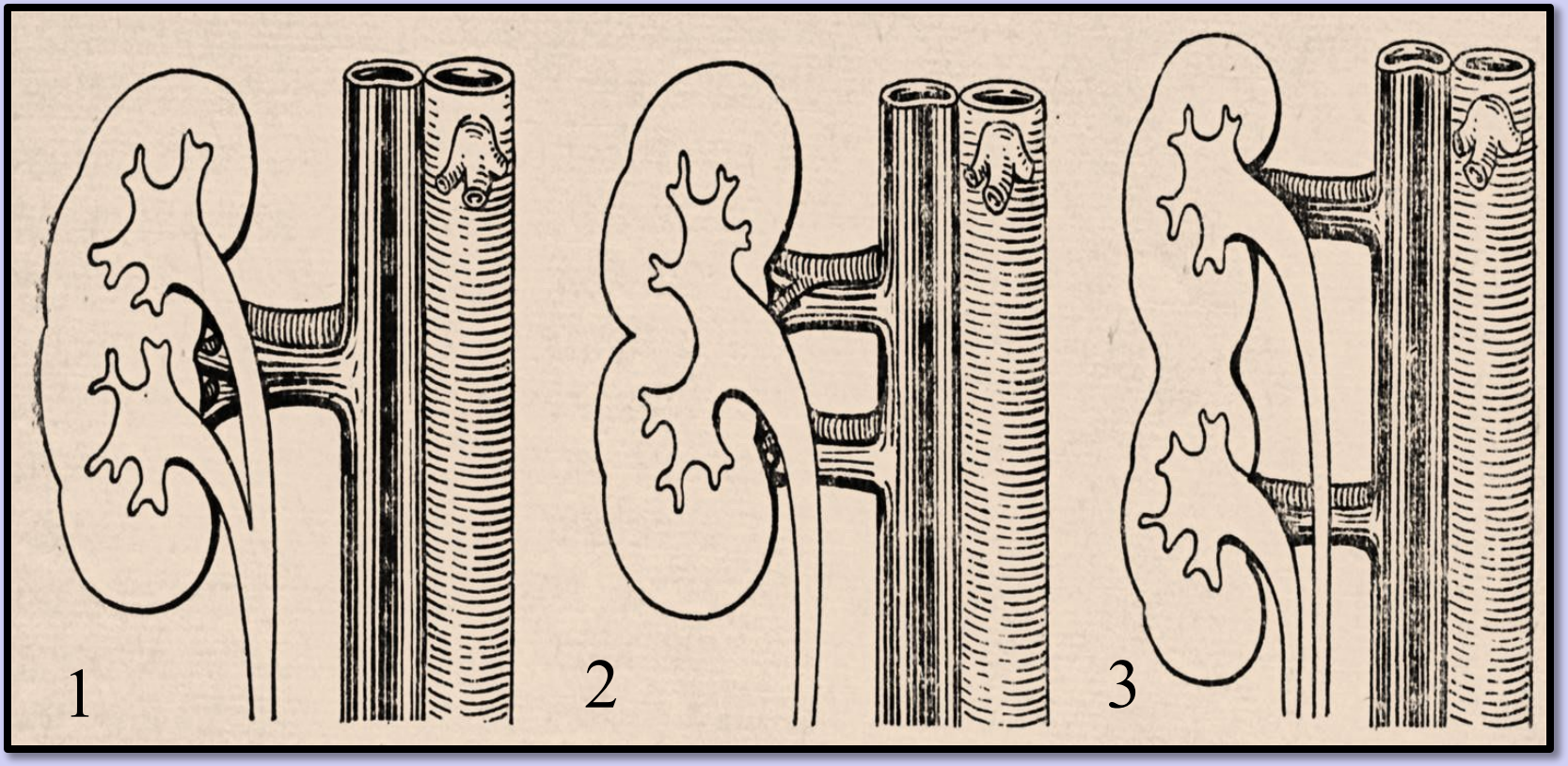

1 – удвоение почечных лоханок;
2 – удвоение почечных сосудов;
3 – удвоение почечных лоханок и сосудов
(полное удвоение почки).

Аномалии положения почек

Дистопия

Является следствием нарушения нормального перемещения первичной почки из таза в поясничную область.

В зависимости от того, на каком этапе перемещения почки вверх произошла остановка, различают **тазовую, поясничную, подвздошную** дистопию.

Реже встречается **гетеролатеральная** и **торакальная** дистопия почки.

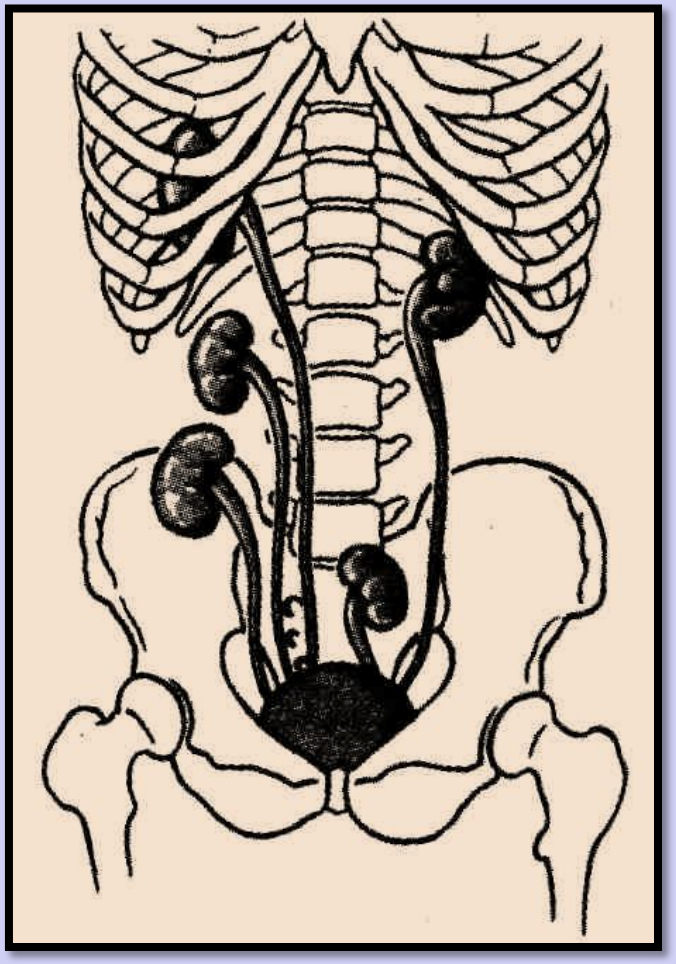

Среди аномалий почки дистопию диагностируют наиболее часто. В 15,5% случаев этот вид аномалии клинически не проявляется, особенно часто у детей.

В этом случае необходимо провести рекомендуемые методы исследования.

Болевой синдром при дистопированной почке иногда ошибочно принимают за хирургическое и гинекологическое заболевание.

Экскреторная урография.
Тазовая дистопия левой почки.

Перекрестная дистопия является редкой аномалией и характеризуется смещением одной почки за среднюю линию, вследствие чего обе почки оказываются расположенными с одной стороны.

Перекрестная дистопия в большинстве случаев сопровождается соединением обеих почек.

Операцию производят лишь при наличии патологического процесса в дистопированной почке (пиелонефрит, калькулез, гидронефроз, опухоль).

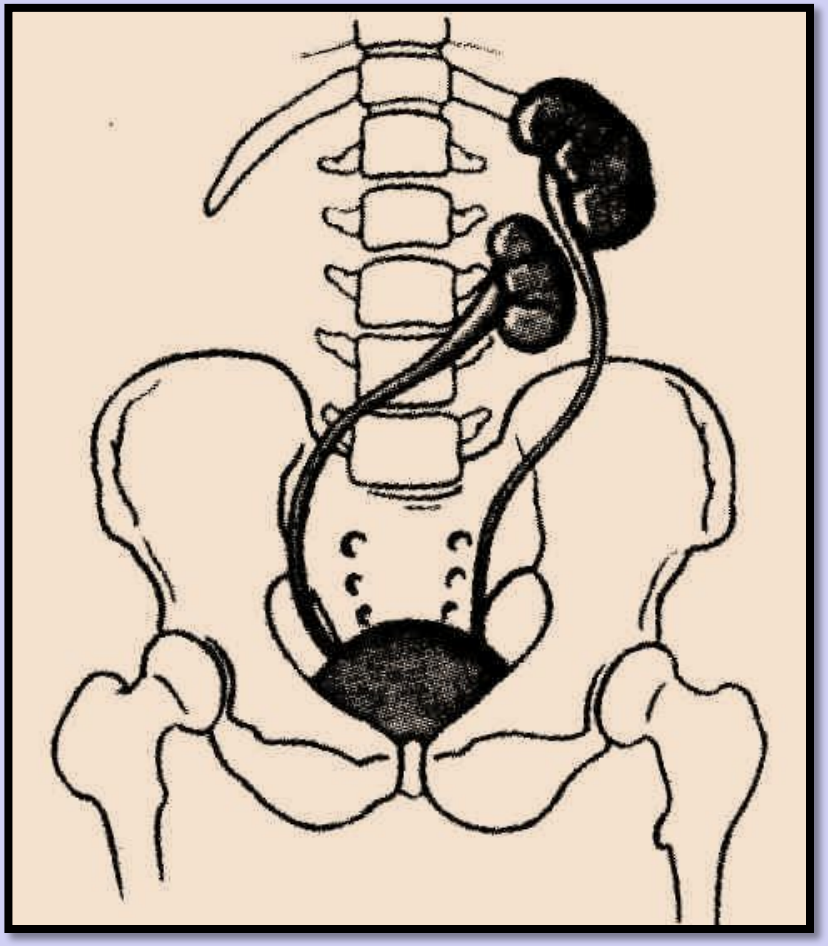

Аномалии взаимоотношения почек

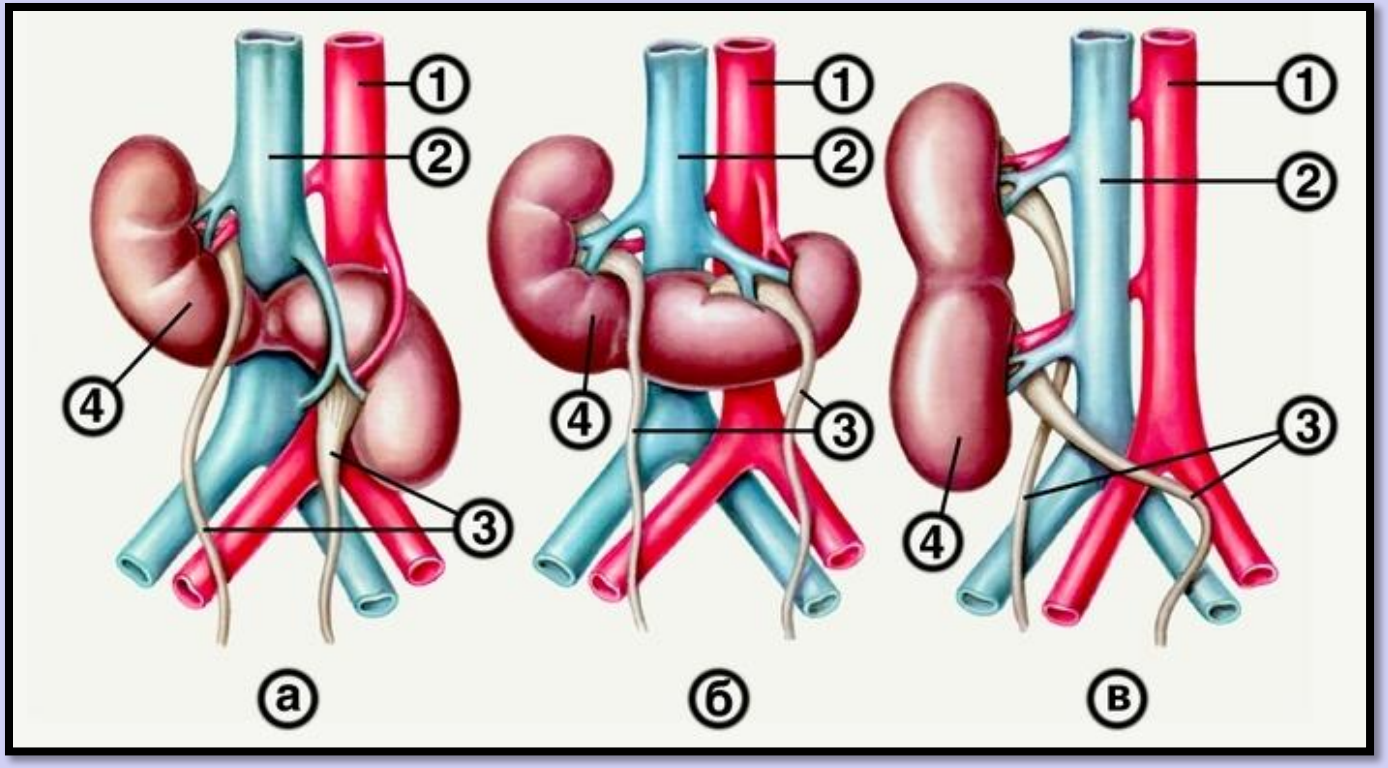

а – S образная; **б – L образная; в – I образная почки**.

При этом пороке почки чаще сращиваются нижними полюсами, реже - верхними, соединяясь между собой перешейком, состоящим из почечной паренхимы или фиброзной ткани.

Подковообразная почка расположена ниже, чем нормальная. Так как сращение почек происходит до периода их ротации, то лоханки и мочеточники расположены спереди перешейка.

Подковообразная почка почти неподвижна. Более прочная фиксация является результатом ее многочисленных сосудистых связей и своеобразной формы.

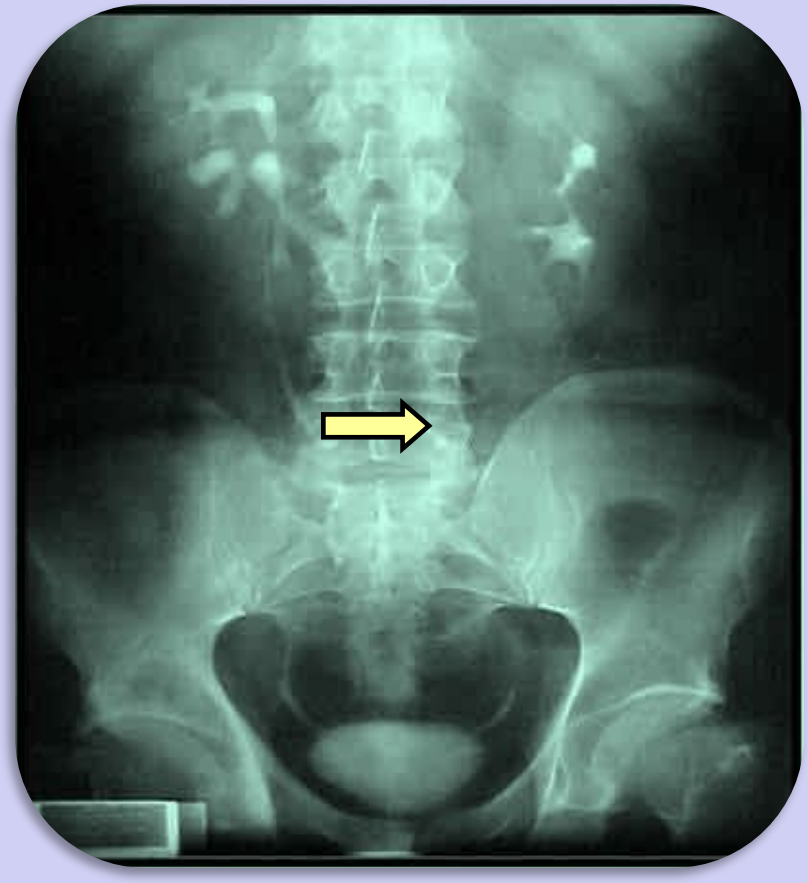

Экскреторная урография.
Подковообразная почка.

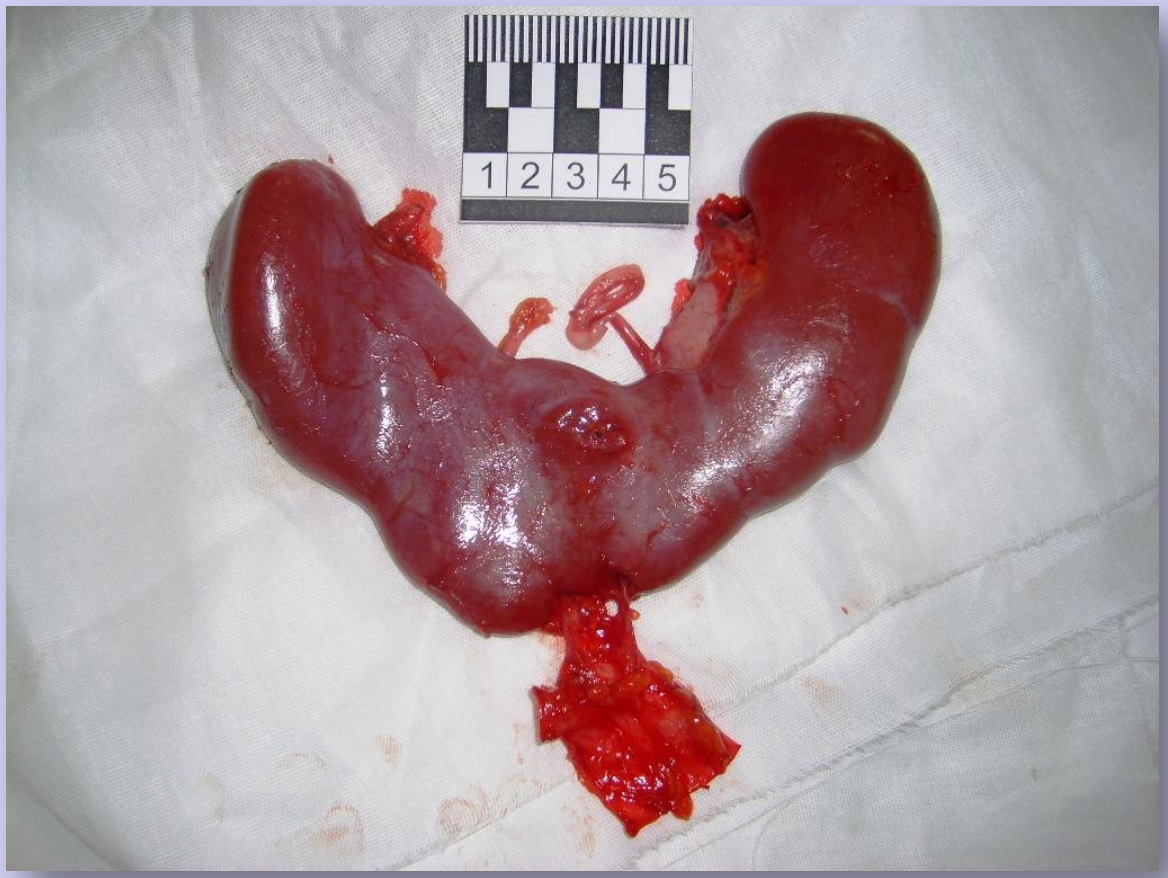

Макропрепарат. Подковообразная почка.

Перешеек почки, соединяющий нижние сегменты обеих половин, обычно располагается впереди больших сосудов (аорты, нижней полой вены, подвздошных сосудов) и солнечного сплетения, прижимая их к позвоночнику. При отсутствии болевых ощущений пациент может не знать о существовании у него подковообразной почки.

Геминефрэктомия подковообразной почки

а — пересечение соединительнотканного перешейка подковообразной почки между лигатурами;
б — линия разреза при клиновидном пересечении перешейка подковообразной почки;
в — перешеек клиновидно иссечен;
г — культи пересеченного перешейка подковообразной почки.

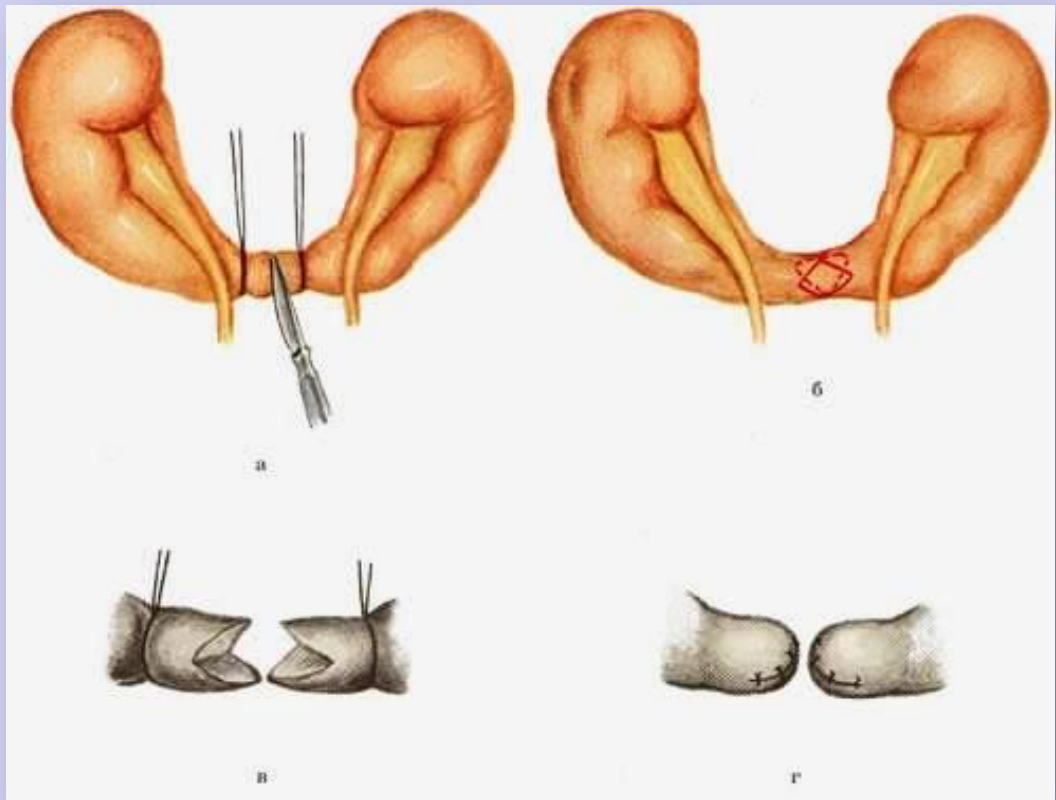

Аномалии структуры почек

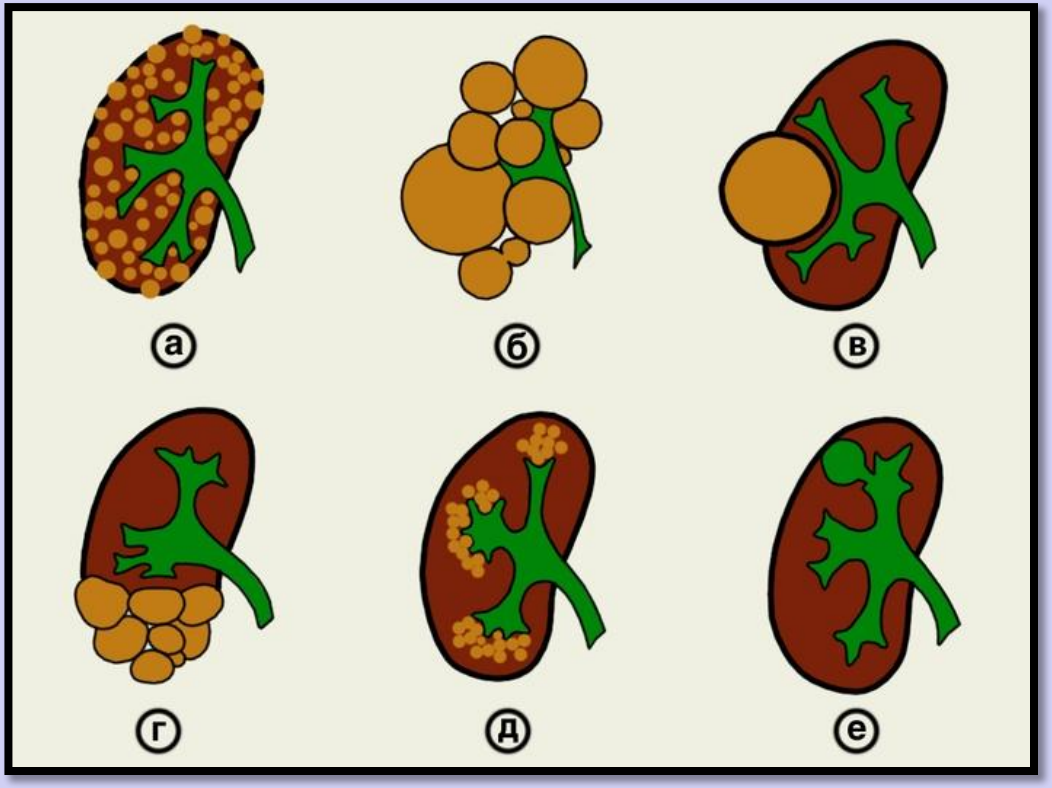

а – поликистоз; б – мультикистоз; в – солитарная киста; г – мультилокулярная киста; д – губчатая почка; е – чашковый дивертикул.

Поликистоз

Это тяжелое, наследственное, двустороннее заболевание.
Оно характеризуется замещением паренхимы множественными кистами различной величины.
Почки по виду напоминают гроздья винограда.

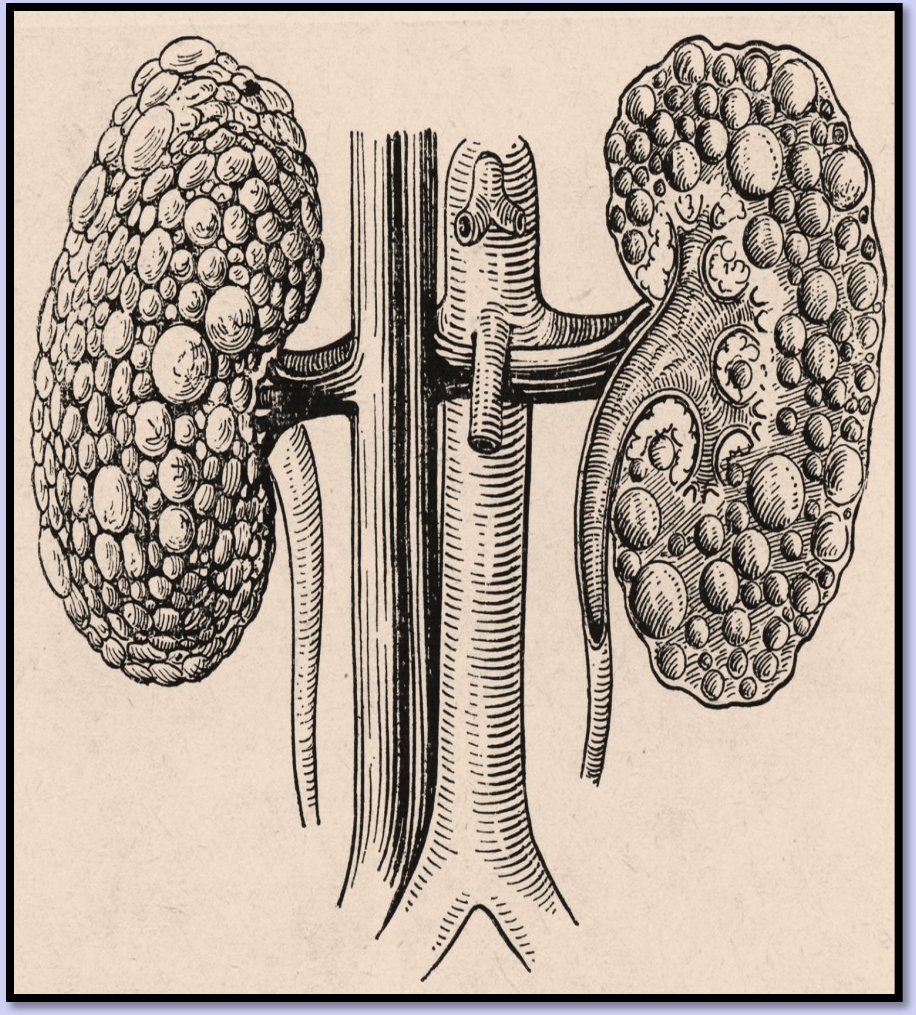

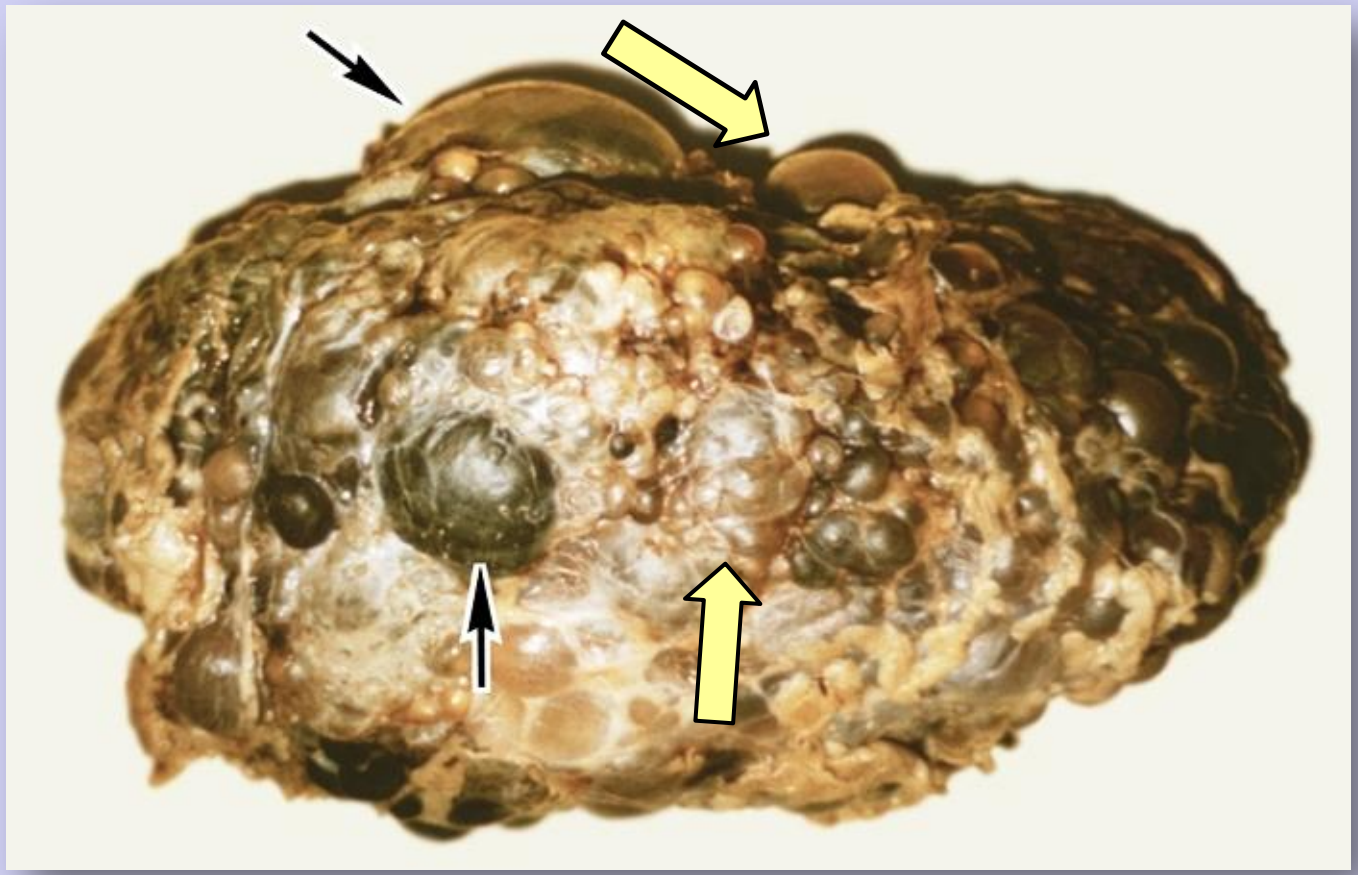

Макропрепарат.
Поликистоз почки.

Стаз мочи в кистах создает условия для инфицирования мочи. По мере прогрессирования пиелонефрита, увеличения размеров кист и отека интерстиции увеличивается степень нарушения функции почки, нарастают симптомы почечной недостаточности.

Операция вскрытия и опорожнения кист – игнипунктура, предложенная Rowzing

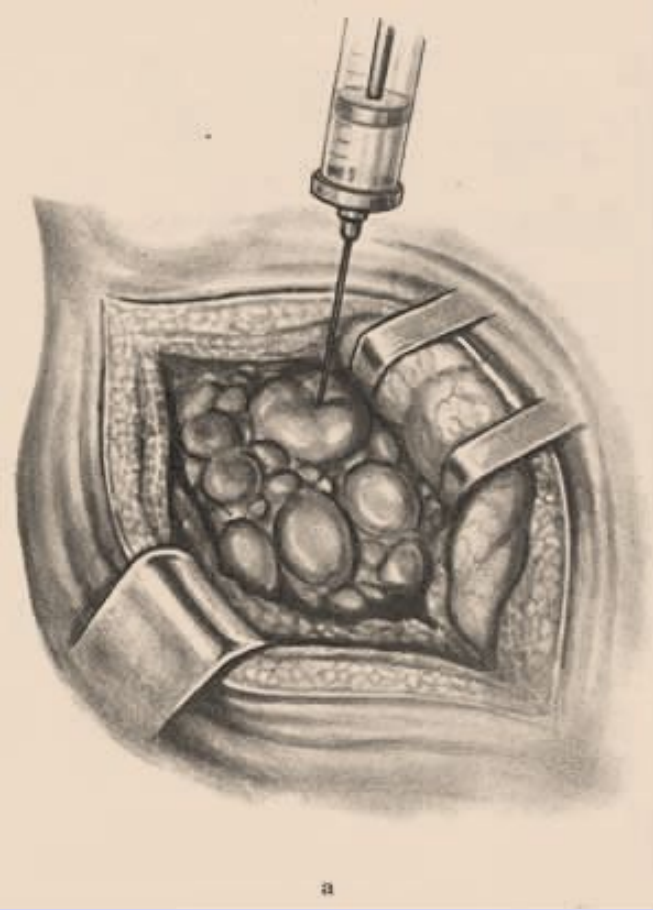

М. Д. Джавад-Заде предложил сочетать эту операцию с оменторевaскуляризацией почки.

а — поликистозно перерожденная почка обнажена, пункция больших кист;

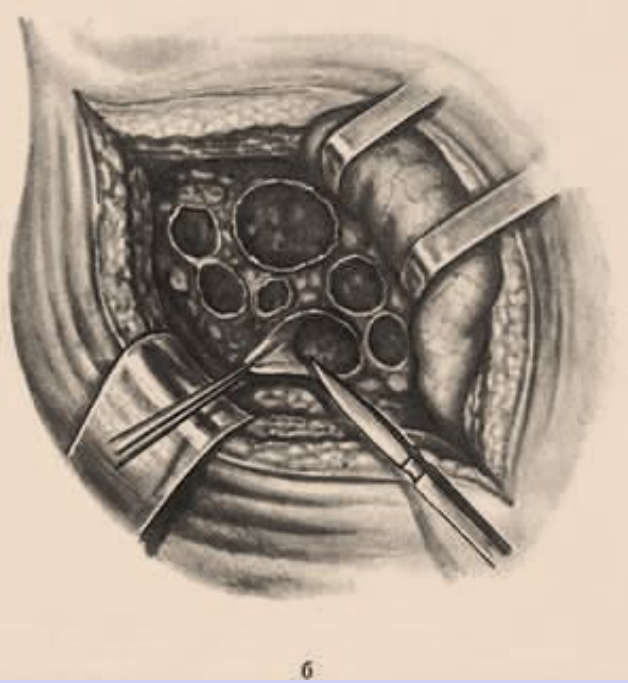

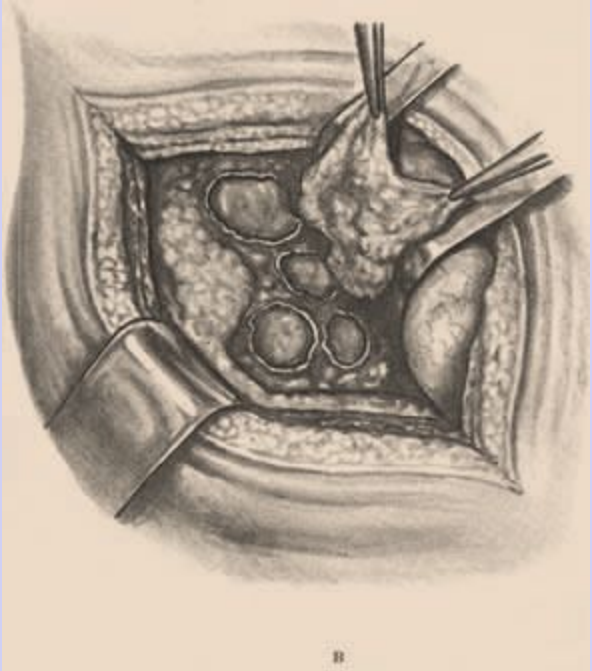

б — иссечение стенок больших кист почки;
в — в забрюшинное пространство выведен сальник;
г — оменторевaскуляризация почки.

Солитарные кисты

Солитарная киста - одиночное кистозное образование, имеющее округлую или овальную форму.
Чаще всего она находится на поверхности почки и может локализоваться в различных ее отделах.
Заболевание может быть врожденным или приобретенным.

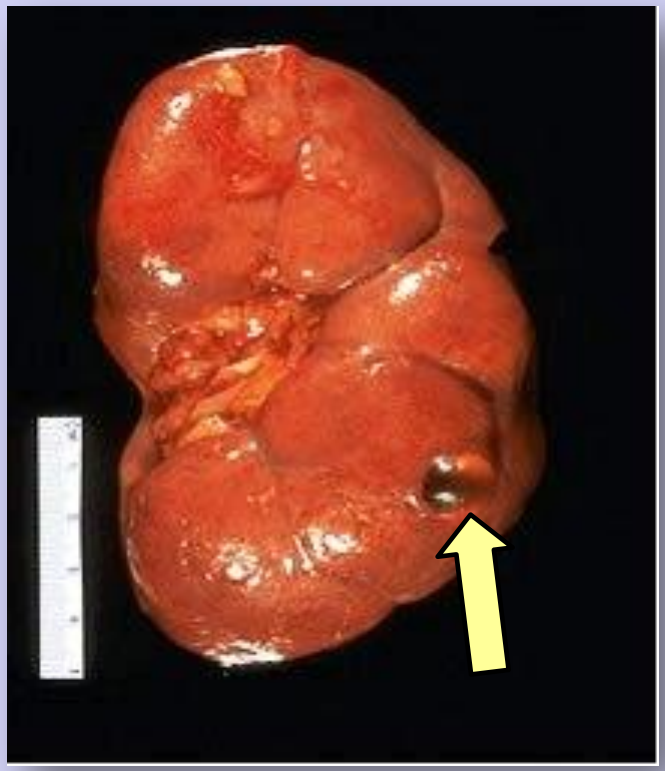

Макропрепарат.
Солитарная киста.

Диагностика базируется на данных ультразвукового и рентгенологического исследований, а также радиоизотопного сканирования почки и компьютерной томографии.

Кистографию проводят путем чрескожной пункции кисты и наполнения ее рентгеноконтрастным веществом.

Она позволяет определить величину кисты, ее отношение к почке, а также исключить или выявить опухоль, находящуюся внутри кисты.

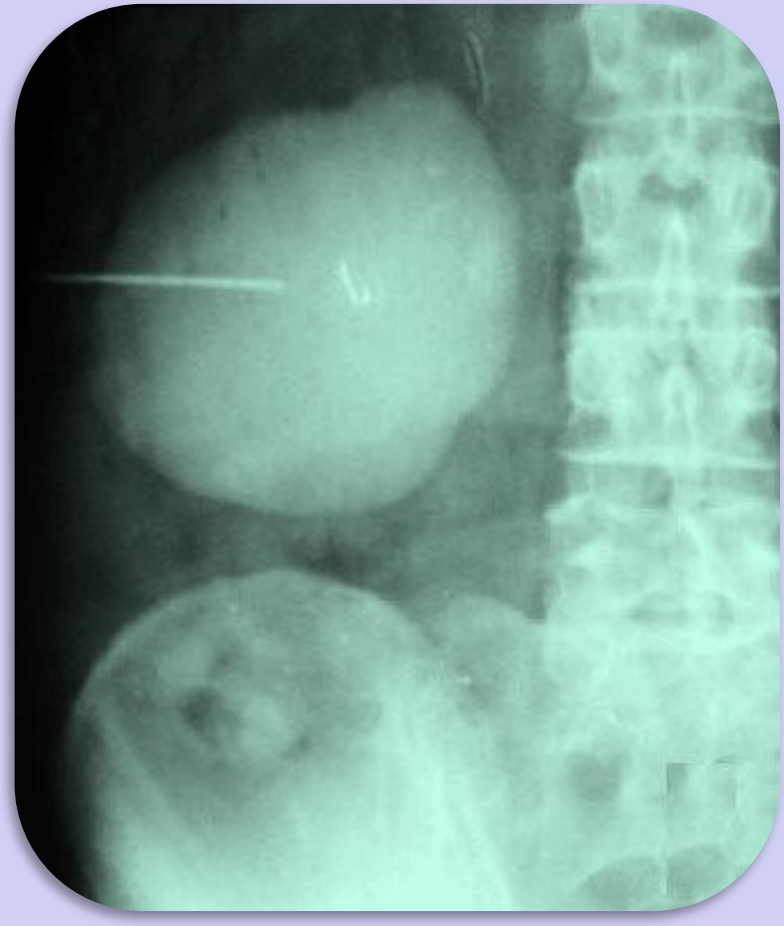

Кистограмма.
Пункция кисты правой почки.

Эндоскопическая хирургия при простой кисте почки

(схема)

1.Пункция кисты, струна-проводник

2.Дилятация кистотомического канала."Страховая" струна-проводник.

3. марсупиализация почечной кисты:

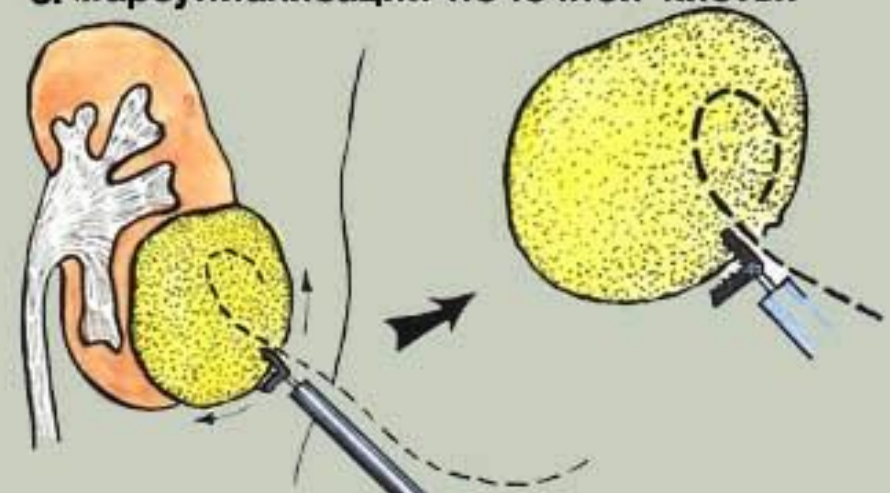

а) с помощью эндоскопических ножниц

б) с помощью эндоскопического крючковидного ножа

Аномалии урахуса

Урахус – мочевой проток соединяющий верхушку мочевого пузыря с пуповиной. При нарушении его облитерации развиваются следующие аномалии.

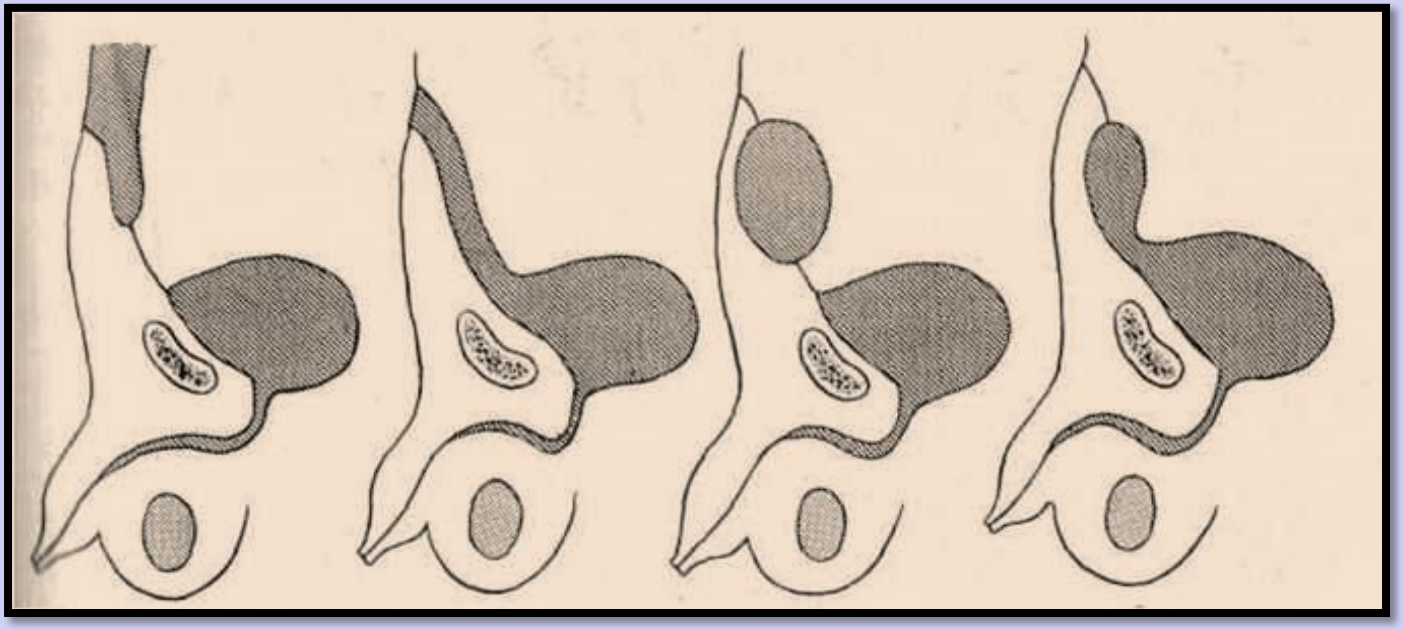

а б в г

а – пупочный свищ; б – пузырно-пупочный свищ; в – киста урахуса; г – дивертикул мочевого пузыря.

Диагностика незаращения урахуса основывается на наличии выделений из пупка, инфекции в моче, данных цистографии, цистоскопии и фистулографии.
Наибольшие диагностические трудности встречаются при кисте урахуса, распознавание которой основано на наличии пальпируемого опухолевидного образования, расположенного по средней линии между пупком и мочевым пузырем.

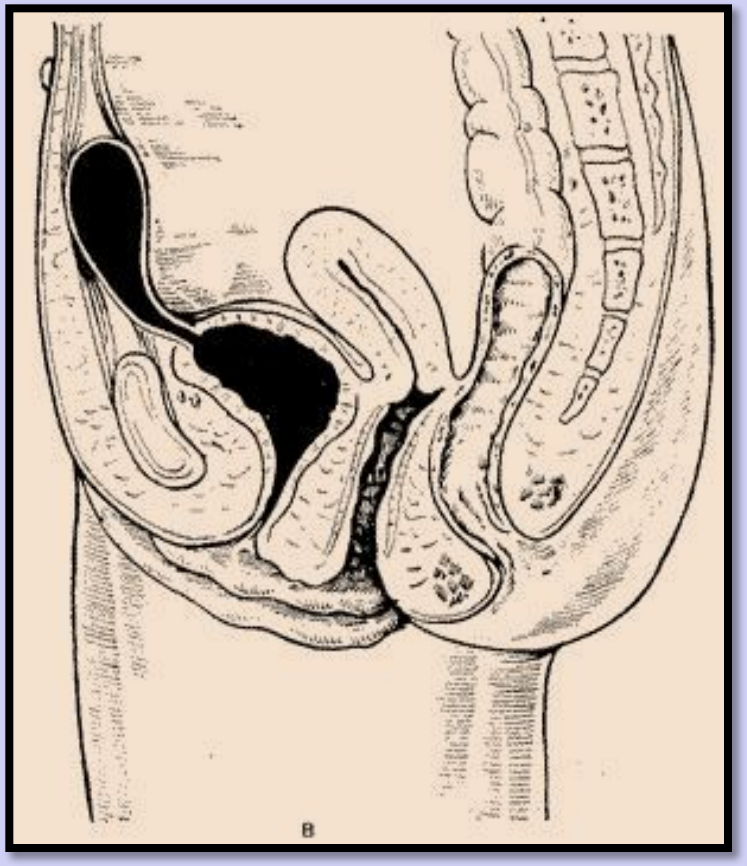

- Лечение полного не заращения урахуса заключается в его иссечении. Операцию следует выполнять в первые месяцы жизни.
- При полных свищах урахуса проводят консервативную терапию, включающую ванны с перманганатом калия, обработку пупка 1% раствором бриллиантового зеленого. Операцию предпринимают лишь при неэффективности консервативного лечения у детей старше одного года.
- Лечение кисты урахуса только оперативное.

Аномалии мочевого пузыря

- Агенезия – врожденное отсутствие мочевого пузыря.
- Удвоение мочевого пузыря: полное и неполное.
- Дивертикул мочевого пузыря: истинный и ложный.
- Экстрофия мочевого пузыря – врожденное отсутствие его передней стенки.

Удвоение мочевого пузыря

Характеризуется наличием двух изолированных половин мочевого пузыря, в каждую из которых открывается устье мочеточника.
Основным клиническим симптомом является постоянное недержание мочи.
Лечение заключается в иссечении перегородки.

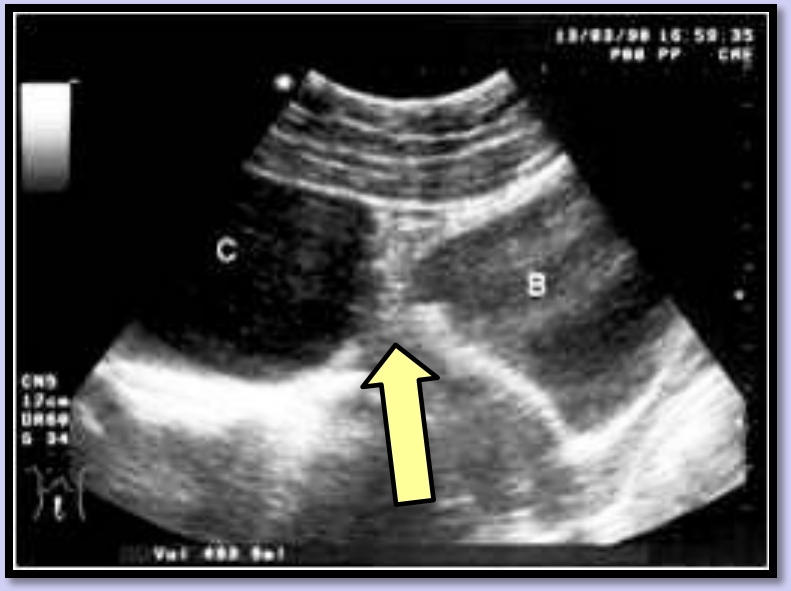

Ультразвуковое исследование.
Удвоение мочевого пузыря.

Дивертикул мочевого пузыря

Это мешковидное выпячивание в стенке мочевого пузыря. Основные симптомы: затруднение мочеиспускания и мочеиспускание в два приема – сначала опорожняется мочевой пузырь, затем дивертикул. При наличии истинного дивертикула лечение оперативное – трансвезикальная дивертикулэктомия.

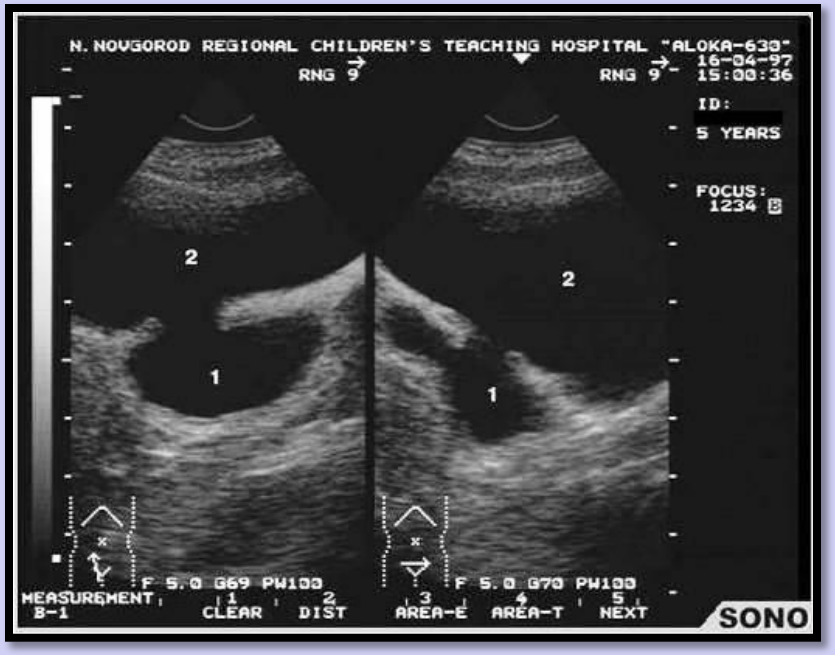

Ультразвуковое исследование.
1 - дивертикул мочевого пузыря.
2 - мочевой пузырь.

Экстрофия мочевого пузыря

Наиболее тяжелый и часто встречающийся порок развития.
У пациента отсутствует передняя стенка мочевого пузыря и соответствующая ей брюшная стенка.
Лечение только оперативное, его необходимо выполнять в самые ранние сроки – от периода новорожденности до 2-3 месяцев.

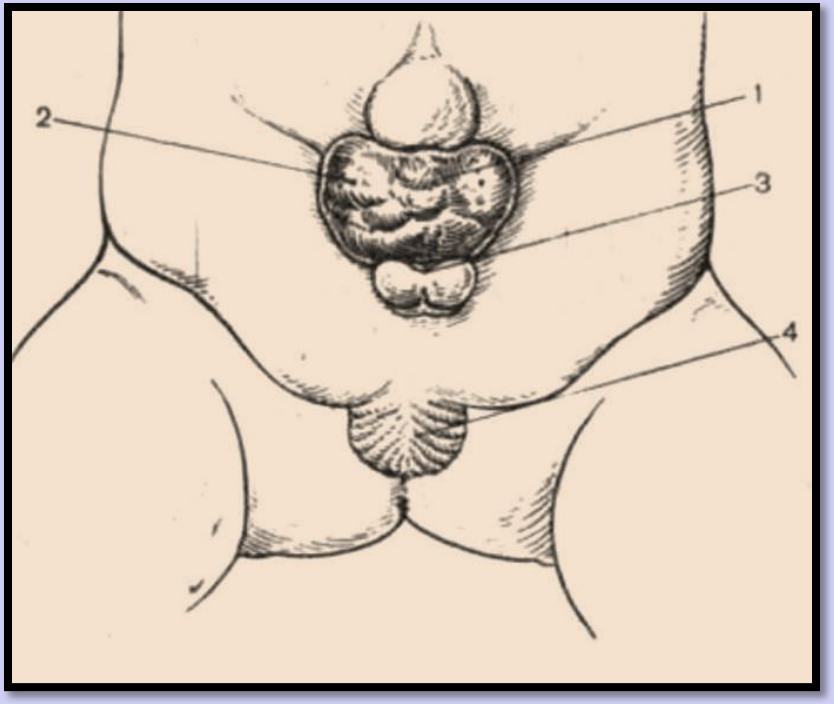

1- задняя стенка мочевого пузыря;
2 - устье мочеточника;
3 – тотальная эписпадия;
4 – недоразвитая мошонка.

Аномалии уретры

- Удвоение мочеиспускательного канала
- Дивертикул уретры
- Гипоспадия
- Эписпадия

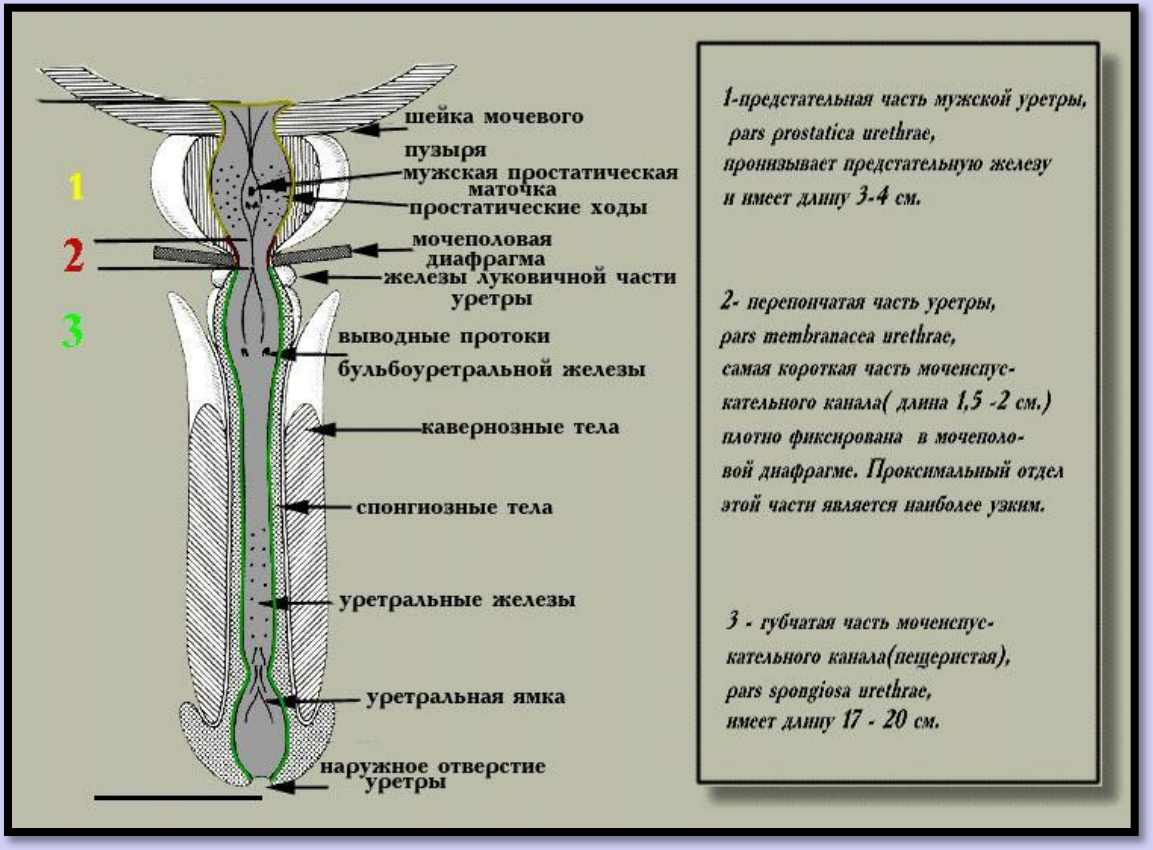

Удвоение мочеиспускательного канала

Встречается полное и не полное удвоение мочеиспускательного канала. Добавочная уретра имеет клиническое значение только при развитии воспаления и затрудненном мочеиспускании.
Лечение обычно заключается в её полном иссечении.

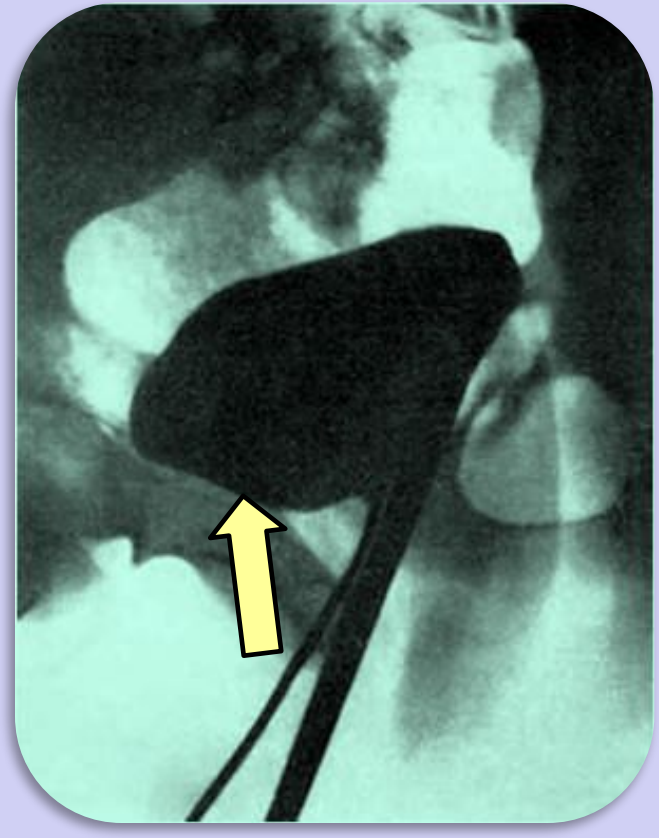

Фистулография.
Удвоение уретры.

Дивертикул уретры

Дивертикул представляет собой мешковидное выпячивание задней стенки уретры, увеличивающиеся в размере во время мочеиспускания.
При надавливании на него выделяется мутная моча или гной.
При узкой шейки дивертикула в нем могут образовываться камни.
Лечение оперативное.

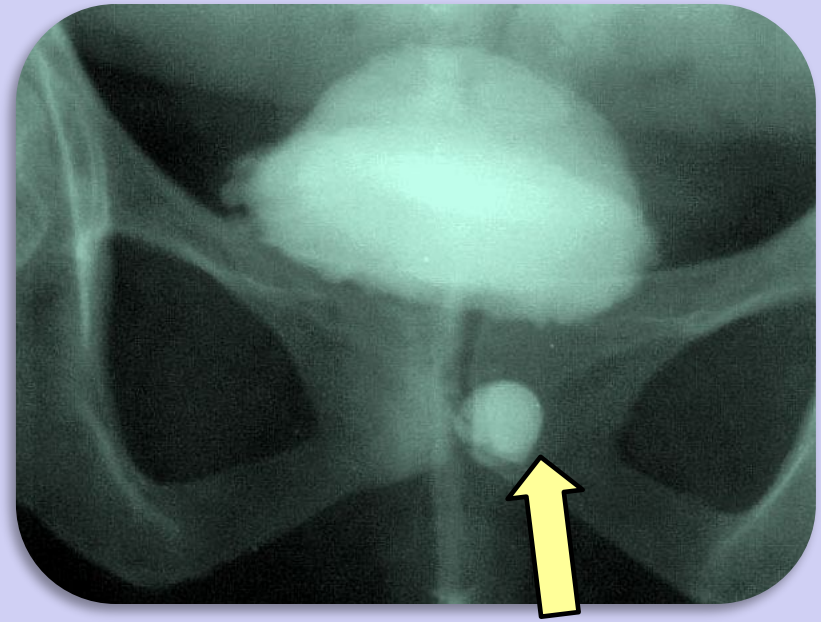

Уретроцистография.
Дивертикул уретры.

Гипоспадия

Гипоспадия – отсутствие задней стенки уретры в ее дистальных отделах.
В зависимости от места открытия наружного отверстия уретры различают несколько форм.
Лечение оперативное, состоящее из двух этапов: выпрямление полового члена и формирование недостающего отдела уретры.

Эписпадия

Врожденное расщепление передней стенки мочеиспускательного канала в дистальном отделе или на всем протяжении.
Встречается у 1 из 50000 новорожденных, у мальчиков в 5 раз чаще, чем у девочек.

Формы эписпадии

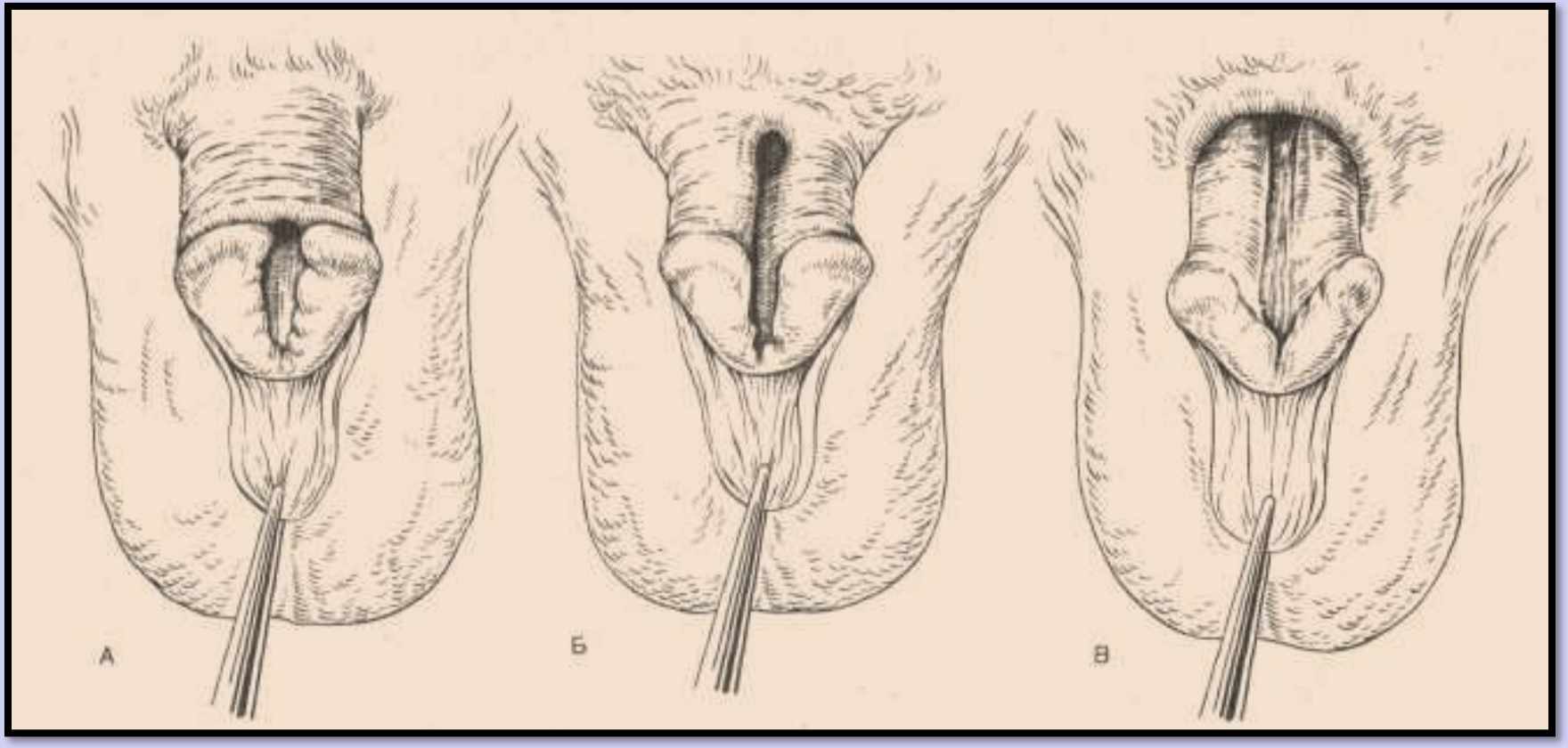

а – головчатая; б – стволовая; в – тотальная.

Основная цель лечения эписпадии - добиться удержания мочи и восстановить недостающий отдел уретры.

В случаях, не сопровождающихся недержанием мочи, применяются методы уретропластики по Юнгу и Тиршу, основанные на создании уретры из местных тканей.

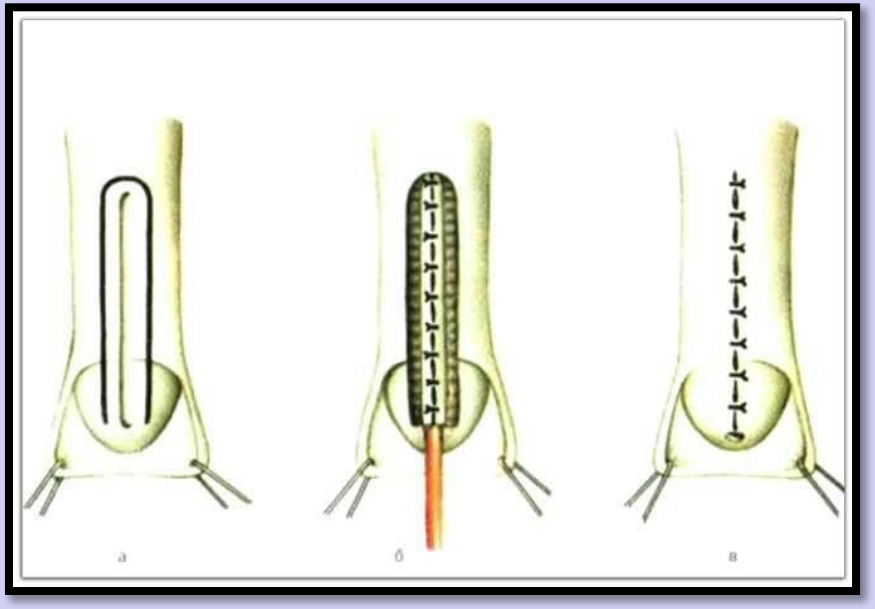

а — проекция разреза; б — срединный лоскут сшит на катетере в трубку; в — мобилизованные боковые лоскуты сшиты над созданной уретрой.

Аномалии яичек

- Аномалии числа

Анорхизм

Монорхизм

Полиорхизм

- Аномалии структуры

Гипоплазия яичка

- Аномалии положения

Крипторхизм

Эктопия

Анорхизм

Врожденное отсутствие обеих яичек.
У мальчиков наблюдается евнуховидное телосложение, недоразвитие наружных половых органов, отсутствует предстательная железа, вторичные половые признаки развиты слабо.
Лечение ограничивается назначением гормонов и андрогенов.

Монорхизм

Врожденное отсутствие одного яичка. Аномалия является следствием нарушения эмбриогенеза почки и предстательной железы.
Поэтому в ряде случаев наблюдается сочетание монорхизма и врожденно единственной почки
Если второе яичко развито нормально пациент в лечении не нуждается.

Полиорхизм

Встречается крайне редко. Добавочное яичко обычно недоразвито, располагается вблизи основного и чаще всего не имеет придатка и семявыбрасывающего протока.

При полиорхизме добавочные яички удаляют, так как они имеют склонность развитию злокачественных опухолей.

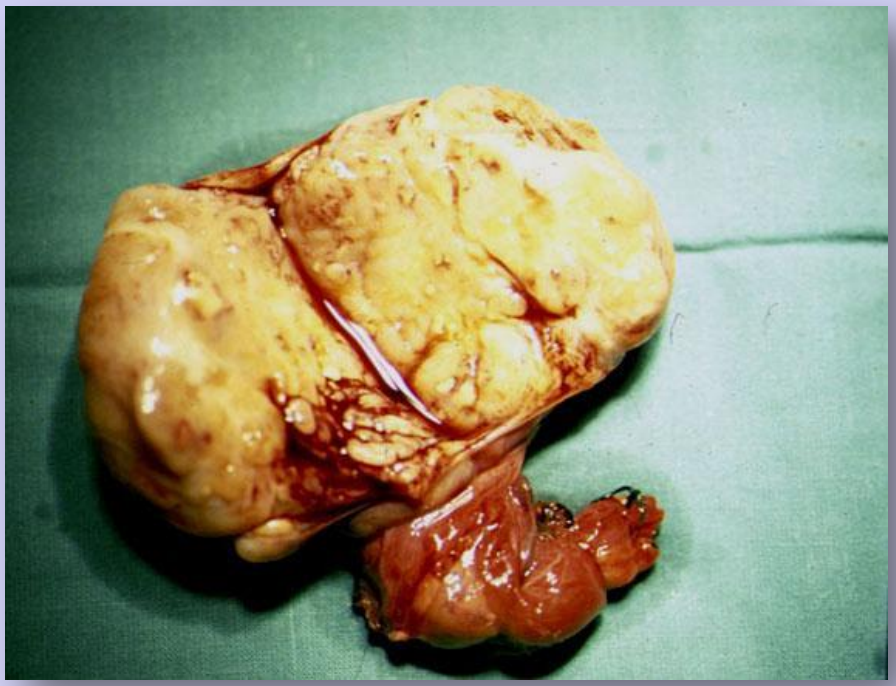

Гипоплазия яичка

Различают одно- и двухстороннюю гипоплазию яичек.
При односторонней гипоплазии недоразвитое яичко необходимо удалить, так как оно часто служит источником развития злокачественных опухолей.
Двухсторонняя гипоплазия яичек сопровождается выраженным гипогонадизмом и евнухоидизмом.

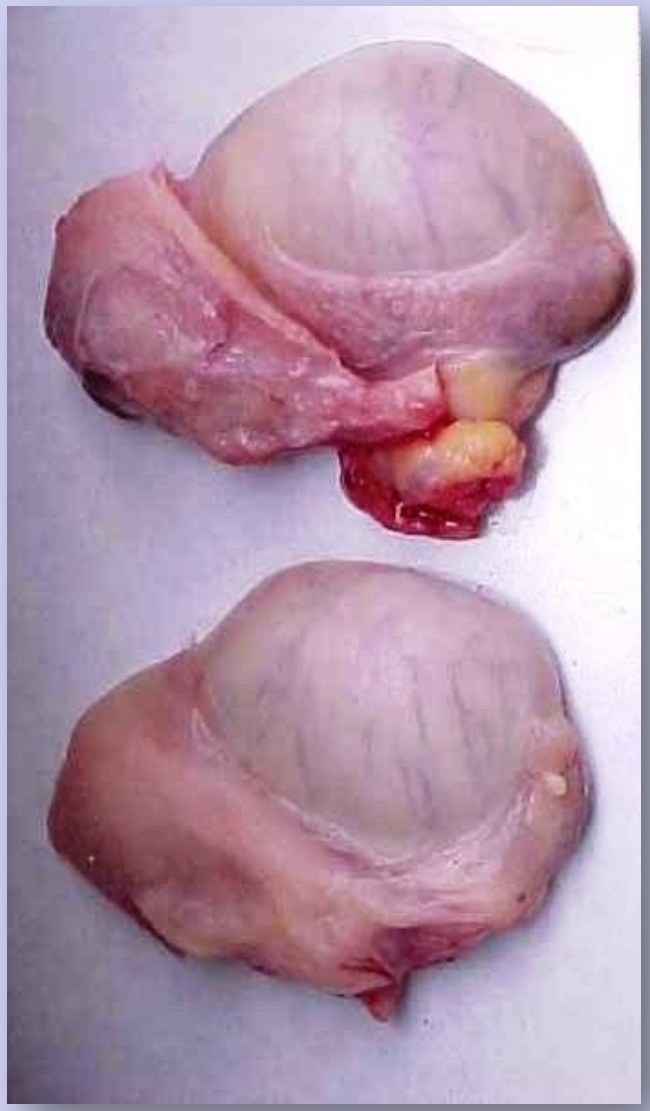

Крипторхизм

Эта аномалия развития, при которой одно или оба яичка во время внутриутробного развития плода не опустились в мошонку.
Они локализуются на месте нижнего полюса почки, в брюшной полости или в паховом канале.
Наиболее часто диагностируется последняя локализация.

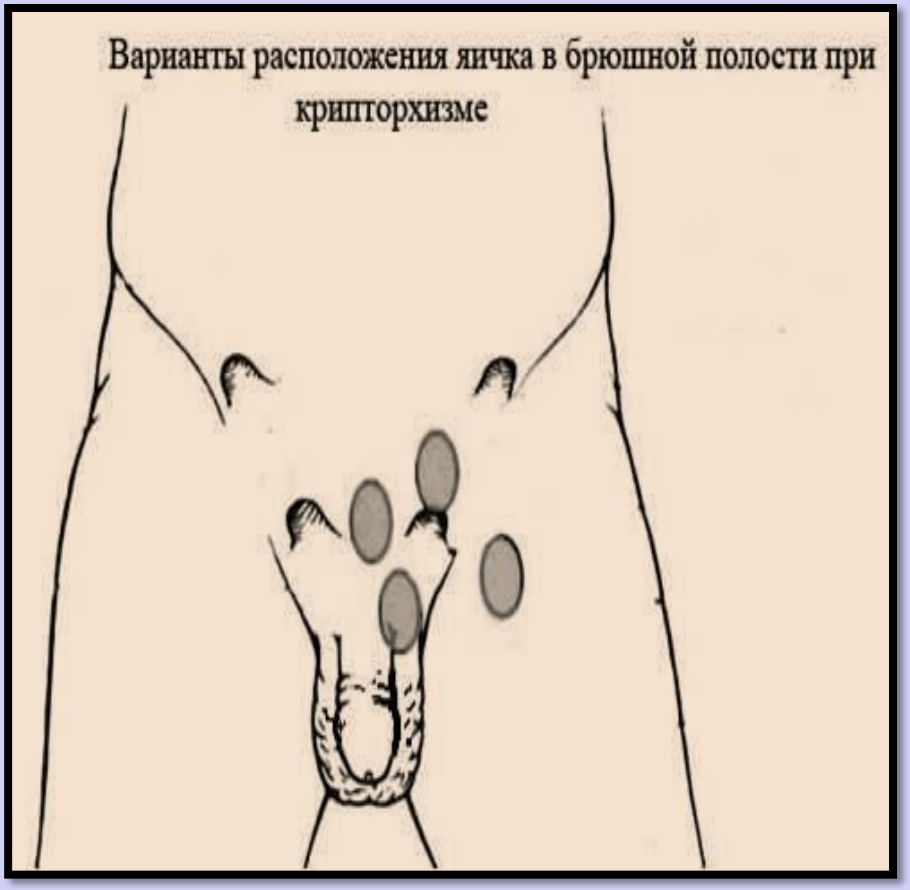

Различают истинный и ложный крипторхизм. При ложном криптохизме яичко можно низвести в мошонку, однако оно вновь возвращается на прежнее место.
При уменьшении в размере яичка, детям в возрасте 5-7 лет рекомендуется операция - орхопексия.

Операции при задержке яичка

Операция Торека – Герцена

а — яичко и семенной канатик выделены из окружающих оболочек; гунтеров тяж прошит прочной лавсановой нитью;
б — формирование ложа для яичка;
в — в нижний угол раны введен корнцанг, над которым кожа мошонки рассечена;
г — низведение яичка в мошонку.

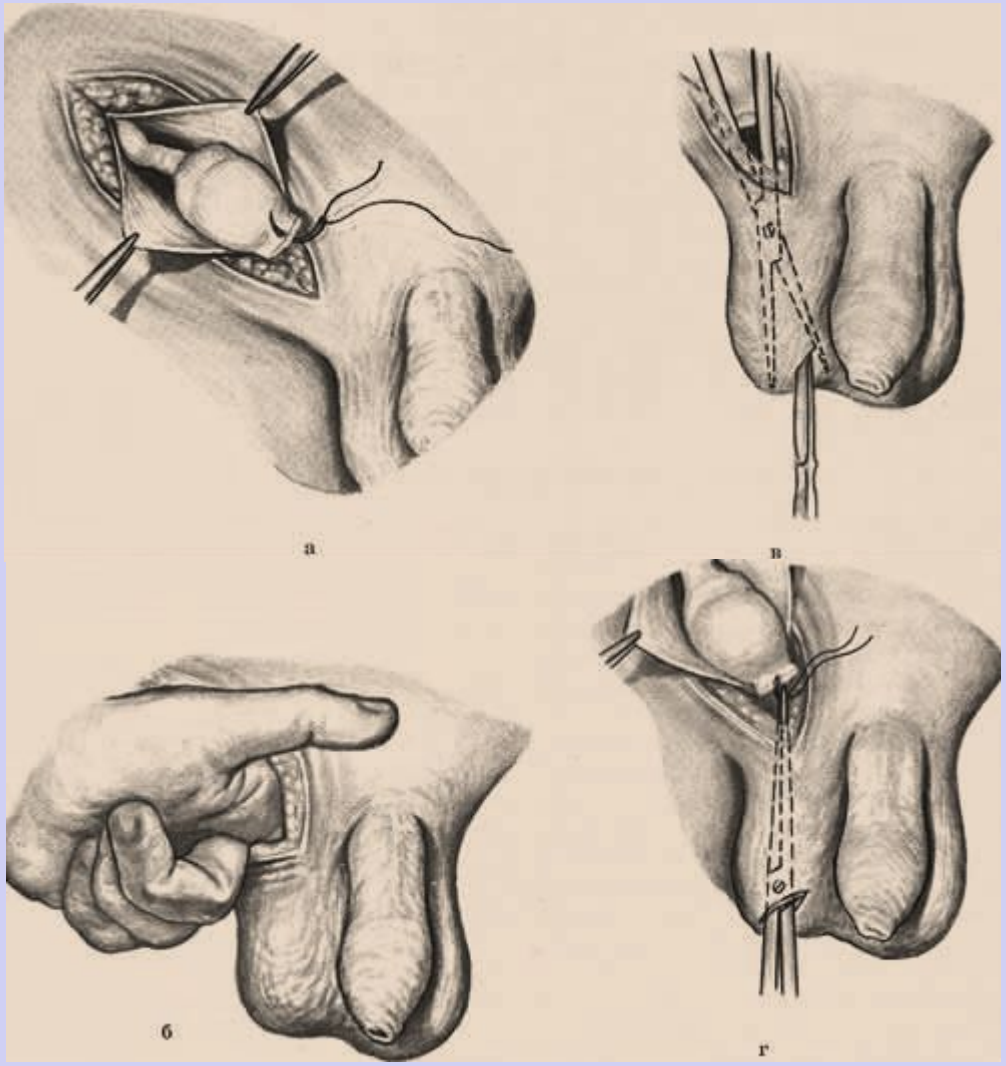

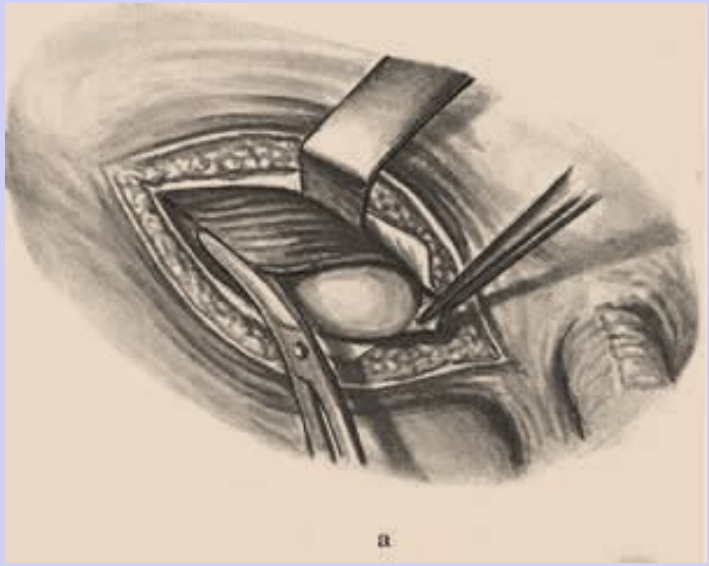

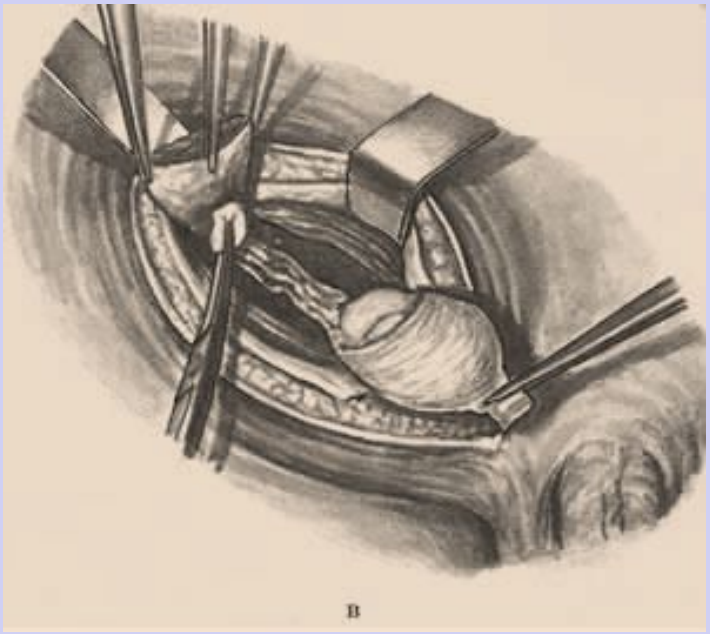

Операция Гросса

а — рассечение внутренней косой мышцы живота кверху и кнаружи;

б — рассечение поперечной фасции живота;

в — освобождение сосудисто-нервного пучка от задней брюшины;

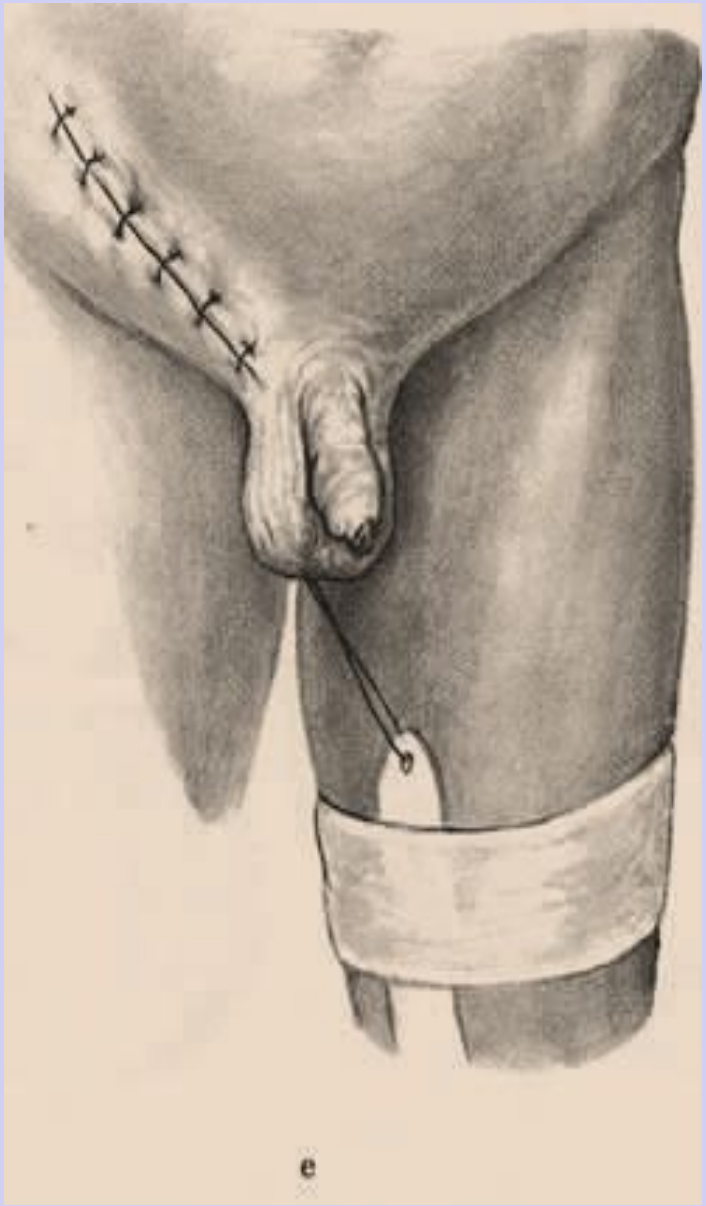

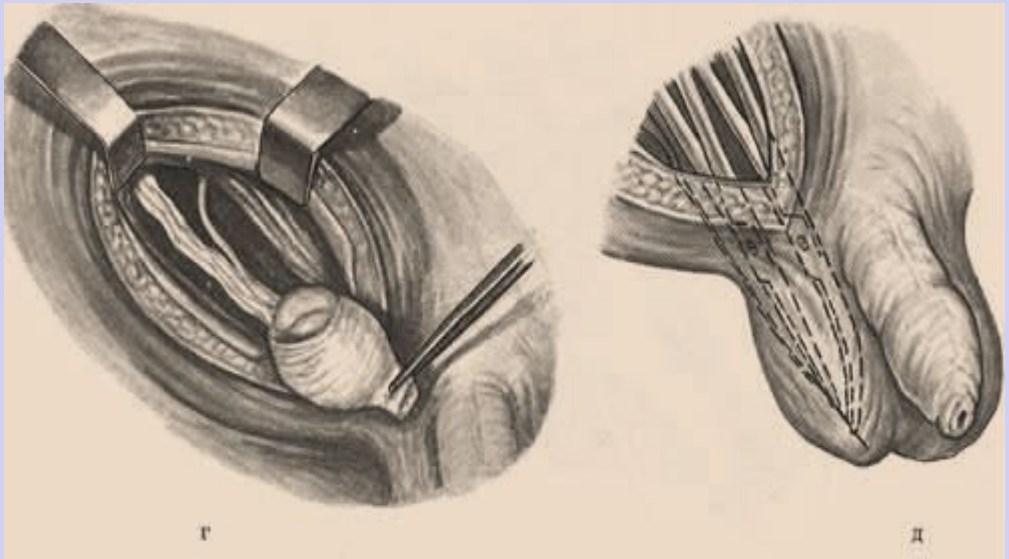

Операция Гросса

г — мобилизация семенного канатика;

д — проведение фиксационных швов через дно мошонки;

е — эластическое вытяжение к противоположному бедру.

Операция Чухриенко-Люлько

а — выделение яичка, влагалищный отросток рассечен в поперечном направлении;
б — дистальная часть влагалищного отростка прошита обвивным швом;
в — поверхностный разрез кожи мошонки;
г — тупое отделение мясистой оболочки от кожи;

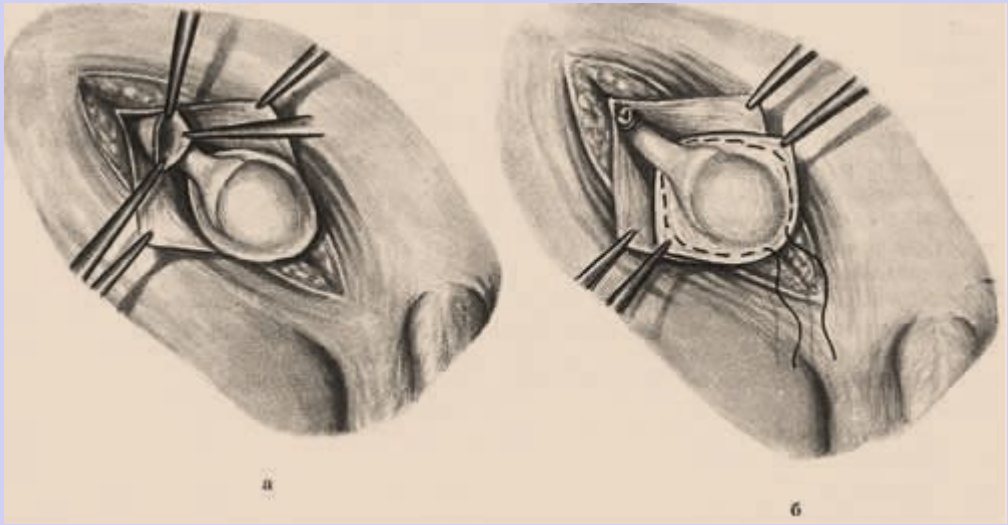

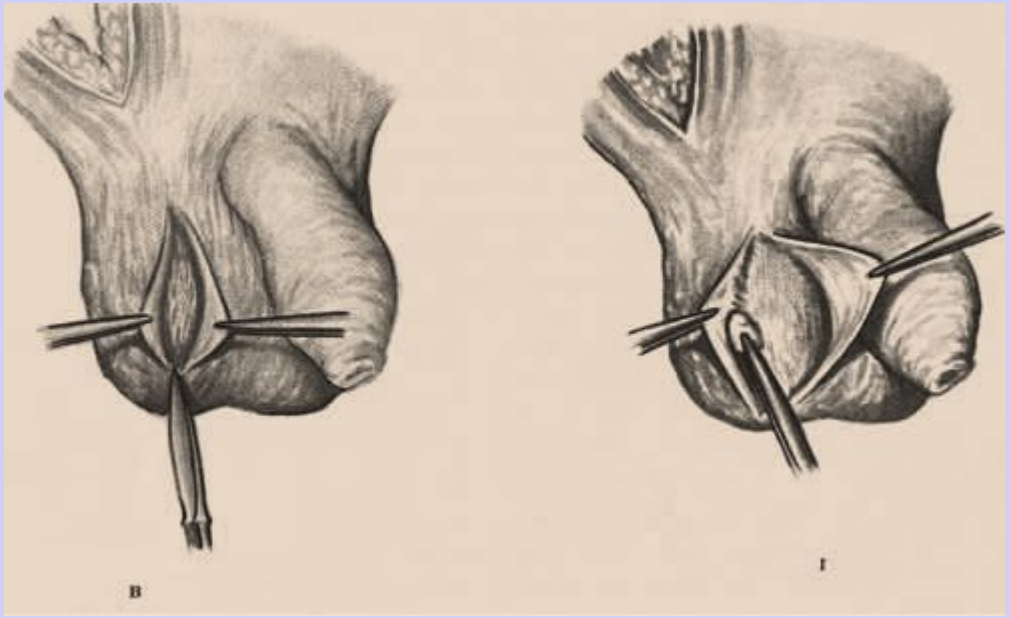

Операция Чухриенко-Люлько

д — рассечение мясистой оболочки;
е — низведение яичка;
ж — фиксация мясистой оболочки к противоположной стенки мошонки;
з— фиксация яичка к мясистой оболочке;
и— схема низведения яичка.

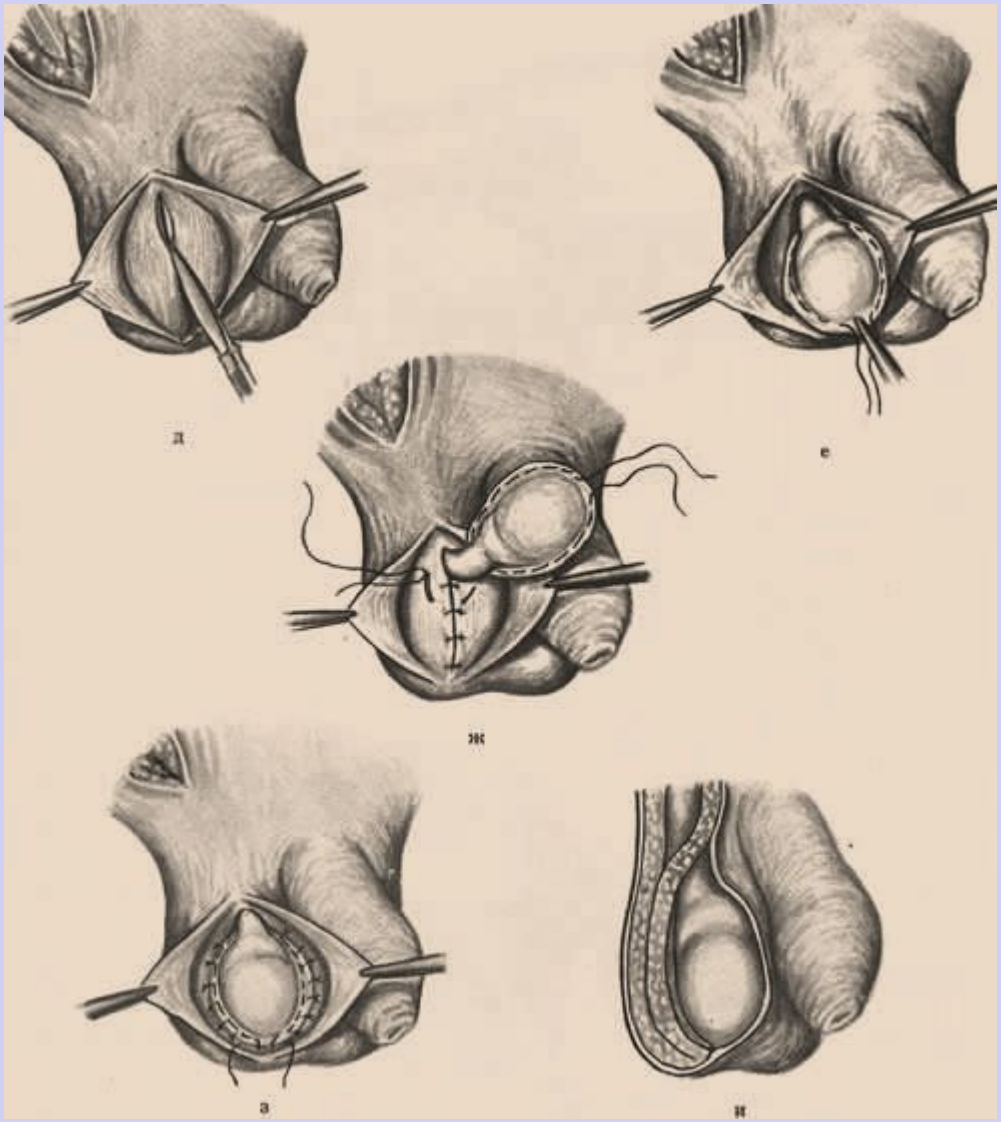

Эктопия яичка

При эктопии яичко локализуется под кожей в паховой области, промежности или в противоположной половине мошонки.
Причиной аномалии являются механические факторы, препятствующие его выходу в мошонку.
Оперативное лечение выполняют в возрасте 6 лет в один этап.
Прогноз, как правило, благоприятный.

Аномалии полового члена

Фимоз

Это сужение крайней плоти, при котором невозможно обнажить головку полового члена.
У большинства новорожденных и грудных детей фимоз является физиологическим и на протяжении первых 2-х лет жизни у большинства из них ликвидируется.

Фимоз.

Парафимоз.

По медицинским показаниям обрезание проводят при патологическом фимозе и парафимозе, когда головка полового члена ущемляется резко суженной, воспаленной крайней плотью. Различают врожденный и приобретенный фимоз, а также атрофическую и гипертрофическую формы заболевания.

Для лечения обеих форм фимоза предложено значительное количество операций.
У детей, наружный листок крайней плоти оттягивают кзади и в препуциальное отверстие вводят зонд, который продвигают до венечной бороздки. По часовой стрелке разделяют сращение между головкой и внутренним листком крайней плоти. Затем в вводят зажим Пеана и разводят бранши.

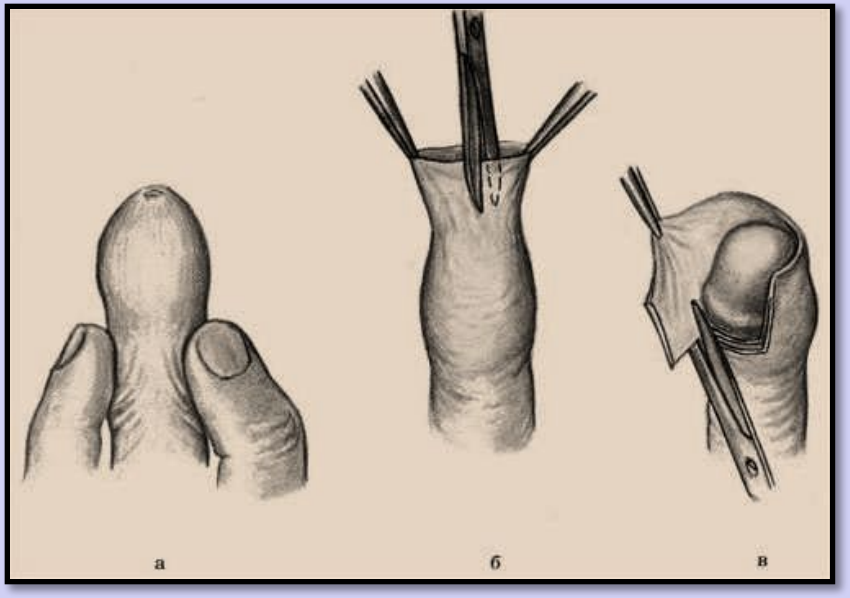

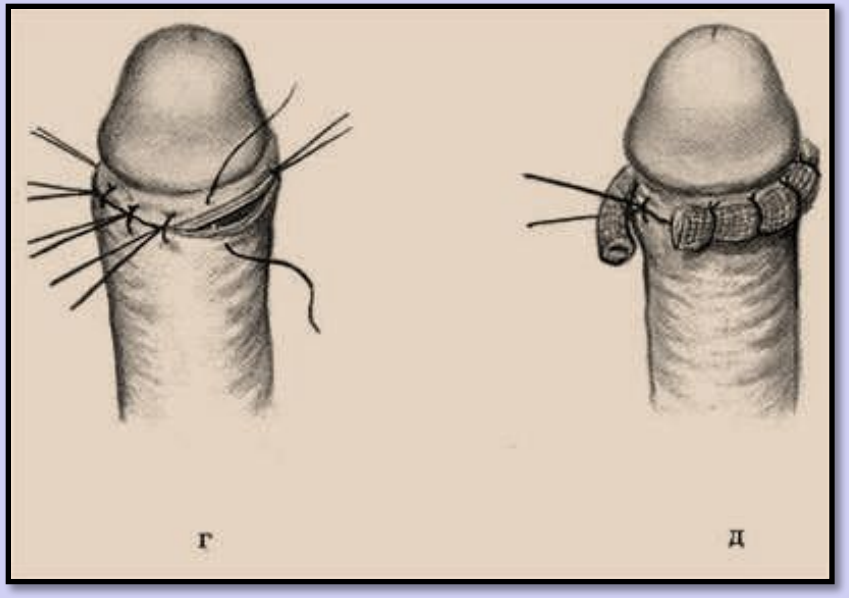

Из оперативных методов лечения фимоза наиболее часто применяют круговое **иссечение крайней плоти (circumcisio).**

а — крайняя плоть оттянута;

б — рассечение крайней плоти по дорсальной поверхности;

в — круговое отсечение крайней плоти;

г — наложение узловых швов на препуциальные листки;

д — заключительный этап кругового иссечения крайней плоти.

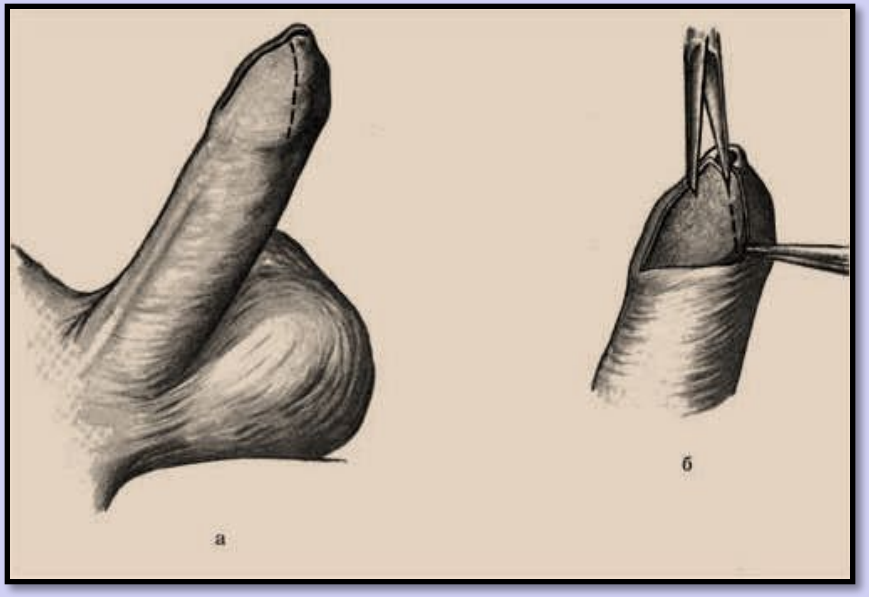

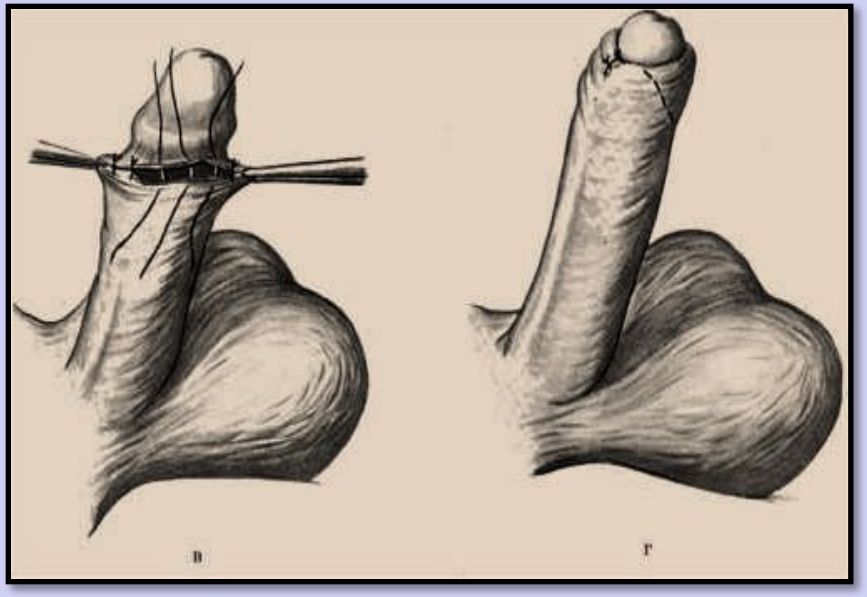

Операция Шлоффера.

а — линия разреза препуциальных листков;

б — рассечение внутреннего листка крайней плоти;

в — наложение швов на препуциальные листки;

г — вид крайней плоти после пластики по Шлофферу.

Лечение парафимоза, как и фимоза, может быть не хирургическим. Заключается в ручном вправлении головки полового члена в ущемляющее кольцо.

В последнее время появились оперативные методы лечения парафимоза, из которых заслуживает внимания **операция М. И. Гаека и М. Е. Рошаля.**

Двумя круговыми разрезами по выпуклой поверхности ущемляющего кольца из наружного листка отсепаровывают лоскуты шириной до1 см.
После этого края раны зашивают узловыми кетгутовыми швами.
Кожа после такой операции свободно передвигается.

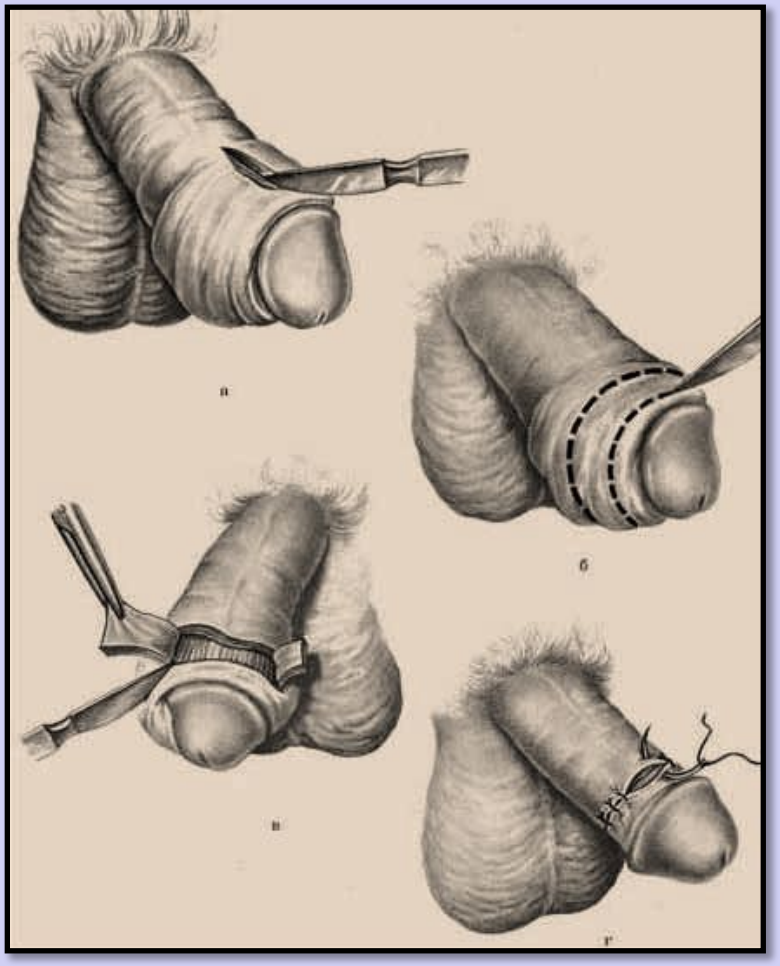

Короткая уздечка полового члена

В детском возрасте короткая уздечка полового члена мешает выведению головки из препуциального мешка, а у взрослых искривляет ее при эрекции, затрудняя половой акт.
Лечение состоит в поперечном рассечении уздечки с ушиванием раны в продольном направлении.

Благодарю за внимание !