



СПбГМУ им. акад. И.П. Павлова  
Кафедра детской хирургии

# Пороки развития позвоночника

С.О. Рябых



# Классификация ВПП

[MacEwen G.D. 1972]

## Вид нарушения:

- нарушения формирования позвонков
- нарушения слияния
- нарушения сегментации
- комбинированные пороки (Mixt)
- пороки формирования позвоночного канала

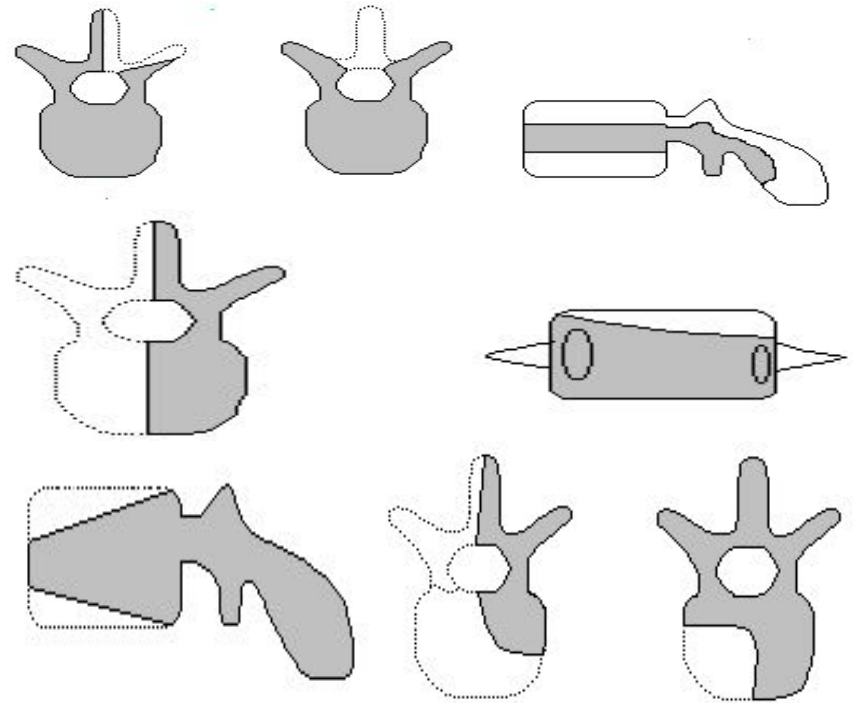
## Вид деформации:

- нейтральные
- сколиозогенные
- кифозогенные
- кифосколиозогенные



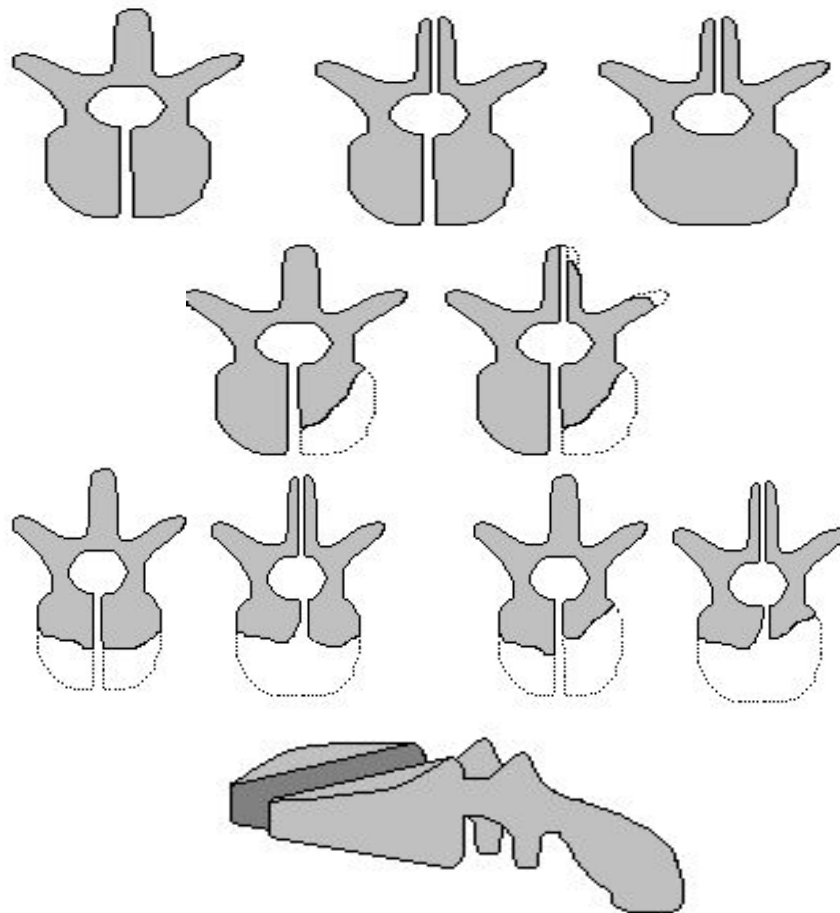
# нарушения формирования

- нейтральные нарушения
- сколиозогенные нарушения
- кифозогенные нарушения



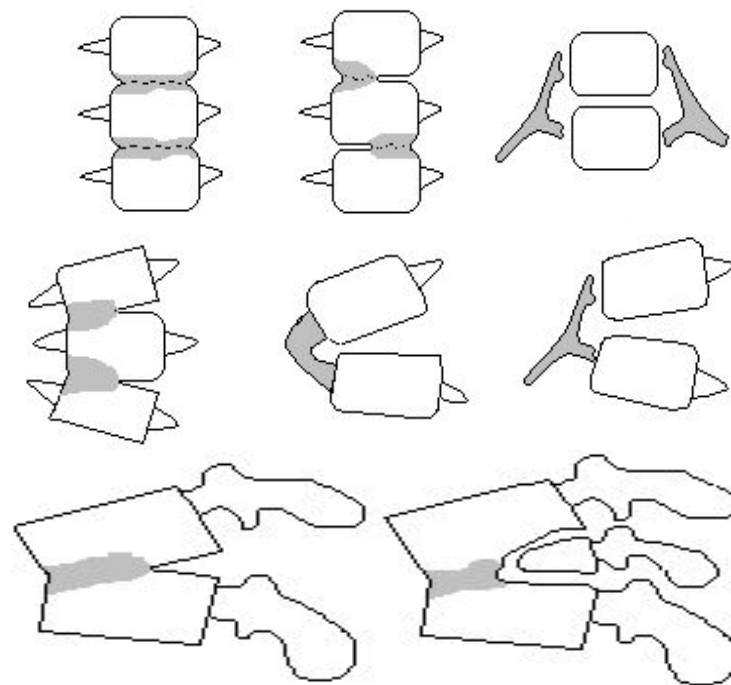
# нарушения слияния

- нейтральные нарушения
- сколиозогенные нарушения
- кифозогенные нарушения

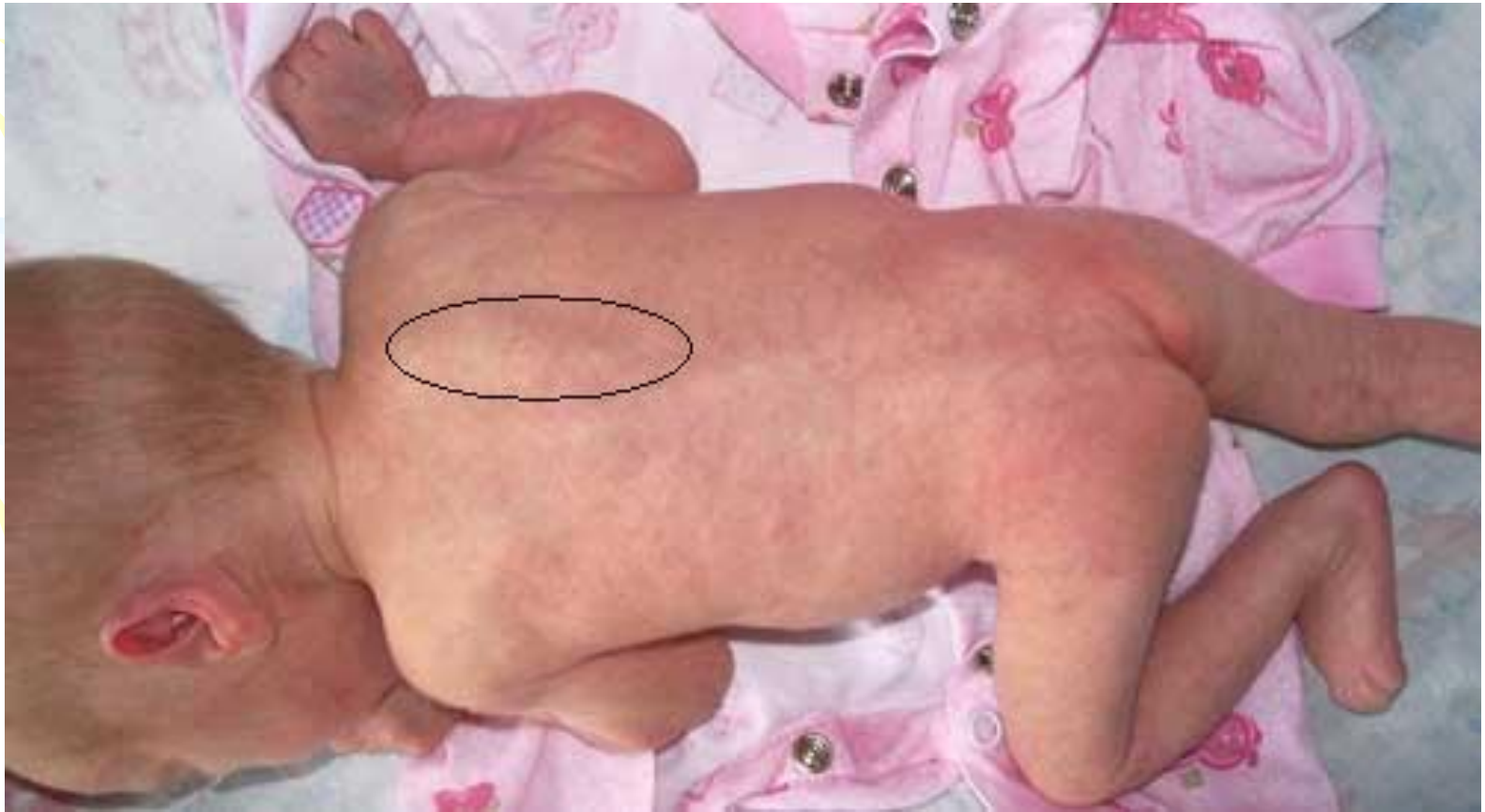

# нарушения сегментации

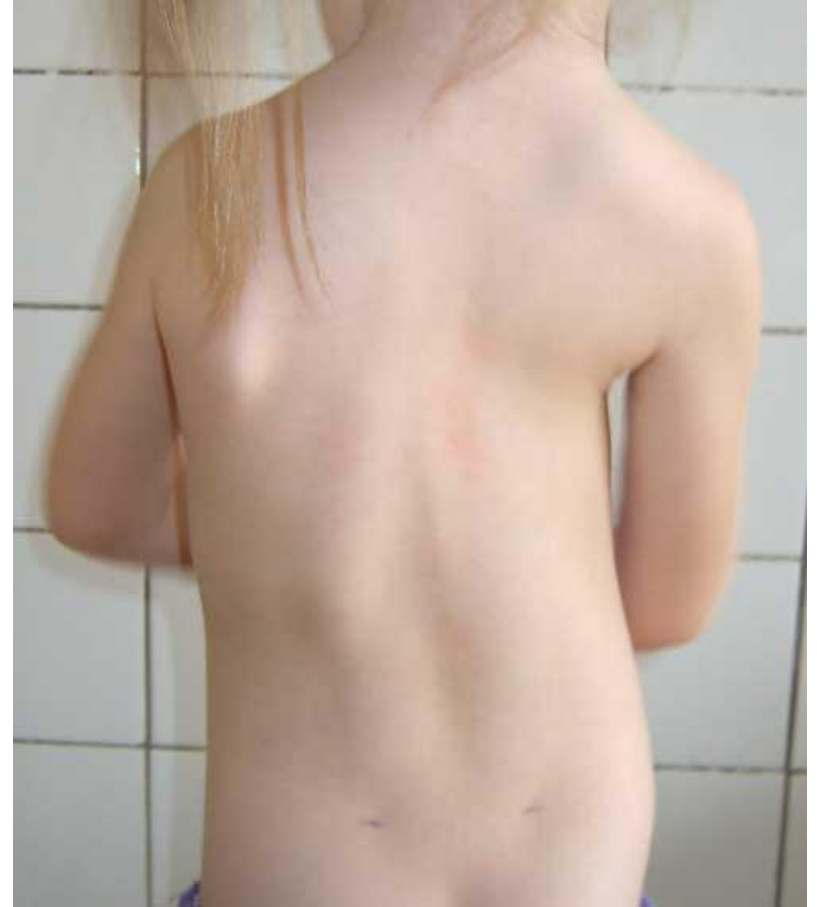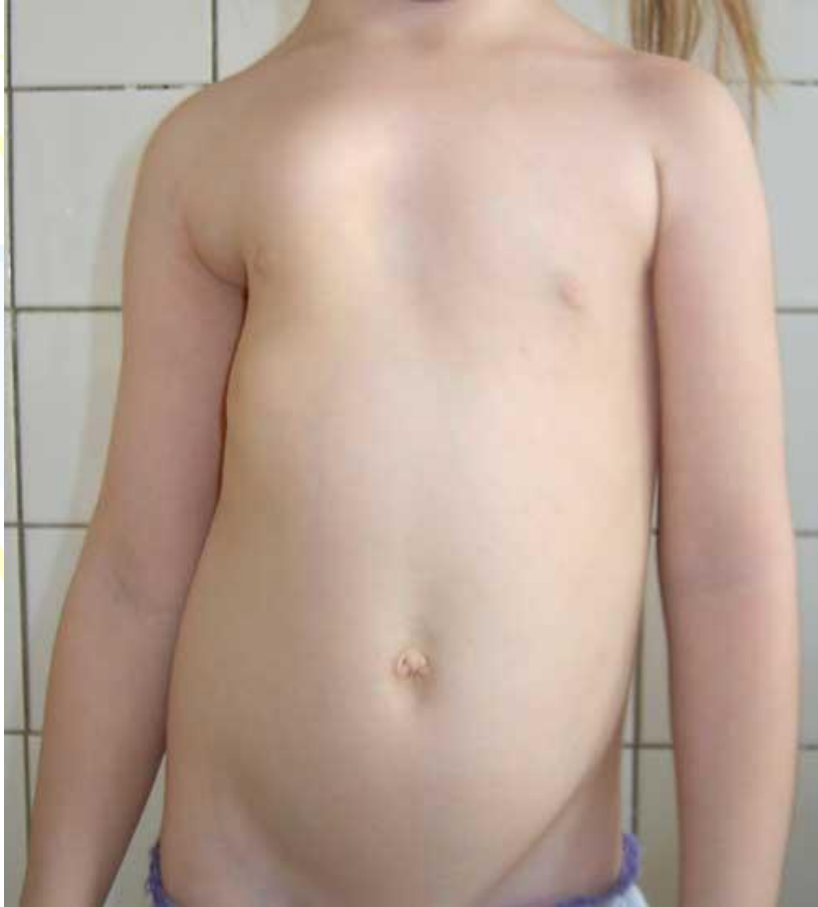- нейтральные нарушения
- сколиозогенные нарушения
- кифозогенные нарушения (кифозы II типа)



# Ортоосмотр

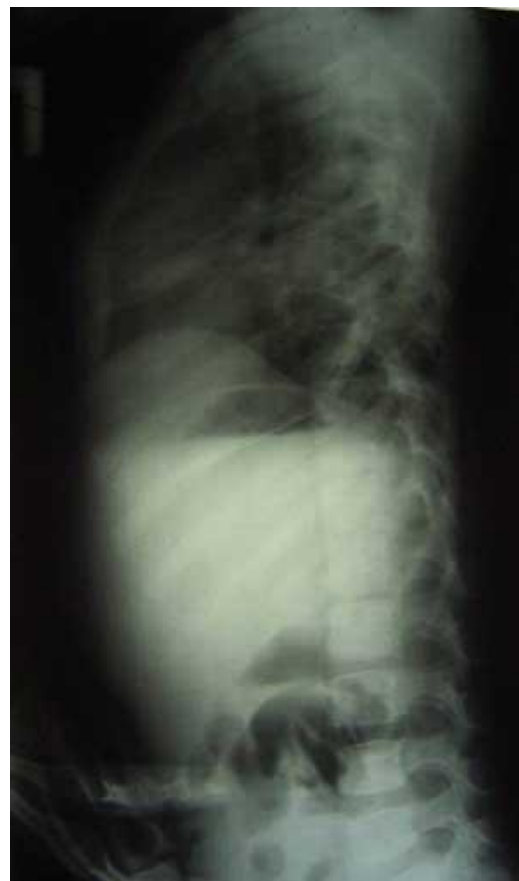
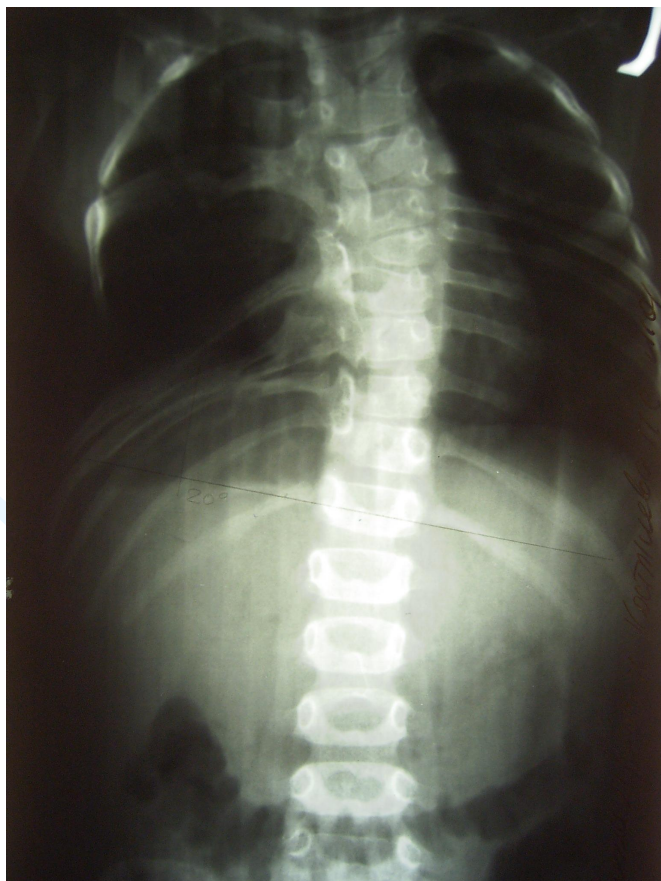
# Ортоосмотр



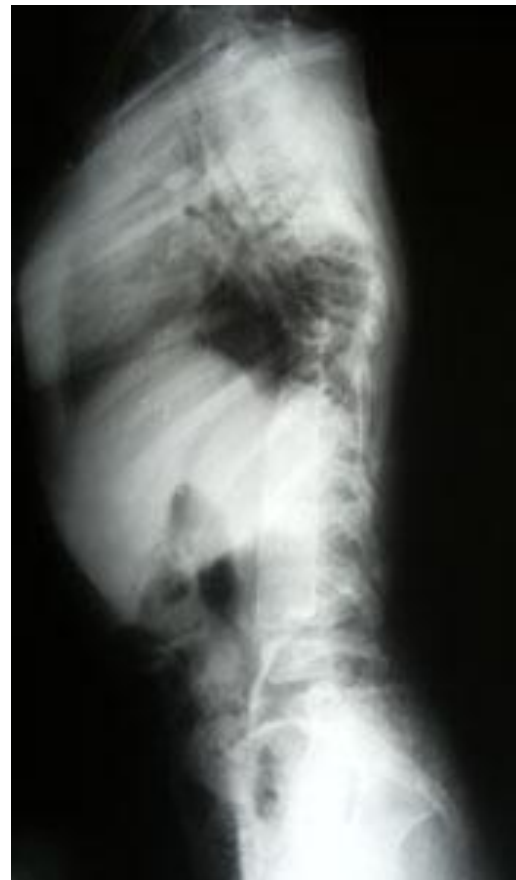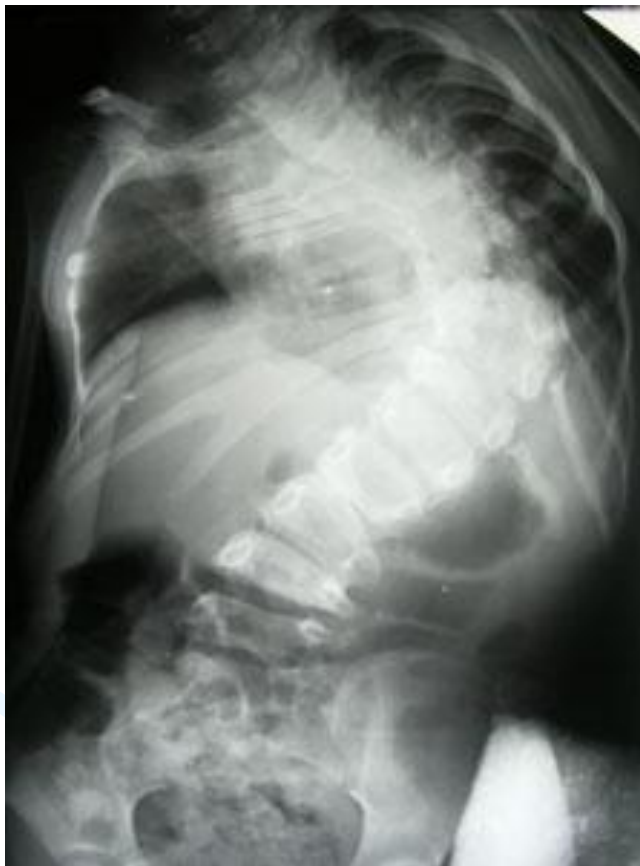# Rg-графия

- рентгенографию позвоночника в двух проекциях (в положении лежа на спине и на боку, соответствующему вершине деформации)



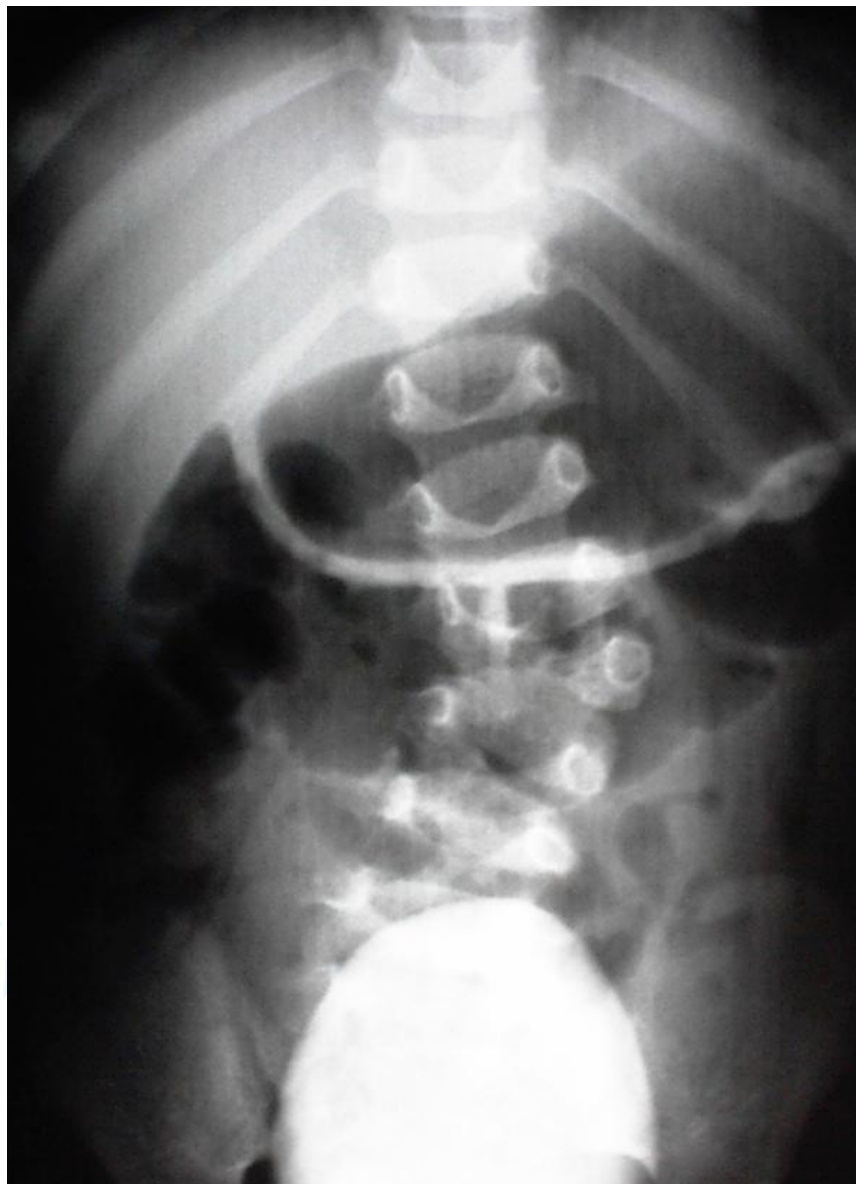


# Rg-графия

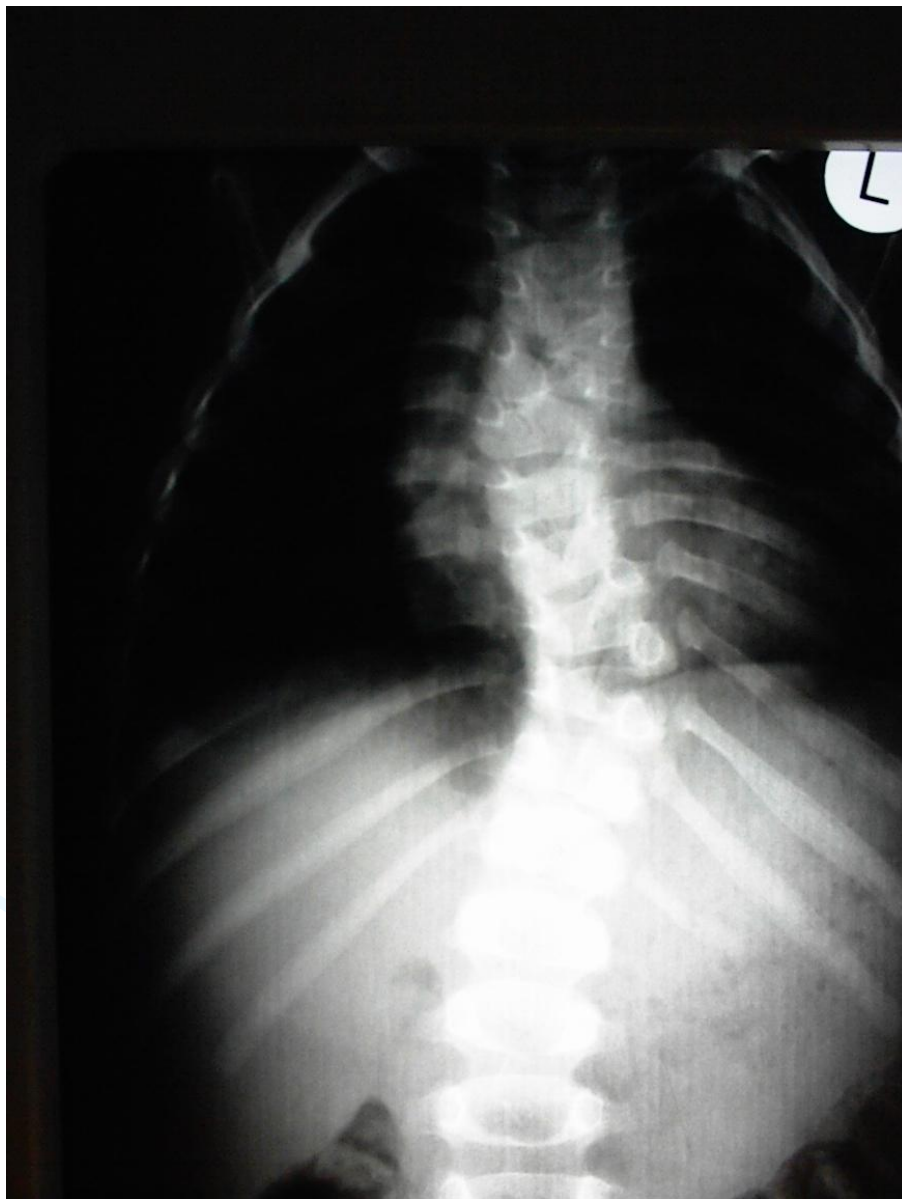


Боковой несегментированный стержень в сочетании с блокированием ребер у ребенка 4 лет. Клинически отмечаются грубые нарушения функции внешнего дыхания.

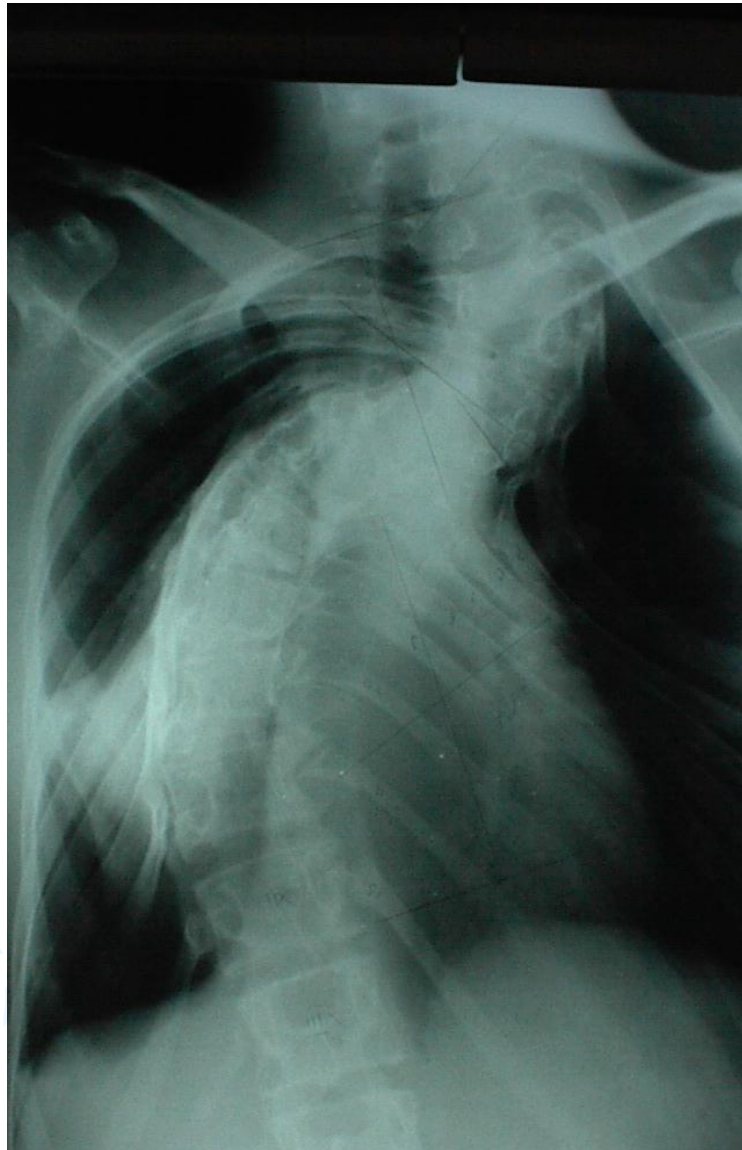
# Нарушение формирования



# Нарушение сегментации

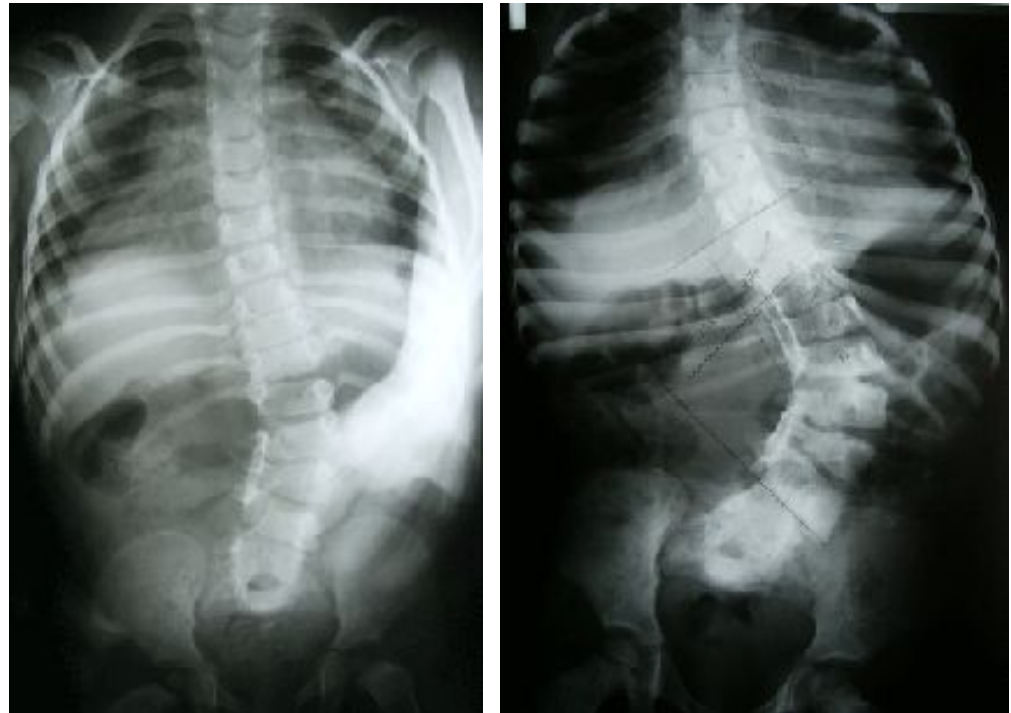


# Нарушение сегментации

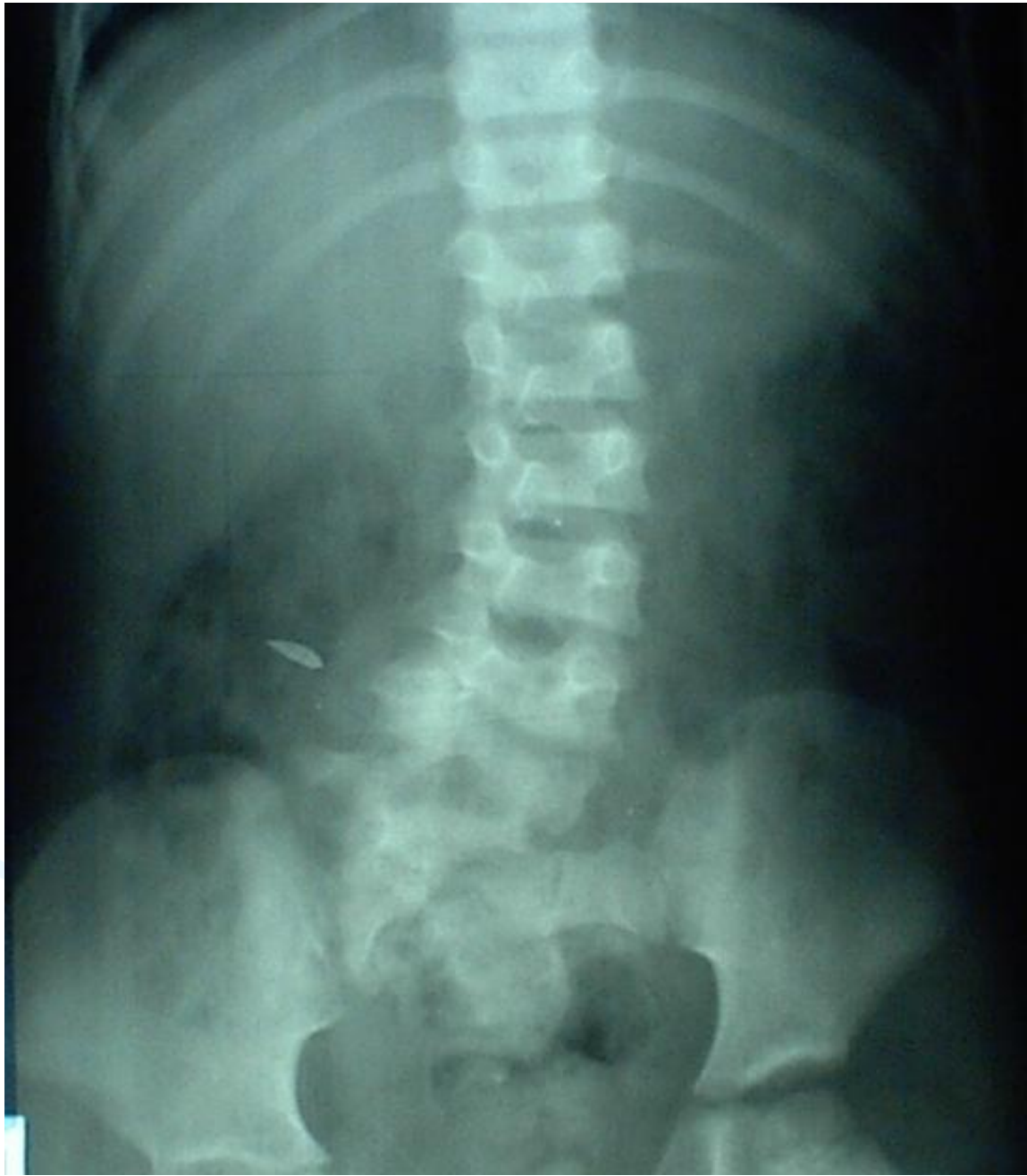

# Асимметричное костное блокирование = «боковой несегментированный стержень»

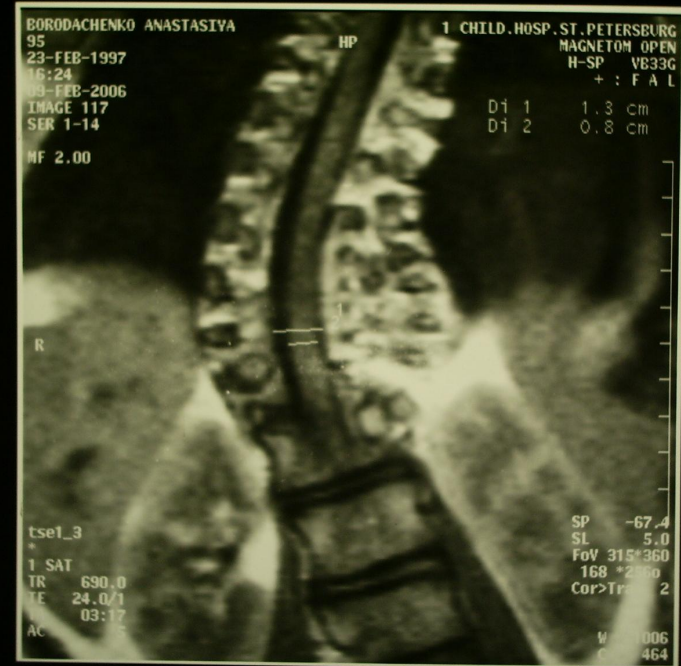
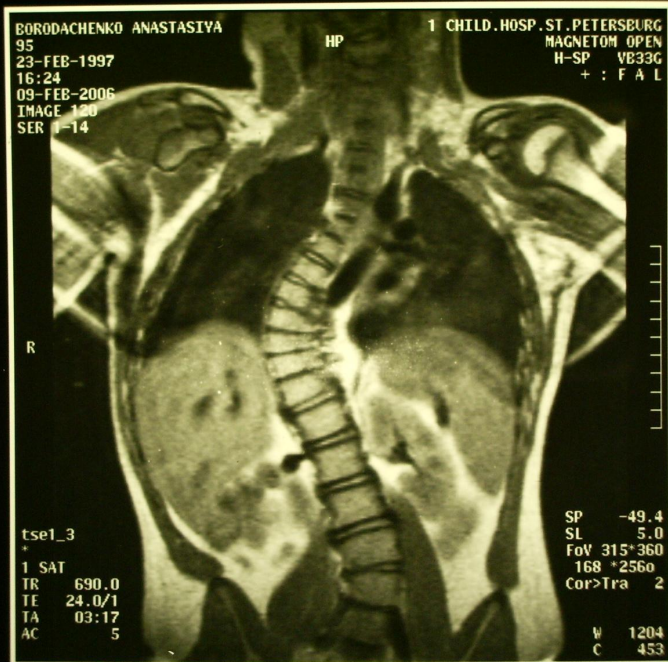
- включает латеральные отделы тел, основания дуг, дугоотростчатых суставов, поперечных отростков и ребер



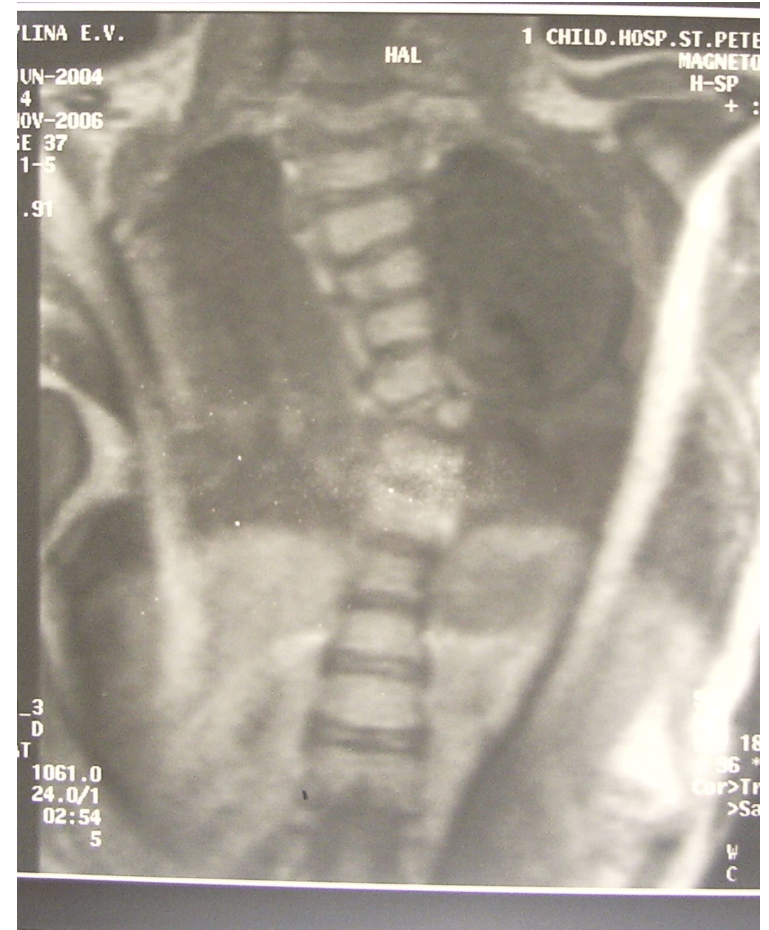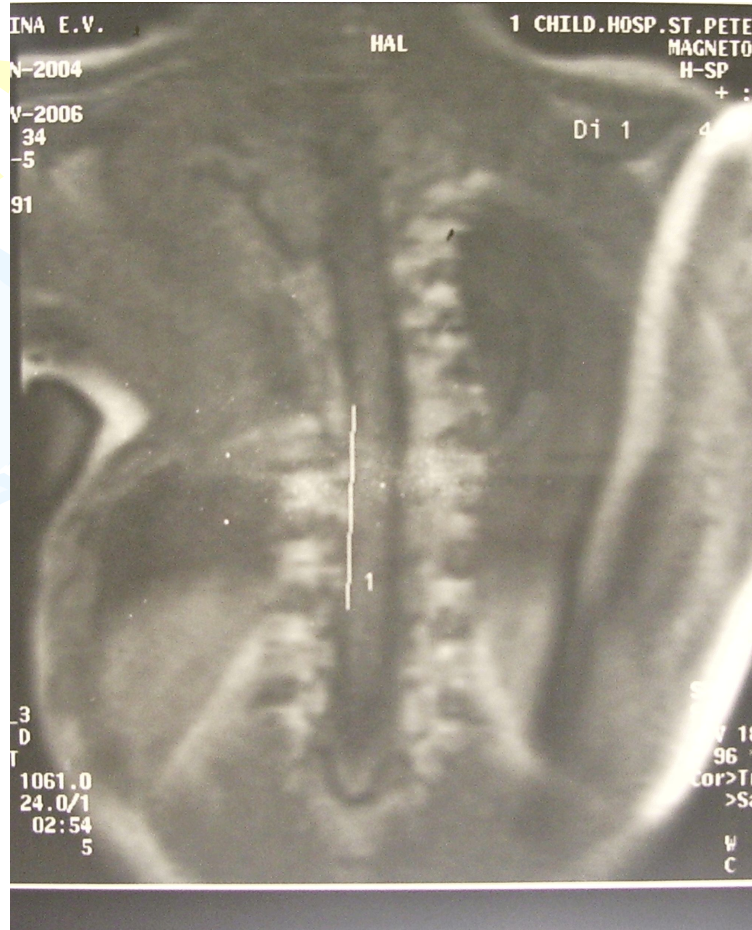Асимметричное врожденное костное блокирование позвонков на протяжении от ThX до LV у ребенка 4 лет. Прогрессирование сколиотической деформации у ребенка с 280 до 770 на протяжении от 1 года до 4 лет.



# KT, MPT

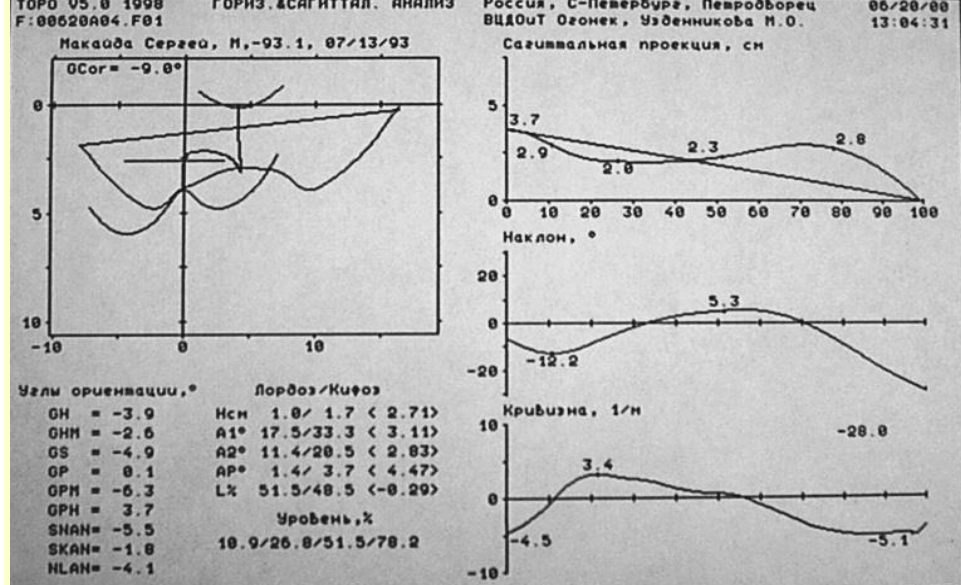
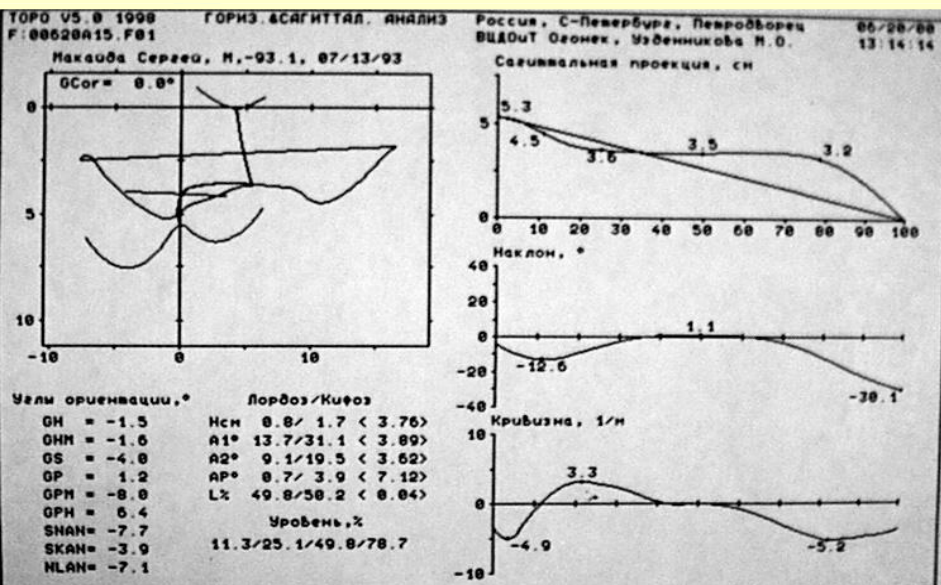
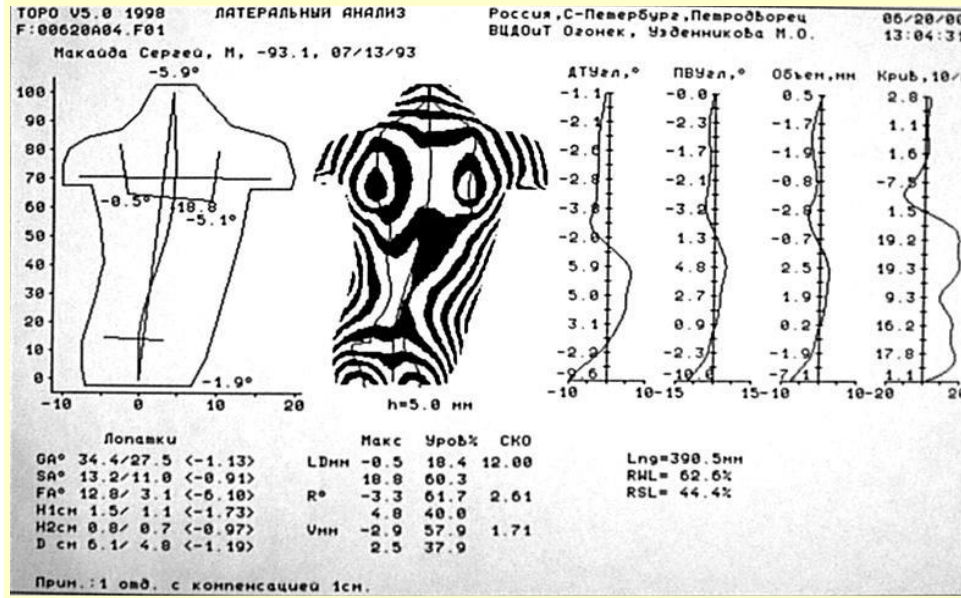



# KT, MPT



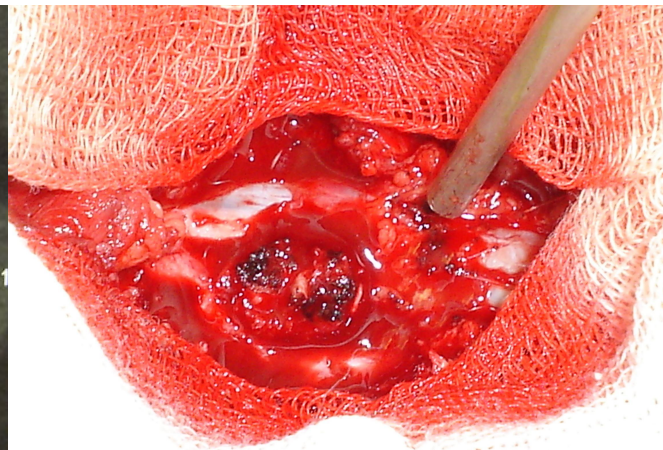
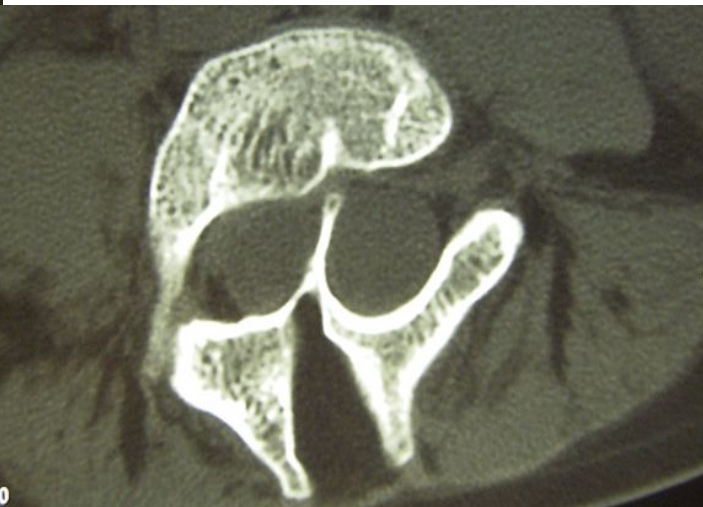
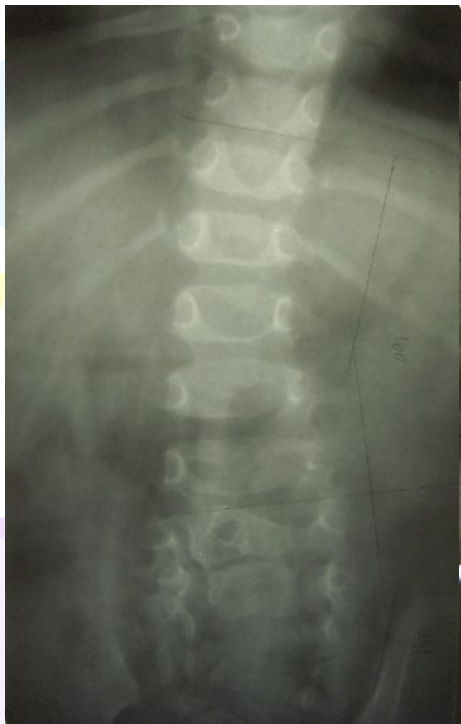
# Компьютерная оптическая топография

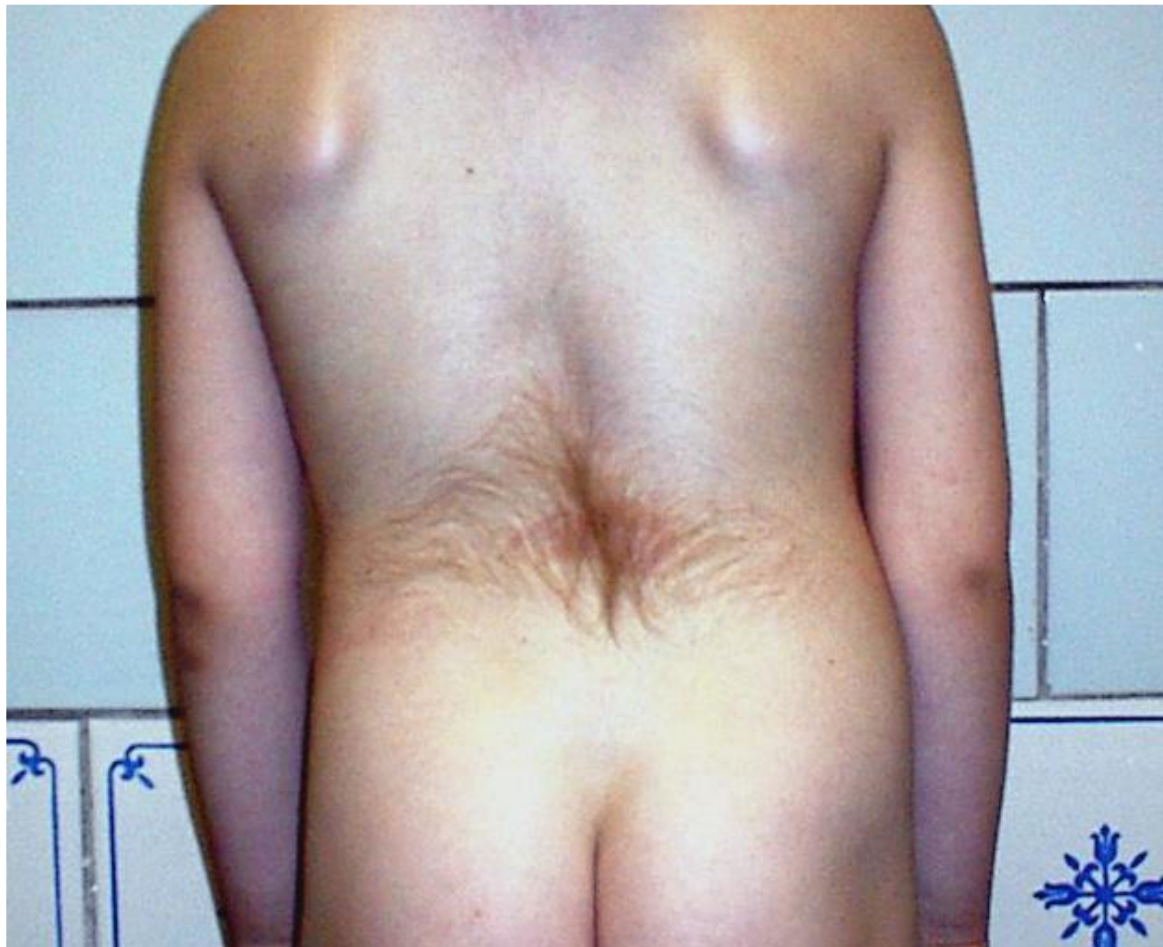

# Сочетанные пороки развития

- Нарушениям сегментации в 75% сопутствует диастематомиелия [Ульрих Э. В., 1993].

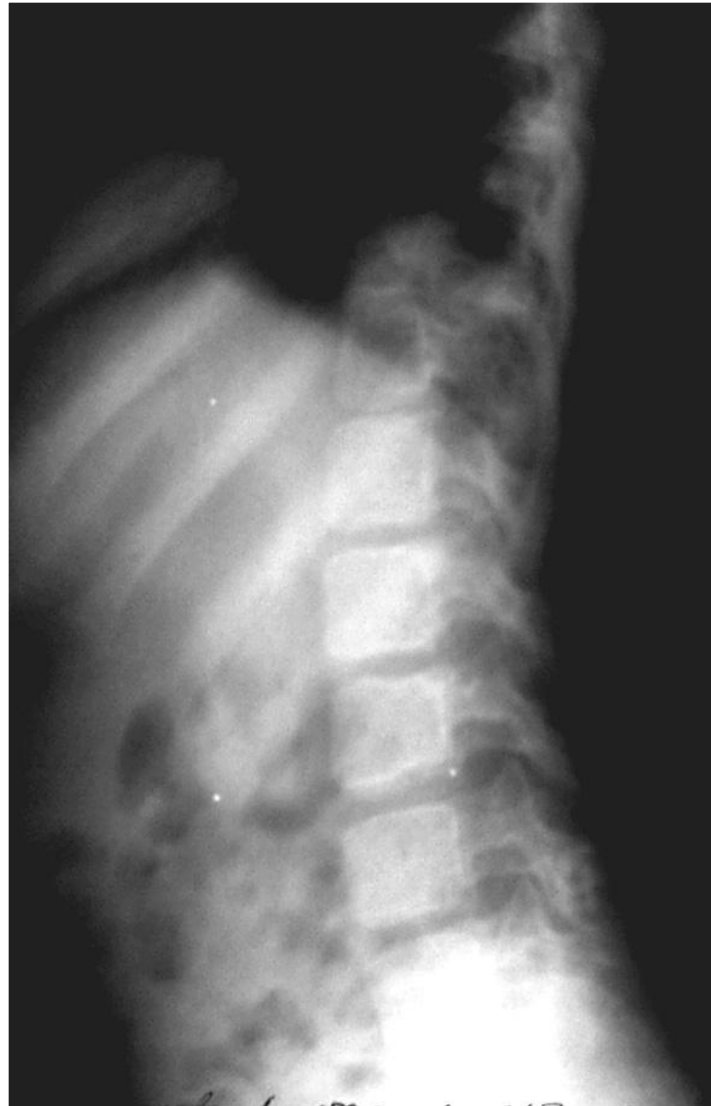
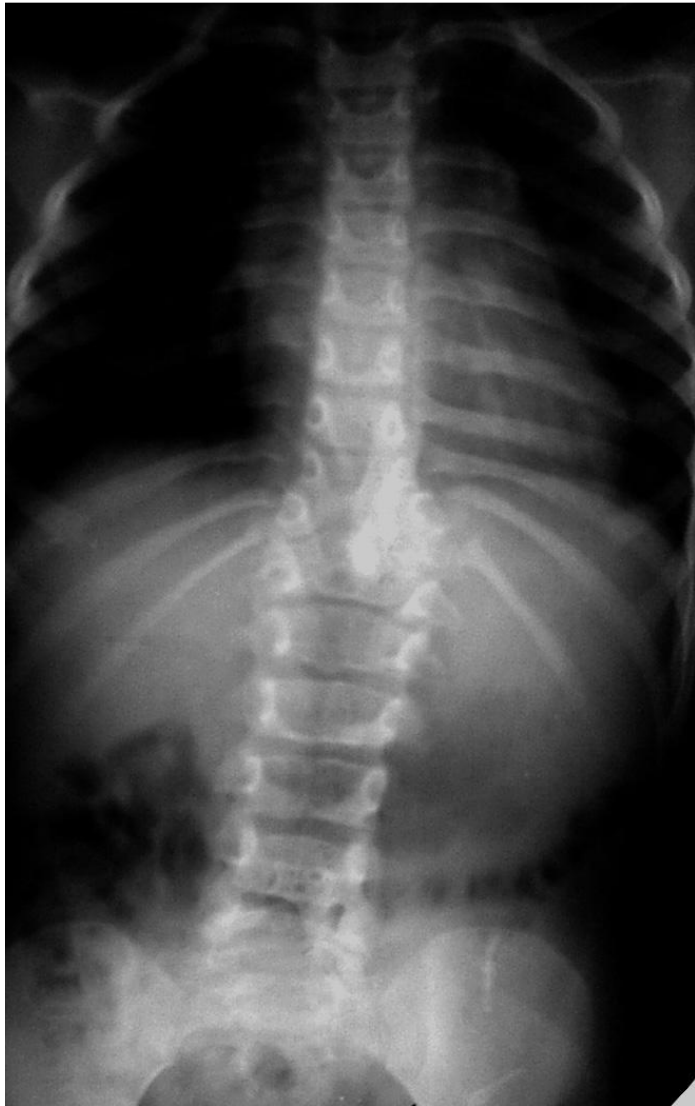
# Диастоматомиелия

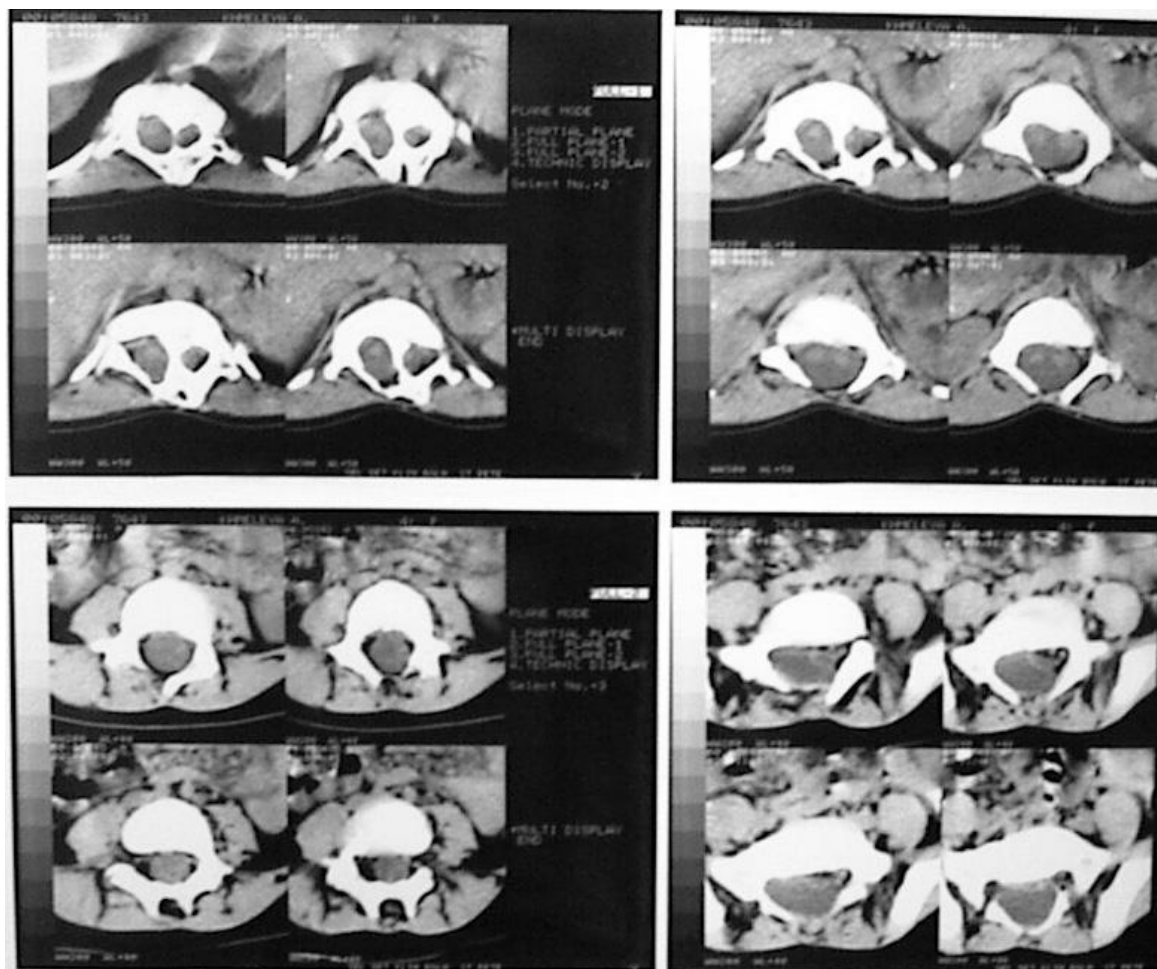


Больная Х., 5 лет

# Больная Х., 5 лет

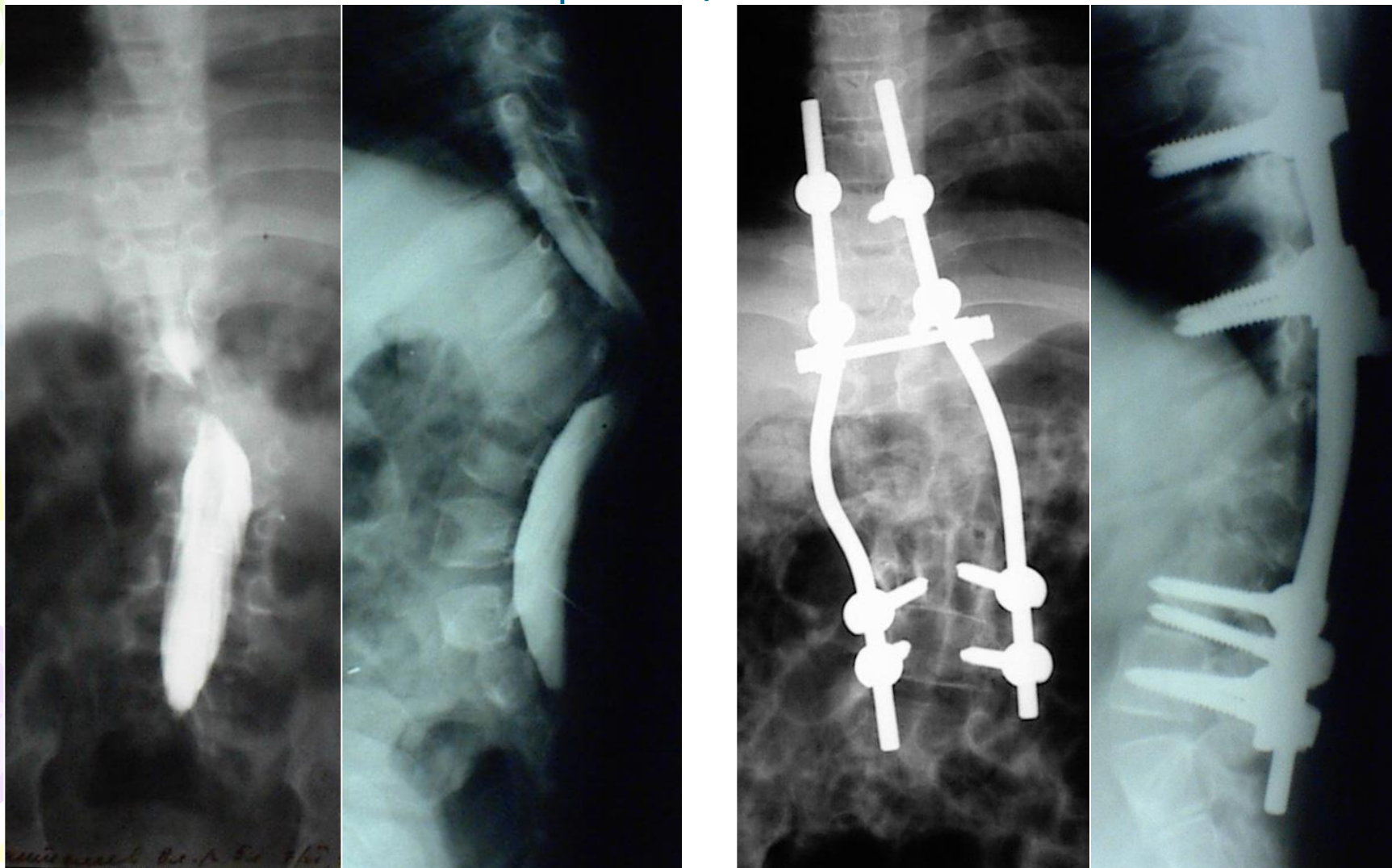


# Больная Х., 5 лет

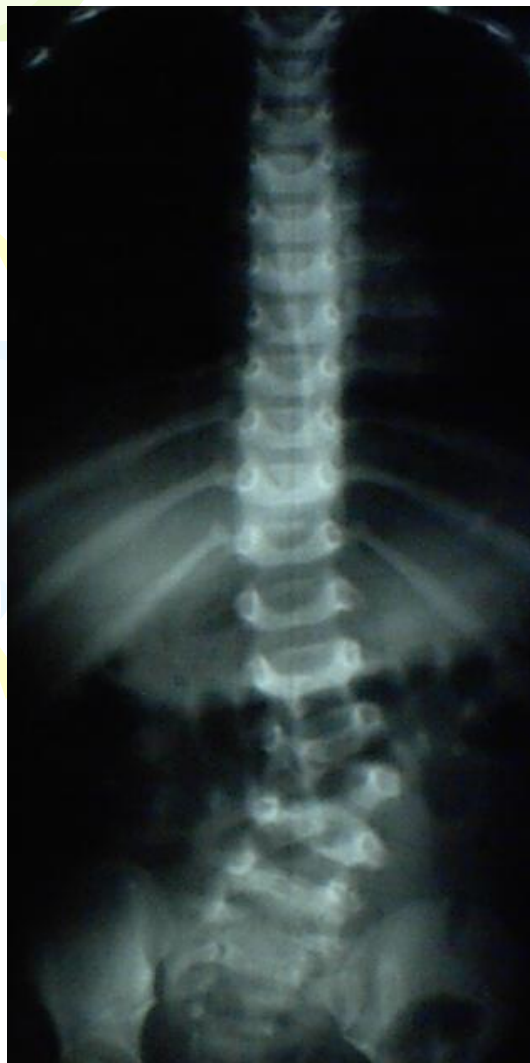

Б-ной П., 13 лет. Паралегия на фоне задне-бокового полупозвонка, резекция его тела и ламинэктомия с целью освобождения спинного мозга.

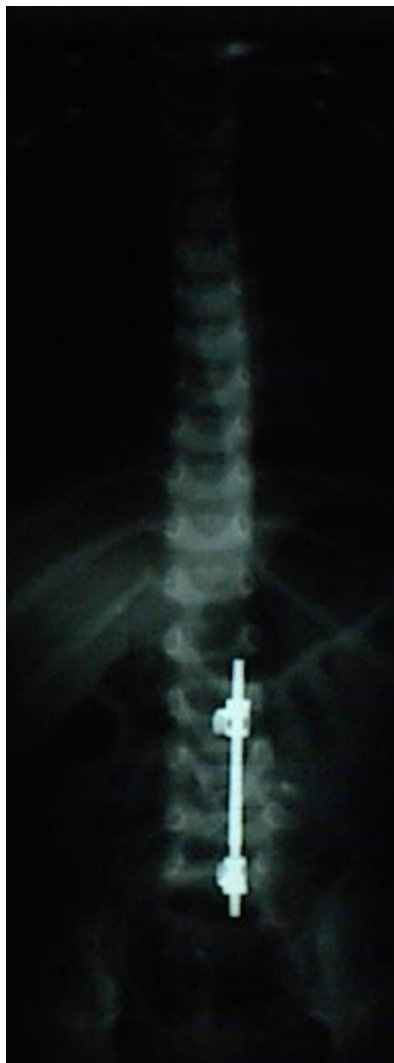Стабилизация с использованием транспедикулярной фиксации.



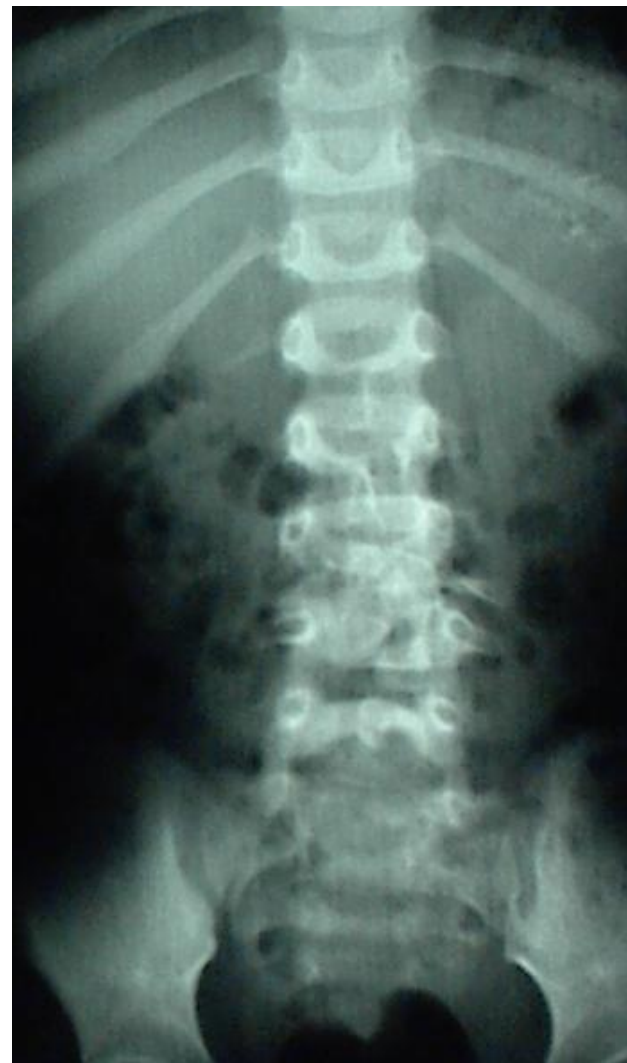Экстирпации задне-бокового  
сверхкомплектного полупозвонка LIV (S) у больного О., 2 года 4  
мес.



До операции

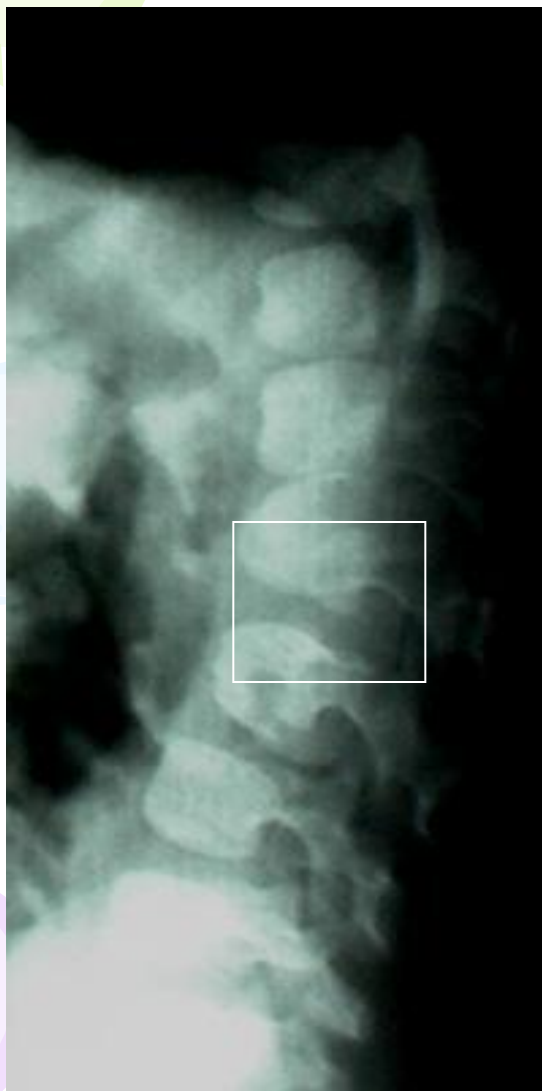

3 нед. после опер.

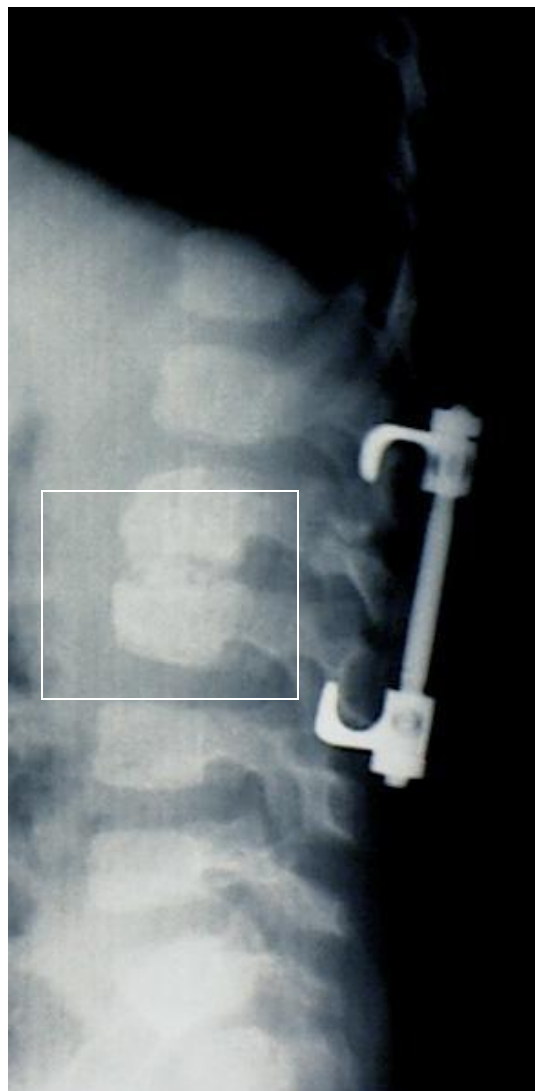


1 год. после опер.

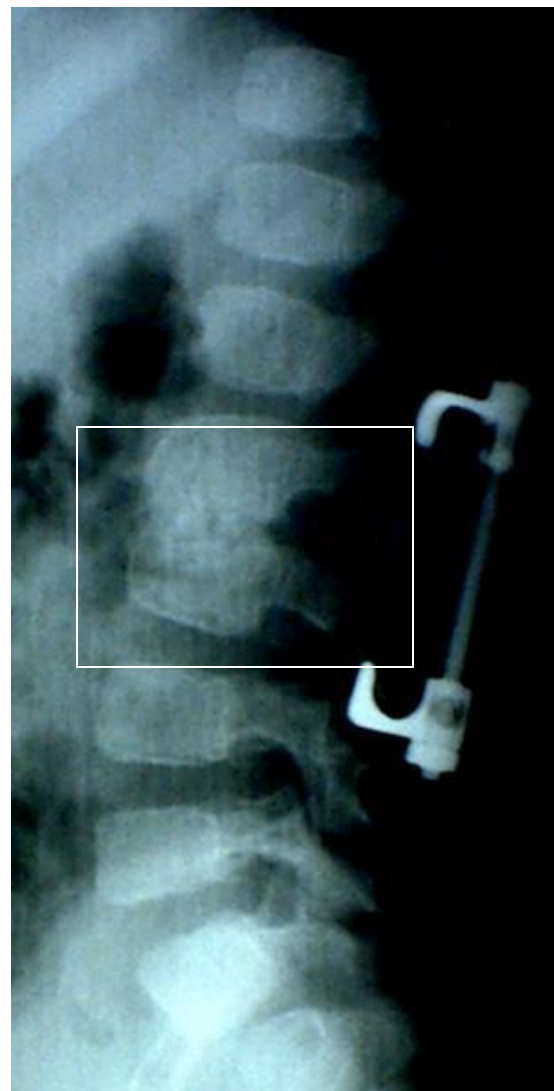Аллофетальная костная пластика при экстирпации задне-бокового добавочного полупозвонка LIV у больной У., 1,5 года



До операции



3 нед. после опер.

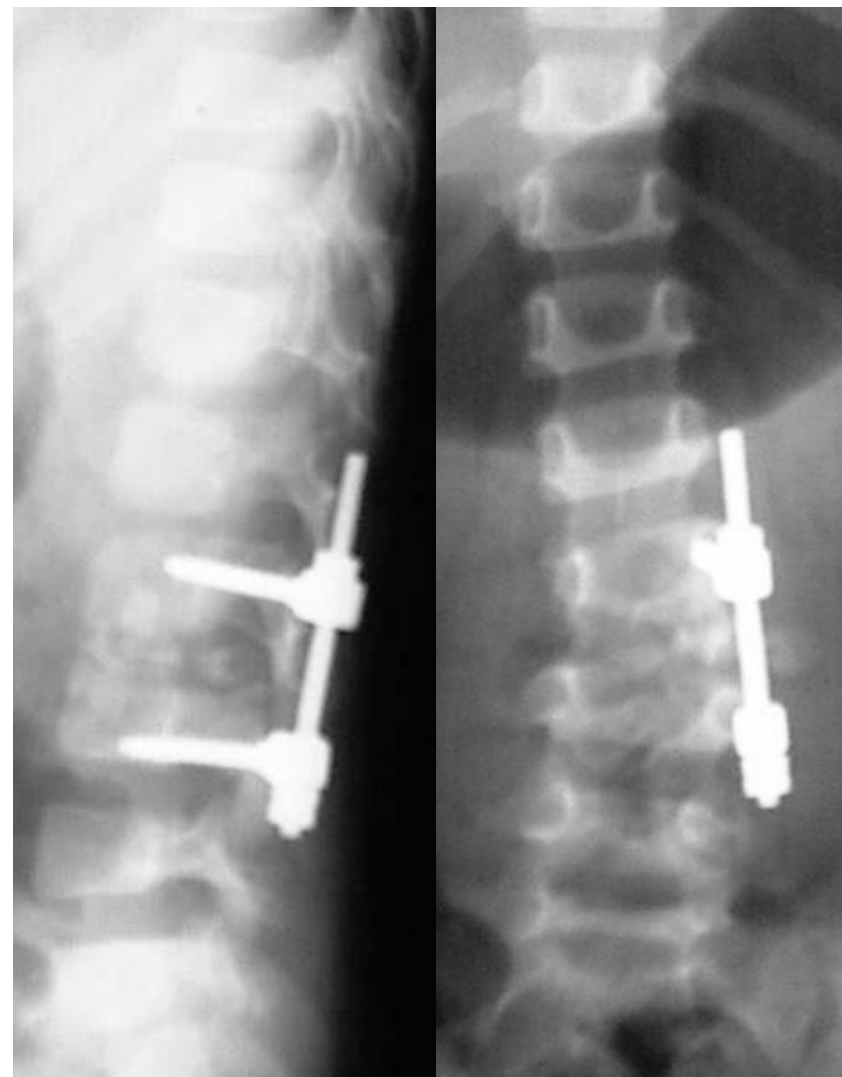
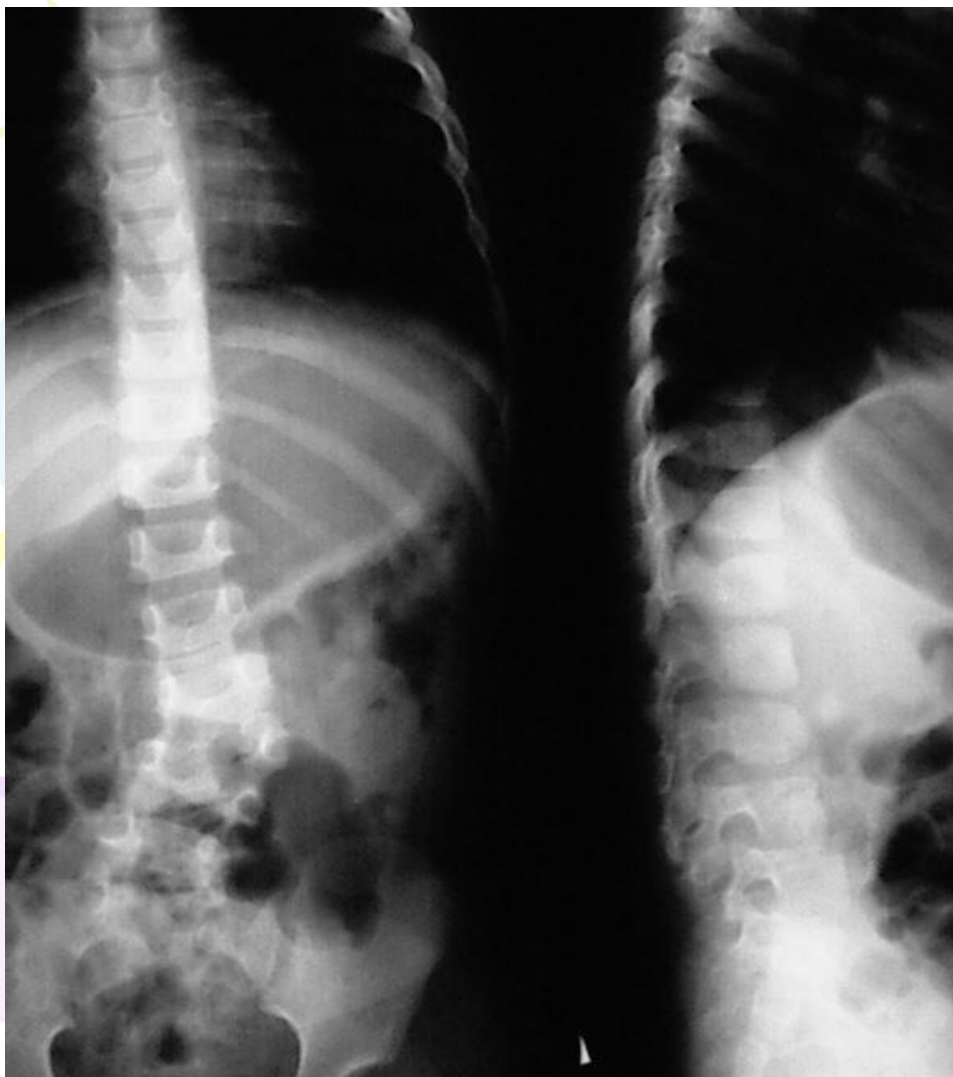


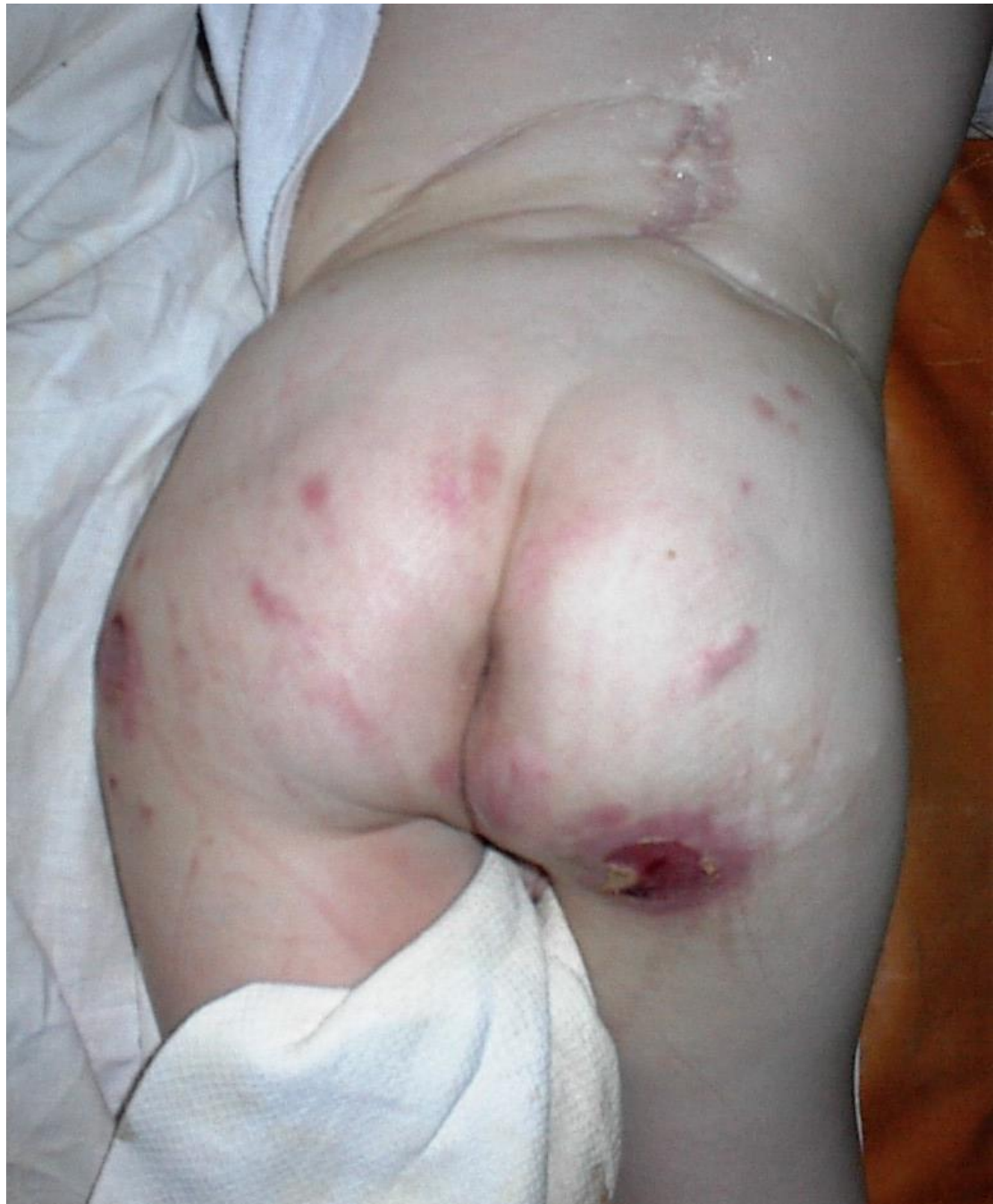3 мес. после опер.

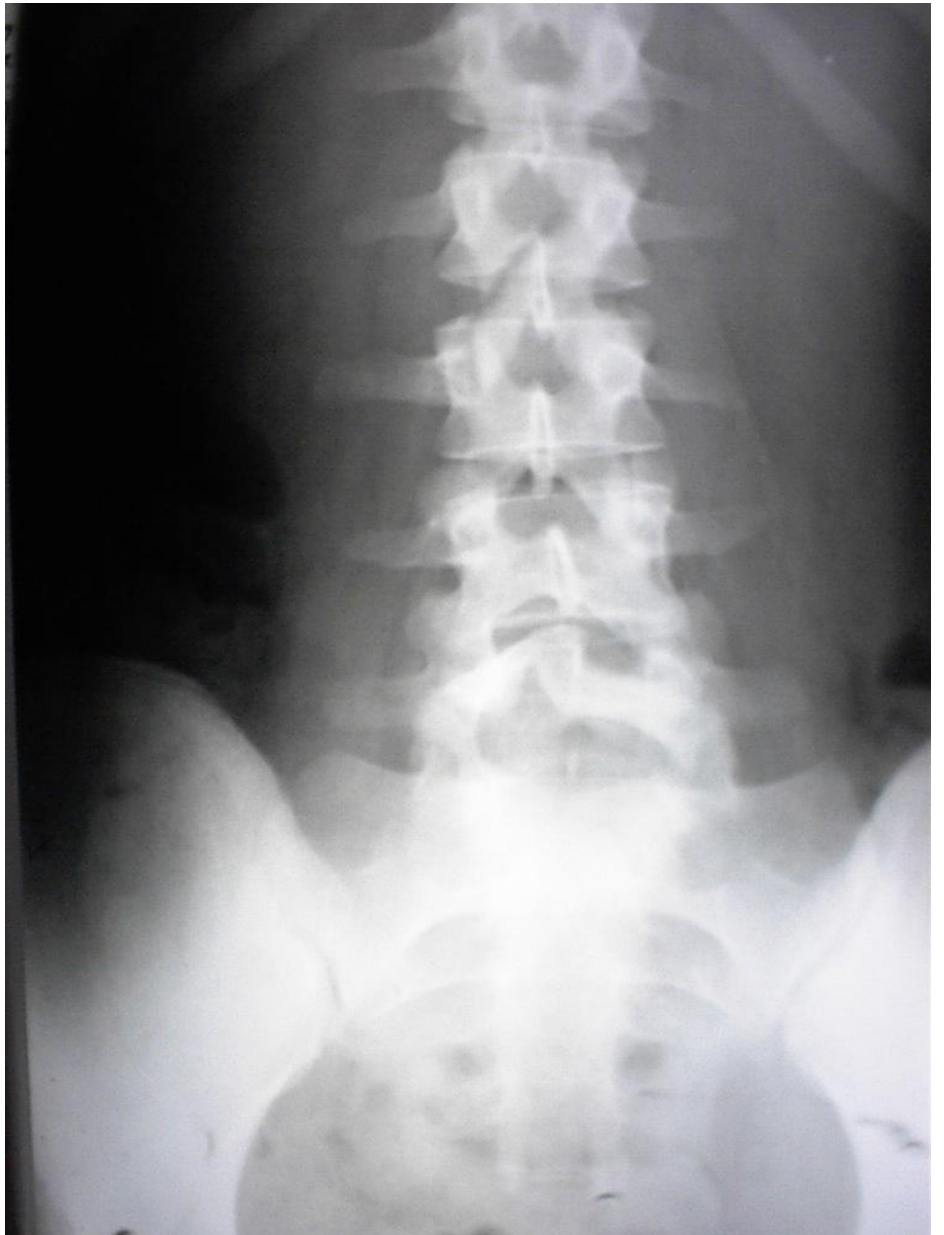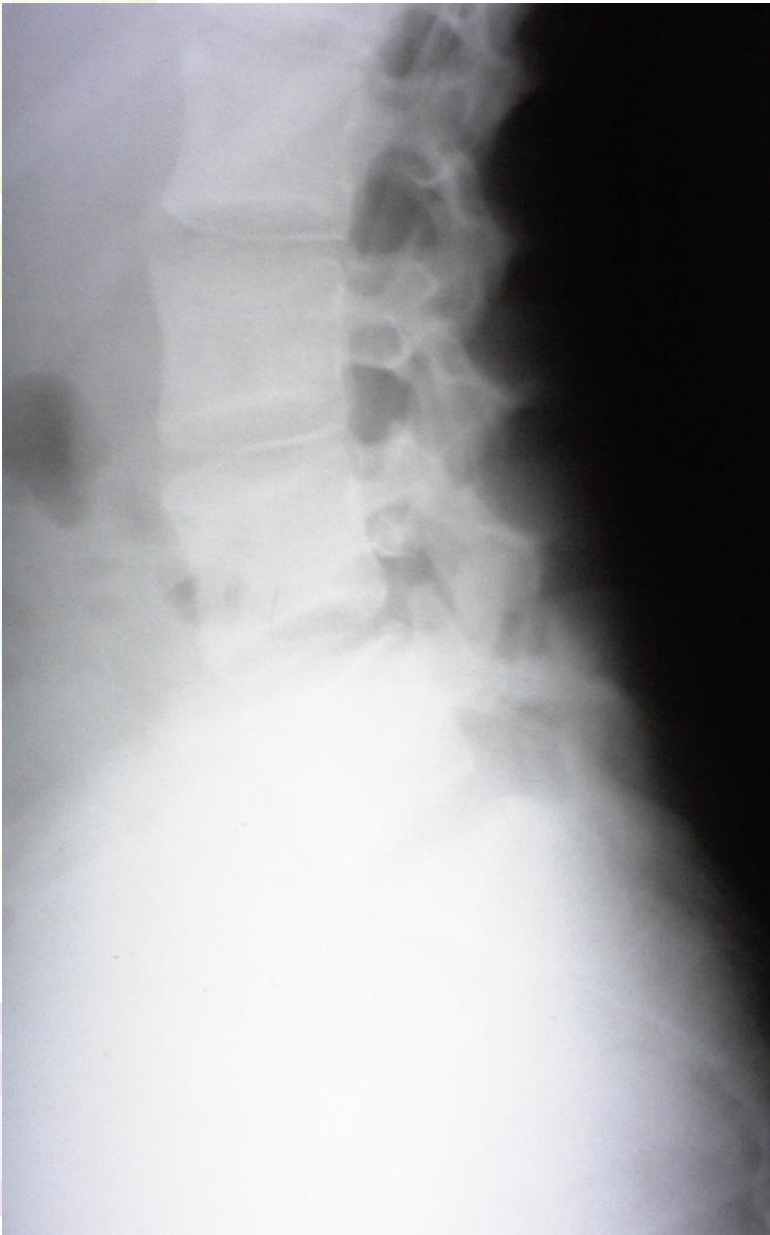


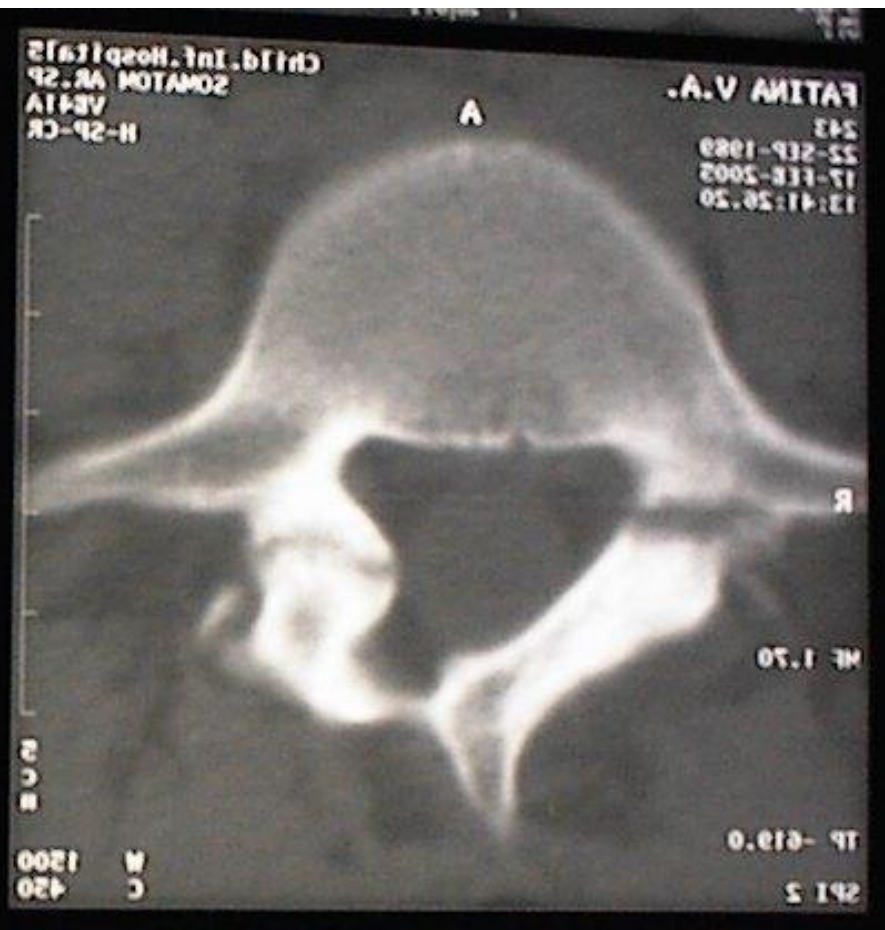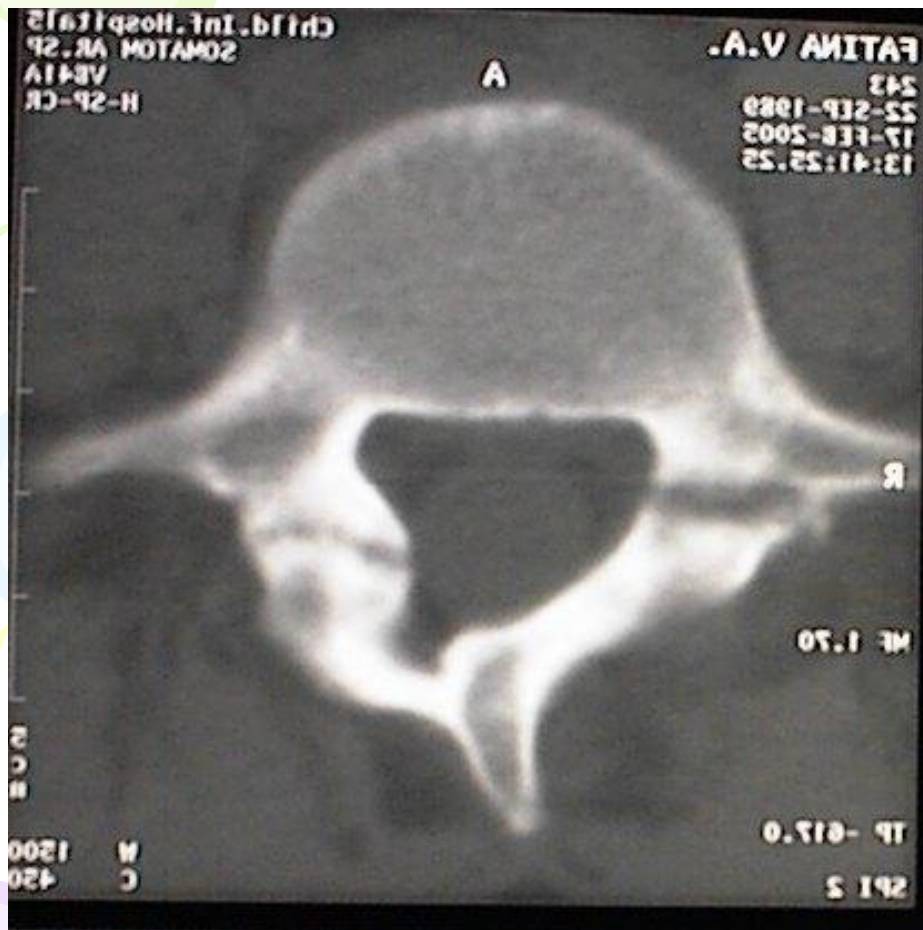Б-ной X, 3 года  
Заднебоковой полупозвонок  
LIV (S).

Экстирпация полупозвонка с  
аутопластикой и  
транспедикулярной фиксацией  
(контр. через 3 мес.)

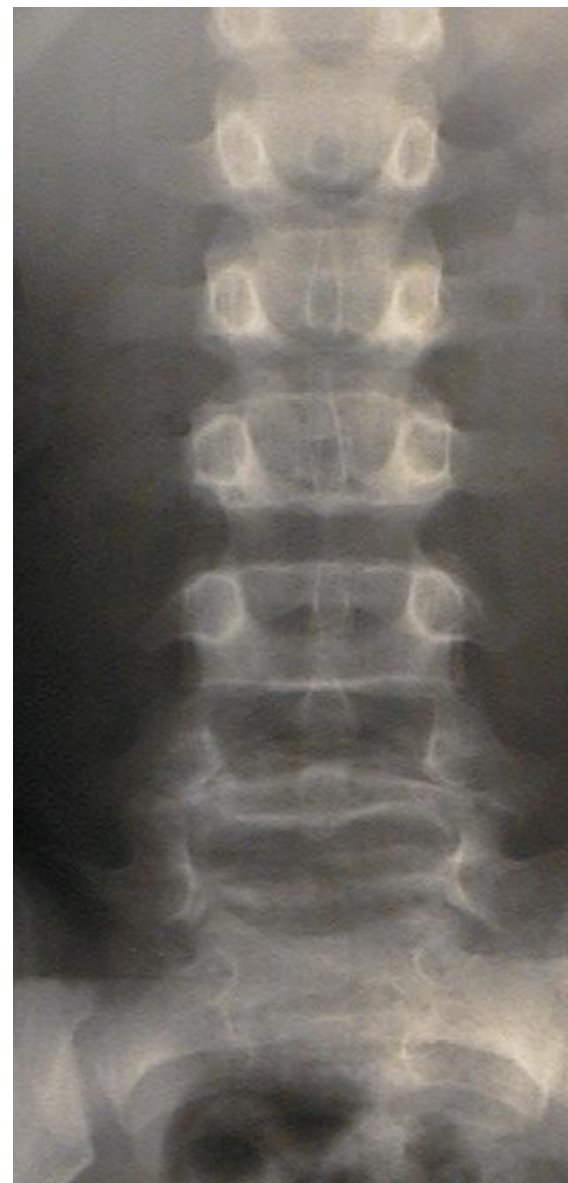
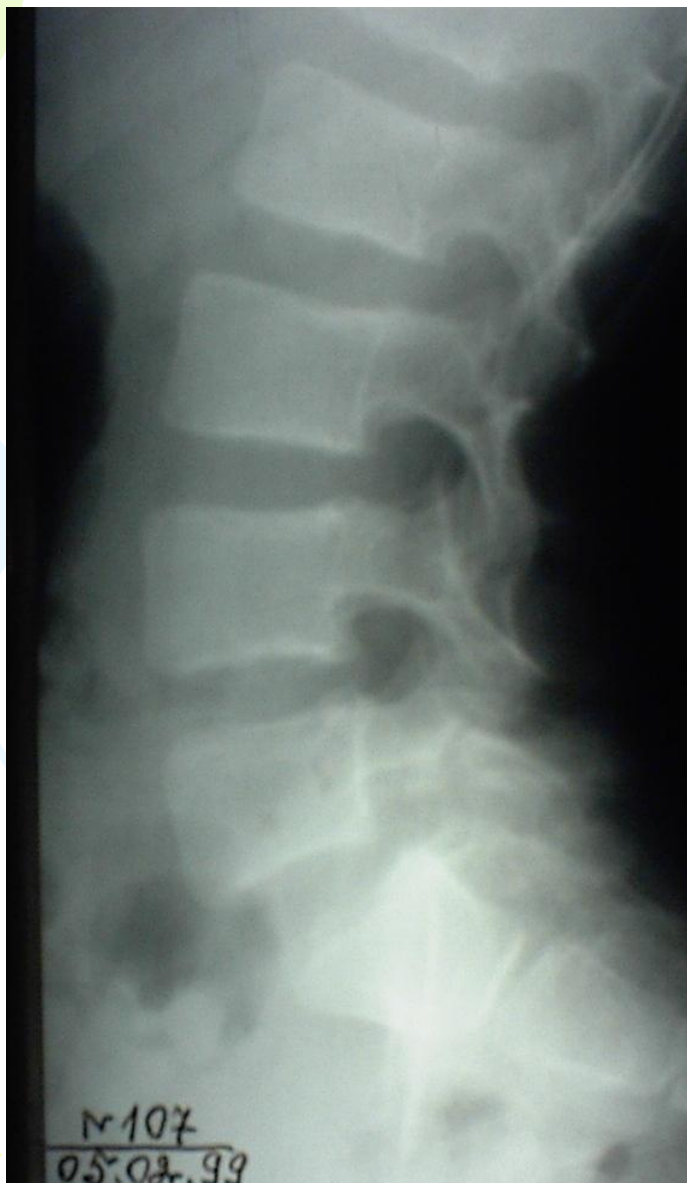




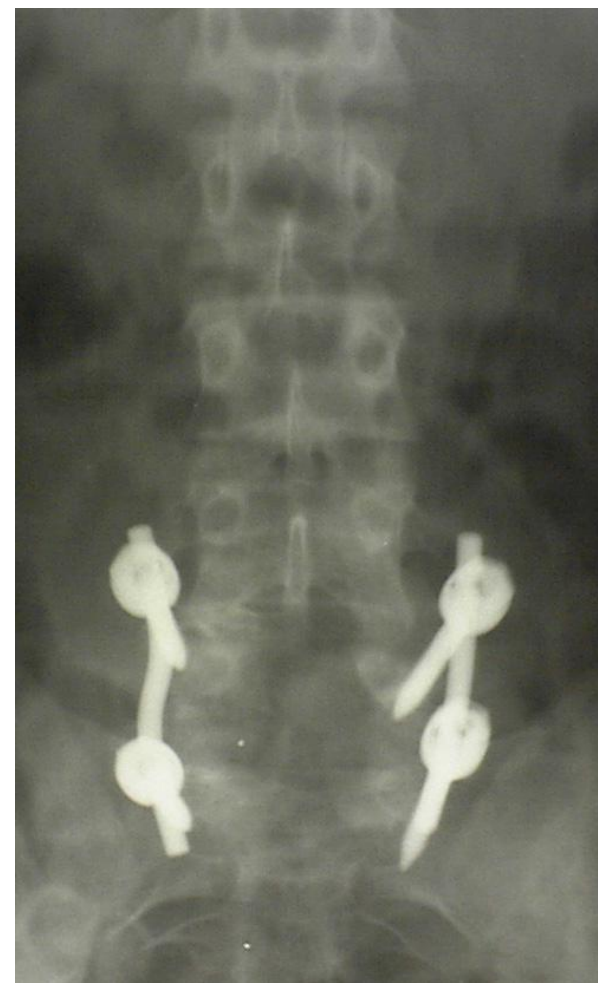
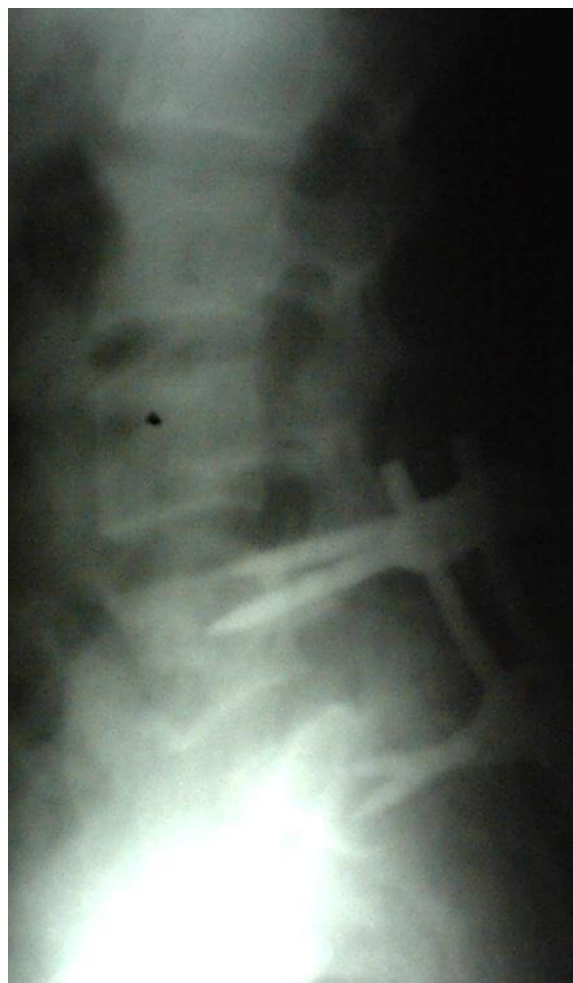
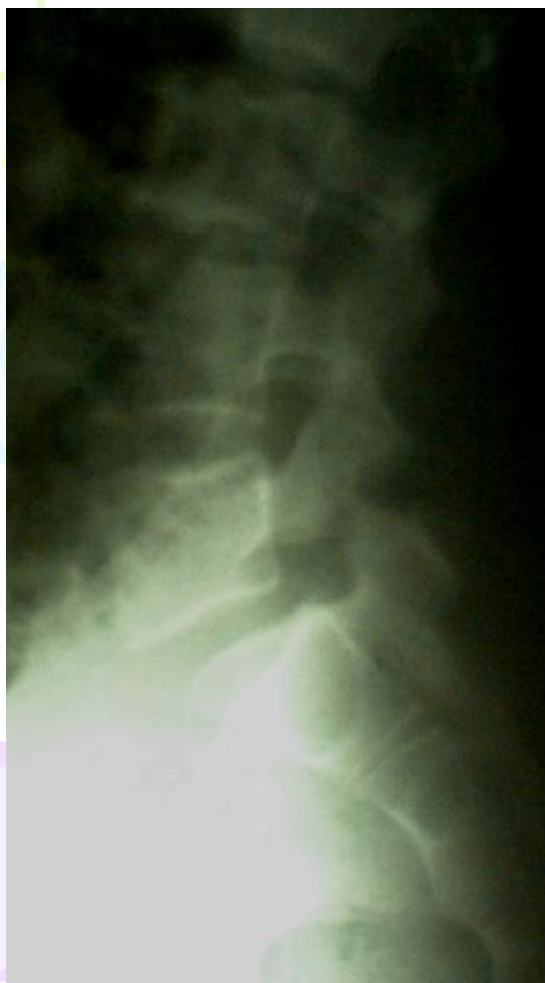# Диспластический спондилолистез LV.



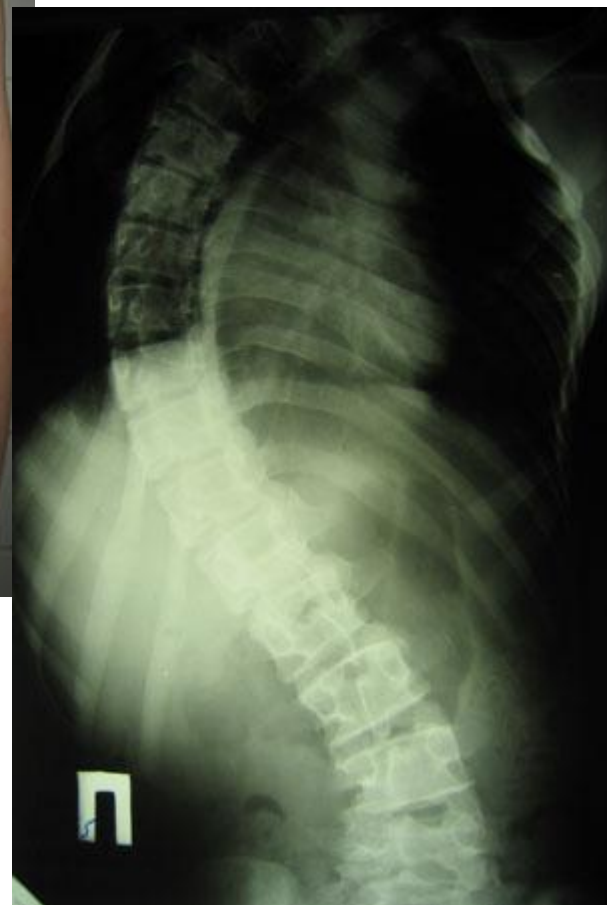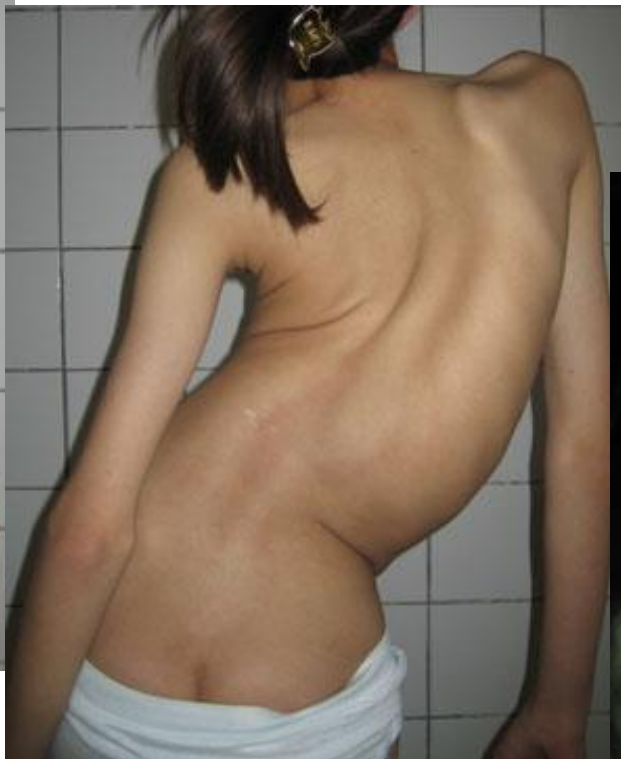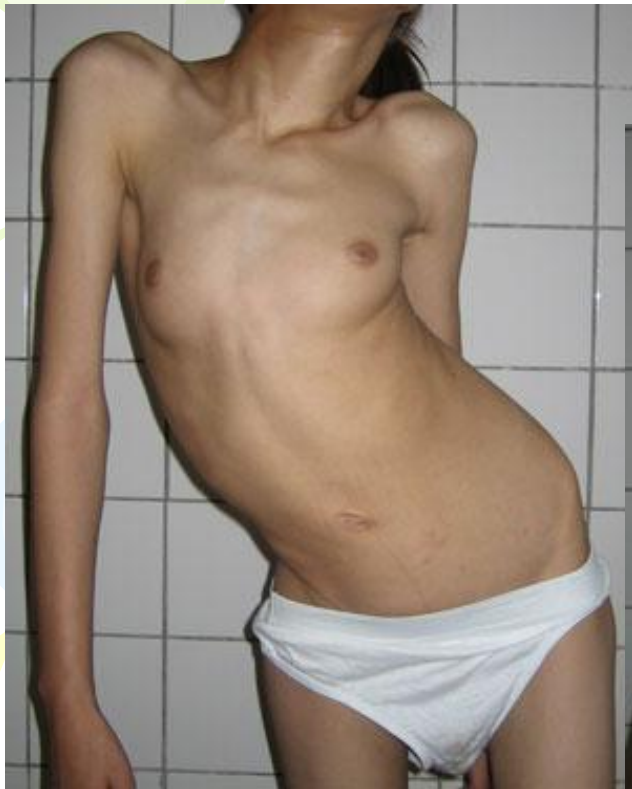Диспластический спондилолистез LV. Выраженный болевой синдром. Редрессация и транспедикулярная фиксация, задний спондилодез.



A decorative graphic on the left side of the slide features three balloons: a green one at the top, a light blue one in the middle, and a purple one at the bottom. Each balloon is attached to a string and has several small yellow triangles radiating from it, suggesting movement or light. The balloons are positioned to the left of the main text.

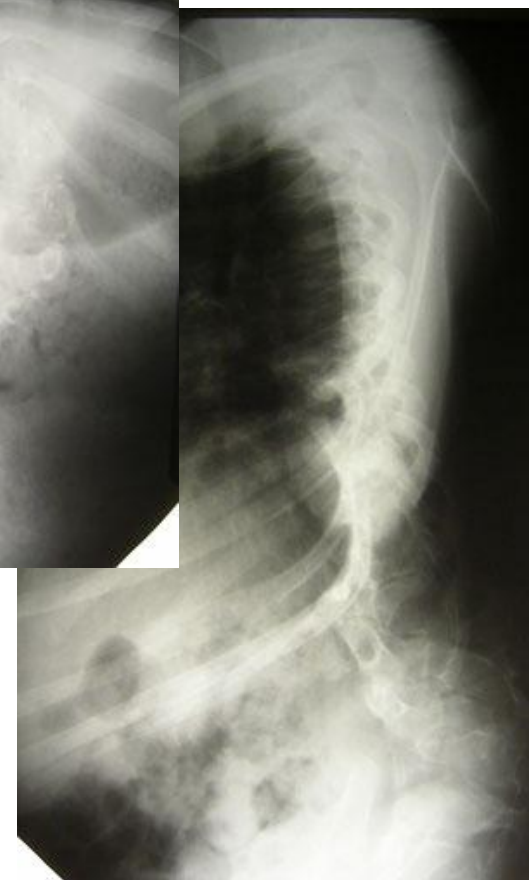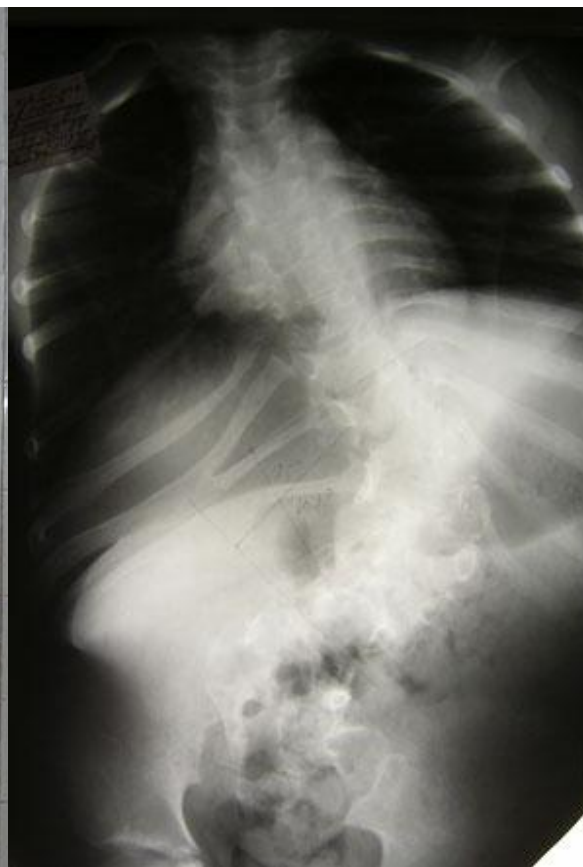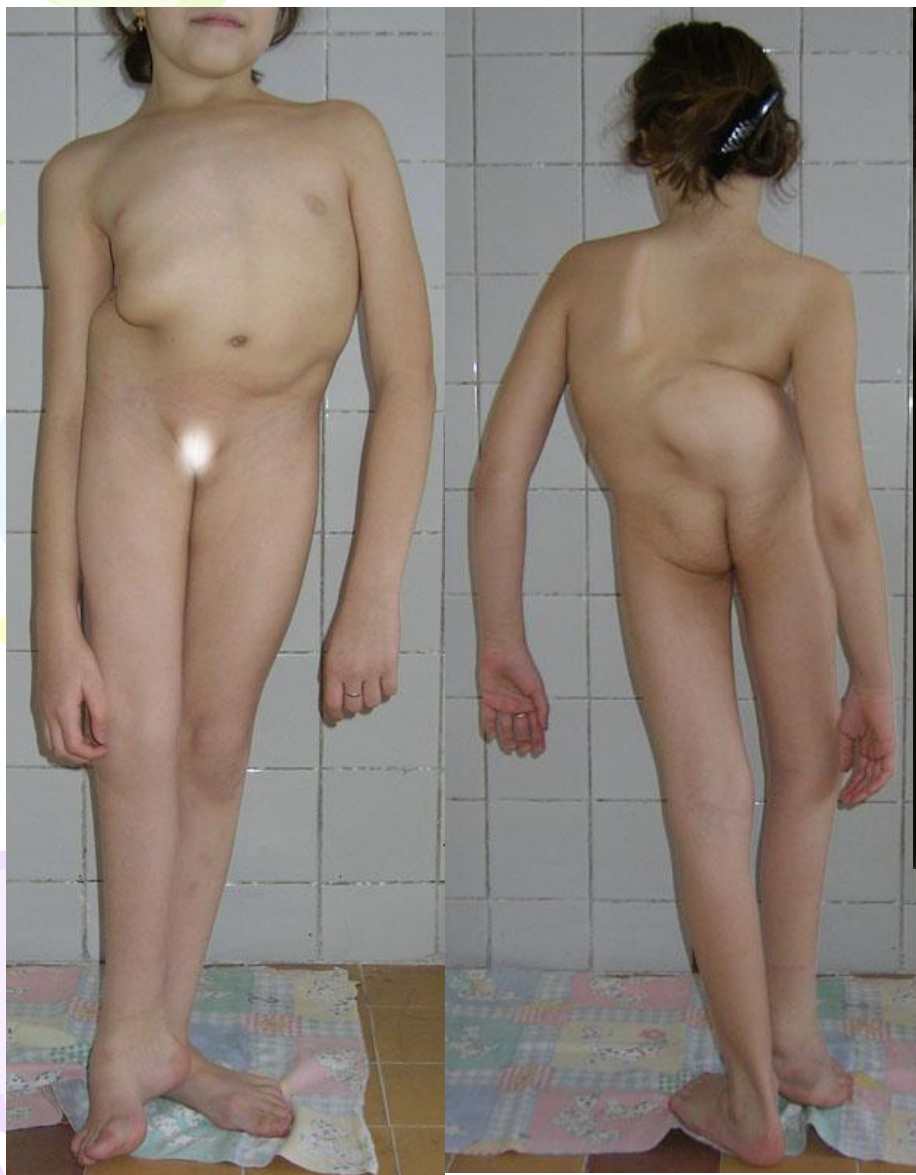# Запущенные случаи

Типичный идиопатический (диспластический) сколиоз IV степени у девочки 16 лет. Вес – 26 кг.





# Комбинированный порок развития позвоночника и спинного мозга у девочки 10 лет



The background features several large, stylized, overlapping swirls in shades of purple, green, and light blue. Interspersed among these swirls are numerous small, yellow, starburst or triangular shapes, creating a festive and celebratory atmosphere.

**Спасибо за  
внимание!**