

**ЗАПОРІЗЬКИЙ ДЕРЖАВНИЙ МЕДИЧНИЙ
УНІВЕРСИТЕТ**

КАФЕДРА УРОЛОГІЇ

ЛЕКЦІЯ

ТРАВМИ



ПОШКОДЖЕННЯ НИРОК

ВИДИ І МЕХАНІЗМИ ПОШКОДЖЕНЬ

- ЗАКРИТІ ПОШКОДЖЕННЯ
- ВІДКРИТІ ПОШКОДЖЕННЯ

ЗАКРИТІ ПОШКОДЖЕННЯ

- **ЗАБІЙ ПОПЕРЕКОВОЇ ОБЛАСТІ**
- **ЗДАВЛЕННЯ**
- **ПОШКОДЖЕННЯ НИРОК ПРИ ІНСТРУМЕНТАЛЬНОМУ ДОСЛІДЖЕННІ**

ВІДКРИТІ ПОШКОДЖЕННЯ НИРОК

- КОЛОТА ЗБРОЯ
- РІЖУЧА ЗБРОЯ
- ВОГНЕПАЛЬНА ЗБРОЯ

ПАТОЛОГІЧНА АНАТОМІЯ ПОШКОДЖЕННЯ НИРОК

ЗАКРИТІ ПОШКОДЖЕННЯ	ВІДКРИТІ ПОШКОДЖЕННЯ
1. ЗАБІЙ НИРКИ	1. ЗАБІЙ НИРКИ
1. НЕПРОНИКАЮЧІ РОЗРИВИ НИРКИ	1. ДОТИЧНЕ ПОРАНЕННЯ
1. ПРОНИКАЮЧІ РОЗРИВИ НИРКИ	1. КРІЗНЕ ПОРАНЕННЯ
1. РОЗТРОЩУВАННЯ НИРКИ	1. СЛІПЕ ПОРАНЕННЯ
1. ВІДРИВ НИРКИ ВІД НИРКОВОЇ НІЖКИ	1. ПОРАНЕННЯ СУДИННОЇ НІЖКИ

СИМПТОМАТИКА

ПОШКОДЖЕННЯ НИРКИ	ВІДКРИТІ ПОШКОДЖЕННЯ
1. БІЛЬ 2. ГЕМАТУРИЯ 3. ГЕМАТОМА ПОПЕРЕКОВОЇ ОБЛАСТІ 4. ШОК (КОРОТКОЧАСНИЙ) ЛИШЕ ПРИ ПОЄДНАНИХ ПОШКОДЖЕННЯХ	1. ВИДІЛЕННЯ СЕЧІ З РАНИ 2. НАПРЯМ РАНЕВОГО КАНАЛУ

МЕТОДИ ДІАГНОСТИКИ І ДІАГНОСТИЧНІ ОЗНАКИ

ЛАБОРАТОРНА ДІАГНОСТИКА	ЕНДОСКОПІЧНА ДІАГНОСТИКА	СКЕНИРОВАНИЕ ПОЧЕК
1. КРОВ В СЕЧІ 1. АНЕМІЯ	1.ВИДІЛЕННЯ КРОВІ З УСТЯ СЕЧОВОДУ 2.ВІДСУТНІСТЬ ВИДІЛЕННЯ СЕЧІ З НИРКИ	1. ДЕФЕКТ НАПОЛНЕННЯ 2. ДЕФОРМАЦІЯ КОНТУРІВ НИРКИ

МЕТОДИ ДІАГНОСТИКИ І ДІАГНОСТИЧНІ ОЗНАКИ

ОГЛЯДОВА РЕНТГЕНОГРАФ ІЯ СЕЧОВОЇ СИСТЕМИ	ЕКСКРЕТОРНА УРОГРАФІЯ	НИРКОВА АНГІОГРАФІЯ
1.ЗГЛАДЖЕНА КОНТУРІВ ПОПЕРЕКОВОГО М'ЯЗА 2.ГОМОГЕННА ТІНЬ В ПРОЕКЦІЇ НИРКИ	1.ЗАТІК КОНТРАСТНОЇ РЕЧОВИНИ ЗА МЕЖІ МИСКИ 2. ВІДСУТНІСТЬ НАКОПИЧЕННЯ КОНТРАСТНОЇ РЕЧОВИНИ НИРКИ	1. ДЕФОРМАЦІЯ СОСУДІВ НИРКИ 2. ЗАТІК КОНТРАСТНОЇ РЕЧОВИНИ ЗА СУДИННИЙ МАЛЮНОК

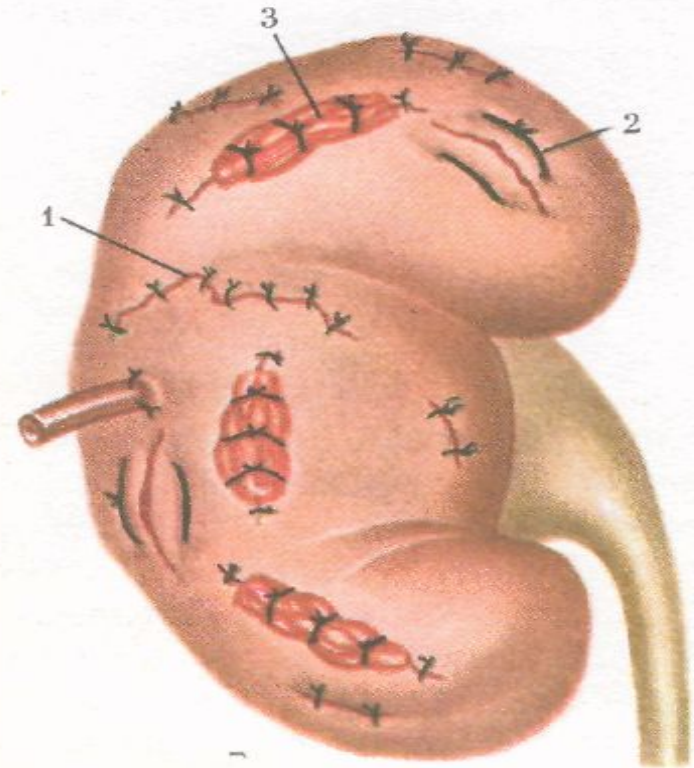
ЛІКУВАННЯ ВІДКРИТИХ ПОШКОДЖЕНЬ

ДОТИЧНЕ ПОРАНЕННЯ	КРІЗНЕ ПОРАНЕННЯ	СЛІПЕ ПОРАНЕННЯ	ПОРАНЕННЯ СУДИННОЇ НІЖКИ
1. УШИВАННЯ НИРКИ 2. РЕЗЕКЦІЯ НИРКИ	1. УШИВАННЯ РАНИ НИРКИ 2. РЕЗЕКЦІЯ НИРКИ 3. НЕФРЕКТОМІЯ	1. УШИВАННЯ РАНИ НИРКИ 2. НЕФРЕКТОМІЯ (ПРИ РОЗТРОЩУВАННІ)	1. НЕФРЕКТОМІЯ

МЕТОДИ УШИВАННЯ ПОШКОДЖЕНОЇ НИРКИ

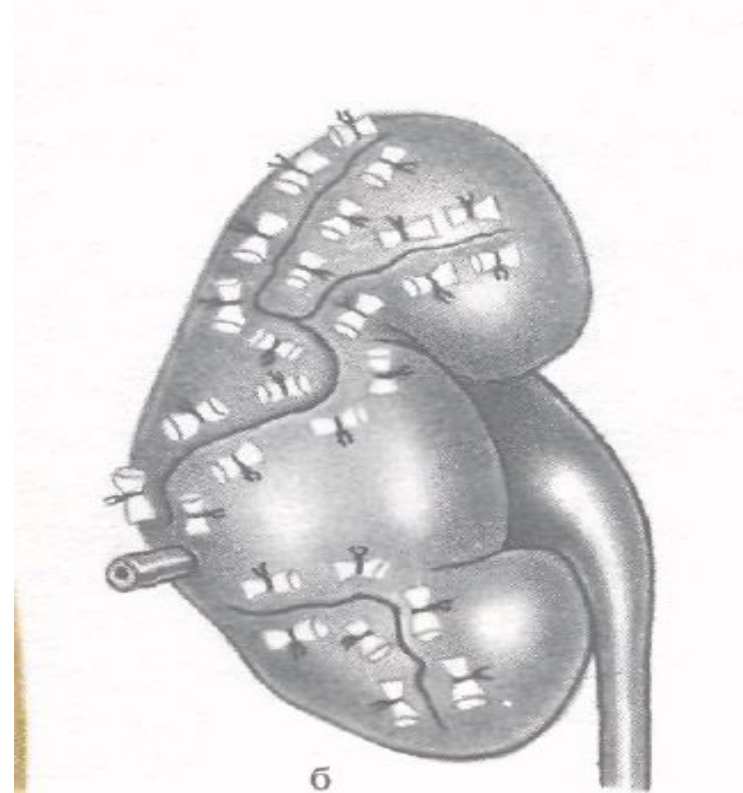
А – ушивання паренхіми нирки при її пошкодженні:

- 1 – краї рани ушиті вузловими швами;*
- 2 – краї рани ушиті матрацним швом;*
- 3 – рана тампонується «розбитим» м'язом і ушита вузловими швами*



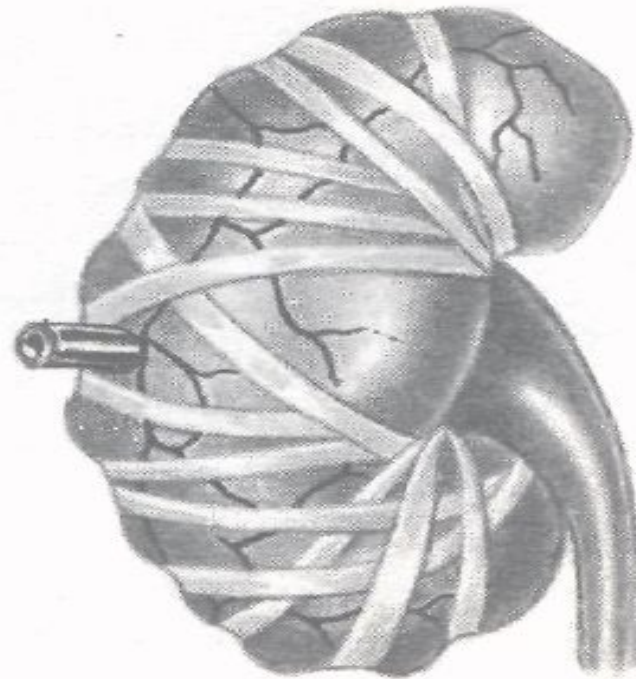
МЕТОДИ УШИВАННЯ ПОШКОДЖЕНОЇ НИРКИ

*Б – ушивання
частин паренхіми
нирки, що
розійшлися, по
Боємінгаузу*



МЕТОДИ УШИВАННЯ ПОШКОДЖЕНОЇ НИРКИ

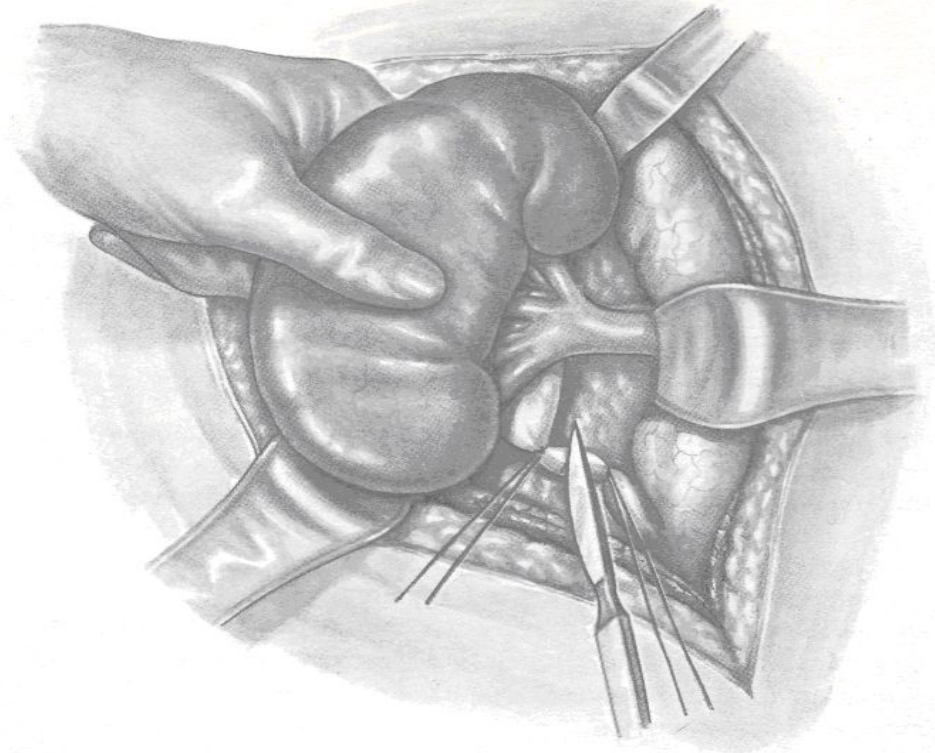
*В – стягання
частин
паренхіми, що
розійшлися,
кетгупової
смужкою;
нефростомія.*



В

НЕФРЕКТОМІЯ

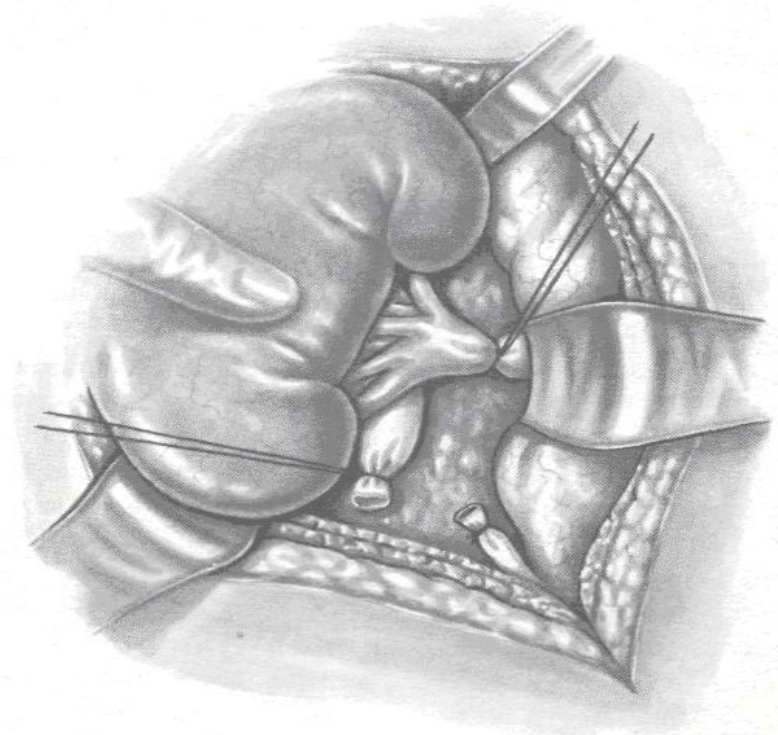
*А - пересічення
сечоводу між
лігатурами*



а

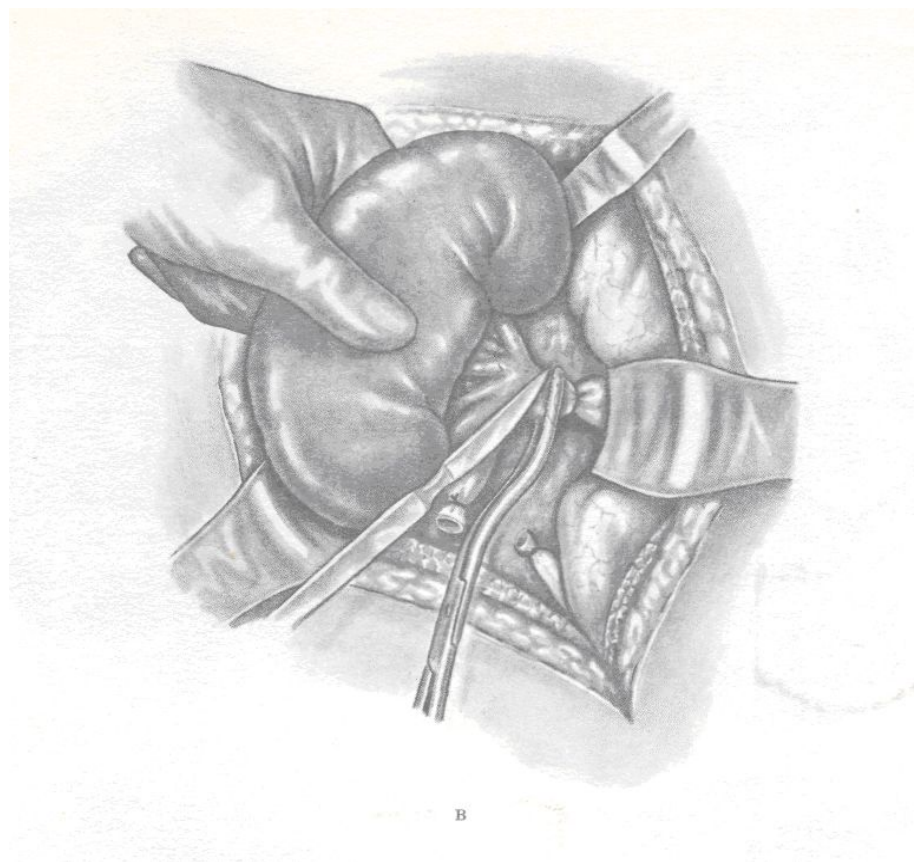
НЕФРЕКТОМІЯ

***Б - звільнення
судинної ніжки
нирки від
навколишніх
тканин***



НЕФРЕКТОМІЯ

***В - пересічення
сосудів нирки***



РЕЗУЛЬТАТИ ПОШКОДЖЕННЯ НИРОК

СЕЧОКАМ'ЯНА ХВОРОБА	АРТЕРІАЛЬНА ГІПЕРТОНІЯ
ПОСТРАВМАТИЧНА ГІДРОНЕФРОТИЧНА ТРАНСФОРМАЦІЯ	СКЛЕРОЗУЮЧИЙ ПАРАНЕФРИТ

ПОШКОДЖЕННЯ СЕЧОВОГО МІХУРА

МЕХАНІЗМ ПОШКОДЖЕННЯ

- УДАР В НИЖНЮ ЧАСТИНУ ЖИВОТА
- ПАДІННЯ З ВИСОТИ
- ПЕРЕЛОМ КІСТОК ТАЗА
- РІЖУЧА ЗБРОЯ
- ВОГНЕПАЛЬНА ЗБРОЯ

КЛІНІКА

- ГЕМАТУРІЯ
- ПОРУШЕННЯ АКТА СЕЧОВИПУСКАННЯ
- ШОК
- ВИДІЛЕННЯ СЕЧІ З РАНИ
- УРОГЕМАТОМА ТАЗА
(ПРИ ВНЕЧЕРЕВНОМУ РОЗРИВІ)
- СИМПТОМИ РОЗДРАТУВАННЯ ОЧЕРЕВИНИ
(ПРИ ВНУТРІШНЬОЧЕРЕВИННОМУ РОЗРИВІ)

ДІАГНОСТИЧНІ ОЗНАКИ

КЛІНІЧНЕ ОБСТЕЖЕННЯ

- ПРИПУХЛІСТЬ В НАДЛОБКОВОЇ ОБЛАСТІ, ПРОМЕЖИНИ
- НАВИСАННЯ ПЕРЕХІДНОЇ СКЛАДКИ ПРИ РЕКТАЛЬНОМУ ОГЛЯДІ
- КРИПІТАЦІЯ КІСТКОВИХ ВІДЛОМКІВ.

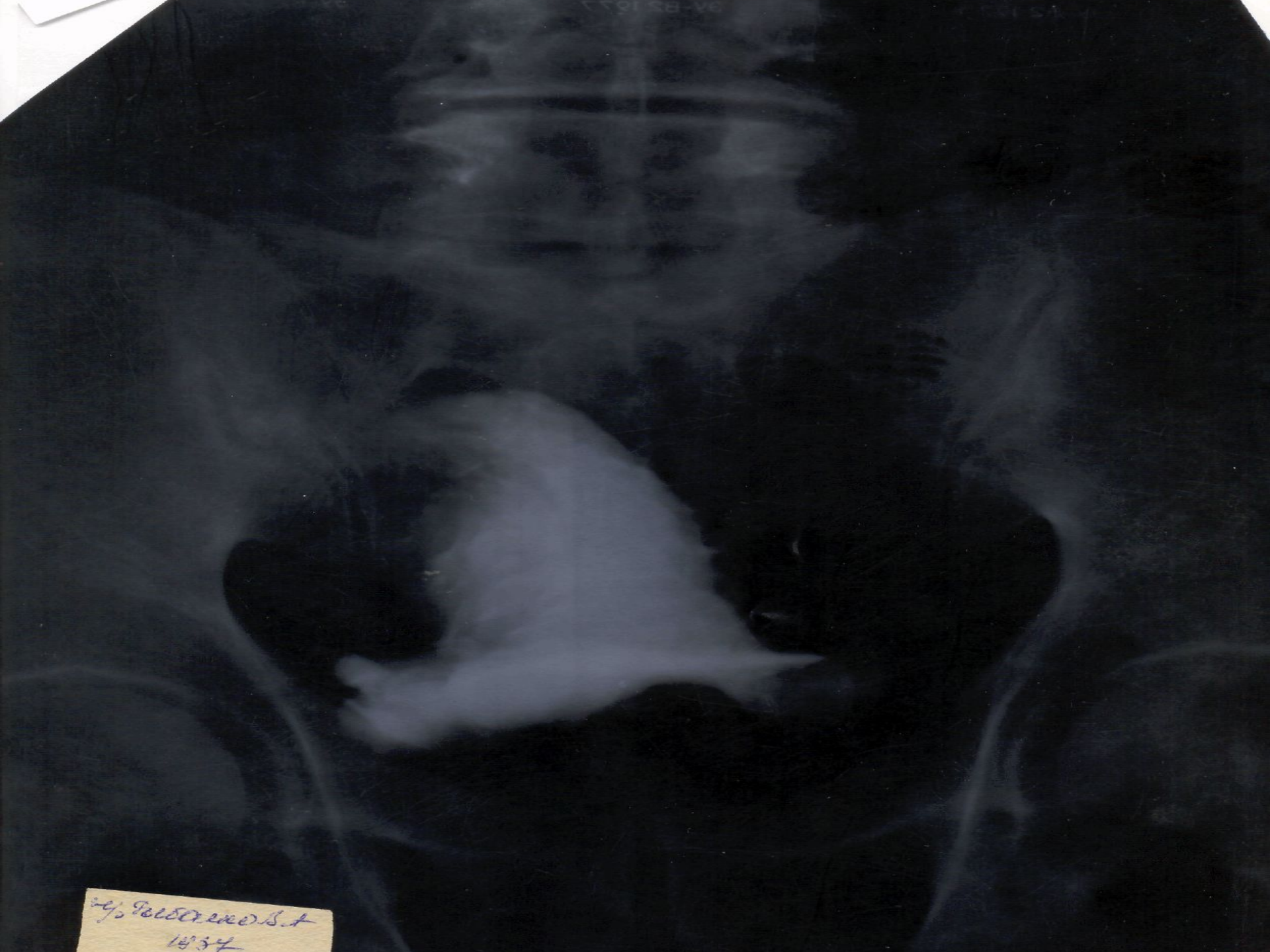МЕТОДИ ДІАГНОСТИКИ

- **КЛІНІЧНЕ ОБСТЕЖЕННЯ**
- **ЦИСТОГРАФІЯ**

ДІАГНОСТИЧНІ ОЗНАКИ

ЦИСТОГРАФІЯ

- ЗАТІК КОНТРАСТНОЇ РЕЧОВИНИ НЕПРАВИЛЬНОЇ ФОРМИ
- ЗАТІК КОНТРАСТНОЇ РЕЧОВИНИ В ЧЕРЕВНУ ПОРОЖНИНУ



74/96000005.1
1934

ЛІКУВАННЯ

ВНЕЧЕРЕВНИЙ РОЗРИВ СЕЧОВОГО МІХУРА

- **ВІДКРИТА ОПЕРАЦІЯ**
- **УШИВАННЯ РОЗРИВУ**
- **ЦИСТОСТОМІЯ**
- **ДРЕНУВАННЯ ГЕМАТОМИ**

ЛІКУВАННЯ

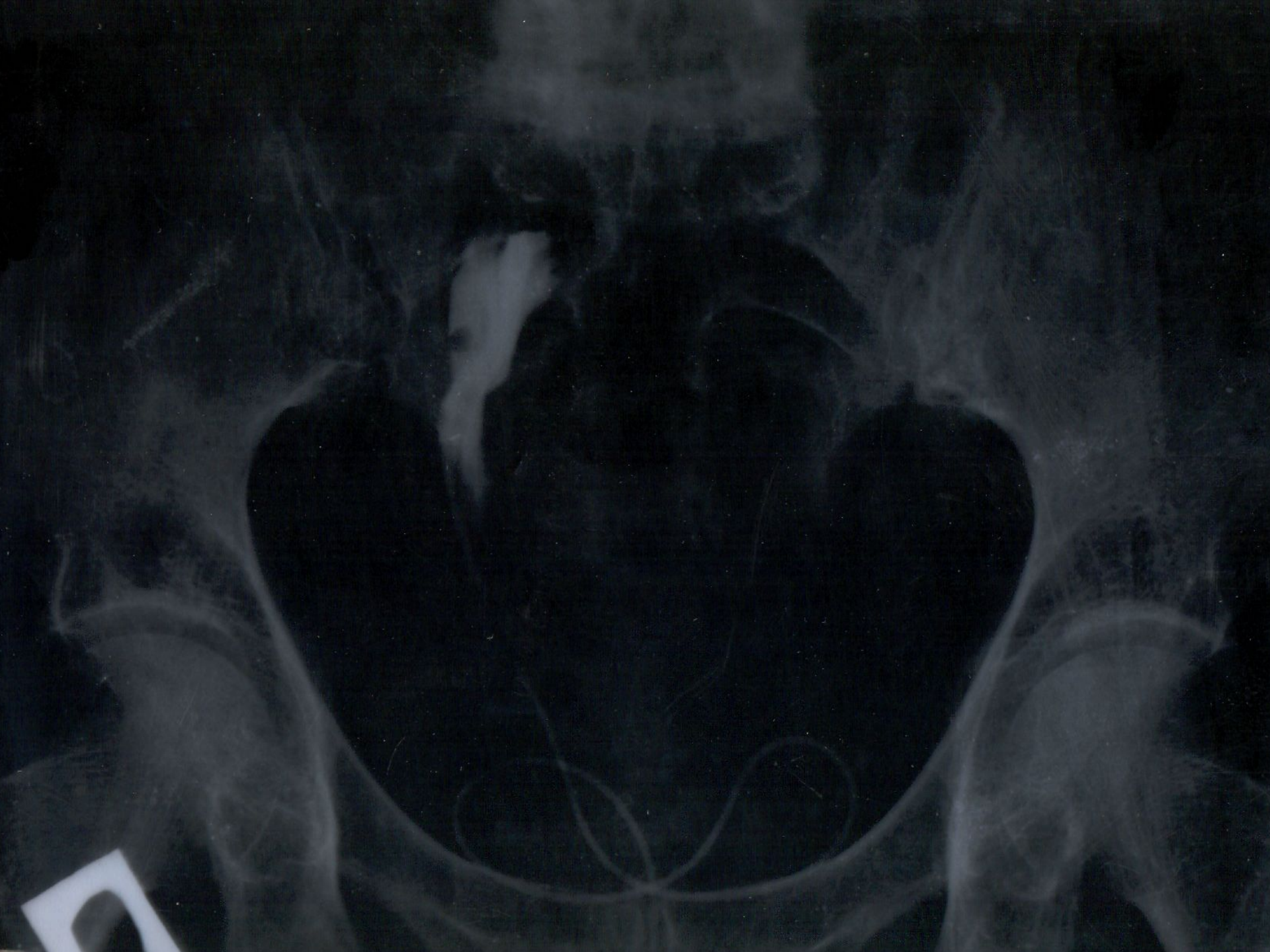ВНУТРІШНЬОЧЕРЕВИННИЙ РОЗРИВ СЕЧОВОГО МІХУРА

ЛАПАРОТОМІЯ

- УШИВАННЯ РОЗРИВУ
- ЦИСТОСТОМІЯ

ВИДИ ПОШКОДЖЕННЯ УРЕТРИ

- **ПОВНИЙ РОЗРИВ УРЕТРИ**
- **НЕПОВНИЙ РОЗРИВ УРЕТРИ**





ДЯКУЮ ЗА УВАГУ