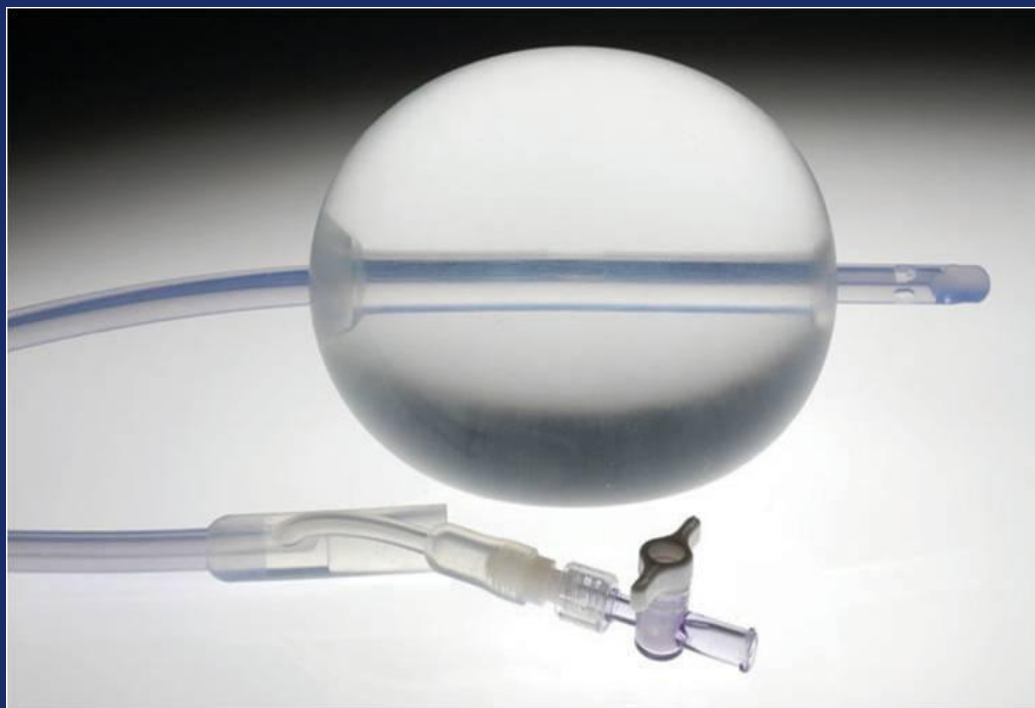


Послеродовой баллон Бакри

Простое решение послеродовых кровотечений



Послеродовой баллон Бакри

Использование данного метода показано как для контроля послеродового маточного кровотечения так и для его остановки при неэффективности консервативного лечения

Послеродовой баллон Бакри

- Экономия времени; простота установки и наблюдения
- Легкий способ контроля кровотечения для предотвращения потенциальной гистерэктомии.
- Достижение быстрой тампонады полости матки.
- 100 % силикон.

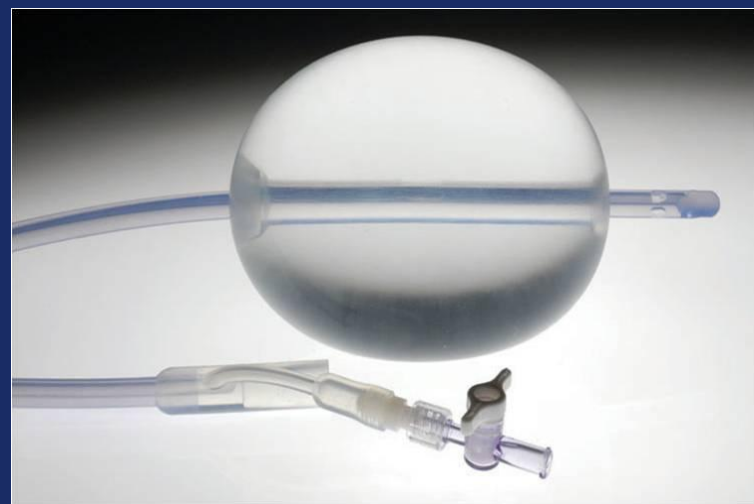
Послеродовый баллон Бакри

24 Fr.

54 cm

Максимальная емкость

500 ml



Послеродовой баллон Бакри

- Возможность использования после естественных родов и кесарева сечения.
- Время нахождения в полости матки до 24 часов.
- Постоянное наблюдение за пациентами.

Тактика ведения послеродового кровотечения

Естественные роды

Показаны утеротоники

Произведение тампонады

Эмболизация маточных артерий

Кесарево сечение

Показаны утеротоники

Произведение тампонады

Компрессионный шов

Эмболизация маточных артерий

Баллон Бакри

(Использование баллона на данном этапе может предотвратить гистэрактомию)

Лапаротомия с наложением компрессионных швов

Чрезвлагалищная постановка

- Ручная ревизия полости матки или УЗИ-контроль.
- Под контролем УЗИ ввести часть катетера с баллоном в полость матки, проверив, чтобы баллон находился в самой полости, а оставшаяся часть катетера проходила через цервикальный канал.

Чрезвлагалищная постановка

Контроль установки: Подтянуть с незначительным усилием для убеждения, что баллонная часть находится в полости матки, а нижняя его часть перед внутренним зевом.

На данном этапе поставить в мочевого пузырь катетер Фолея, если это не было сделано ранее, для контроля мочи.

Трансабдоминальная установка после кесарево сечения

- Ручная ревизия полости матки или УЗИ контроль
- Установить баллон сверху вниз: сначала в область дна матки установить часть катетера с баллоном, послецервикальный канал и шейку матки.
 - *Данная техника предотвращает попадание влагалищной микрофлоры в брюшную полость.*

Трансабдоминальная установка после кесарево сечения

- Просить ассистента подтянуть за влагалищную часть катетера, чтобы спущенная нижняя часть баллона находилась перед внутренним зевом.
- Закончить кесарево сечение согласно обычному протоколу; баллон должен быть спущен. Баллон можно раздуть после ушивания.

Раздувание баллона

- На данном этапе поставить мочевого катетер Фолея, если это не было сделано ранее, для контроля мочи.
- Используя 60 мл шприц, начать наполнение баллона через канюлю катетера до преддетерминантного объема.

Раздувание баллона

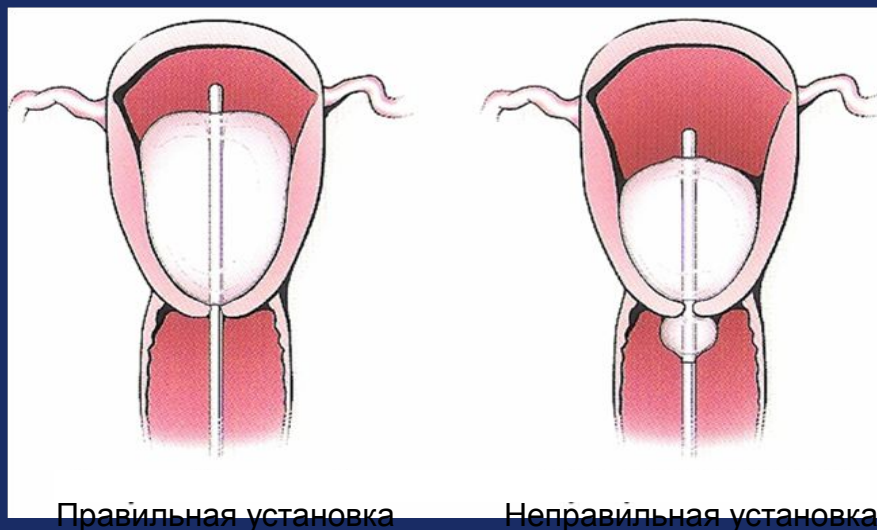
Внимание: Всегда наполняйте баллон стерильной жидкостью. Никогда не наполняйте его воздухом, газом.

Внимание: Не перенаполнять баллон. Максимальный объем 500мл.

Раздувание баллона

Важно: Для убеждения, что баллон раздут до желаемого объема, необходимо до заполнения его шприцом стерильной жидкостью набрать жидкость в определенный резервуар.

Раздувание баллона



Ремарка: Для улучшения максимального тампонадного эффекта, противодействие должно быть направлено на уплотнение вагинального канала, марпой пропитанной йодом или

Раздувание баллона

Потяните легонько за кончик от баллона, чтобы убедиться, что баллон соприкасается с внутренним слоем ткани. Для предотвращения натяжения, фиксируйте баллон к ноге пациента или же к грузу весом до 500гр.

Раздувание баллона

Опустите дренаж в карман для контроля жидкости в качестве наблюдения за гемостазом.

Важно: В качестве адекватного наблюдения за гемостазом извлеките заглушку от дренажа баллона и промойте его стерильным физиологическим изотоническим раствором.

Наблюдение за пациентом

Постоянное наблюдение за пациентом.

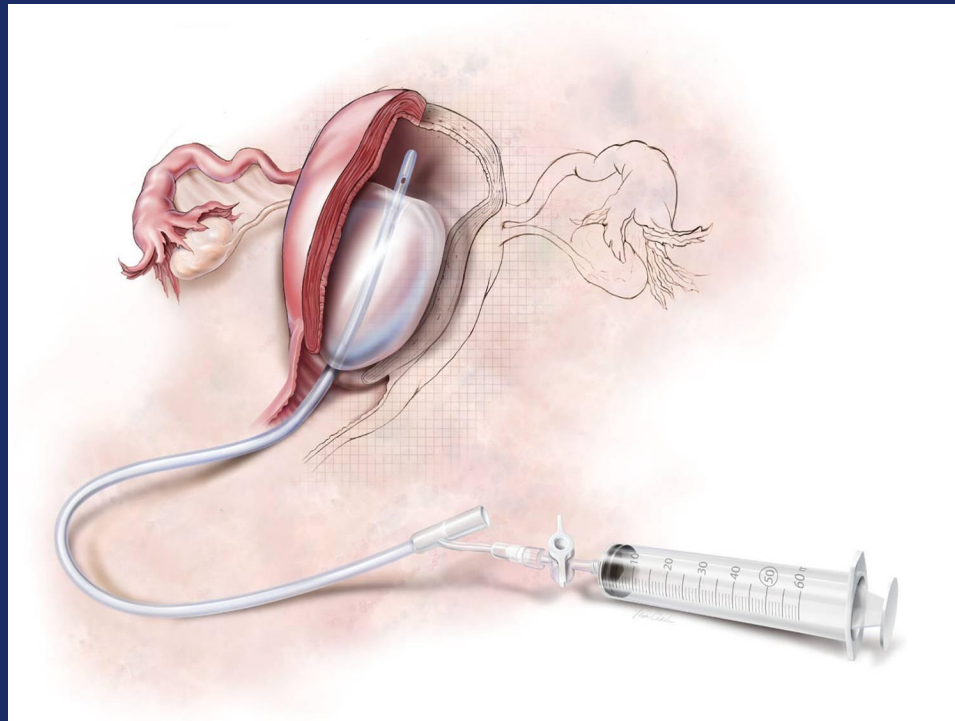
Внимание: Наблюдение за пациентом является очень важным моментом в предотвращении послеродового кровотечения. Если признаки кровотечения продолжаются, усиливаются, необходимо предпринять более радикальные методы лечения.

Противопоказания к использованию баллона:

- Артериальное кровотечение, нуждающееся в ангиографической эмболизации.
- Случаи в которых показана только гистерэктомия.
- Аномалии матки, не подлежащие лечению
- Рак шейки матки или тела матки
- ДВС-синдром

Послеродовой баллон Бакри

Простое и эффективное решение в консервативном лечении послеродового кровотечения.



Источники:

Bakri YN, Amri A, Abdul Jabbar F. Tamponade-balloon for obstetrical bleeding. *Int J of Gynaecol and Obstet.* 2001; 74:139-142.

Condous GS, Arulkumaran S, Symonds I, Chapman R, Sinha A, Razvi K. The “tamponade test” in the management of massive postpartum hemorrhage. *Obstet & Gynaecol.* 2003; 101:767-772.

Lalonde A, Daviss BA, Acosta A, Herschderfer K. Postpartum hemorrhage today. ICM/FIGO initiative 2004-2006. *Int J Gynaecol Obstet.* 2006; 94:243-253

American College of Obstetricians and Gynecologists. ACOG Practice Bulletin No. 76. Postpartum hemorrhage. American College of Obstetricians and Gynecologists. *Obstet Gynecol* 2006; 108:1039-1047