

The background features several large, overlapping, semi-transparent swirls in shades of purple, green, and light blue. Scattered throughout are numerous small, yellow, triangular shapes that resemble stylized sun rays or confetti.

Посттромботическая болезнь

Посттромботическая болезнь (ПТБ)

это патологическое состояние, которое развивается вследствие перенесенного тромбоза глубоких вен нижних конечностей и характеризуется клинической картиной хронической венозной недостаточности и ее осложнений.

Классификация ПТБ (В.С. Савельев и соавт., 1983)

Форма посттромботической болезни:

- склеротическая;
- варикозная;

Стадия посттромботической болезни:

- I
- II
- III

Локализация поражений:

- нижняя полая вена;
- подвздошные вены;
- бедренные вены;
- подколенные вены;
- берцовые вены;

Характер поражений вен:

- окклюзия;
- частичная реканализация;
- полная реканализация;

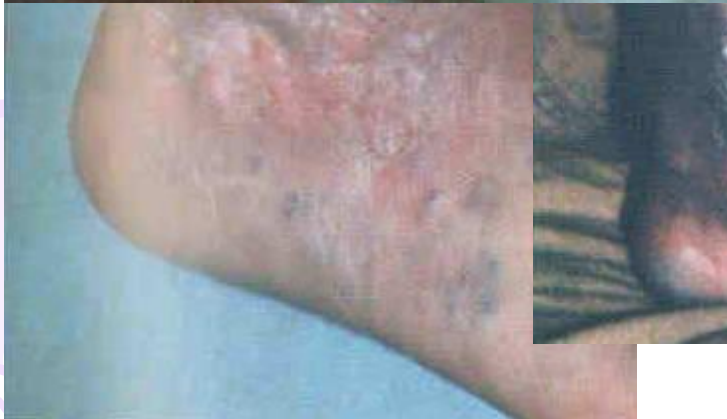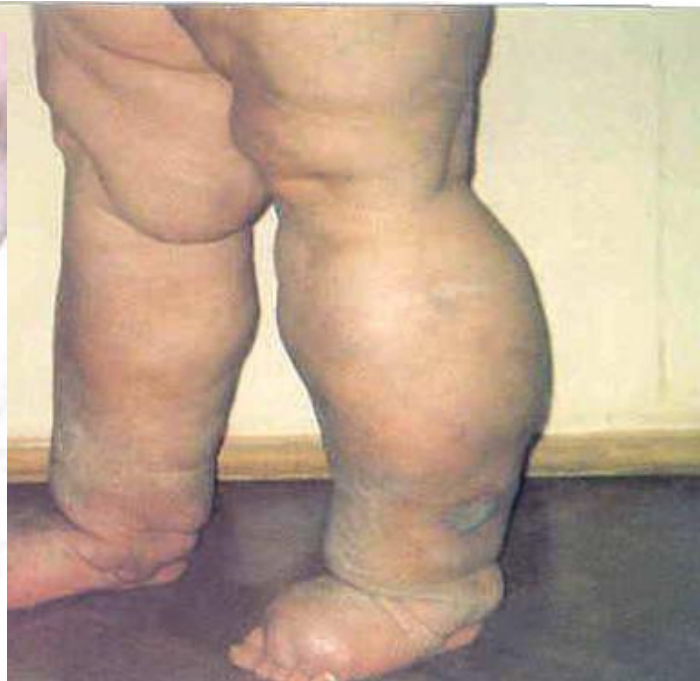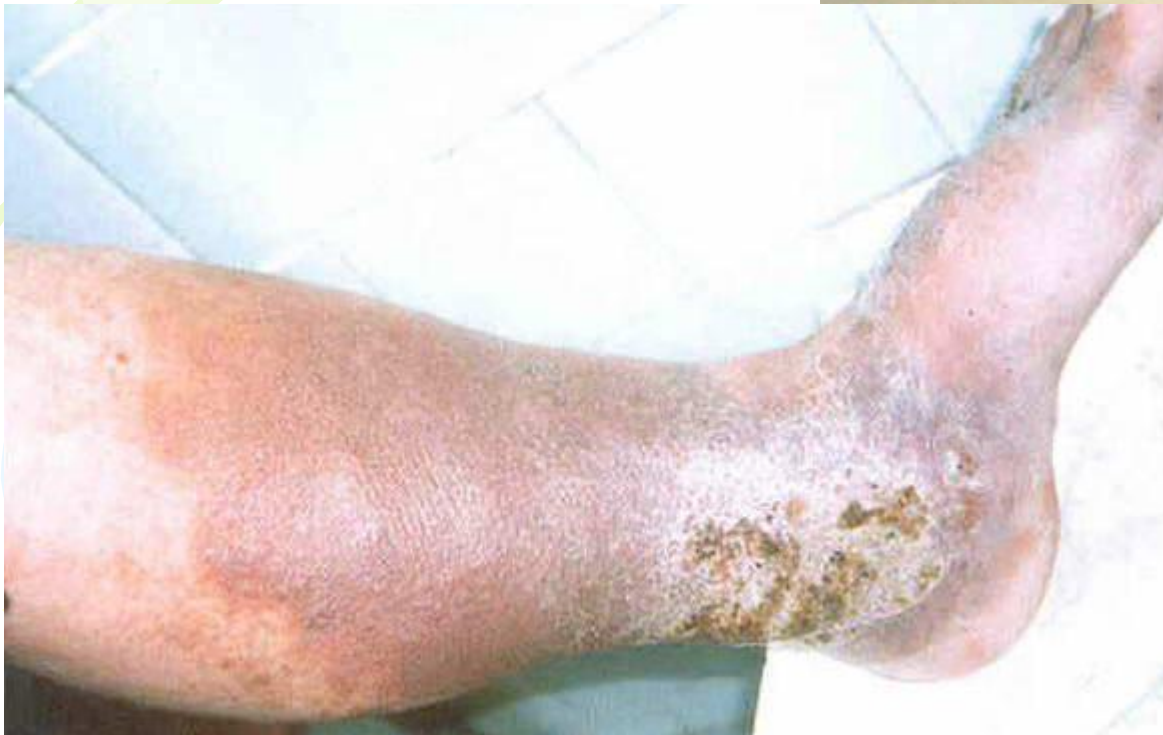Степень венозной недостаточности:

- компенсация;
- субкомпенсация;
- декомпенсация.

Клиническая картина ПТБ

- чувство тяжести, боли;
- отёки разной степени выраженности;
- подёргивание мышц;
- ночные судороги;
- вторичное компенсаторное расширение подкожных вен;
- симптом Пайра;
- симптом Мейра;
- трофические расстройства;
- трофические язвы;

Трофические расстройства при ПТБ



Диагностика ПТБ

- Анамнез
- Объективный осмотр
- Ультразвуковое исследование вен
- Радионуклидная флебосцинтиграфия исследование
- Флебография – *наиболее эффективна!*

Дифференциальная диагностика ПТБ

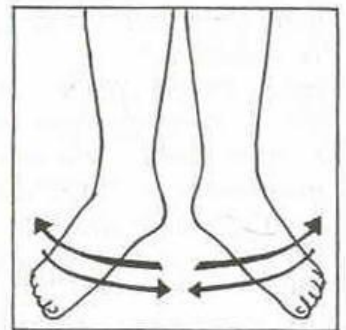
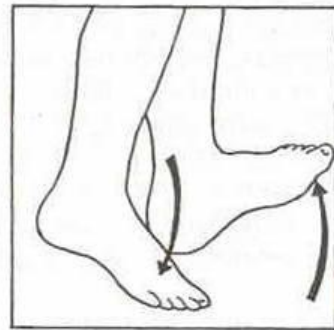
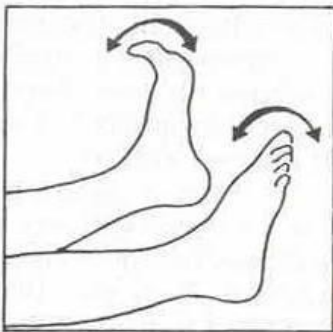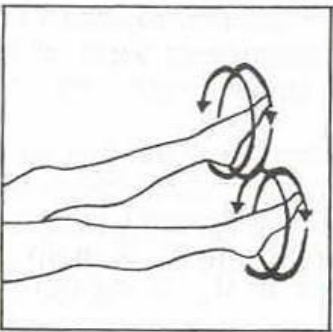
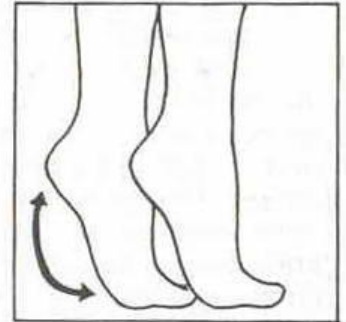
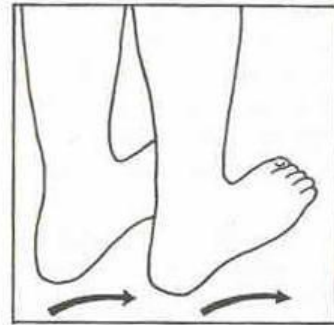
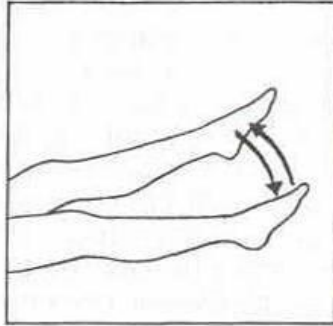
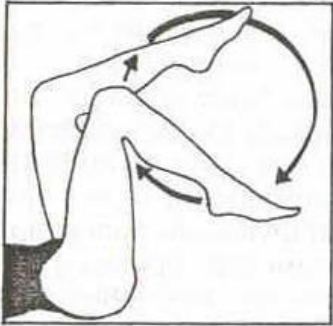Дифференциальный диагноз проводят с:

- варикозной болезнью вен;
- болезнью Клиппеля-Треноне;
- болезнью Паркс-Вебера-Рубашова;
- отёками иного генеза;
- лимфостазом;
- гигромой Бейкера

Консервативное лечение ПТБ

1. Режим, лечебная гимнастика
2. Рациональное трудоустройство
3. Эластическая компрессия (III-IV класс). **Противопоказана при хронические облитерирующие заболевания артерий нижних конечностей со снижением систолического давления на берцовых артериях ниже 80 мм.рт.ст.**
4. Фармакотерапия:
 - флеботоники (*гинкор форт, эндотелон, детралекс*);
 - энзимотерапия;
 - дезагреганты (*аспирин. плавикс, трентал и т.д*);
 - нестероидные противовоспалительные средства и антибиотики – **при воспалительных осложнениях**
4. Местное лечение (*лиотон-гель, фастум-гель, эссавен-гель*) и лечение трофических язв
5. Физиотерапия
6. Санаторно-курортное лечение (*радоновые (Пятигорск), сероводородные (Кисловодск, Пятигорск, Сочи) термальные воды*)

Лечебная гимнастика (упражнения для улучшения венозного кровотока)



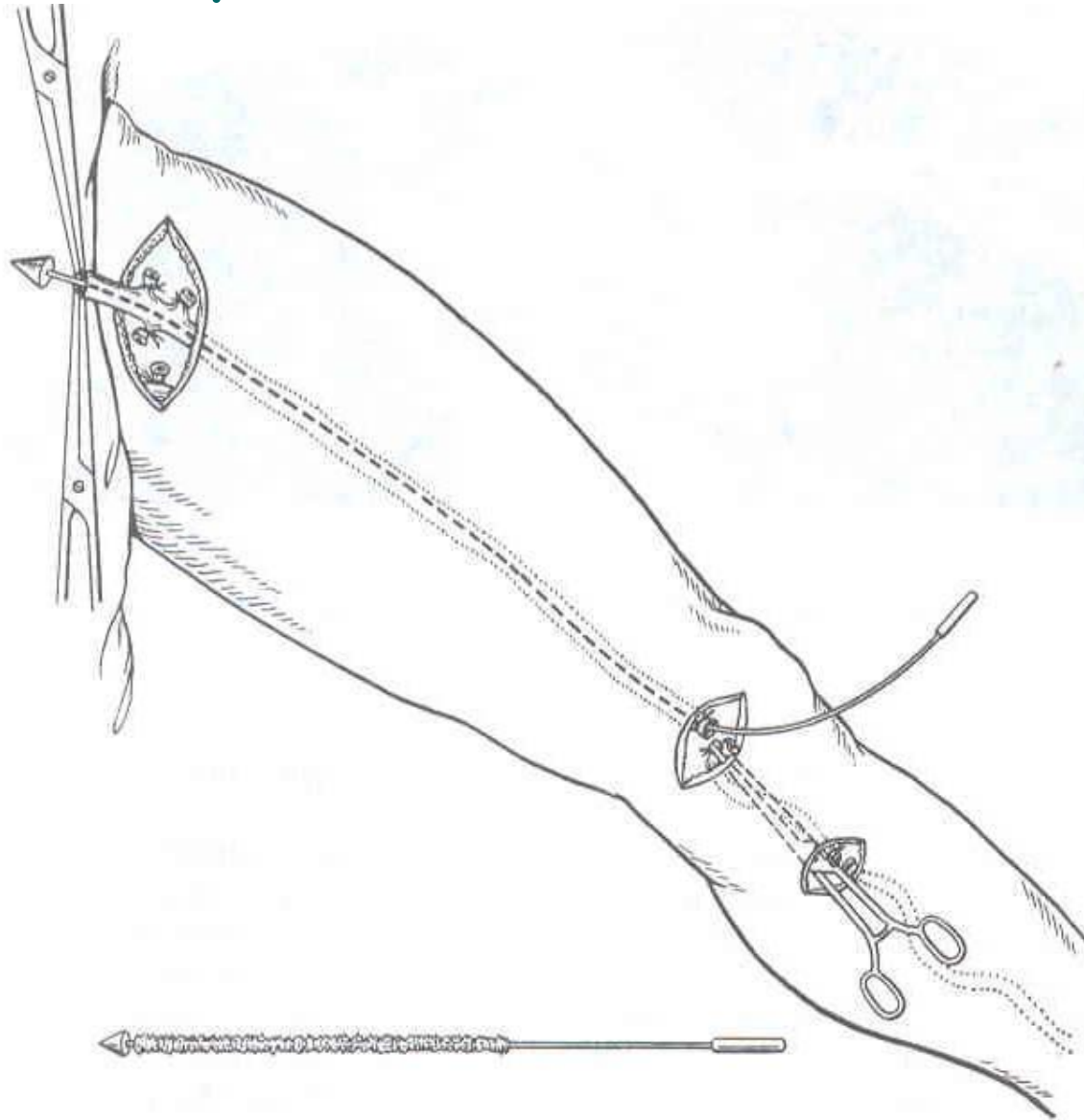
Показания к оперативному лечению

- клапанная недостаточность подкожных и перфорантных вен;
- рецидивирующие трофические язвы;
- несостоятельность клапанов глубоких вен;
- сегментарная окклюзия бедренной и подвздошной вен;

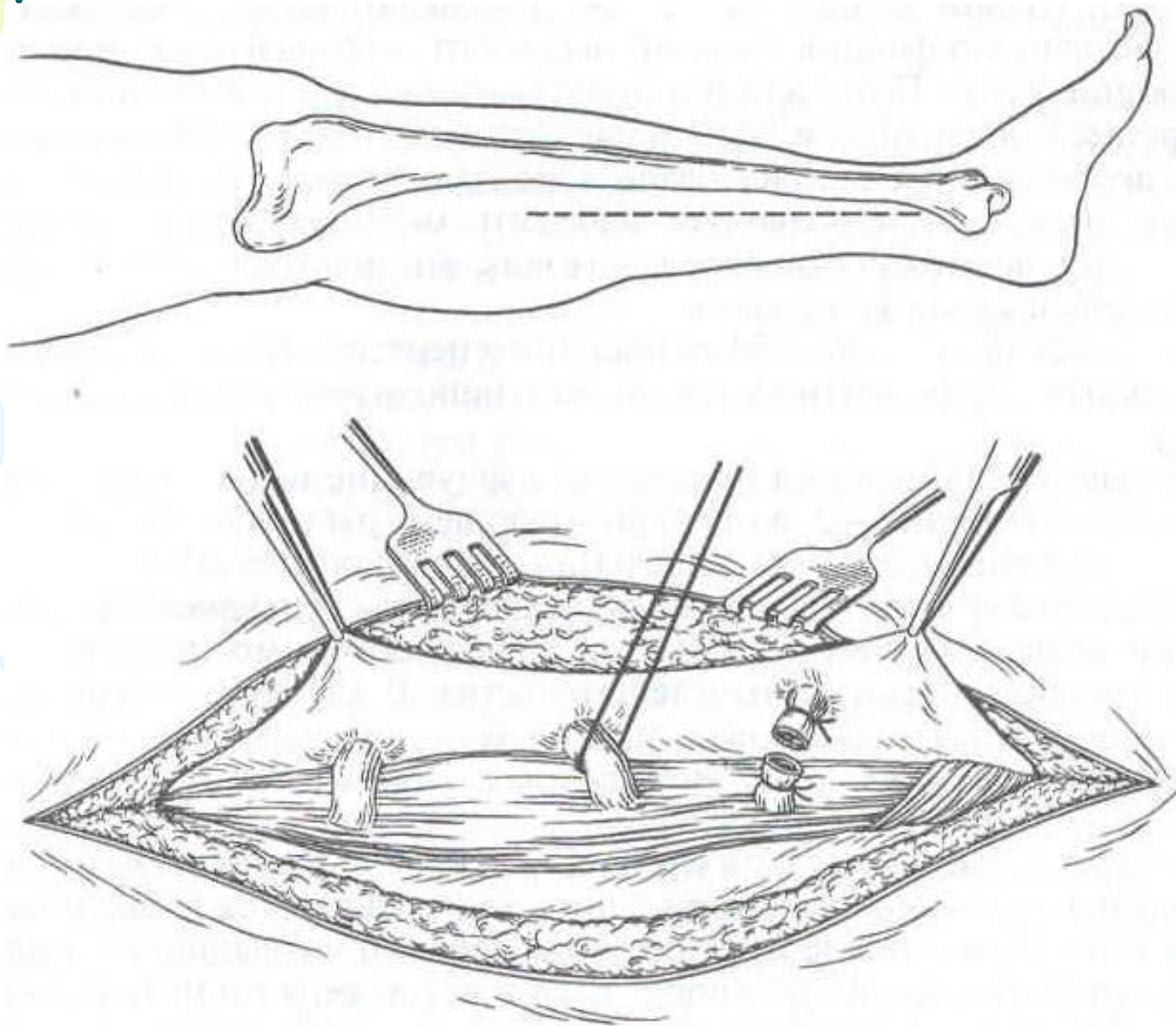
Виды оперативных вмешательств

- удаление варикозно расширенных вен с перевязкой перфорантных вен (по Линтону, эндоскопически);
- обходное шунтирование (операция Пальма, бедренно-подколенное шунтирование с временной артерио-венозной фистулой);
- реконструкция клапанов, их трансплантация – редко, в специализированных стационарах;
- эндоскопическое бужирование и стентирование вен при ограниченных окклюзиях;

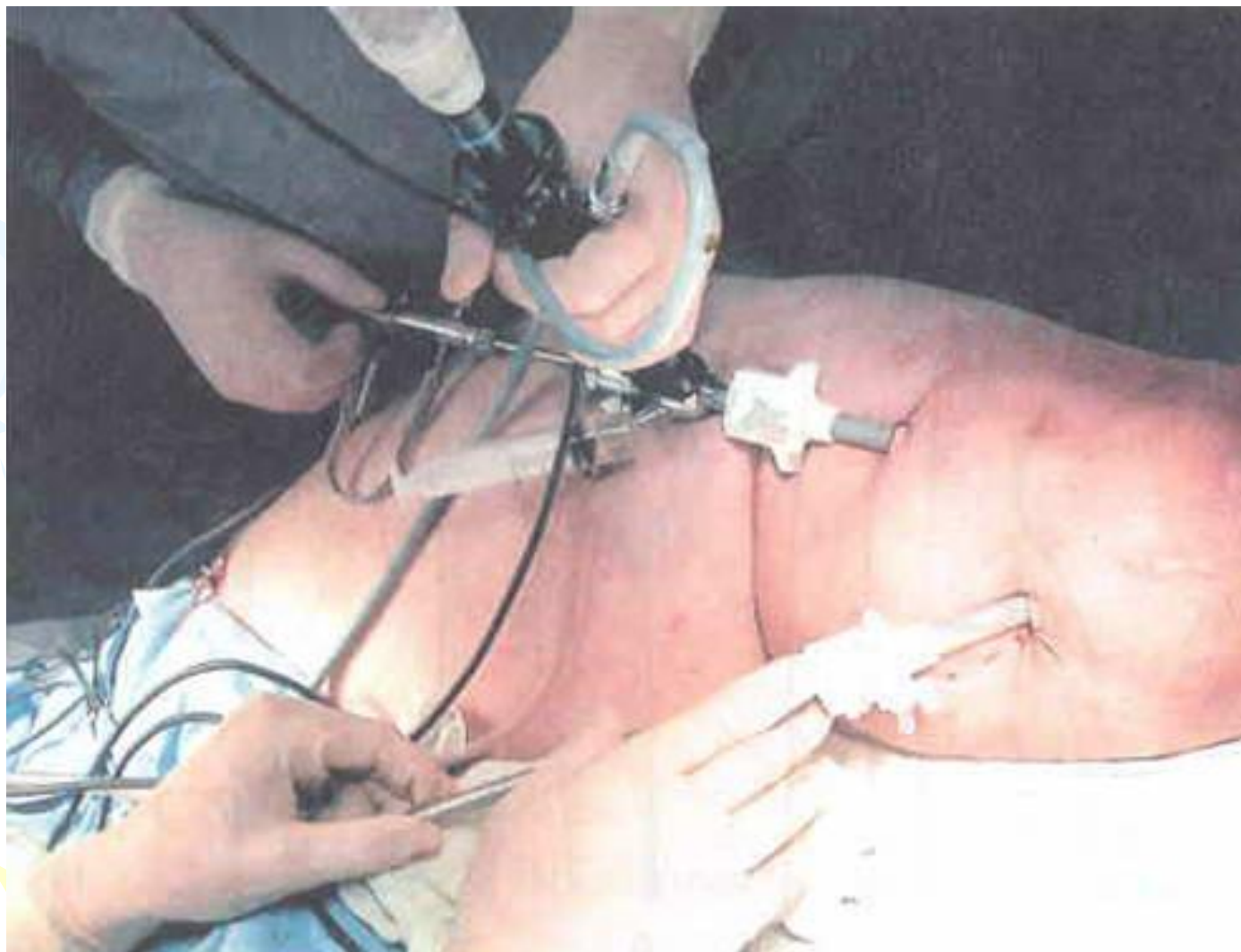
Операция Троянова-Тренделенбурга, Бэбкока, Нарата



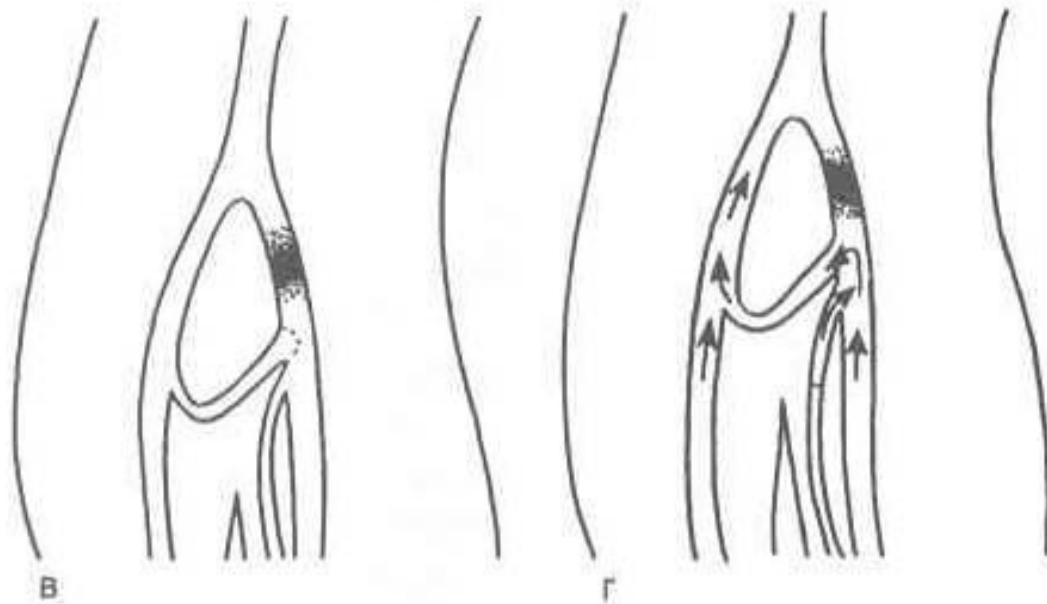
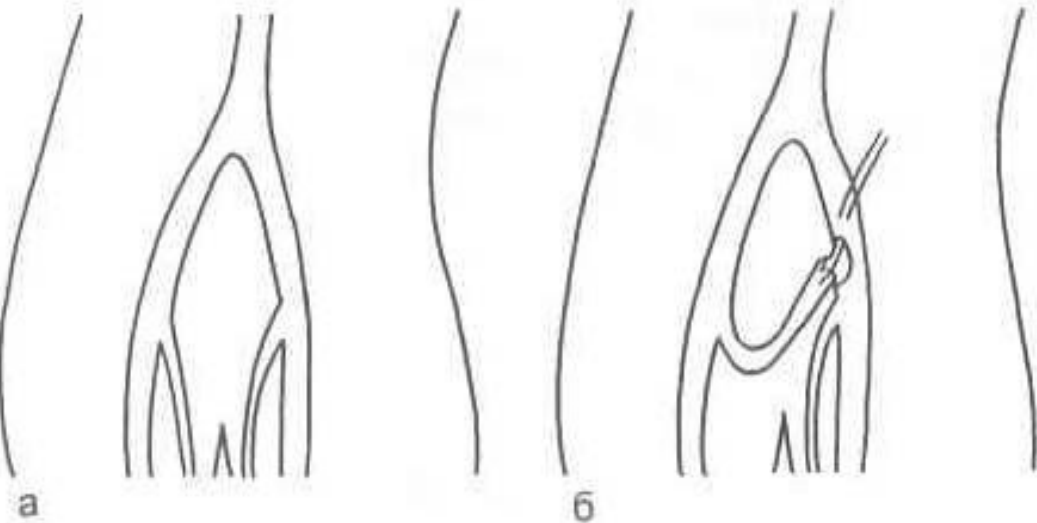
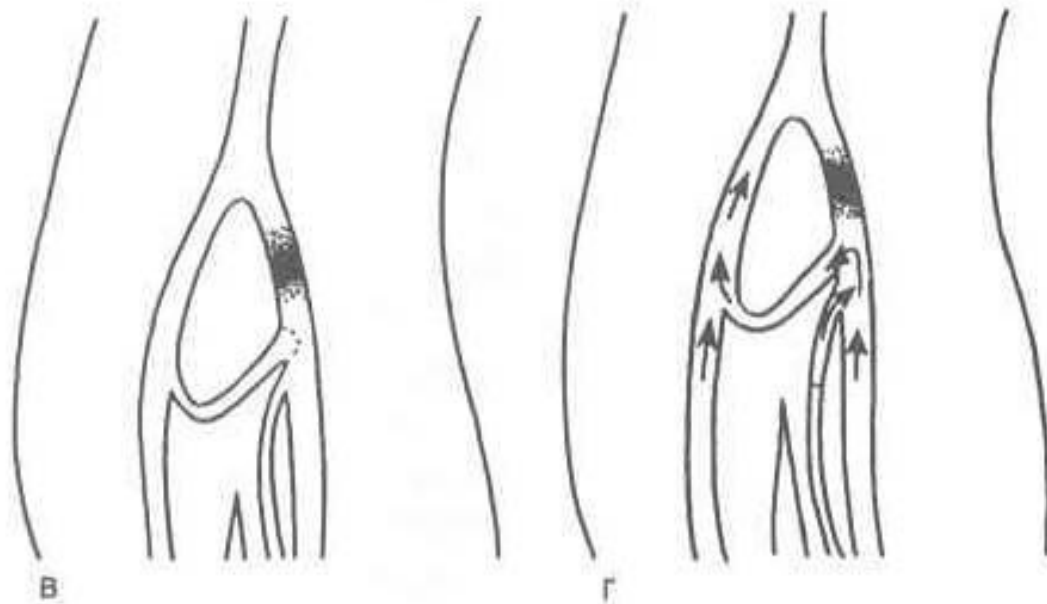
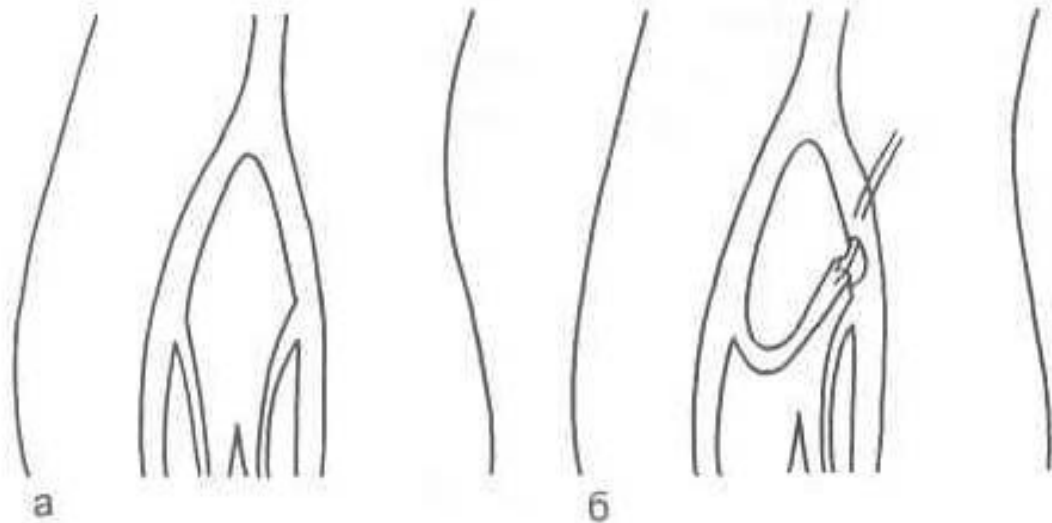
Операция Линтона



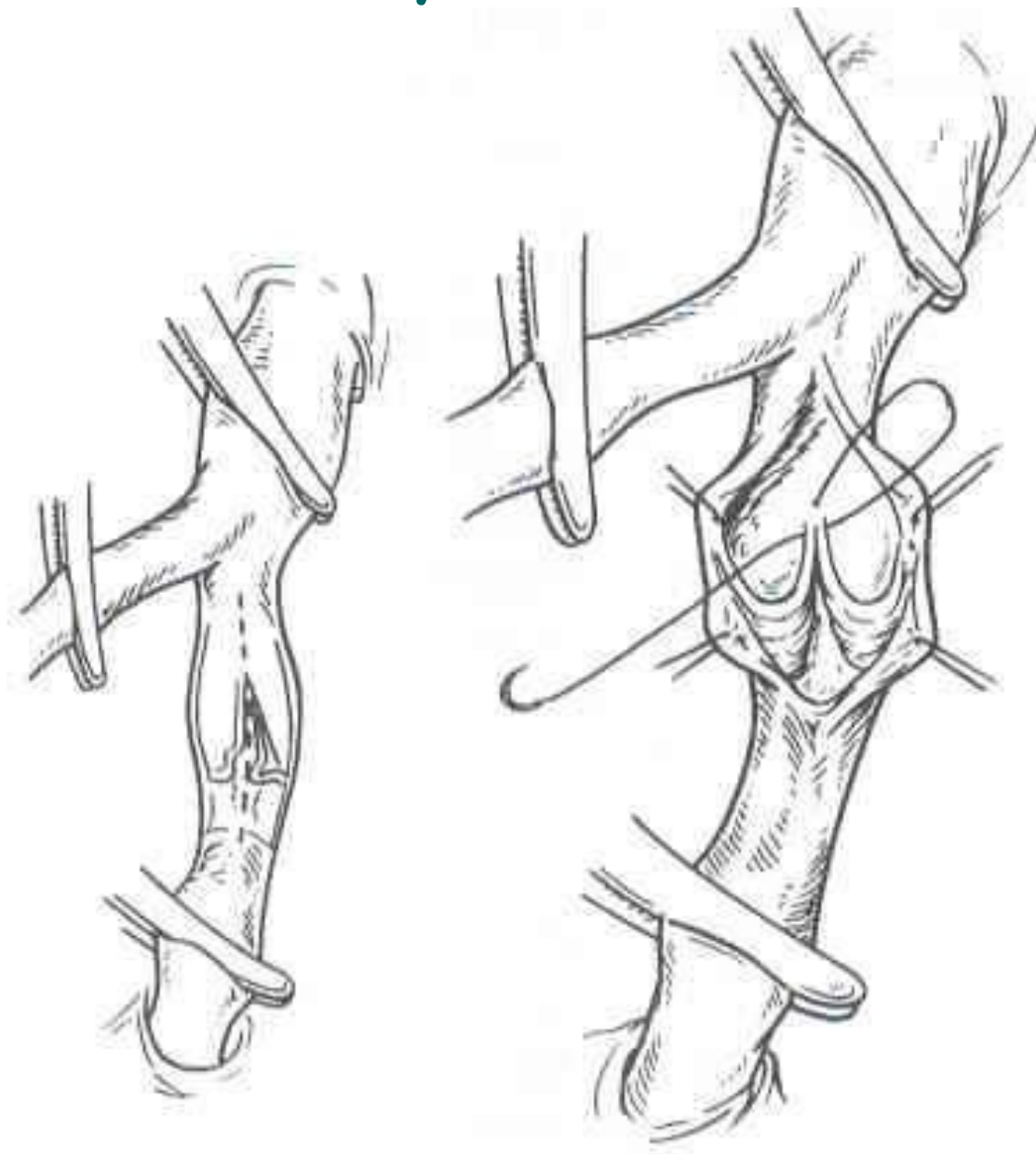
Операция эндоскопической диссекции перфорантных вен с использованием двухпортовой техники SEPS



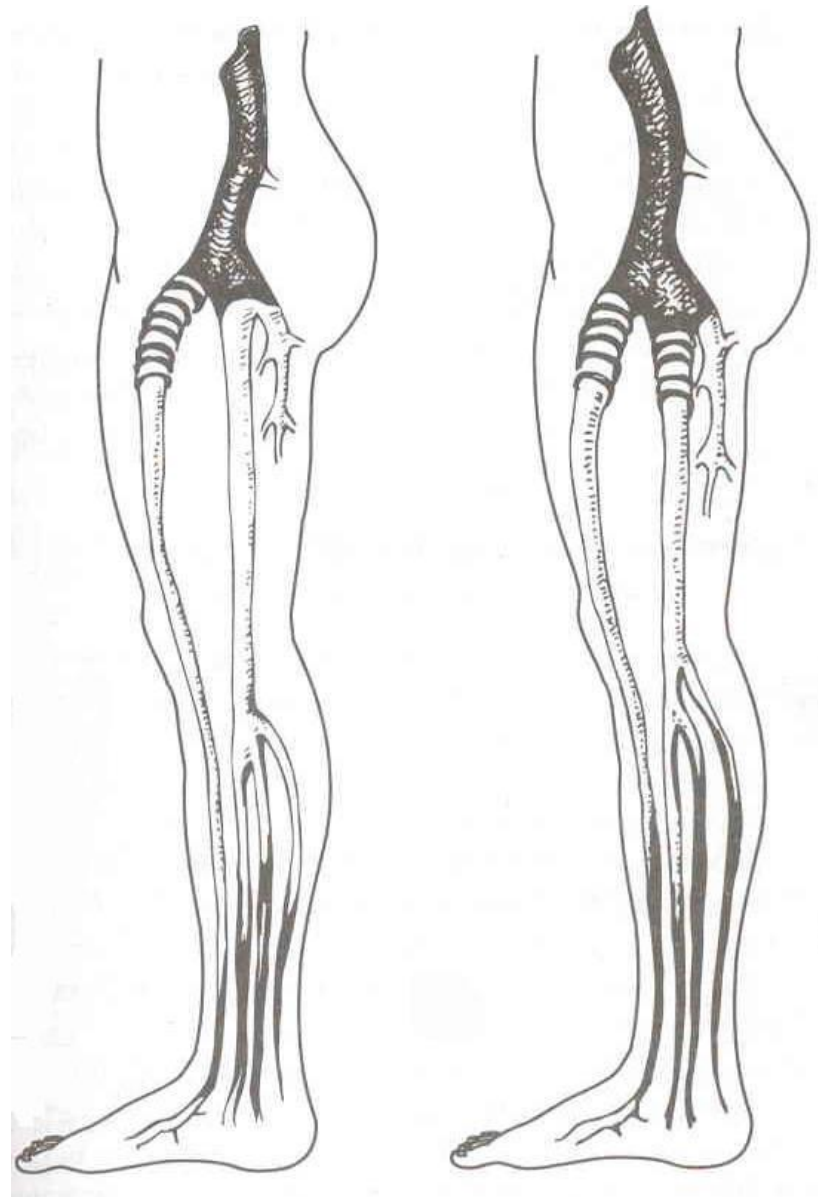
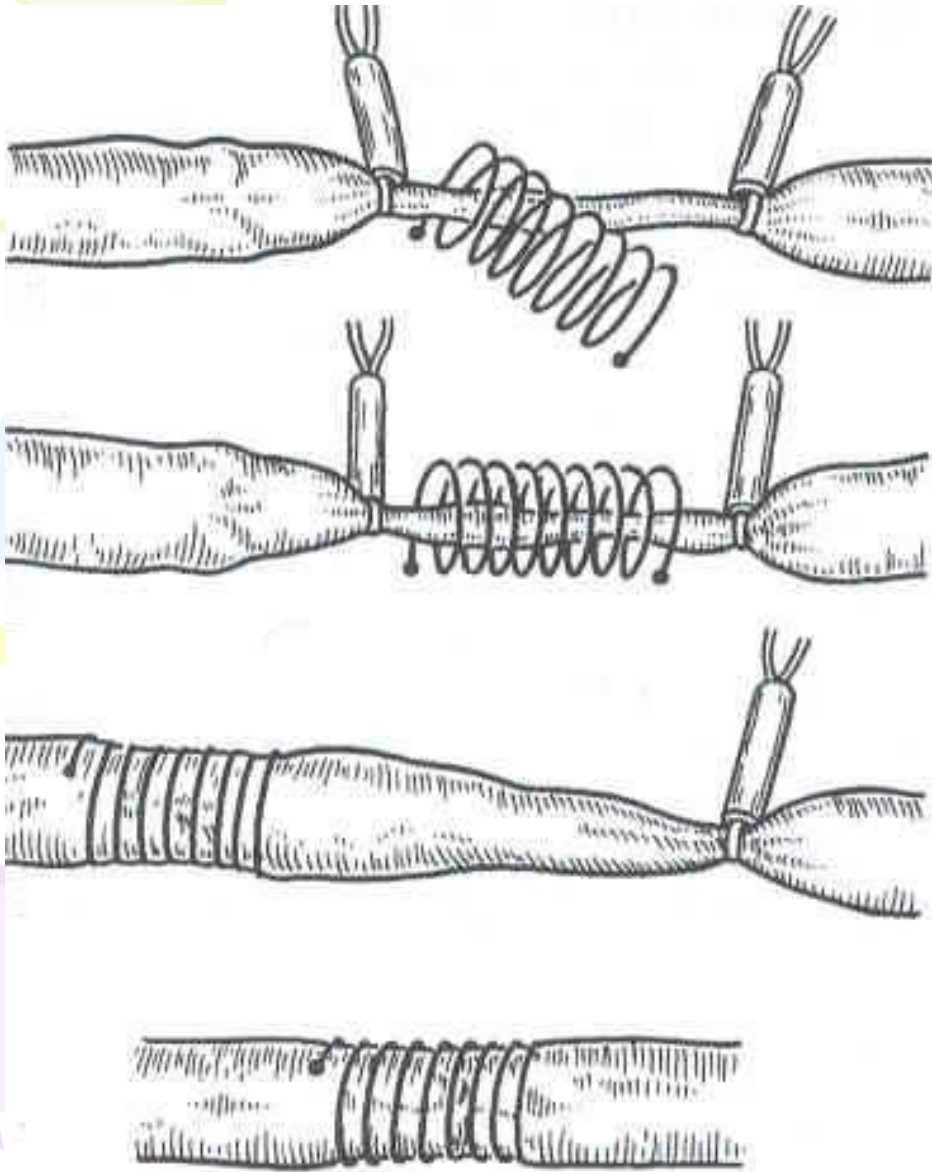
Операция Пальма



Интравазальная вальвулопластика по Кистнеру



Экстравазальная коррекция клапанов каркасной спиралью по А.Н. Веденскому





Через 3-4 года происходит тромбирование шунтов.

Поэтому возрастает роль консервативных методов лечения ПТБ и профилактики её.

Своевременное применение современных медицинского компрессионного трикотажа и флеботоников позволяет снизить частоту развития тяжелых форм ПТБ, а иногда и предотвратить ее.



Благодарю за внимание