




СРС

ТЕМА: Повреждение  
черепы и головного  
мозга



Подготовил: Кульдеев С. К.  
Группа 306 «А» ОМ  
Проверила: Иминова С. А.

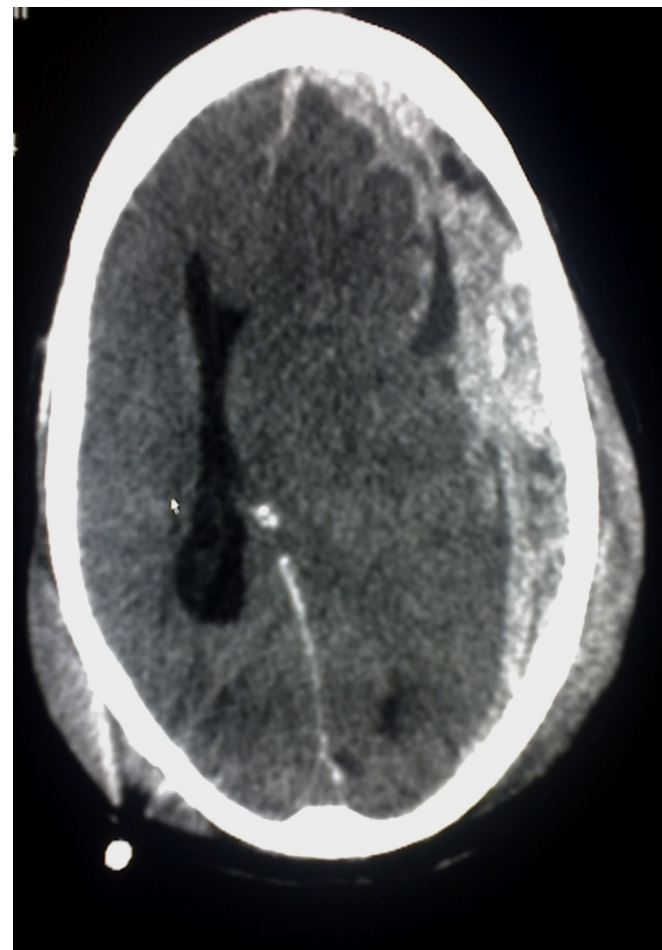
# Травма головы (черепно-мозговая травма, ЧМТ)

- Черепно-мозговая травма - это повреждение костей черепа или мягких тканей, таких как ткани мозга, сосуды, нервы, мозговые оболочки. Выделяют две группы черепно-мозговых травм — открытые и закрытые.



# Открытые повреждения

■ При открытой черепно-мозговой травме повреждены кожный покров, апоневроз и дном раны является кость или более глубоколежащие ткани. Проникающей считается травма, при которой повреждена твердая мозговая оболочка. Частный случай проникающей травмы — отоликворрея в результате перелома костей основания

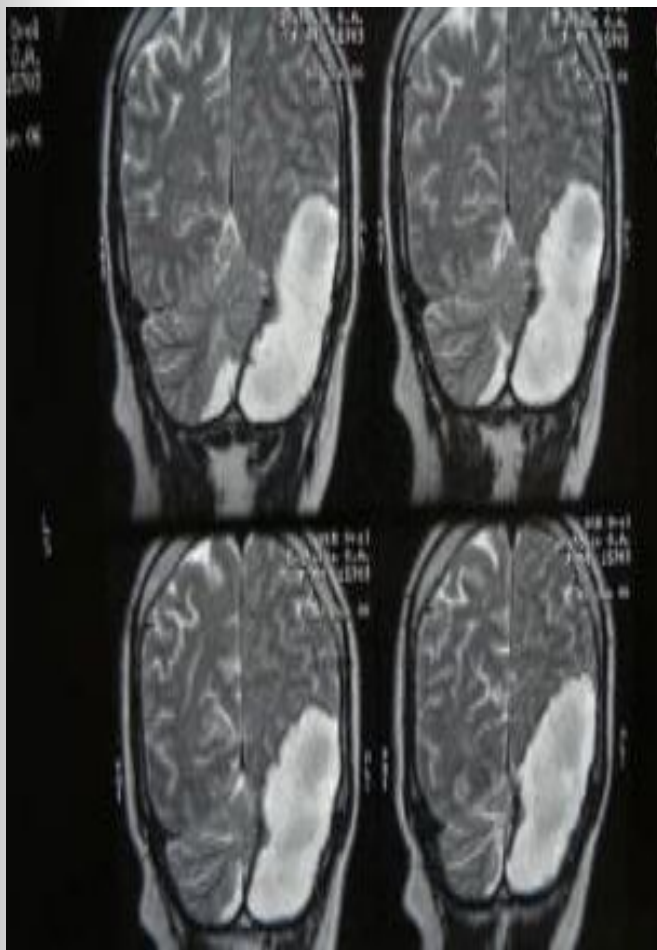


# Закрытые повреждения

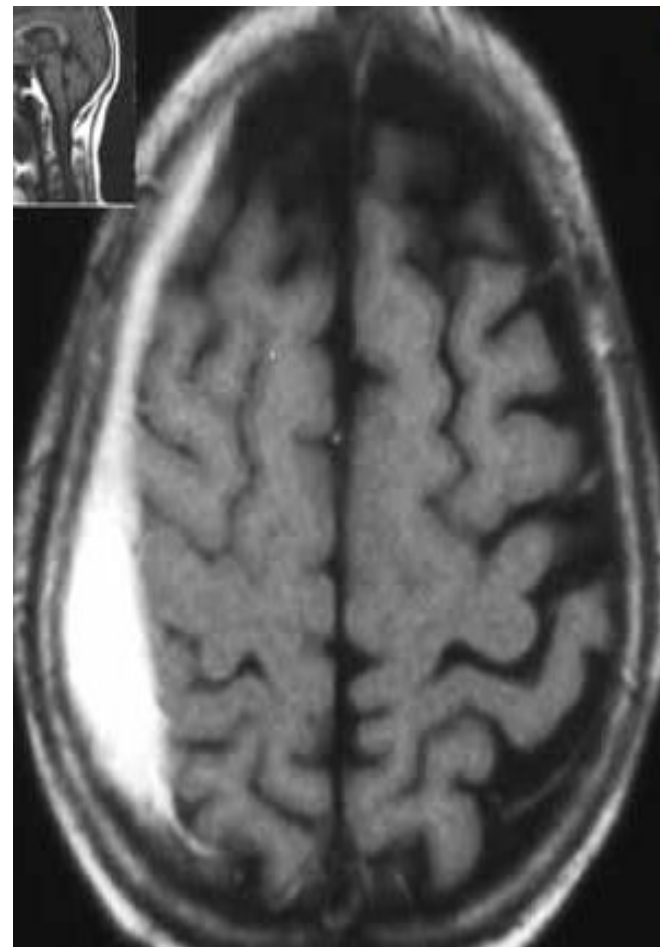
- При закрытой черепно-мозговой травме апоневроз не поврежден, хотя кожа может быть повреждена.
- Все черепно-мозговые травмы делятся на:
  - Сотрясение головного мозга — травма, при которой не отмечается стойких нарушений в работе мозга. Все симптомы, возникающие после сотрясения, обычно со временем (в течение нескольких дней) исчезают. Стойкое сохранение симптоматики является признаком более серьезного повреждения головного мозга. Основными критериями тяжести сотрясение мозга являются продолжительность (от нескольких секунд до часов) и последующая глубина потери сознания и состояния амнезии. Не специфические симптомы - тошнота, рвота, бледность кожных покровов, нарушения сердечной деятельности.
  - Сдавление головного мозга (гематомой, инородным телом, воздухом, очагом ушиба).
  - Ушиб головного мозга: лёгкой, средней и тяжёлой степени.
  - Диффузное аксональное повреждение.
  - Субарахноидальное кровоизлияние.
  - Одновременно могут наблюдаться различные сочетания видов черепно-мозговой травмы: ушиб и сдавление гематомой, ушиб и субарахноидальное кровоизлияние, диффузное аксональное повреждение и ушиб, ушиб головного мозга со сдавлением гематомой и



## Закрытые повреждения



**Черепно-мозговая  
травма** на компьютерной  
томограмме.



Субдуральная гематома в  
проекции верхне-  
латеральных отделов  
правой лобно-теменной  
области. Подострая  
стадия. T1 режим.

# Классификация черепно-мозговых травм (ЧМТ).

Выделяют следующие основные клинические **формы черепно-мозговой травмы**: сотрясение головного мозга, ушиб головного мозга лёгкой, средней и тяжёлой степени, сдавление головного мозга.

Причинами черепно-мозговой травмы могут быть:

- перелом черепа со смещением тканей и разрывом защитных оболочек вокруг спинного и головного мозга;
- ушиб и разрывы мозговой ткани при сотрясении и ударах в замкнутом пространстве внутри твердого черепа;
- кровотечение из поврежденных сосудов в мозг или в пространство вокруг него (в том числе кровотечение вследствие разрыва аневризмы).
- Повреждение мозга может произойти также вследствие:
  - прямого ранения мозга объектами, проникающими в полость черепа (например, осколки костей, пуля);
  - повышения давления внутри черепа в результате отека мозга;
  - бактериальной или вирусной инфекции;

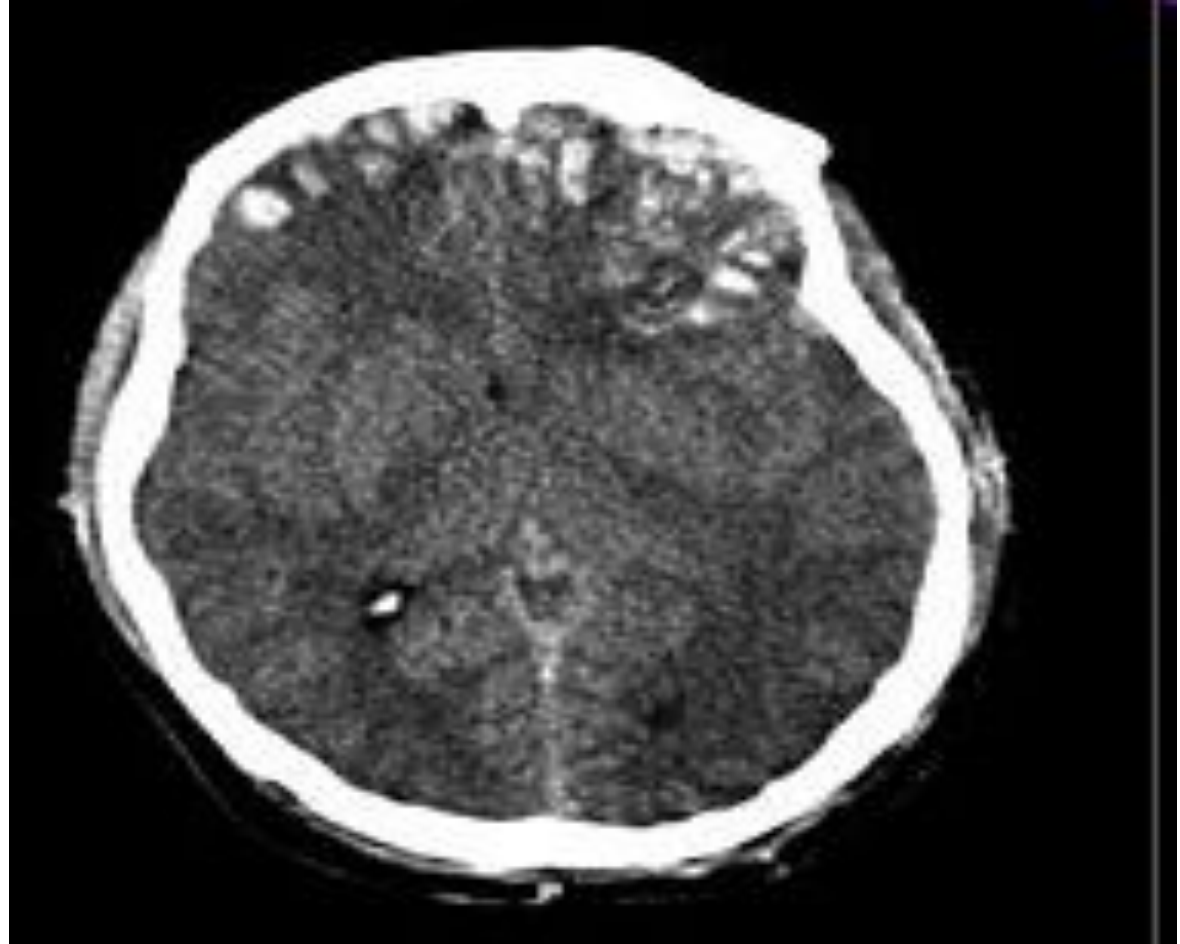


# Ушиб головного мозга при ЧМТ

- Ушибом мозга называется нарушение целостности мозгового вещества на ограниченном участке. Обычно бывает в точке приложения травмирующей силы, но может наблюдаться и на противоположной по отношению к травме стороне (ушиб от противоудара). При этом происходит разрушение части мозговой ткани кровеносных сосудов, гистологических связей клеток с последующим развитием травматического отека. Зона таких нарушений различна и определяется тяжестью травмы. Различают ушибы головного мозга легкой, средней и тяжелой степени.



# Ушиб головного мозга при ЧМТ



Компьютерная томография,  
показывающая ушиб головного мозга



# Легкая степень ушиба

## мозга

- Ушиб головного мозга легкой степени характеризуется выключением сознания после травмы длительностью от нескольких до десятков минут.
- После восстановления сознания типичны жалобы на головную боль, головокружение, тошноту и др.
- Как правило, отмечается ретро-, кон-, антероградная амнезия. Амнезия (греч. *amnesia* забывчивость, потеря памяти) — нарушение памяти в виде утраты способности сохранять и воспроизводить ранее приобретенные знания.
- Рвота, иногда повторная. Могут отмечаться умеренная брадикардия — снижение частоты сердечных сокращений до 60 и менее в 1 мин у взрослого человека.
- тахикардия — увеличение частоты сердечных сокращений свыше 90 ударов в 1 минуту для взрослых.
- иногда — системная артериальная гипертензия гипертензия — повышенное гидростатическое давление в сосудах, полых органах или в полостях организма.
- Дыхание и температура тела без существенных отклонений.
- Неврологическая симптоматика обычно легкая (клонический нистагм — произвольные ритмические двухфазные движения глазных яблок, сонливость, слабость)



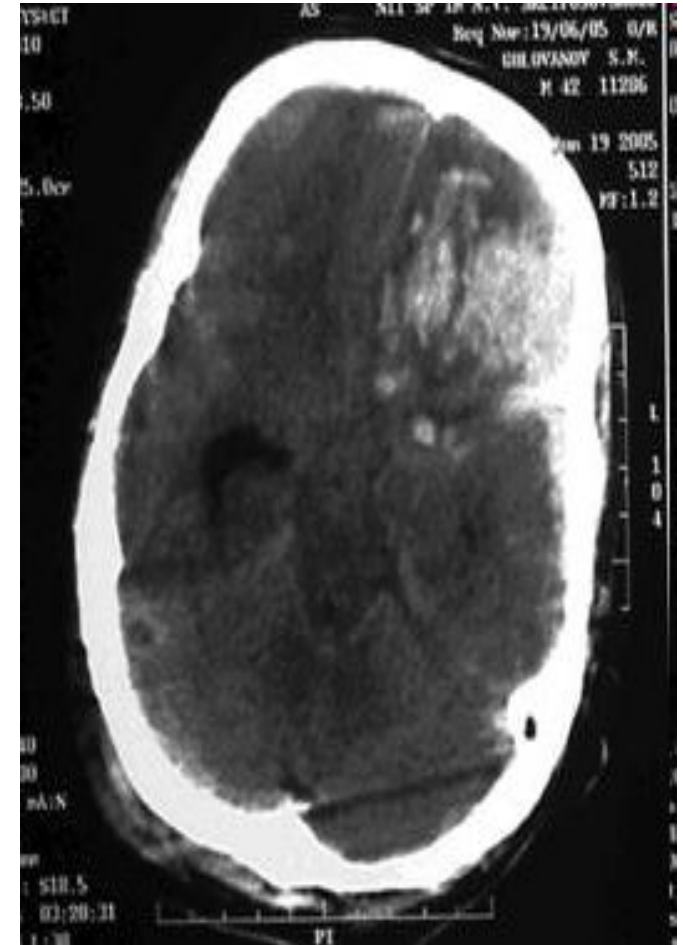
# Средняя степень ушиба мозга

- Ушиб мозга средней степени характеризуется выключением сознания после травмы продолжительностью от нескольких десятков минут до нескольких часов. Выражена амнезия (ретро-, кон-, антероградная). Головная боль нередко сильная. Может наблюдаться повторная рвота. Иногда отмечаются психические нарушения. Возможны преходящие расстройства жизненно важных функций: брадикардия или тахикардия, повышение АД, тахипноэ — учащенное поверхностное (не глубокое) дыхание без нарушения ритма дыхания и проходимости дыхательных путей, субфебрилитет — повышение температуры тела в пределах  $37—37,9^{\circ}\text{C}$ .



# Тяжелая степень ушиба мозга

Ушиб головного мозга тяжелой степени, внутримозговые гематомы (ограниченное скопление крови при закрытых и открытых повреждениях органов и тканей с разрывом (ранением) сосудов; при этом образуется полость содержащая жидкую или



# Тяжелая степень ушиба мозга

Ушиб головного мозга тяжелой степени характеризуется выключением сознания после травмы продолжительностью от нескольких часов до нескольких недель. Часто выражено двигательное возбуждение. Наблюдаются тяжелые нарушения жизненно важных функций: артериальная гипертензия (иногда гипотензия), брадикардия или тахикардия, расстройства частоты и ритма дыхания, которые могут сопровождаться нарушениями проходимости верхних дыхательных путей. Выражена гипертермия. Часто доминирует первично-стволовая неврологическая симптоматика (плавающие движения глазных яблок, парезы зрения, тоничный нистагм, нарушения глотания, двусторонний мидриаз или птоз — опущение верхнего века, дивергенция глаз по вертикальной или горизонтальной оси, меняющийся мышечный тонус, децеребрационная ригидность, угнетение или повышение сухожильных рефлексов, рефлексов со слизистых оболочек и кожи, двусторонние патологические стопные знаки и др.), которая в первые часы и дни после травмы затушевывает очаговые полушарные симптомы. Могут выявляться парезы конечностей (вплоть до параличей), подергивания и нарушения мышечного тонуса, рефлексы



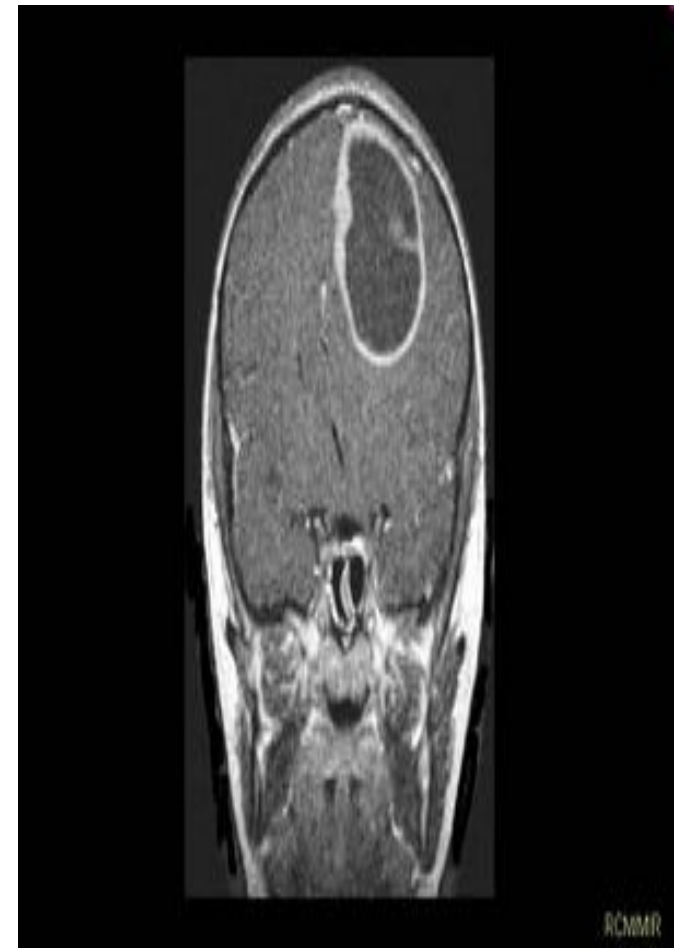
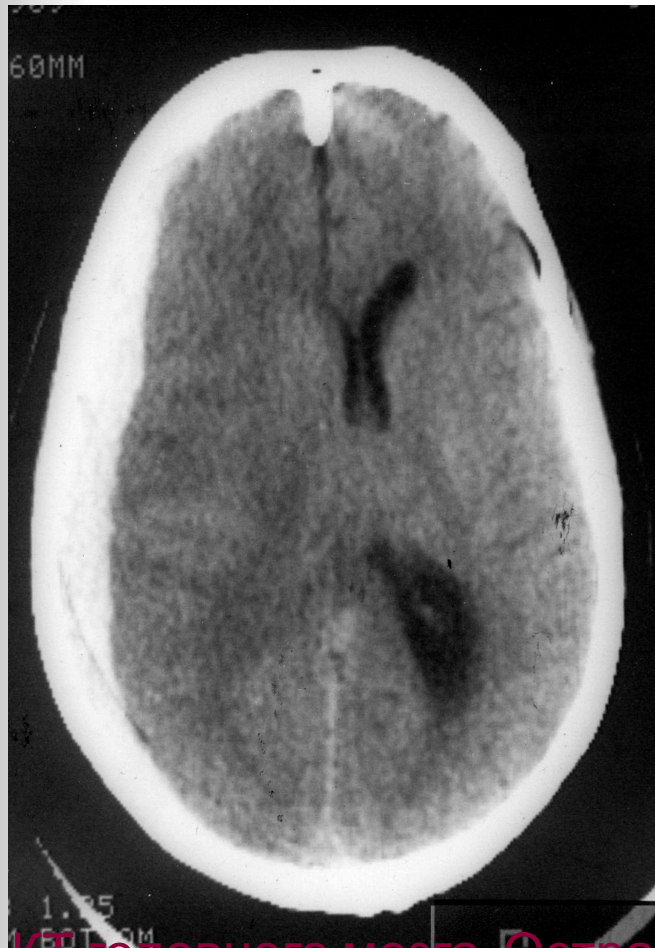# Сдавление головного

## мозга

- Сдавление головного мозга - прогрессирующий патологический процесс в полости черепа, возникающий вследствие травмы и вызывающий дислокацию и ущемление ствола с развитием угрожающего для жизни состояния. При ЧМТ сдавление головного мозга встречаются в 3-5% случаев как на фоне УГМ, так и без них. Среди причин сдавления на первом месте стоят внутрочерепные гематомы - эпидуральные, субдуральные, внутримозговые и внутривентрикулярные; далее следуют вдавленные переломы костей черепа, очаги размозжения мозга, субдуральные гигромы, пневмоцефалия. . Сдавление головного мозга. Основной причиной сдавления мозга при черепно-мозговой травме является скопление крови в замкнутом внутрочерепном пространстве. В зависимости от отношения к оболочкам и веществу мозга выделяют эпидуральные (расположенные над твёрдой мозговой оболочкой), субдуральные (между твёрдой мозговой оболочкой и паутинной оболочкой), внутримозговые (в белом веществе мозга и внутривентрикулярные (в полости желудочков мозга) гематомы. Причиной



# Сдавление головного

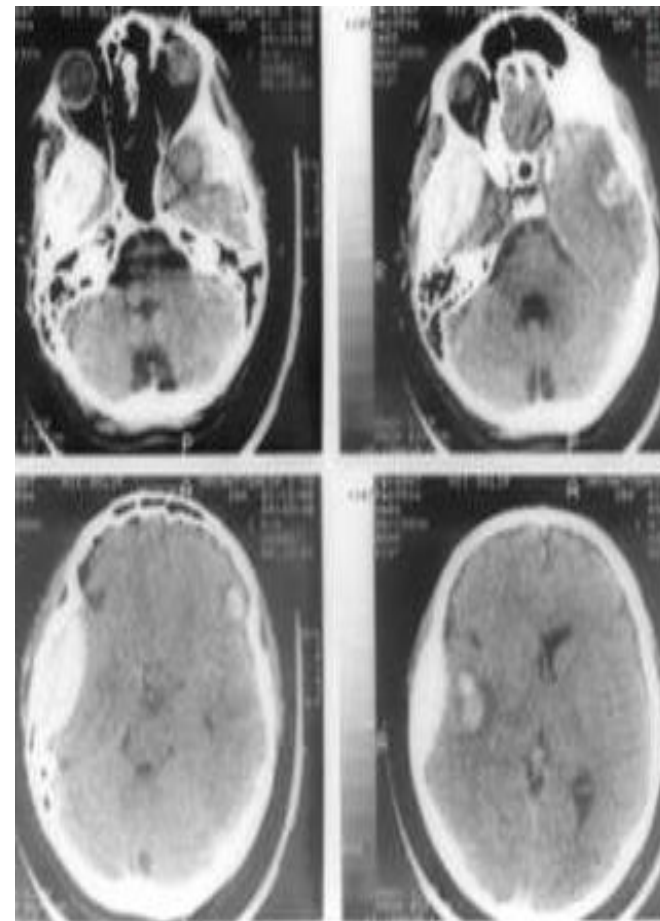


КТ головного мозга. Острая субдуральная гематома в правой лобно-теменно-височной области с дислокацией головного мозга и его сдавлением

Опухоль головного мозга

# Сотрясения головного мозга

Сотрясения головного мозга характеризуются комплексом взаимосвязанных деструктивных, реактивных и компенсаторно-приспособительных процессов, протекающих на ультраструктурном уровне в синаптическом аппарате, нейронах, клетках.



# Литература

- Клиническое руководство по черепно-мозговой травме, том 3, Коновалов А.Н. 2002 г.
- Потапов А.А., Лихтерман Л.Б., Кравчук А.Д. Хронические субдуральные гематомы. М.: Антидор, 1997.
- Потапов А.А., Охлопков В.А., Лихтерман Л.Б., Кравчук А.Д. Посттравматическая базальная ликворея. М.: Антидор, 1997.
- Нейротравматология. Справочник. Под ред. акад. РАМН А.Н.Коновалова, проф. Л.Б.Лихтермана, проф. А.А.Потапова. Ростов-на-Дону: Феникс, 1999.
- Клиническое руководство по черепно-мозговой травме. Под ред. акад. РАМН
- Коновалов А.Н., Потапов А.А., Лихтерман Л.Б. и др. Хирургия последствий черепно-мозговой травмы. М., 2006.

