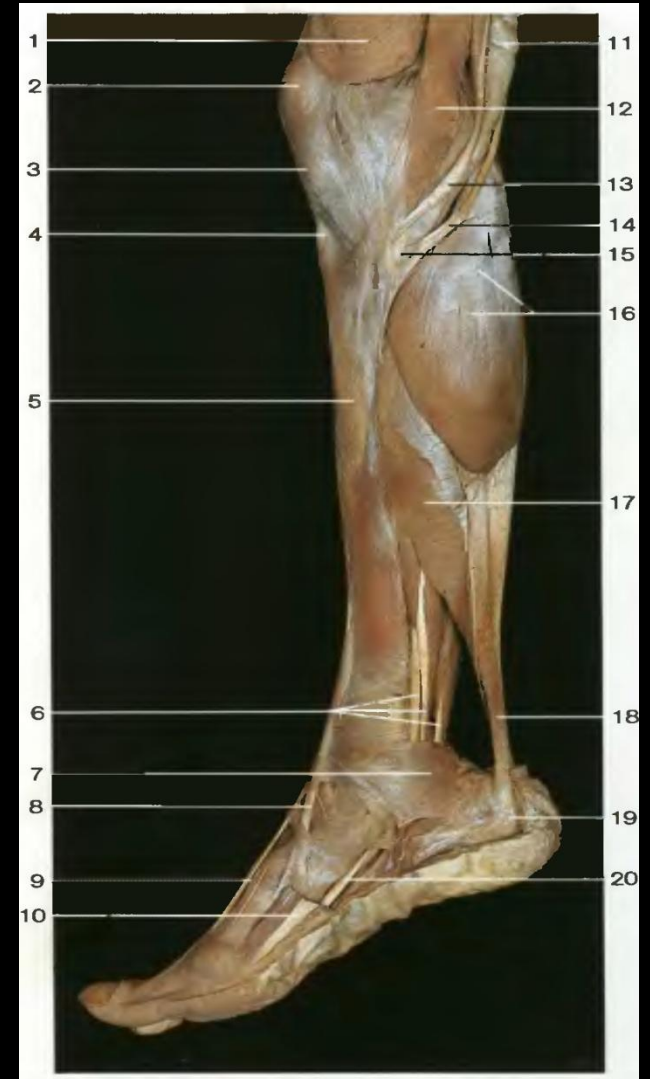


Повреждения ахиллова сухожилия

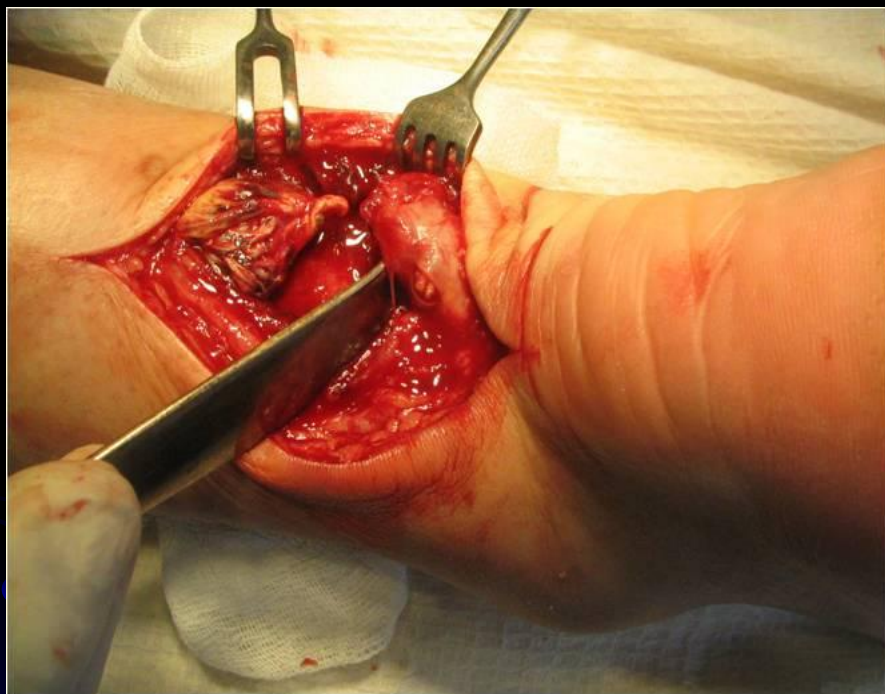


Анатомические особенности

- Камбаловидная, икроножная и подошвенная мышцы образуют трехглавую мышцу голени. Общее конечное сухожилие камбаловидной и икроножной мышц прикрепляется в качестве ахиллова сухожилия к бугорку пяточной кости.
- Условные обозначения:
 - 16-медialьная головка икроножной мышцы
 - 17-камбаловидная мышца
 - 18-пяточное ,или ахиллово сухожилие



Классификация повреждений

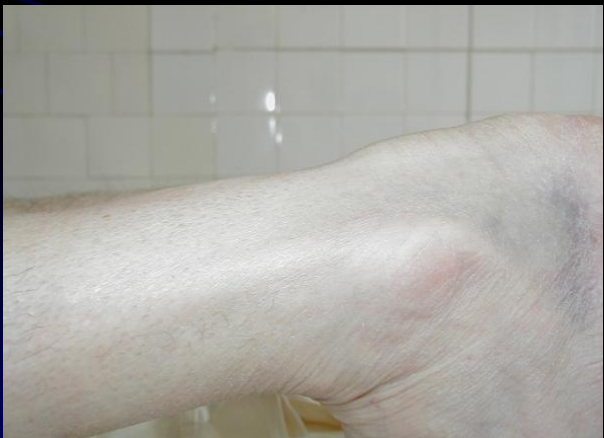
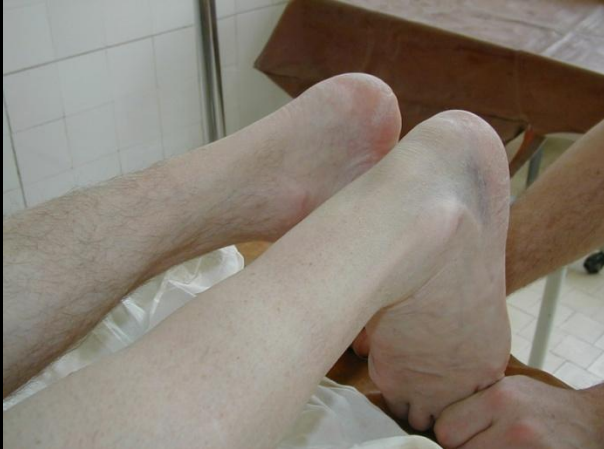
- Различают открытые и закрытые (подкожные разрывы) повреждения ахиллова сухожилия.
- По локализации :
 - проксимальные разрывы m.triceps surae
 - разрывы ахиллова сухожилия в типичном месте(на 2-5 см проксимальнее от места прикрепления к пяточной кости)
 - дистальные разрывы ахиллова сухожилия с отрывом пяточной кости или переломом пяточной кости типа «утиный клюв»
- По времени:
 - свежие разрывы (до 2 недель)
 - застарелые разрывы (позднее 2 недель)

Причины травмы

- Причинами травмы являются мгновенное сокращение сильных икроножных мышц при стартовом шаге или тыльном сгибании стопы.
- В патогенезе разрыва сухожилия играет роль как дегенеративные изменения сухожилия, уменьшение кровообращения его тканей , так и механическая перегрузка.

Клиническая картина и диагностика



- внезапная боль на тыльной стороне дистального отдела голени
- отек
- болезненность и кровоизлияние на тыльной стороне голени.
- рефлекс ахиллова сухожилия отрицательный.
- стояние на пальцах поврежденной конечности невозможно.
- отсутствие пассивного подошвенного сгибания в голеностопном суставе при проведении теста Томпсона и Догерти .
- с помощью рентгенограмм в передне- задней и боковой проекциях можно диагностировать отрывной перелом типа «утиный клюв», а также обызвествления сухожилия.
- при помощи сонографии можно определить место разрыва сухожилия.
- ядерно-магнитная томография дает возможность уверенно диагностировать свежий разрыв , степень расхождения , а также возможные кровоизлияния , дегенеративные изменения сухожилия или некрозы.

лечение

- **Консервативное лечение :**

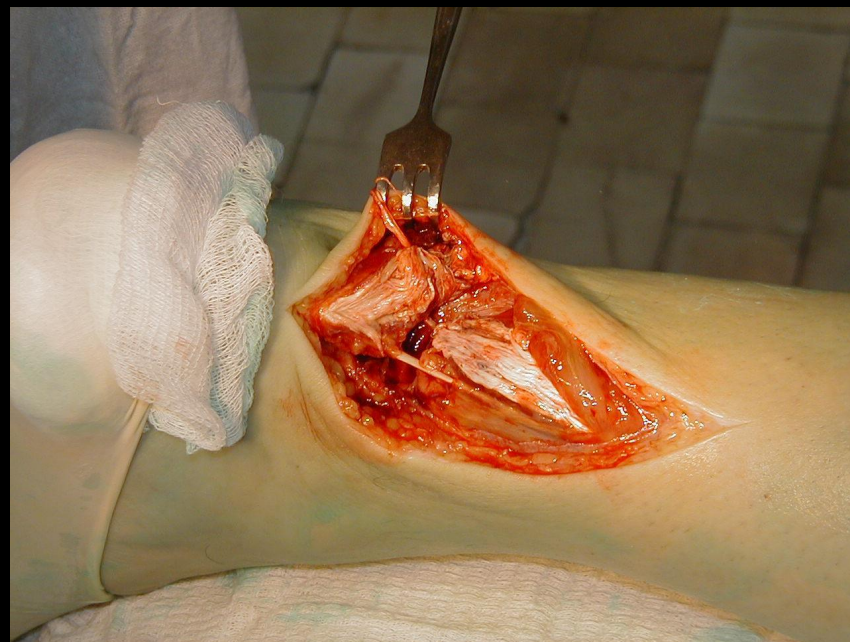
При свежих разрывах, при хорошей адаптации культей сухожилия при плантарной флексии можно предпринять попытку консервативного лечения. Консервативному лечению отдается предпочтение у пожилых больных с пониженной активностью, у больных с повышенным хирургическим риском и пациентов, получающих антикоагулянты.

В острой болевой фазе накладывают рассеченную гипсовую повязку в положении сгибания в коленном суставе и подошвенного сгибания стопы. Через 1-2 нед. накладывают гипсовый сапожок на 6 нед. с последующим ношением каблучка высотой 2,5 см в течение 4 нед.

Оперативное лечение

- К преимуществам хирургического лечения разрыва ахиллова сухожилия относят меньшую частоту повторных разрывов, более высокую прочность сухожилия, большую мышечную силу в конечном результате.

Целью является создание анатомической целостности и непрерывности повреждённого сухожилия на фоне восстановления первоначальной длины без лишней травматизации окружающих тканей, благоприятные адаптационные условия для скорейшей репарации, снижение продолжительности времени пребывания в стационаре и сроков временной нетрудоспособности.

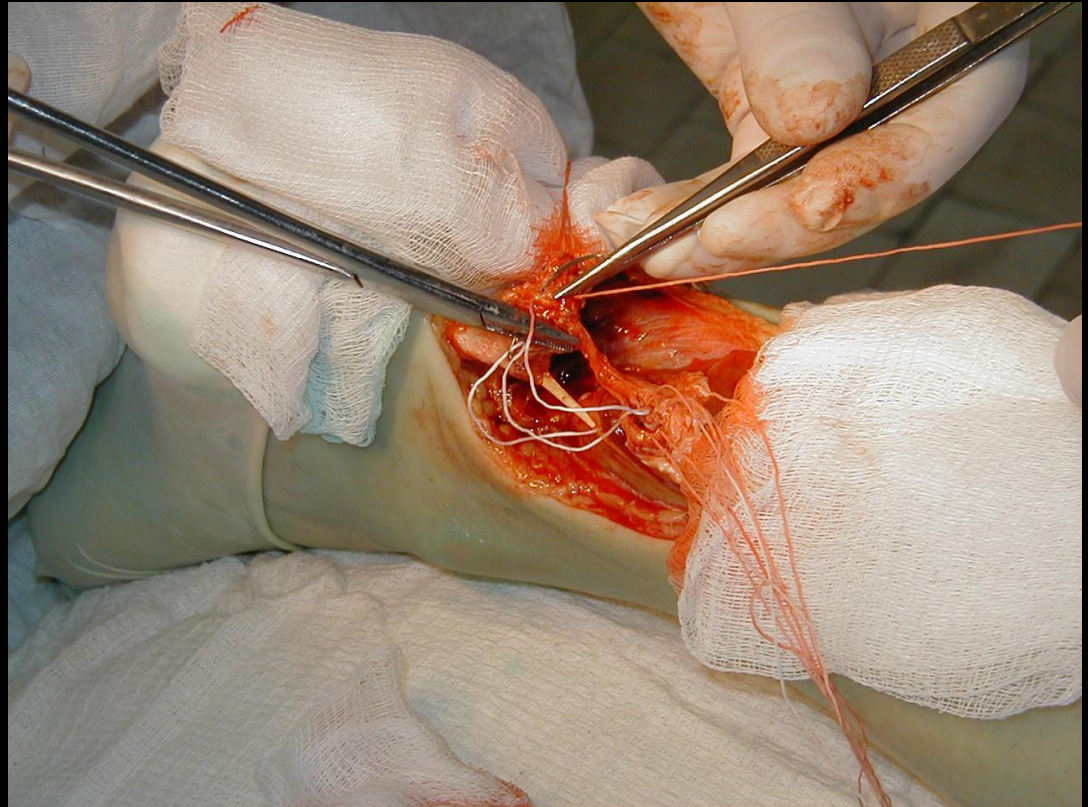


Сухожильный шов

Сухожильный шов-метод восстановления целостности поврежденного сухожилия. При наложении шва на сухожилие стремятся обеспечить условия для сращения сухожилия без грубого рубца.

При восстановлении поврежденных сухожилий применяют:

- первичный шов-в первые часы после травмы
- ранний вторичный шов-в сроки от двух недель до 1,5 месяцев после травмы
- поздний вторичный шов-в сроки от 2-х месяцев до нескольких лет после травмы(В.И.Розов)



Методы сухожильного шва

Швы:

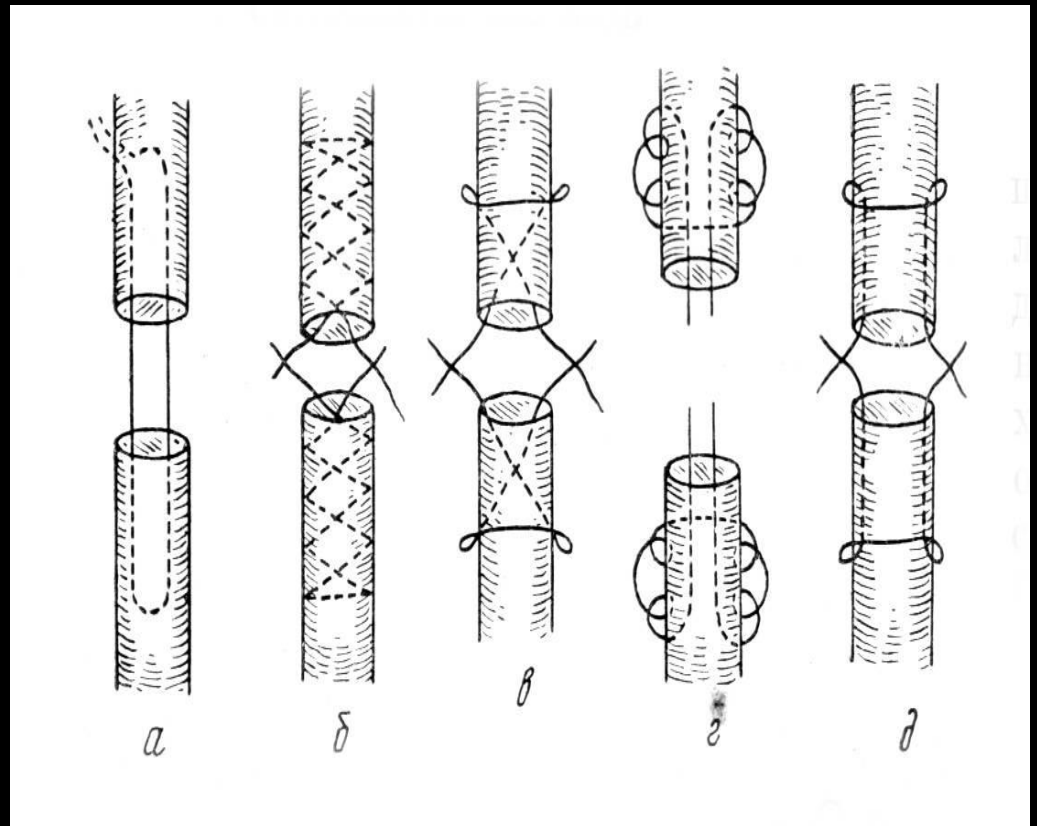
а- Ланге;

б- Кюнео;

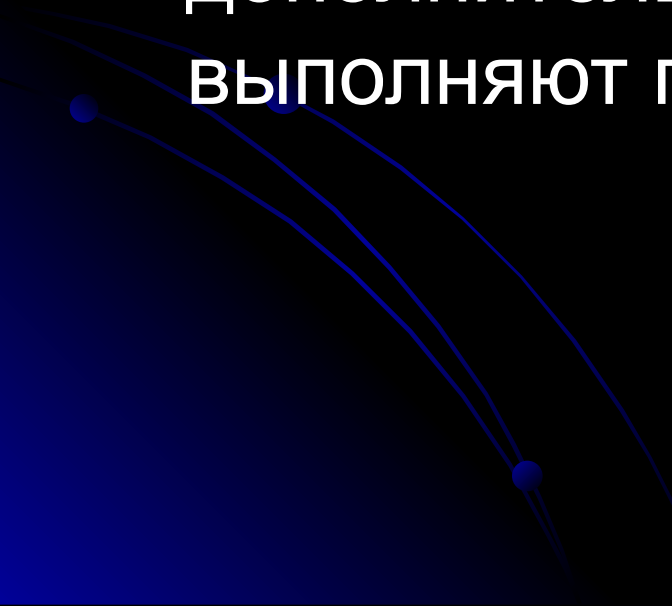
в- Блоха и Бонне;

г- М.М. Козакова;

д- В.И. Розова.

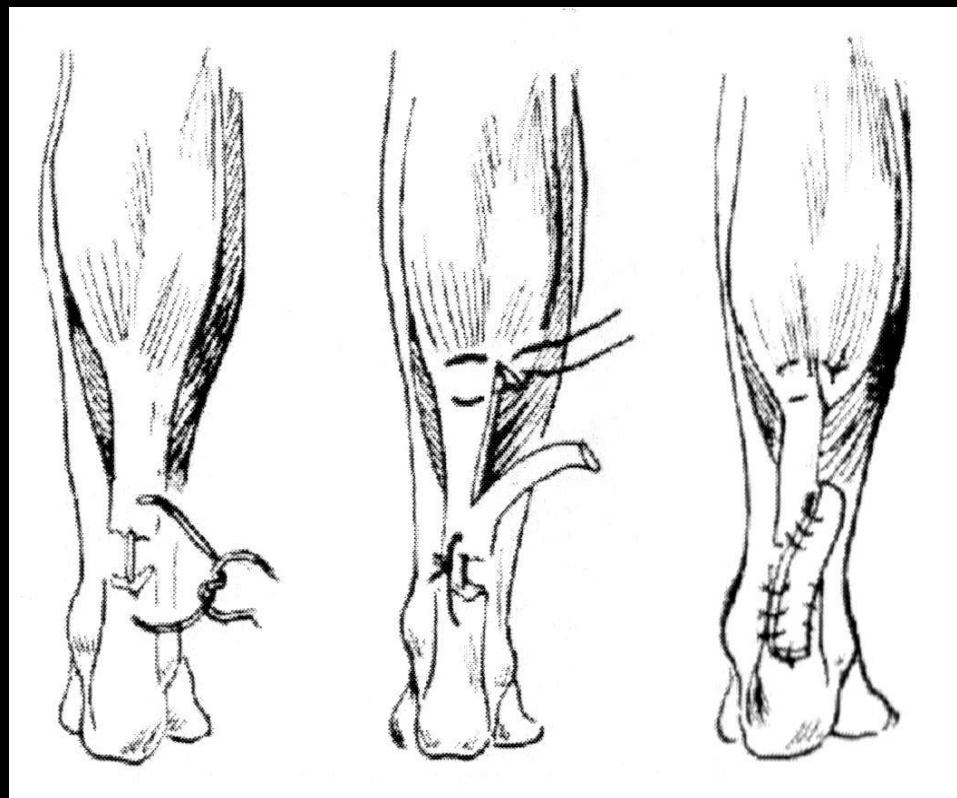


Пластическое восстановление ахиллова сухожилия

- При выраженных дегенеративных изменениях ахиллова сухожилия и большом дефекте сухожилия после травмы , застарелых разрывах дополнительно к сухожильному шву выполняют пластику сухожилия
- 

Пластика при закрытых повреждениях ахиллова сухожилия по Г. Д. Никитину

Из сухожилия наружной головки трехглавой мышцы голени отпрепаровывают прямоугольный лоскут на ножке в периферийной части, шириною $\frac{1}{3}$ до $\frac{1}{2}$ ширины сухожилия *m. gastrocnemii*. Этот лоскут перекидывают в периферийном направлении, покрывая дефект ахиллова сухожилия, пришивая единичными швами к центральному и периферийному его концу. Угол, образованный в сухожилии *caput lat. m. gastrocnemii*, зашивают двумя швами и замаскировывают

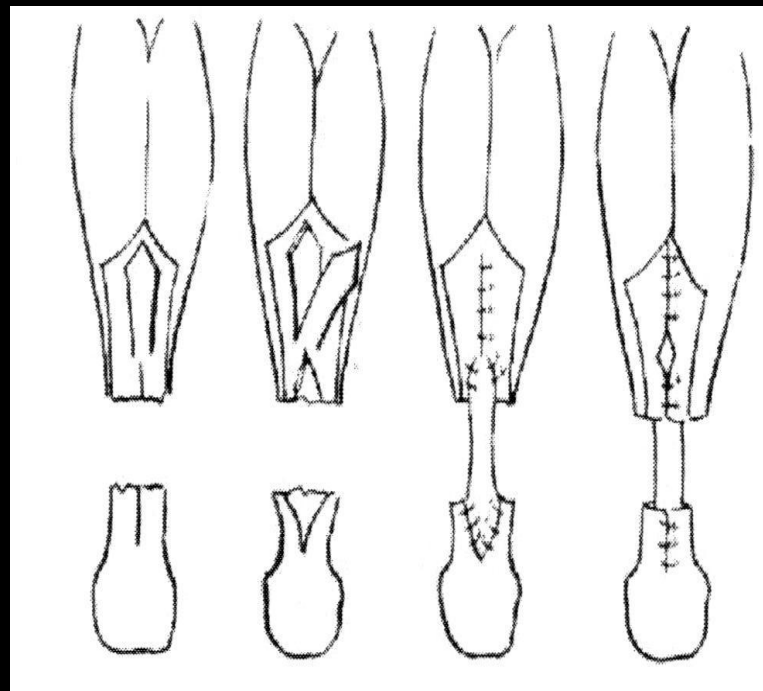


Техника В. А Чернавского

Измеряют длину дефекта. От апоневроза трехглавой мышцы отпрепаровывают лоскут на ножке с заостренным центральным краем, длиной 10-12 см и шириною в 2-2,5 см.

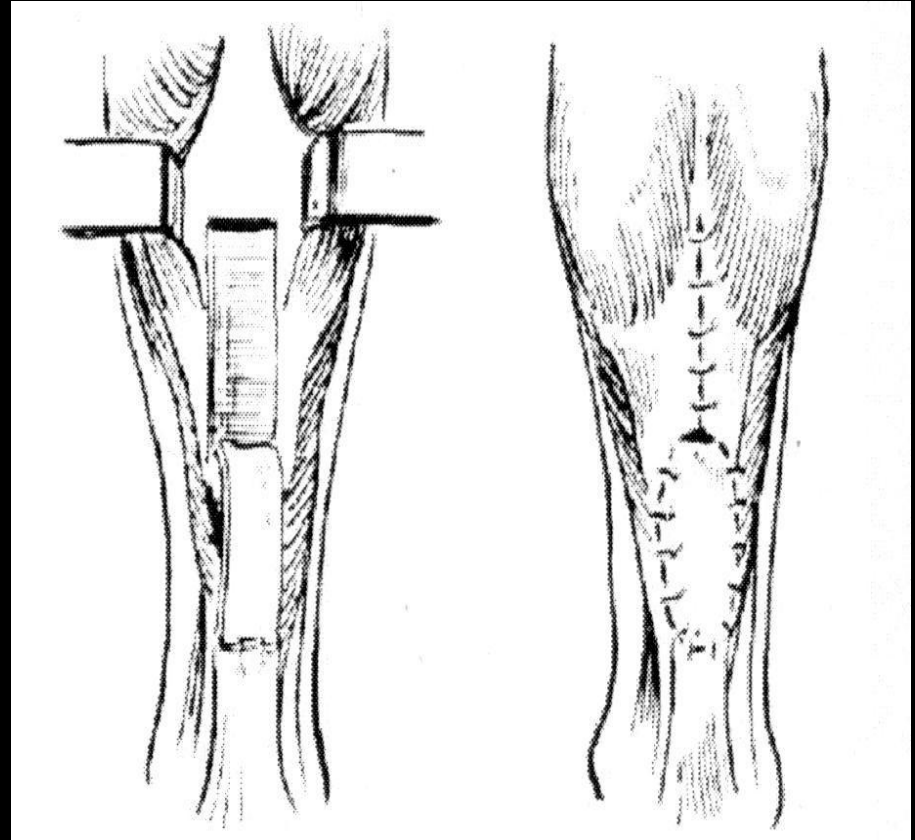
Края обеих освеженных частей ахиллова сухожилия расщепляют продольно, выкроенный апоневротический лоскут перекидывают в периферийном направлении и пришивают кетгутом к расщепленному периферийному краю ахиллова сухожилия. Дефект апоневроза закрывают единичными кетгутовыми швами.

Отделенный апоневротичный лоскут пришивают периферийно и центрально к ахиллову сухожилию, после чего прикрывают эти швы расщепленными частями сухожилия, каждый отдельно в периферийной и центральной части. Как на опасность при этой операции следует указать на повреждение или попадание в шов *n. cutaneus surae medialis*.



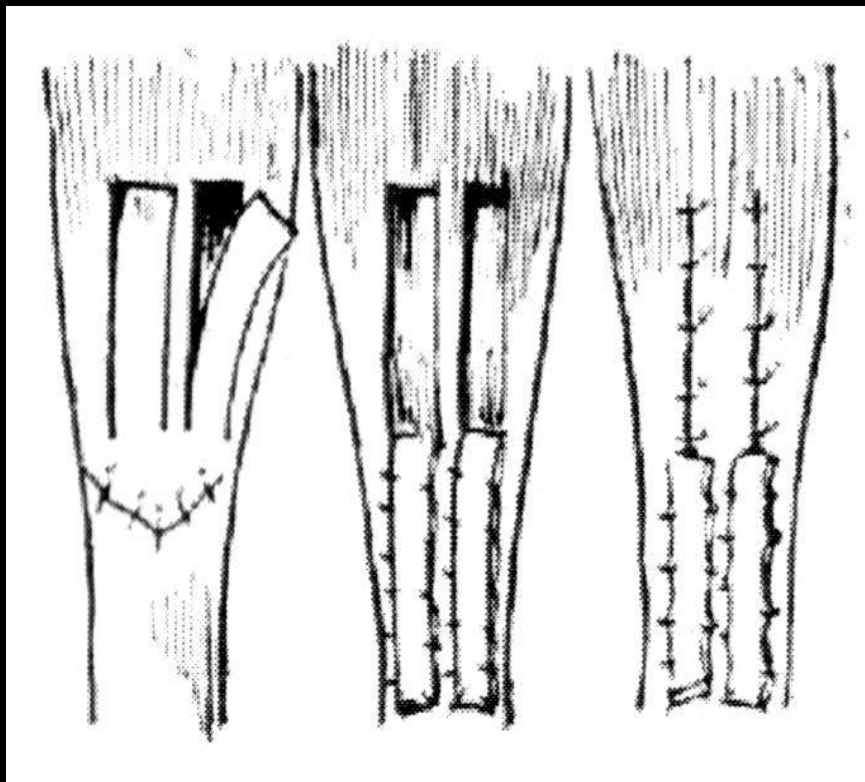
Техника Ducroquet


По методу Ducroquet и Lescoeur просто перекидывают четырехугольный лоскут из проксимальной части мышцы и пришивают его к дистальной части.



Техника Mangini

По методу Mangini
откидывают книзу два
параллельных
четырёхугольных лоскута.



- Также применяются методы пластики в которых используются :
 - сухожилие подошвенной мышцы
 - сухожилие длинного сгибателя пальцев стопы
 - широкая фасция бедра
 - гетерогенная брюшина
 - искусственные имплантаты
- 

- При лечении застарелых открытых повреждений с дефектом мягких тканей также может использоваться следующий метод:

- одновременно с пластикой сухожилия выполняется закрытие дефекта кожи свободными лоскутами на микрососудистых анастомозах . При этом могут использоваться торакодорсальный лоскут , лопаточный лоскут или лучевой лоскут с включением кровоснабжаемых сухожилий лучевого сгибателя запястья и длинной ладонной мышцы. Включение в лоскут участков кровоснабжаемых сухожилий обеспечивает эффект восполнения ахиллова сухожилия, восстановление кожи , более быстрое выздоровление.

