

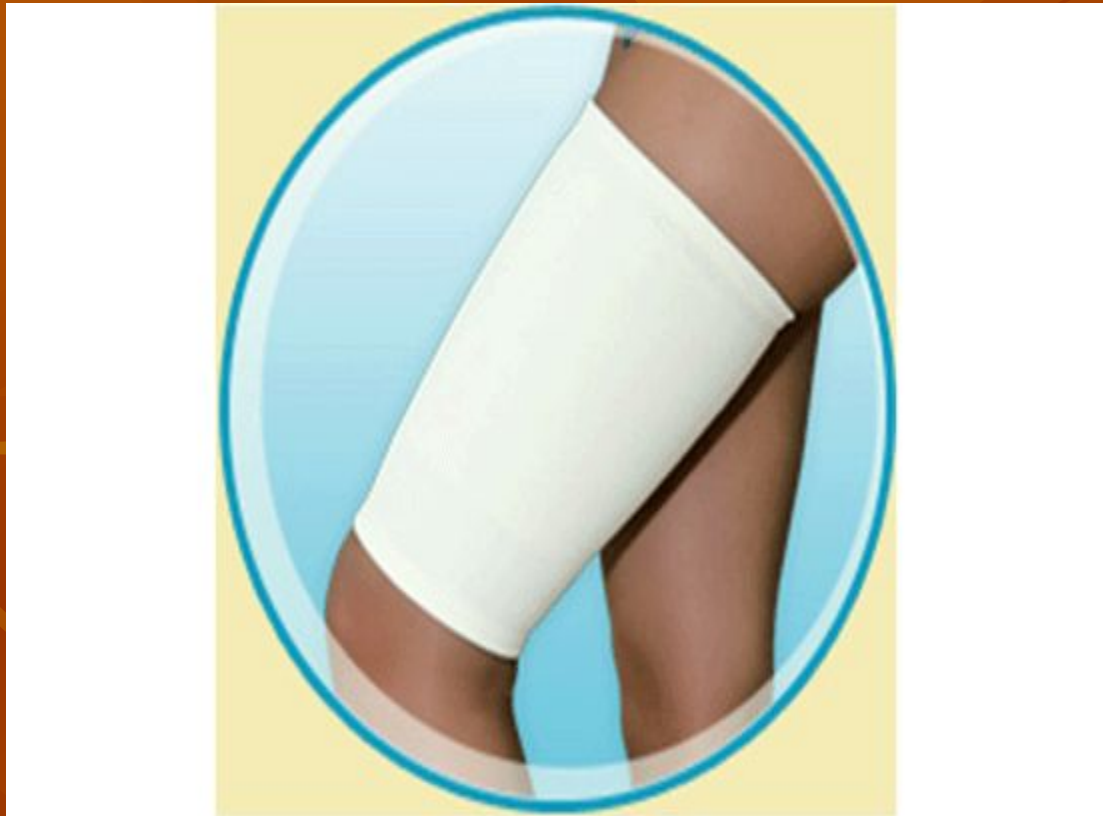# Московский Государственный Медико- Стоматологический Университет

Презентация на тему:

## «Повреждения бедра и коленного сустава»

Подготовила студентка 4 курса  
1 МОФ Залетова А.В.

# Повреждения бедра



# Нормальная анатомия:

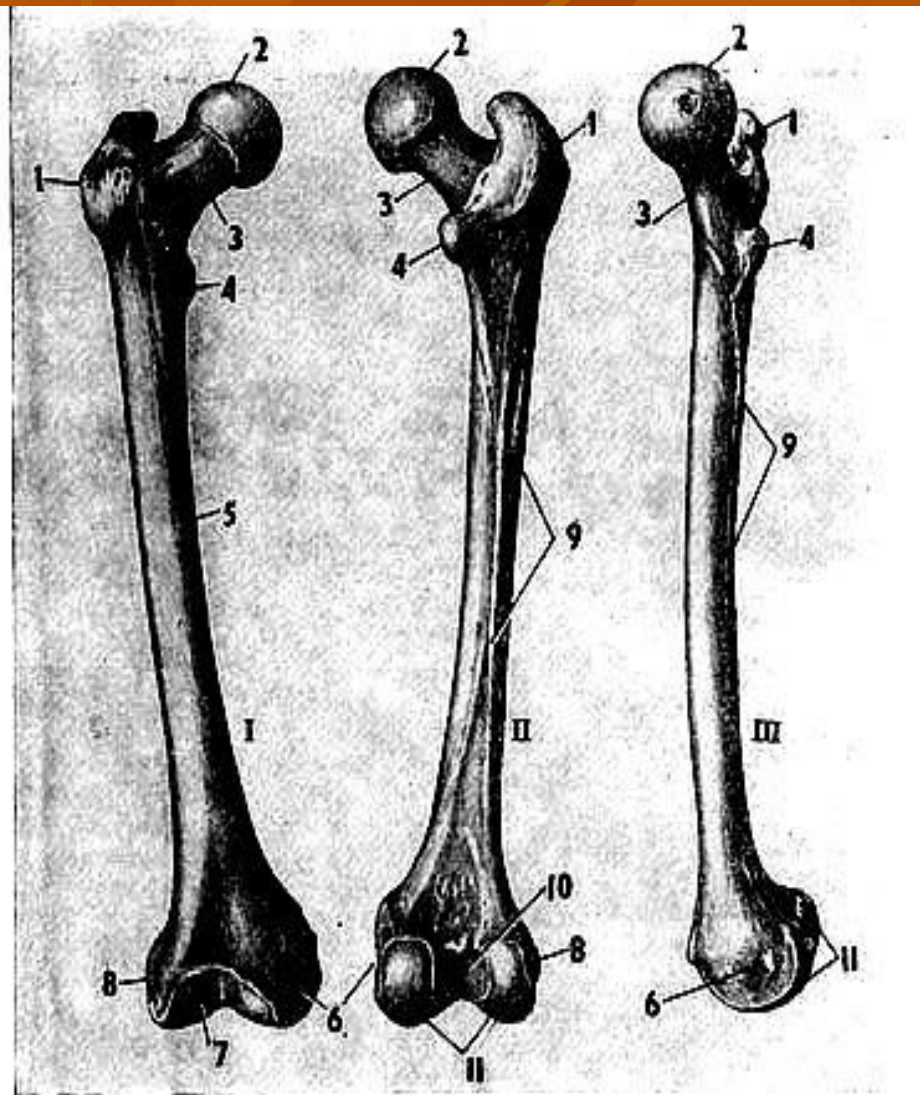


Рис. 12. Бедренная кость (правая). I — спереди; II — сбоку; III — сзади:  
1 — большой вертел, 2 — головка, 3 — шейка, 4 — малый вертел, 5 — тело бедренной кости, 6 —  
внутренний мыщелок, 7 — суставная поверхность для локтевого ямки локтевого сустава, когда нога  
выпрямлена в колене, 8 — наружный мыщелок, 9 — шероховатая линия бедра, 10 — межмышечная  
выемка, 11 — суставная поверхность мыщелка.

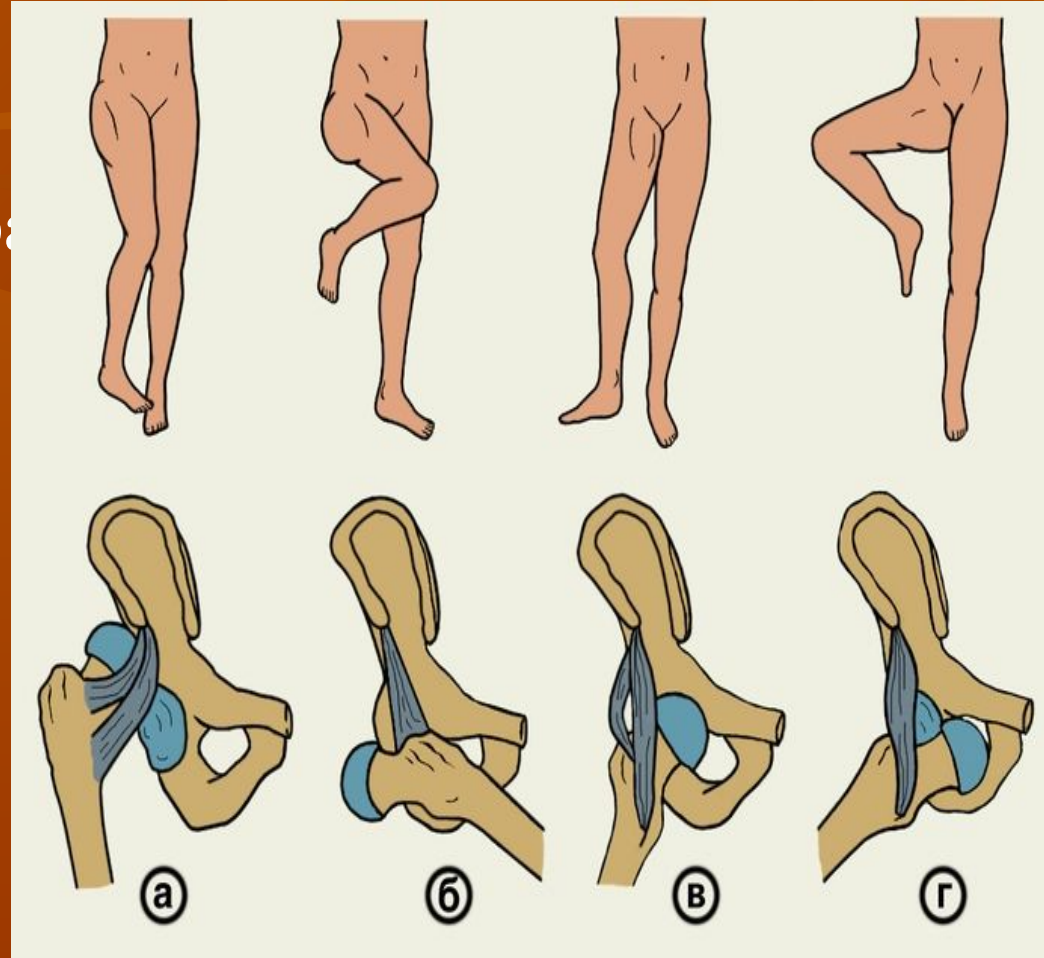
# Вывихи бедра

Подвздошный вывих бедра(задне-верхний)

Седалищный вывих бедра(задне-нижний)

Надлонный вывих бедра(передне-верхний)

Запирательный вывих бедра(передне-нижний)



## Клиника:

- Боль
- Отсутствие активных движений
- Синдром пружинящей подвижности
- Наличие деформации (выражена сильнее при нижних вывихах)
- Укорочение нижней конечности

## Осложнения:

- Повреждения седалищного нерва или заднего края вертлужной впадины (при задне-нижнем. вывихе)
- Сдавление бедренной артерии или одноименного нерва (при передне-верхнем вывихе)
- Травма запирающего нерва (при передне-нижнем вывихе бедра).



# Лечение:

- Обезболивание
- Вправление (Вправление свежих вывихов производят под наркозом в порядке оказания больному неотложной помощи. Несвежие вывихи бедра подлежат также одномоментному вправлению под наркозом. При неудаче прибегают к открытому вправлению. Застарелые вывихи требуют оперативного лечения — открытого вправления бедра по типу артропластики.
- Фиксация

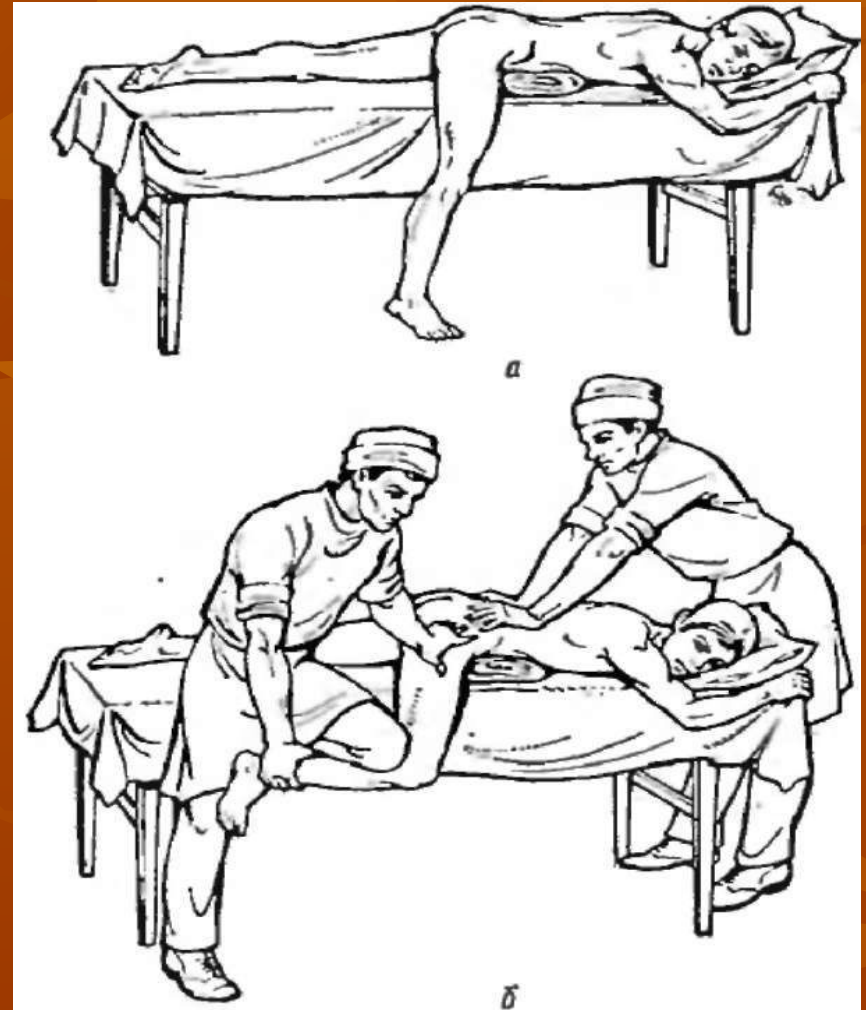

Рис. 128. Устранение вывиха бедра по Колле-ну — Джанелидзе:  
а — положение больного до устранения вывиха; б — в момент устранения вывиха.

# Переломы бедренной кости:

- Переломы шейки бедра
- Переломы большого и малого вертелов
- Межвертельные/чрезвертельные переломы
- Переломы диафиза бедренной кости

# Переломы диафиза бедренной кости

- Механизм травмы:

- Прямой

- Непрямой

- Виды в соответствии с локализацией:

- подвертельные переломы

- переломы в верхней, средней и нижней 1/3 бедренной кости

- Надмышцелковые/  
межмышцелковые  
переломы



# Подвертательные переломы

# Переломы средней 1/3 бедра

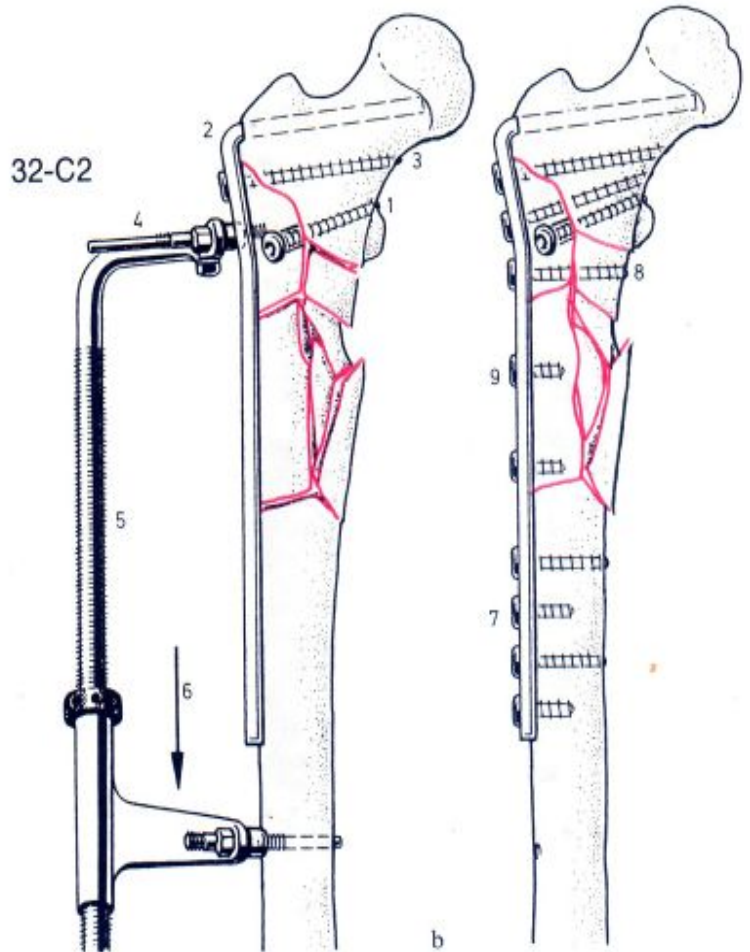
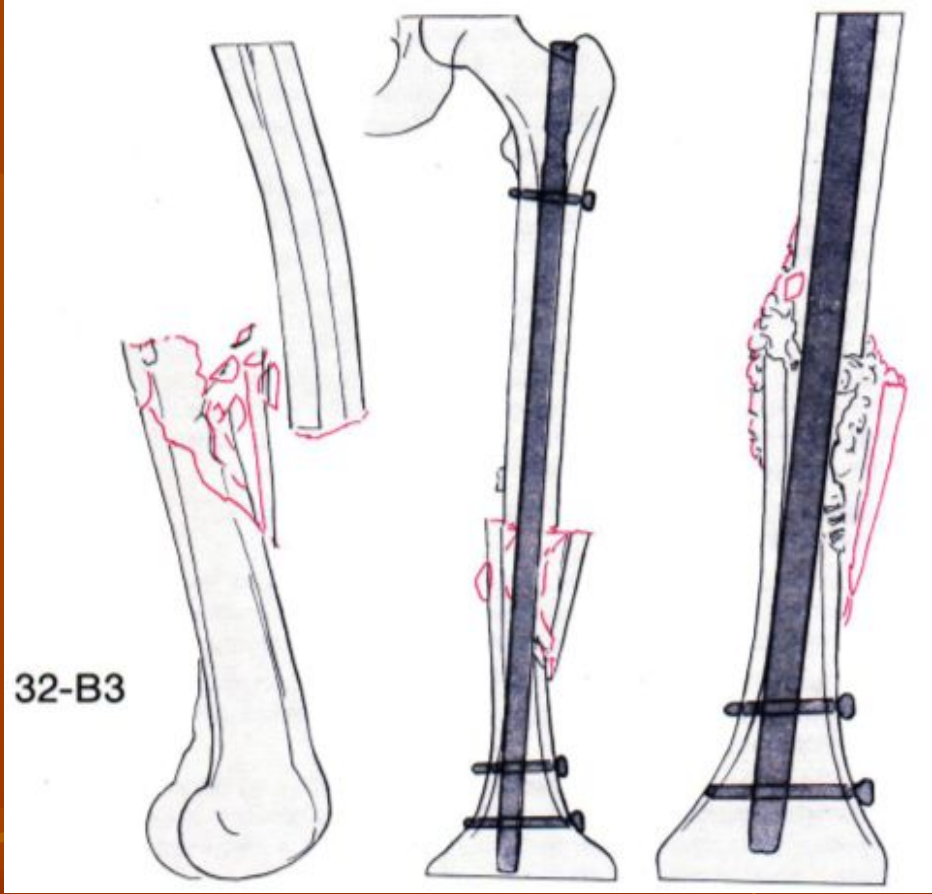


Рис.12.9



# Над/межмыщелковые переломы

Рис.12.10

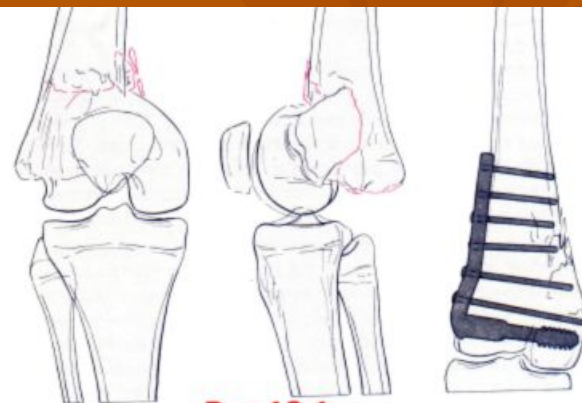
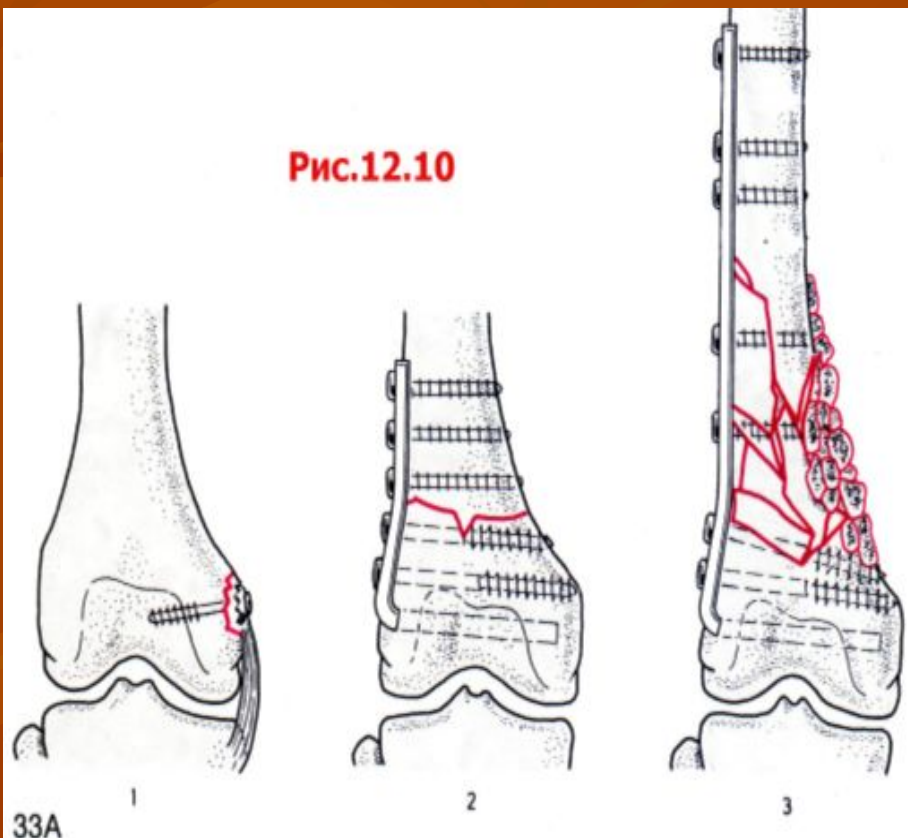


Рис.12.11

33-A3

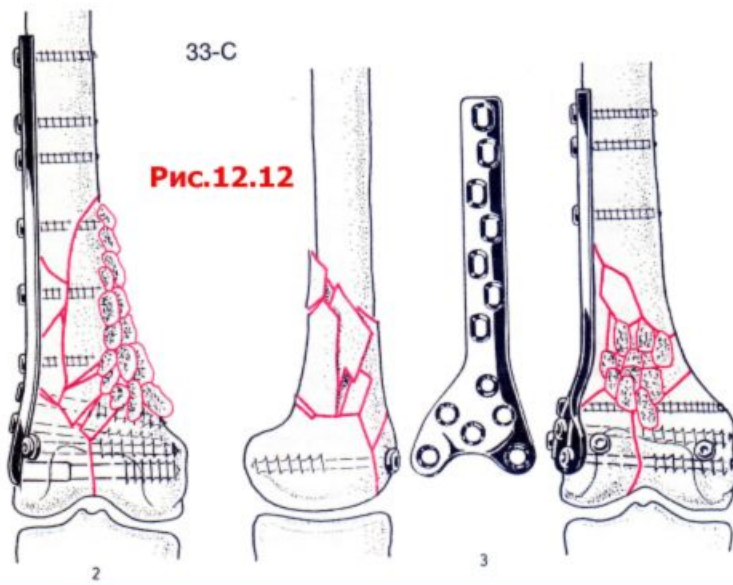


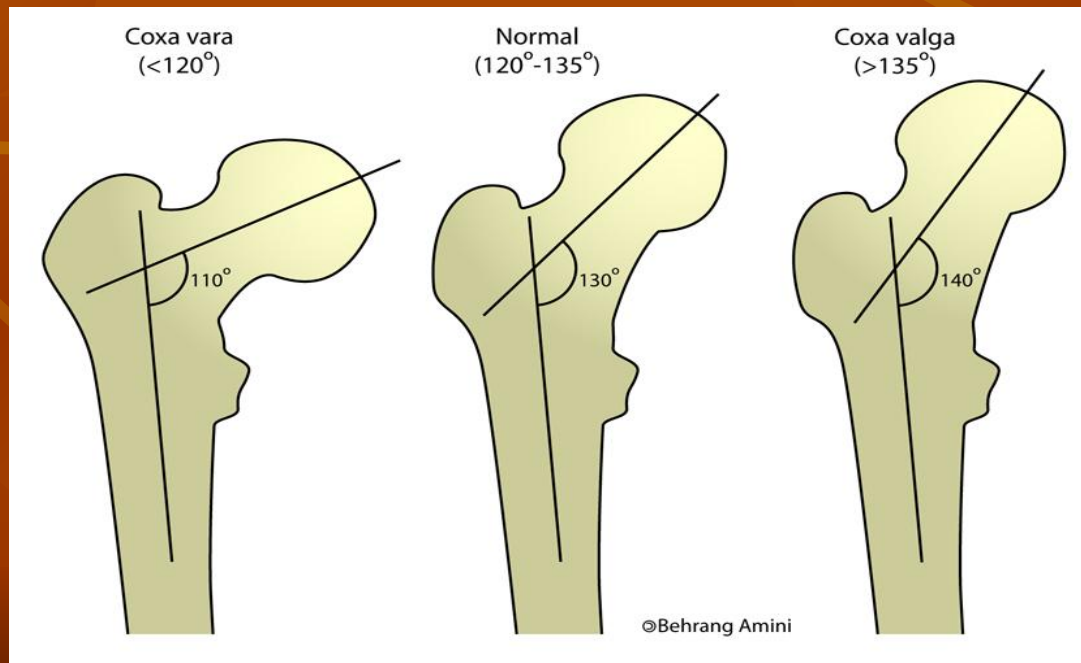
Рис.12.12

# Межвертельные/ чрезвертельные переломы

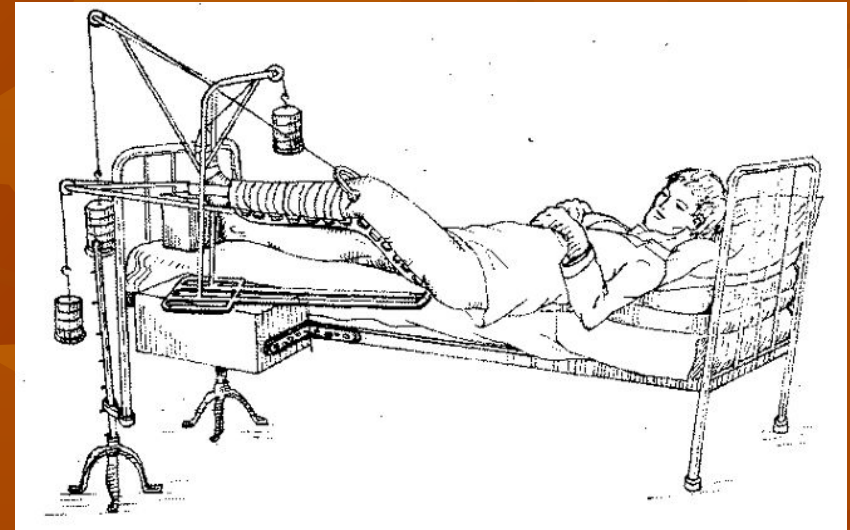
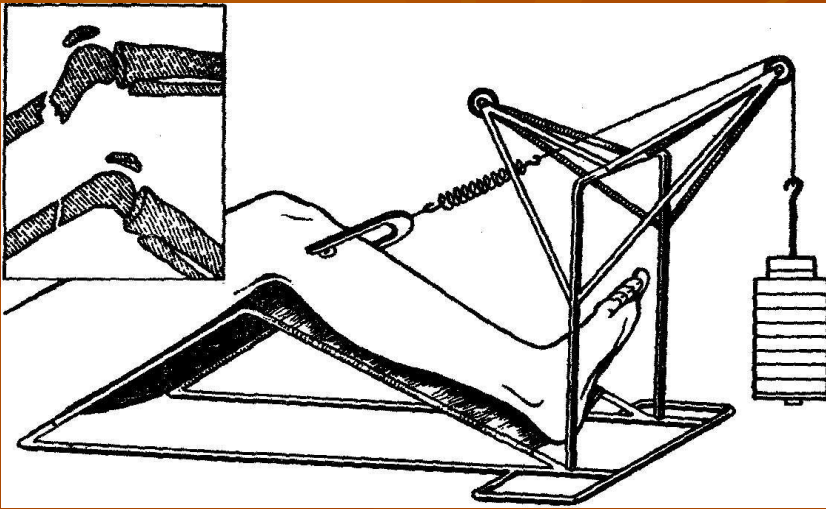
■ Могут быть:

-аддукционными(бедро приведено, шеечно-диафизарный угол уменьшен, образуется деформация под названием соха vara. Наблюдается наиболее часто)

-абдукционными(бедро находится в положении отведения, шеечно-диафизарный угол увеличен. Эта деформация называется соха valga)



# Лечение



- Применяют метод постоянного скелетного вытяжения. Клемму или спицу проводят над мышелками бедра. Больного укладывают на спину на ортопедическую койку. Под голень подкладывают ортопедическую подушку. Ногу слегка отводят. На скелетную тягу подвешивают груз 5 — 6 кг. На голень накладывают клеевое вытяжение с грузом 2 кг, а на стопу — подвешивающую петлю с грузом 1 кг. В течение первых 3 дней груз на скелетной тяге увеличивают на 1—2 кг. Для устранения наружной ротации накладывают ротационные петли на бедро и голень. Трудоспособность восстанавливается спустя 3—4 месяца.



# Оперативное лечение:

- Для фиксации фрагментов используют трехлопастные гвозди с боковыми пластинками и различными фиксаторами. Через 2—3 недели после операции больного поднимают, ставят на костыли, разрешают дозированную нагрузку. Назначают массаж, лфк.
- Трудоспособность восстанавливается через 3—4 месяца.

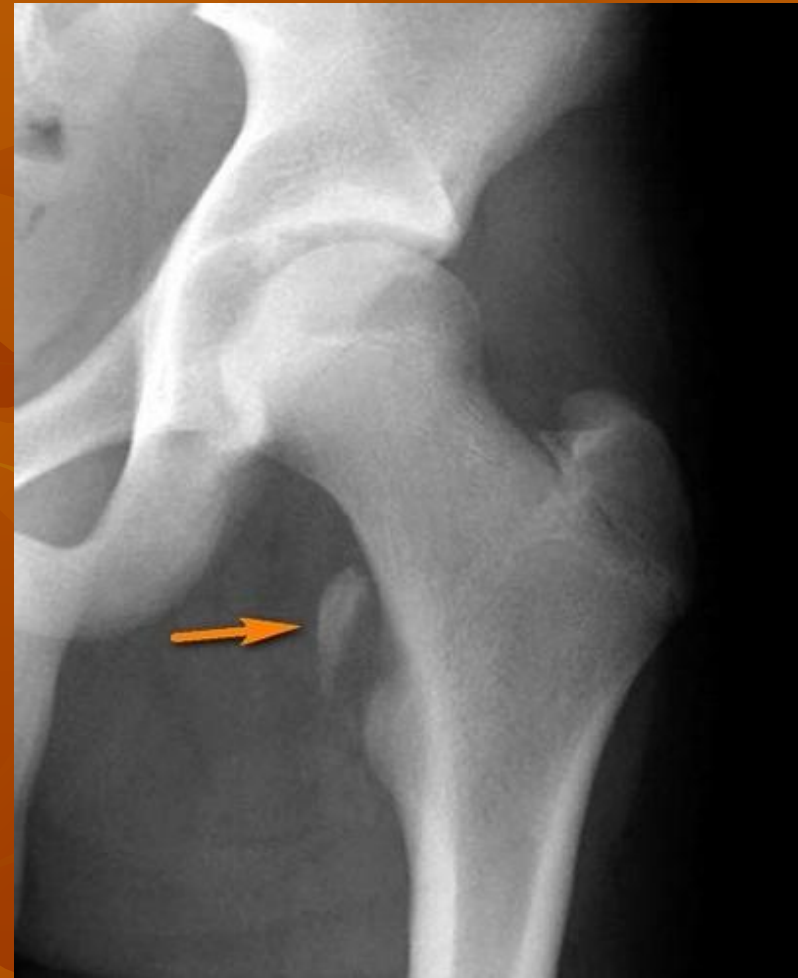



# Переломы малого вертела бедренной

## кости

- Встречаются редко.
- Относится к отрывным переломам и возникает в результате кратковременного и резкого напряжения подвздошно-поясничной мышцы.
- Наиболее типичным примером может служить повреждение, полученное при прыжке через спортивный снаряд с разведенными ногами.
- Клинически определяются боль в области перелома, затруднение приведения ноги и сгибания в тазобедренном суставе.
- **Лечение.** С помощью шины Белера или ортопедической подушки конечности придают положение отведения, наружной ротации и легкого сгибания в коленном и тазобедренном суставах на 3 недели. Полное восстановление функции наступает через 4—6 недель.

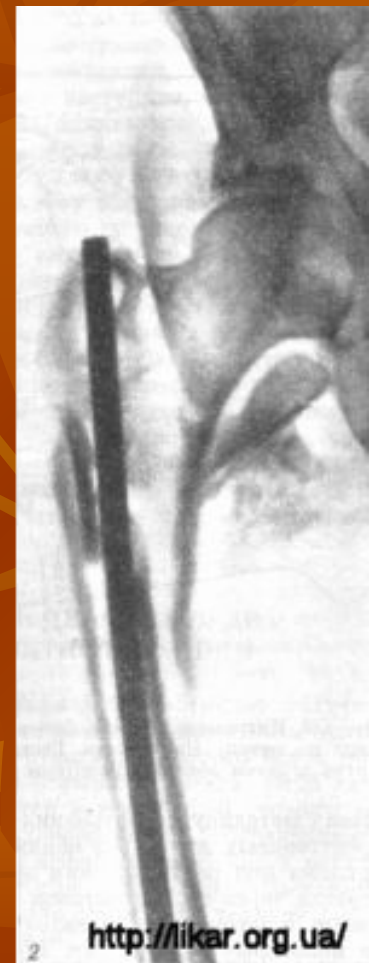
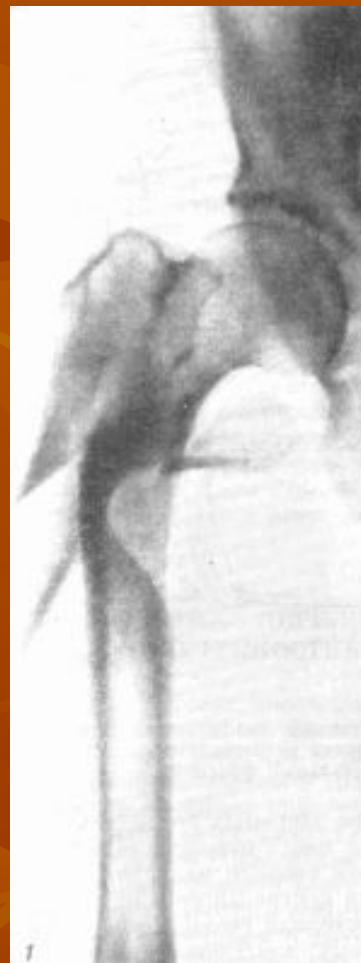

- Отрывной перелом малого вертела

# Перелом большого вертела бедренной

## кости

- Встречаются редко.
- Переломы большого вертела, как правило, возникают в результате прямой травмы (удар, падение на бок). Отломавшаяся часть большого вертела в большинстве случаев не смещается или смещается незначительно.
- Из клинических симптомов отмечаются
  - Припухлость
  - Локальная боль
  - Кровоизлияние
  - Невозможность активно отвести конечность.
- Лечение: Конечность помещают на шину Белера в положении легкого отведения и сгибания в коленном и тазобедренном суставах. накладывают клеевое вытяжение на бедро и голень с грузами 1,5—2 кг, а также поддерживающую петлю на стопу с грузом 1 кг. Через 2 недели клеевое вытяжение снимают, назначают массаж, лфк. Трудоспособность восстанавливается через 1—1,5 месяца.

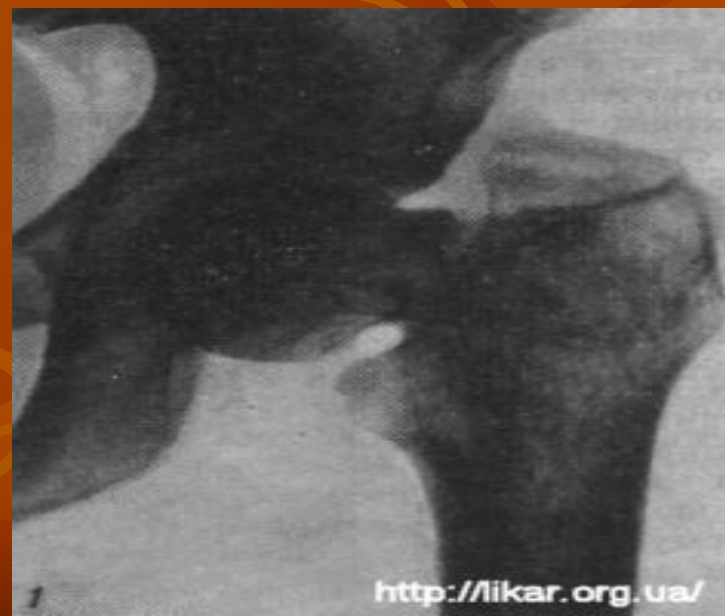
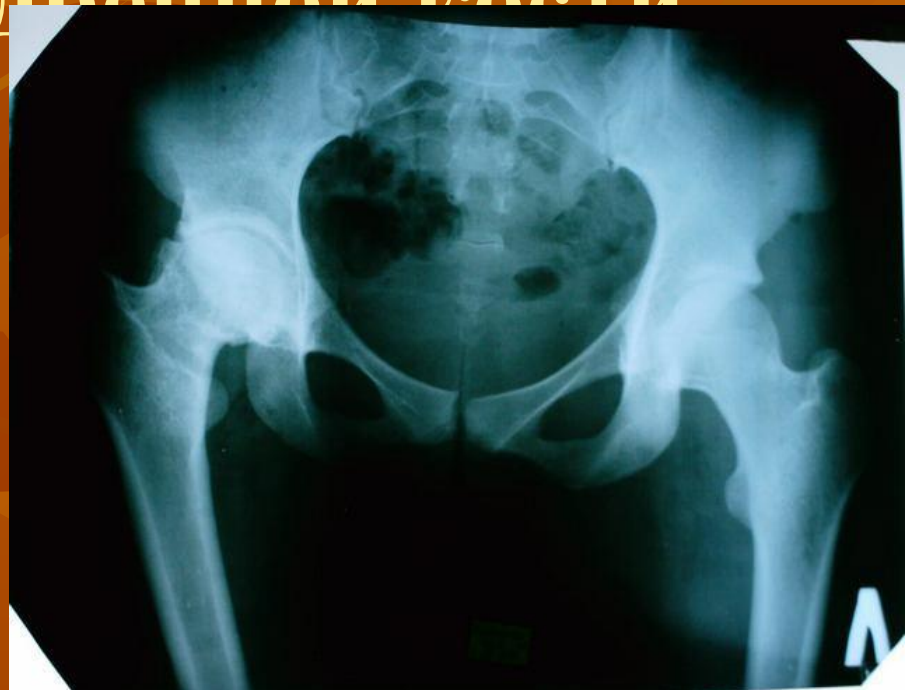
# Переломы шейки бедренной кости

■ Различают:

-медиальные(линия перелома проходит вблизи головки (субкапитальные переломы) или непосредственно через шейку бедренной кости (чрезшеечные переломы) —внутрисуставной перелом. Чаще возникают при аддукционном механизме травмы, т. е. при падении на бок.)

-латеральные(линия перелома проходит внесуставно и располагается вблизи вертелов (перелом основания шейки))



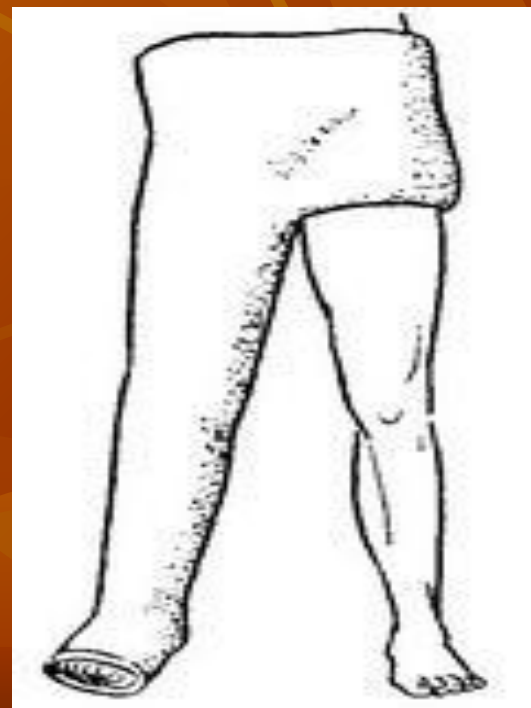
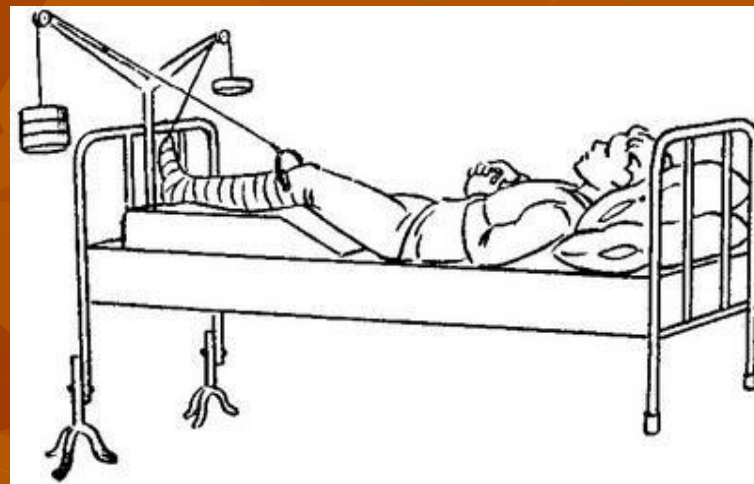
# Клиника:

- Боль в области тазобедренного сустава
- Наружная ротация всей нижней конечности, что определяется при сравнительном осмотре по стопе и надколеннику
- Положительный симптом "прилипшей пятки" (больной не в состоянии поднять выпрямленную в коленном суставе ногу)
- Укорочение конечности.
- Ощупывание области шейки (под пупартовой связкой) и нагрузка по оси бедра и на большой вертел вызывают резкую боль в области тазобедренного сустава.
- Линия Шемакера на стороне повреждения проходит ниже пупка вследствие смещения большого вертела вверх (линия, проходящая через верхушку большого вертела и передне-верхнюю ость подвздошной кости)
- Большой вертел находится выше линии Розера — Нелатона (линия соединяет передне-верхнюю ость подвздошной кости с седалищным бугром)
- Равнобедренность треугольника Бриана нарушена (образован линией, параллельной оси бедра, проведенной по наружной его поверхности через верхушку большого вертела перпендикуляром, опущенным на нее от верхней передней ости подвздошной кости той же стороны, и линией, соединяющей верхнюю переднюю ость подвздошной кости с верхушкой вертела)



# Лечение

- При вколоченных медиальных переломах шейки бедренной кости оно сводится к иммобилизации конечности в положении отведения и внутренней ротации в течение 3—4 месяцев с помощью циркулярной гипсовой повязки для тазобедренного сустава. Больные пожилого возраста плохо переносят длительную иммобилизацию гипсовой повязкой, поэтому им лучше применить клеевое вытяжение за бедро и голень с грузами по 2 кг
- Медиальные переломы шейки бедренной кости со смещением требуют репозиции фрагментов по Уитмену и фиксации конечности циркулярной гипсовой повязкой. Обезболивание местное: 40—45 мл 1% раствора новокаина.



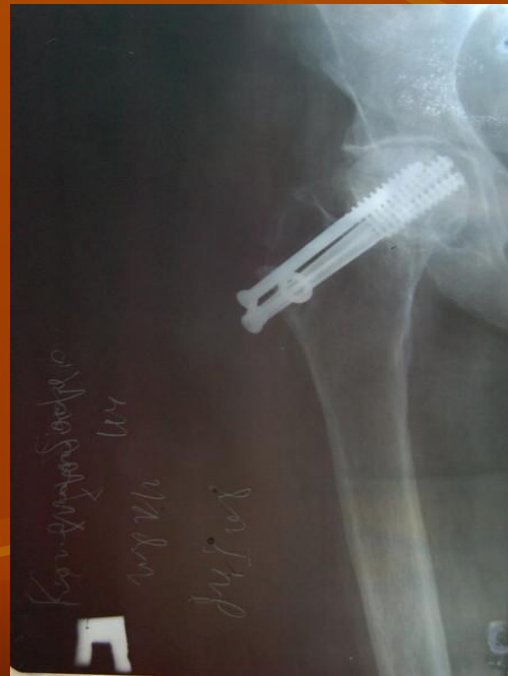
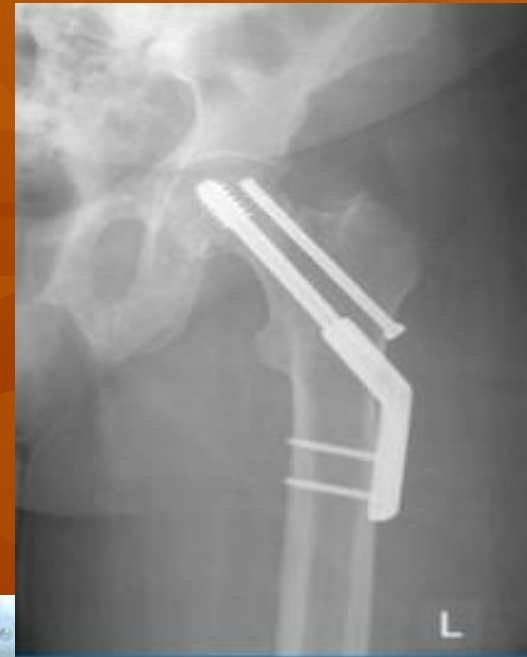
# Оперативное лечение

- Фиксацию фрагментов осуществляют металлическим трехлопастным стержнем и стальной накладной пластинкой, соединяющейся со стержнем. Пластинку прикрепляют к метафизу и диафизу бедренной кости 3—4 винтами.

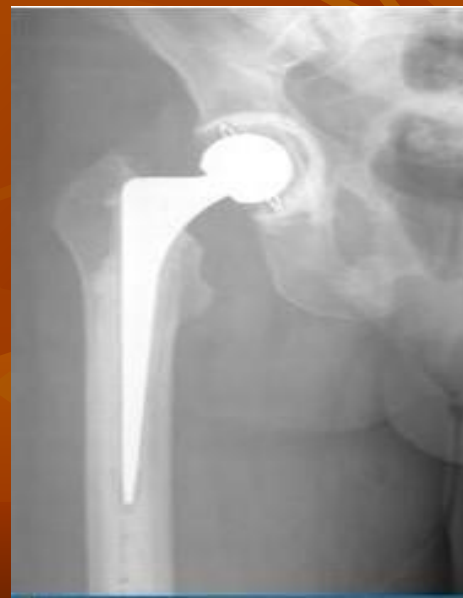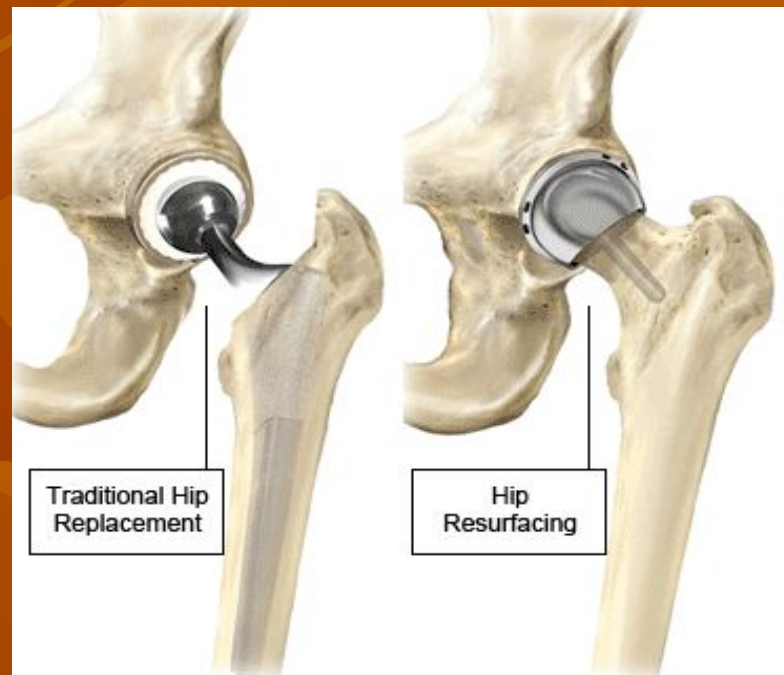
- Целесообразным является использование фиксатора, диаметр которого не превышает 6 мм.

- Наименее травматичным является остеосинтез пучком напряженных V-образных спиц. Возможно его выполнение под местной анестезией через прокол кожи не более 1 см.



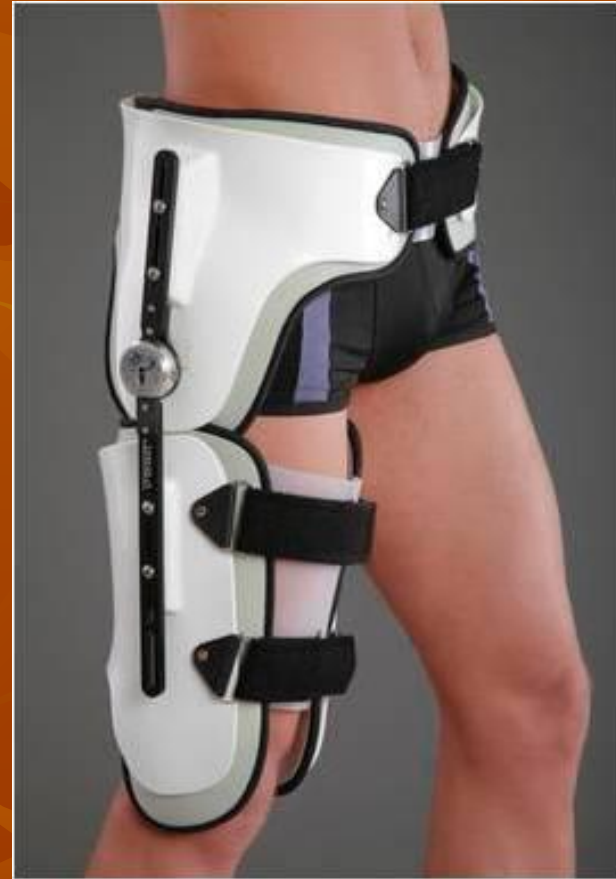# Эндопротезирование

- Однополюсное эндопротезирование головки бедренной кости производят у пожилых больных с оскольчатými переломами шейки бедренной кости, нерепонируемыми переломами шейки, переломами шейки с вывихом головки бедренной кости, ложных суставах шейки, асептическом некрозом головки бедренной кости с выраженным болевым синдромом и нарушением функции конечности, опухолях головки и шейки бедра, в том числе у молодых
- Тотальное эндопротезирование применяется при длительном болевом синдроме у больных старше 60 лет, ревматоидном артрите, болезни Бехтерева, болезни Стилла, деформирующем артрозе различной этиологии, асептическом некрозе головки бедренной кости, несросшихся переломах шейки бедренной кости и др.

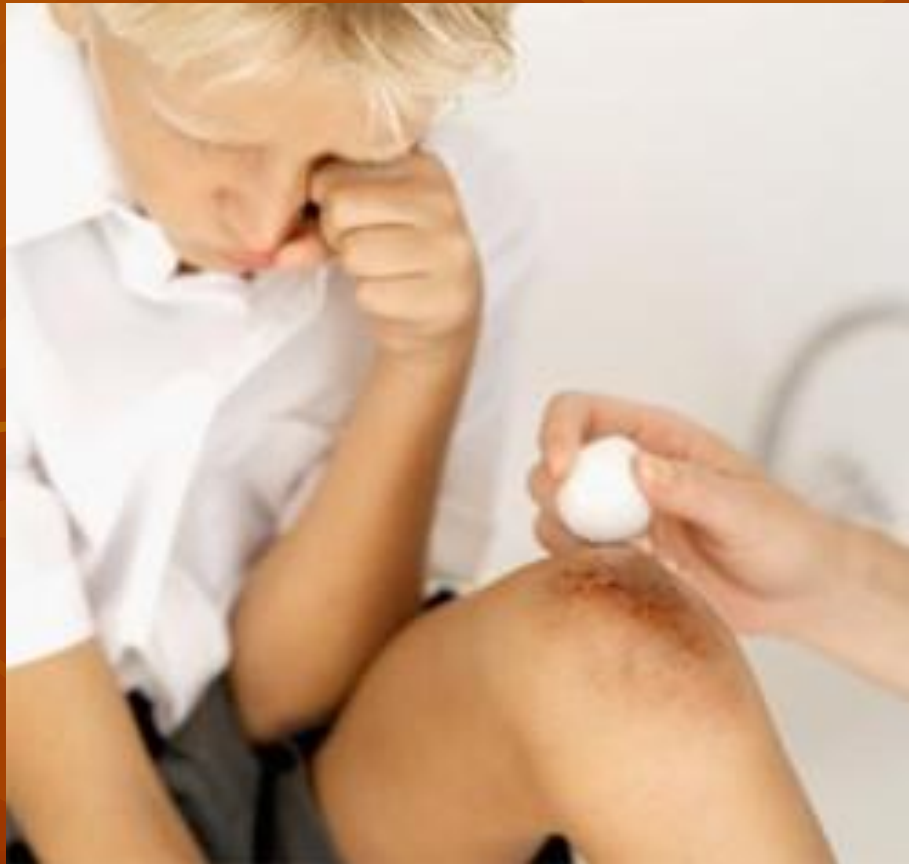

# Послеоперационный период

- Через 2—3 недели после операции остеосинтеза по поводу перелома шейки бедренной кости больному разрешают вставать и ходить с помощью костылей, слегка наступая на больную ногу. Нагрузку на ногу постепенно увеличивают так, чтобы к 3 месяцам больной мог ходить с одним костылем и палкой. Полную нагрузку разрешают через 5—6 месяцев.
- Трудоспособность больных с медиальными переломами шейки бедренной кости восстанавливается через 6—12 месяцев, с латеральными — через 4—6 месяцев.



# Повреждения коленного сустава









# Внутренние повреждения коленного сустава:

- Повреждения боковых связок
- Повреждения крестообразных связок
- Ушиб и травматический синовит
- Повреждения менисков
- Перелом межмыщелкового возвышения большеберцовой кости
- Болезнь Кенига
- Болезнь Гоффа
- Сочетанные повреждения коленного сустава

# Повреждения боковых связок

- Механизм:
  - резкие боковые отклонения или ротационные движения голени
- Часто сочетается с травмой внутреннего мениска
- Клиника:
  - боль
  - припухлость
  - избыточное отклонение голени кнаружи при разрыве внутренней и кнутри при разрыве наружной боковой связки.
  - возможен гемартроз

# Лечение:

- При растяжении связок:
  - Наложение задней гипсовой шины в положении сгибания в коленном суставе до 170\* на 8-14 дней
  - Трудоспособность восстанавливается через 3-4 нед.
- При разрыве связок:
  - При выраженном гемартрозе-пункция сустава
  - Обезболивание 25-30 мл.1% р-ра новокаина
  - Придают конечности положение небольшого сгибания и накладывают циркулярную гипсовую повязку на 4-5 нед.
  - При несращении связки-оперативное лечение-восстановление связки в положении сгибания в коленном суставе до 150\* посредством фасции. Трудоспособность восстанавливается через 1,5-2 мес.

# Повреждения крестообразных

## СВЯЗОК

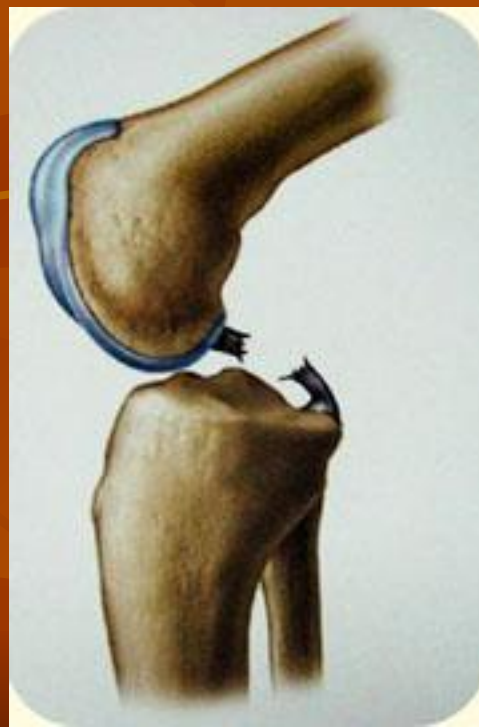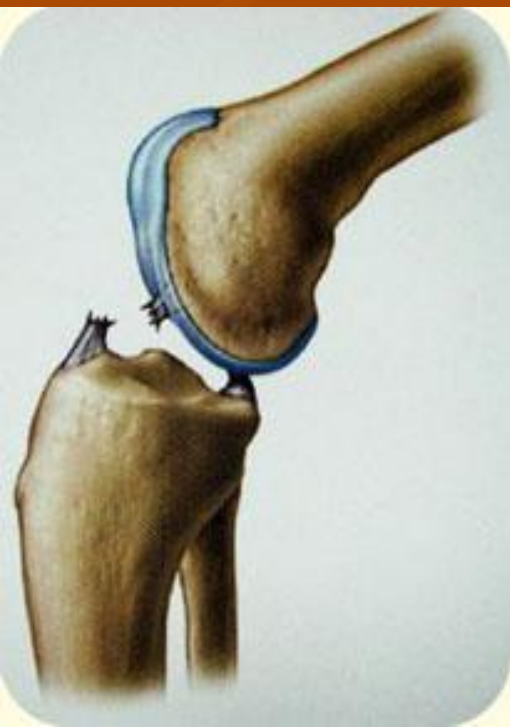- Механизм:

- резкая ротация бедра  
внутрь, отведение голени  
и переразгибание в  
коленном суставе.

- Клиника:

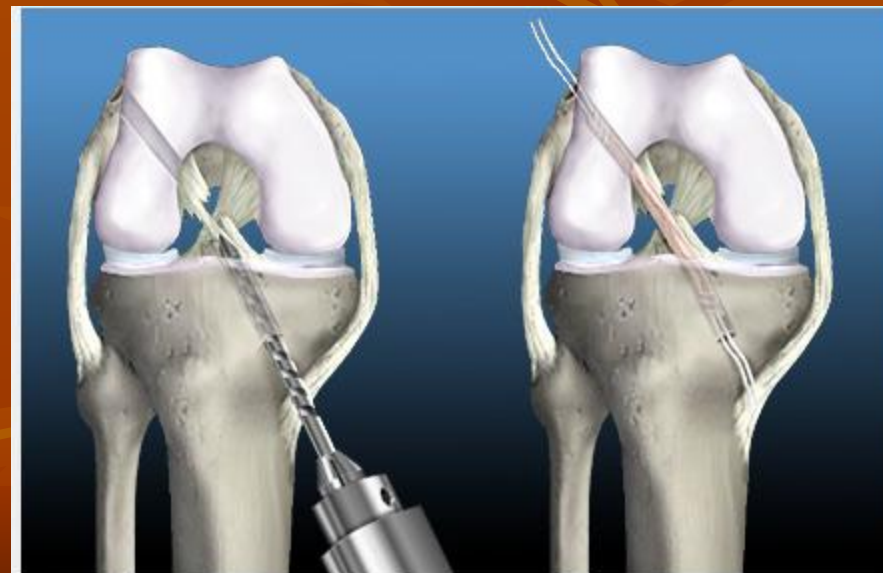- кровоизлияние в сустав, резкая  
боль, нарушение функции.

- По прошествии острых  
явлений удастся выявить  
избыточную ротацию голени  
кнутри, неустойчивость  
коленного сустава и —  
симптом «выдвижного  
ящика» кпереди при  
повреждении передней  
крестообразной связки и  
симптом «выдвижного  
ящика» кзади при травме  
задней крестообразной  
связки.



# Лечение

- При растяжениях:
  - пункция сустава
  - введение в сустав 25-30 мл. 1% новокаина
  - фиксация конечности гипсовой повязкой на 1-1,5 мес.
  - трудоспособность восстанавливается через 2-2,5 мес.
- При разрывах показано оперативное лечение-восстановление связки с помощью ауто трансплантата из широкой фасции бедра, гомофасции или сосудистого лавсанового протеза





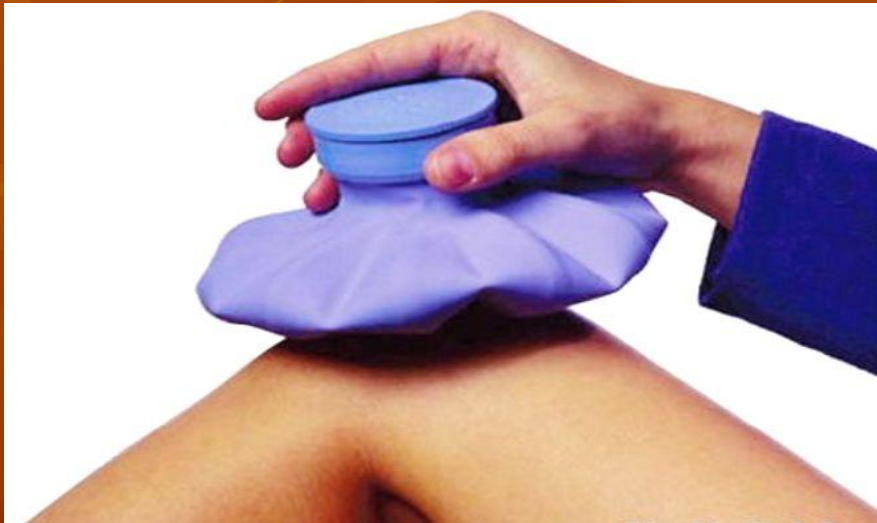# Ушиб и травматический СИНОВИТ

## Клиника:

- Затруднение функции коленного сустава
- Увеличение в объеме
- Симптом баллотирования надколенника

## Лечение:

- Если в суставе много жидкости-пункция и введение гидрокортизона с АБ, разведенными в новокаине.
- Холод на область сустава
- Тугое бинтование
- Покой



# Повреждения менисков

- Встречаются вследствие не прямой травмы, чаще у спортсменов (ротация туловища кнутри при фиксированной стопе и одновременном разгибании ноги в коленном суставе)
- Внутренний мениск повреждается в 8-9 раз чаще, т.к. он прочнее сращен с капсулой сустава и поэтому менее подвижен.

## Классификация:

- Продольные разрывы мениска
- Поперечные:
  - Полные
  - Неполные
- Отрыв переднего/заднего рогов мениска
- Полный отрыв мениска

# Клиника:

- Симптом «ладони»  
(ущемление исчезает, как только больной инстинктивно прижмет ладонью болезненное место).
- Симптом Чаклина  
(при поднятии выпрямленной ноги под кожей отчетливо контурируется портняжная мышца)
- Симптом Турнера  
(При повреждении внутреннего мениска на внутренней поверхности коленного сустава зона повышенной чувствительности — гиперестезии)
- Характерна затрудненная ходьба вниз по лестнице и щелкающий звук во время приседания.
- При пальпации определяется боль во внутренней щели коленного сустава; иногда здесь можно прощупать эластический валик или припухлость — поврежденный мениск.
- Симптом Байкова  
(при пальпации мениска боль под пальцем резко усиливается в момент разгибания голени)

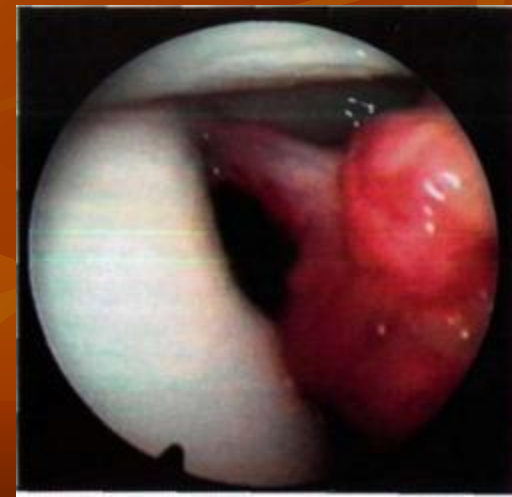
# Болезнь Гоффа

- хроническое асептическое воспаление с последующим соединительнотканным, фиброзным превращением жировой ткани, окружающей синовиальную оболочку.
- Этиология: острая однократная или повторная мелкая травма жировой ткани, происходящая при падении на колено или в результате ущемления между суставными поверхностями мыщелков сустава вследствие резкого разгибания или резкого поворота голени.



# Клиника и диагностика:

- Ущемления дают мгновенную, быстро стихающую боль, локализирующуюся в одном и том же участке сустава
- припухлость, асимметрия выпуклостей по бокам от собственной связки надколенника, болезненность при давлении сбоку на более объемистую половину жировой подушки, которая перемещается на другую сторону собственной связки надколенника.
- Полное активное разгибание голени затруднено вследствие болезненности в области увеличенной в объеме половины жировой подушки.
- Эндоскопическое исследование является наиболее достоверным:
- жировая подвеска из-за фиброзного перерождения уплотнена, может быть увеличена в размерах, темно-желтого или бурого цвета, сосуды синовиальной оболочки инъецированы, иногда визуализируются участки кровоизлияний



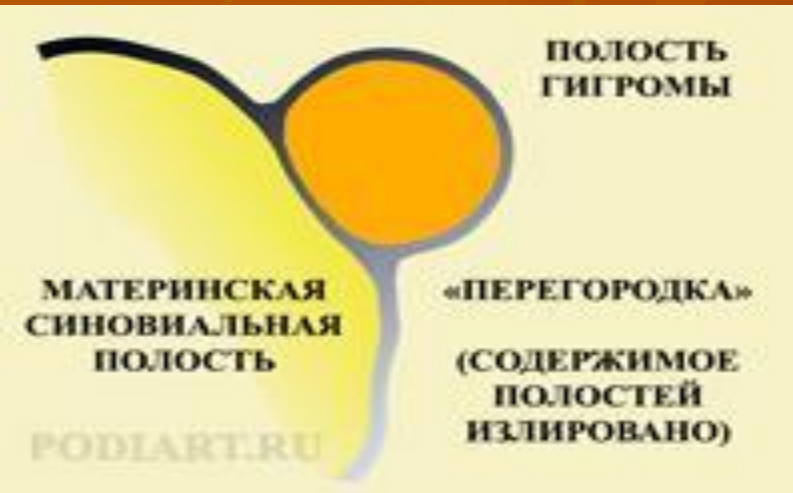# Гигрома

- - доброкачественное соединительнотканное новообразование, происходящее из синовиальной оболочки сухожилия или сустава.
- Пальпаторно определяется, как малоподвижное, округлое опухолевидное образование с четкими границами.
- Не подвижна относительно источника происхождения (сухожильного влагалища или капсулы сустава).
- Не спаянна с кожей и подкожной жировой клетчаткой.
- Мало болезненна при пальпации, боль чаще возникает при работе сухожилия.

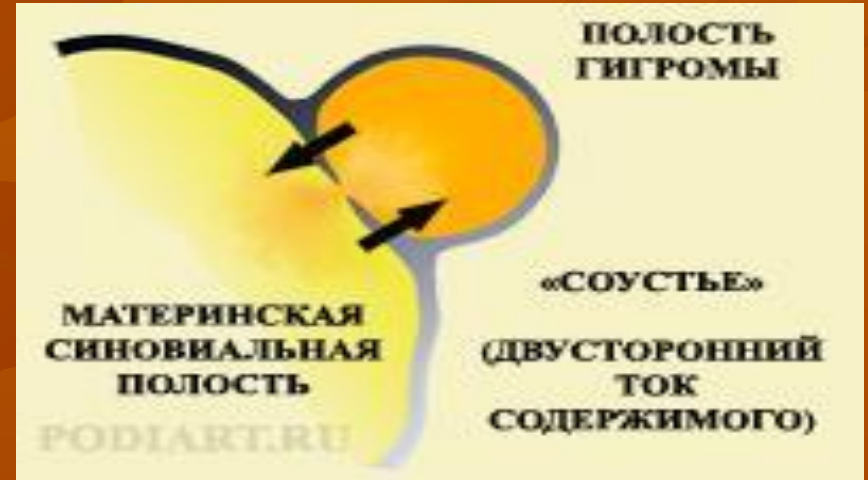

# Виды гигром:

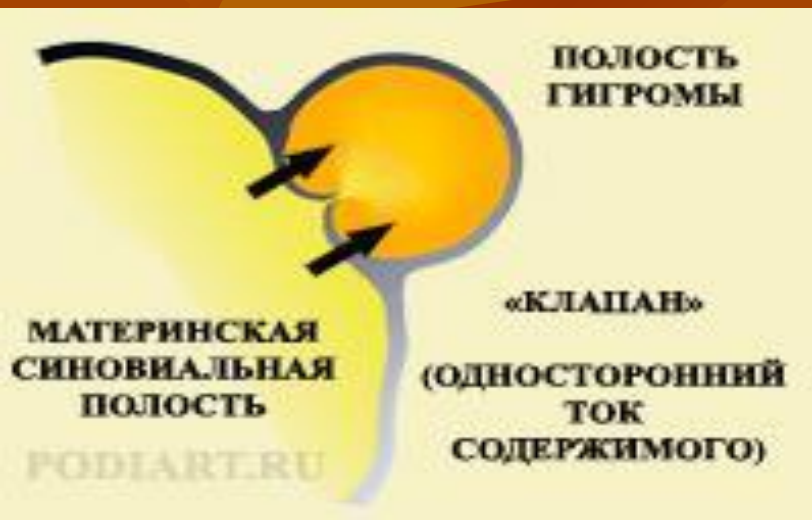- Изолированная



- Соустье



- Клапан



# Лечение:

## Консервативное Хирургическое

- **Пункция гигромы.**  
Применяется в современной медицине как для дифференциальной диагностики (взятие содержимого на исследование), так и в лечебных целях в случаях, когда нет возможности выполнить операцию.
- накладывается давящая повязка, а сегмент конечности на 5-7 дней иммобилизуется гипсовой лонгетой или специальным ортопедическим фиксатором.
- **Иссечение гигромы.** Это наиболее эффективный метод лечения на сегодняшний день, дающий наименьшее количество рецидивов. Залогом успешного проведения операции является полное иссечение капсулы гигромы до не измененных тканей синовиальной оболочки с надежным их ушиванием и последующим подшиванием образовавшейся культи к подкожной жировой клетчатке.

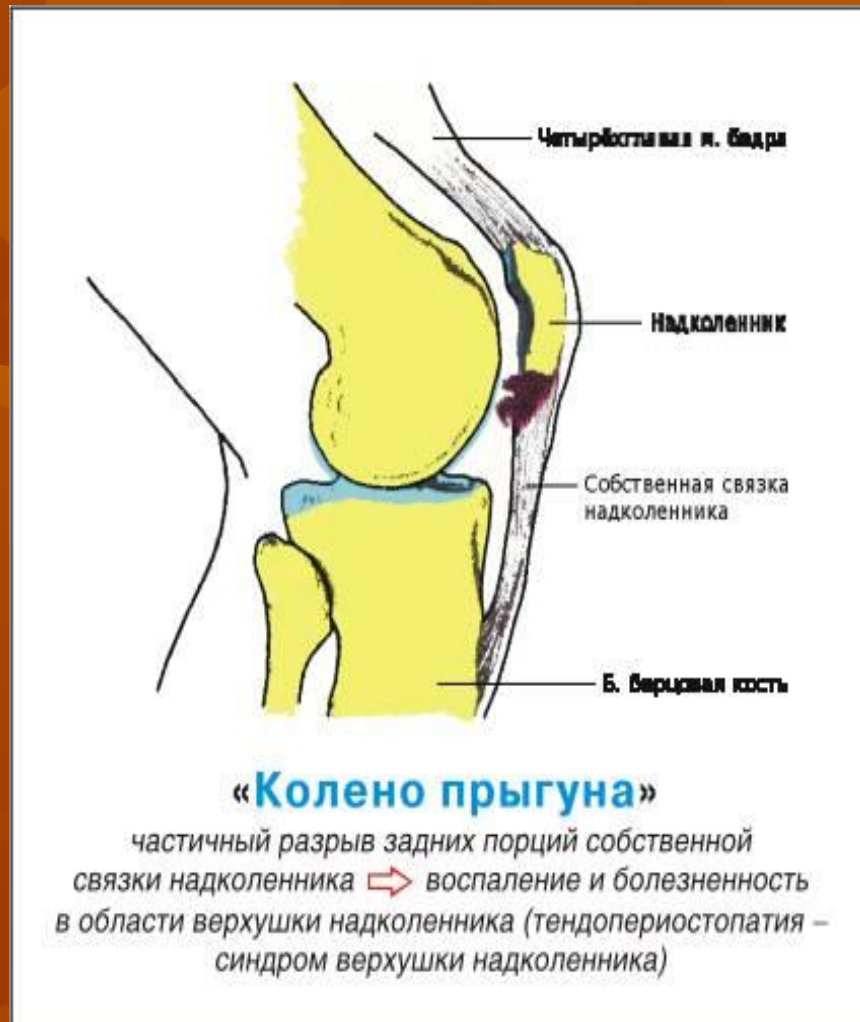

# Повреждения связки надколенника

## ■ Разрыв:

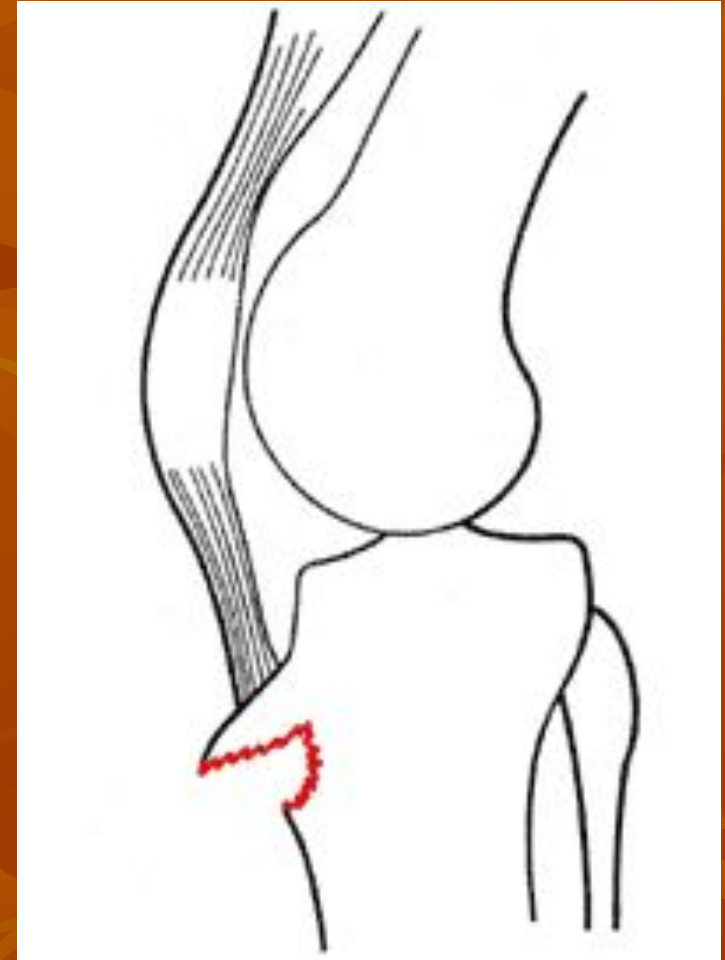
-**Полный разрыв связки надколенника** образуется в результате ее отрыва от места прикрепления к бугристости большеберцовой кости. Такое повреждение бывает при падении назад и внезапном сильном сокращении четырехглавой мышцы бедра.

-**Частичное повреждение связки надколенника** бывает при резкой нагрузке на связку, что можно наблюдать у спортсменов во время прыжка, при толчке и нагрузке на одну ногу.



# Клиника

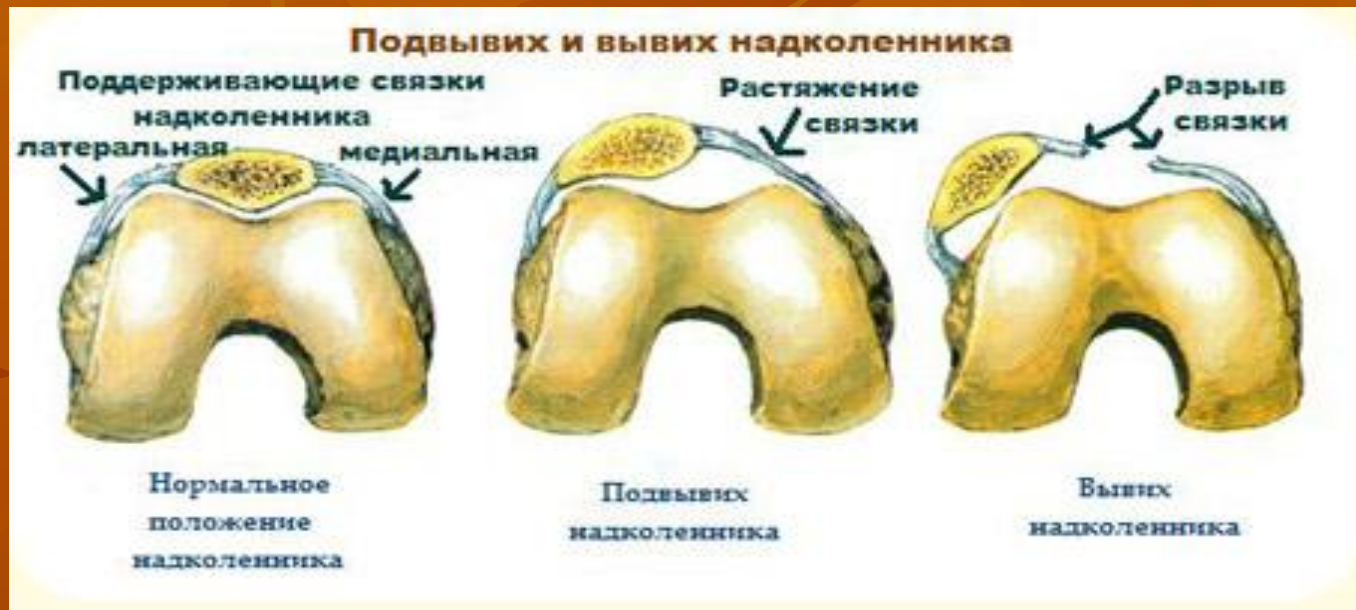- **Частичное повреждение связки надколенника** вызывает боль в области надколенника, ближе к верхнему наружному его краю. Ходьба и бег не затруднены. Но при прыжке боль резко усиливается.
- **Полный разрыв связки надколенника** обусловлен сильной болью и кровоизлияниями в области бугристости большеберцовой кости (верхняя передняя поверхность голени). Пациент не может разогнуть голень и поднять прямую ногу. Надколенник под действием четырехглавой мышцы бедра подтягивается вверх. При рентгенологическом исследовании наблюдаем смещение надколенника вверх и отрыв участка костной ткани большеберцовой кости.



# Лечение

- При частичном повреждении связки надколенника лечение заключается в обезболивании путем введения в место разрыва растворов местных анестетиков (новокаина, лидокаина) с последующим наложением гипсовой повязки.
- Полный разрыв связки надколенника консервативно лечить невозможно. Оперативное лечение обусловлено в установлении костного отломка на свое обычное место. Затем костный отломок фиксируется винтом к большеберцовой кости. Затем на 1,5 месяца накладывают гипсовую повязку

# Подвывих и вывих надколенника



■ Разрыв или растяжение стабилизирующих боковых связок надколенника приводит к вывиху коленной чашечки. Если суставные поверхности бедра и надколенника изменены дегенеративно или имеют уплощенную поверхность, вывих коленной чашечки может произойти самопроизвольно, без сторонних механических воздействий. В связи с этим, различают травматический вывих надколенника и вывих связанный с особенностями строения. Часто вывих надколенник повторяется, тогда говорят о привычном вывихе.

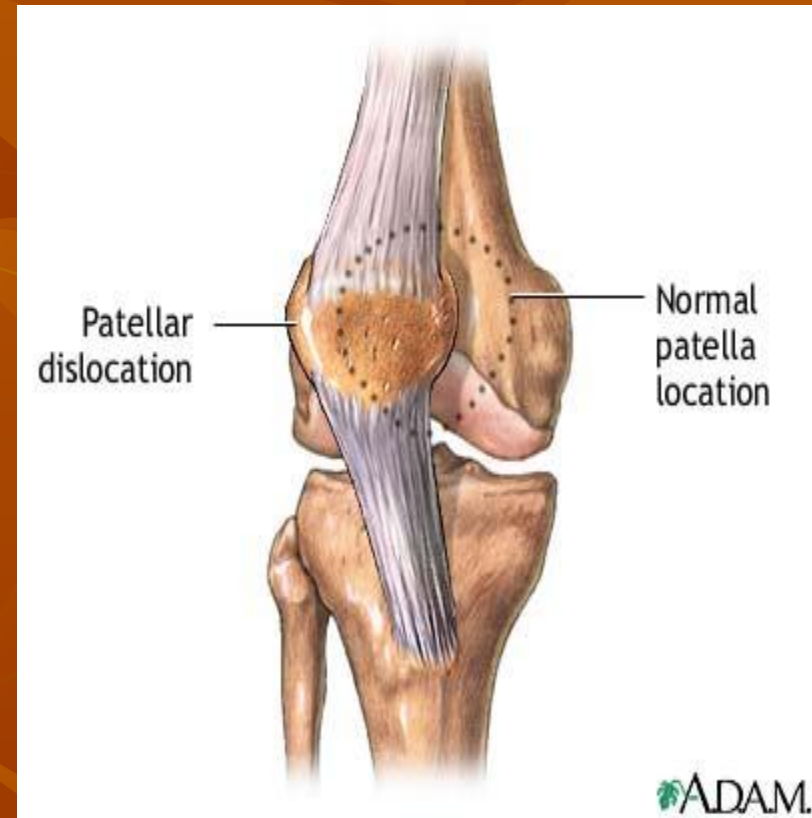


# Лечение:

- Если *вывих надколенника* произошел впервые и устранился самостоятельно, то лечение в данном случае сводится к следующему:
  - иммобилизация в гипсовой лонгете или в ортезе
  - применение обезболивающих препаратов
  - проведение пункции при наличии гемартроза
  - лечение подкожного кровоизлияния и опухоли с помощью холодных компрессов
  - меры против тромбоза
  - уточнение диагноза и степени повреждения при помощи дополнительных методов обследования
- При тяжелых разрывах удерживающих надколенник связок или привычном вывихе, лечение подразумевает оперативное вмешательство. Оно может проводиться открытым методом или с помощью артроскопии.

# Привычный вывих надколенника

- Чаще смещается во внешнюю сторону.
- Причины: врожденные нарушения развития сухожильного, связочного или мышечного аппарата коленного сустава или же нестабильность надколенника возникает после острого вывиха, который был вправлен.



# Привычный вывих надколенника

- Острый вывих надколенника всегда сопровождается резкой болью, нарушением движений в коленном суставе. Часто это состояние заставляет пострадавшего упасть. Пациента с хронической нестабильностью надколенника беспокоят боли в области передней и внутренней поверхности коленного сустава. Такой пациент может жаловаться на чувство неустойчивости, разболтанности в колене.
- Лечение:
- При небольшой степени нестабильности лечение консервативное. Применяется физиотерапия, мануальная терапия, лечебная физкультура, массаж, электростимуляция. Ограничивается нагрузка на больной сустав.
- Если причиной нестабильности надколенника стало дегенеративное поражение коленного сустава, назначается лечение основного заболевания. При безуспешности консервативного лечения применяются хирургические вмешательства: латеральный релизинг коленного сустава и др.

**Спасибо за  
внимание!**

