

Башкирский государственный медицинский университет
Кафедра травматологии, ортопедии с курсом ИПО

«Повреждения грудной клетки, живота и таза»

Закрытые повреждения груди:

- Без повреждения костей,
- Ушибы мягких тканей груди,
- Сдавление груди;
- Травматическая асфиксия
- Ушибы сердца;
- Закрытые повреждения сосудов средостения;
- Разрывы диафрагмы;
- С повреждением костей, в том числе: переломы ребер изолированные, переломы ребер множественные, переломы ребер окончатые или створчатые;
- Без повреждения внутренних органов;
- С повреждением внутренних органов;

Открытые повреждения груди:

- **Неогнестрельные и огнестрельные;**
- **Одиночные и множественные;**
- **Проникающие и непроникаюшие;**
- **Сквозные, слепые, касательные;**
- **Без повреждения и с повреждением костей;**
- **Без повреждения и с повреждением внутренних органов;**
- **Только торокальные, торокоабдоминадьные, торакоспинальные**

Переломы рёбер

- Ограниченные боли в груди, напоминающие таковые при плеврите
- Болезненность
- выраженная точечная болезненность над ребром
- при сдавлении грудной клетки вдали от места перелома возникает боль в области перелома
- Боль усиливается при изменение положения тела
- Одышка
- Крепитация отломков

Лечение

- Адекватное обезболивание, блокада мест переломов рёбер в гематому, блокада межрёберных нервов.

Переломы грудины

- Механизм повреждения - тупой удар спереди
- обычно встречается в средней части грудины, в месте соединения тела грудины и рукоятки

Клинические проявления

- боли в передней половине грудной клетки
- одышка
- локальная болезненность при пальпации
- кровоподтеки и гематома в проекции грудины

Переломы лопатки

Частота тяжёлых сопутствующих повреждений достигает 80%

- 50 % - ушиб легкого или гемо/пневмоторакс.
- 50% - переломы верхних ребер на стороне повреждения.
- 10 % - повреждения артерий конечностей на стороне поражения.
- 10% - повреждение плечевого сплетения.

Ушиб легкого

- Воздействие тупой травмирующей силы на грудную клетку приводит к повреждению паренхимы легких, что сопровождается выходом крови и белка в интерстициальные ткани.
- Клинические проявления достигают пика через 48-72 ч

Клинические проявления

- Нарастающая одышка, тахипноэ.
- Уменьшается насыщение крови кислородом.
- При рентгенографии - плотный лёгочный инфильтрат над поврежденной областью, но определяется только через 12-24 ч после повреждения.
- Степень прогрессирования клинических и рентгенологических данных соответствует тяжести поражения.
- При КТ диагноз возможно подтвердить раньше, чем при обзорной рентгенография.

Закрытый пневмоторакс

воздух имеется в грудной полости, но она не сообщается с внешней средой.

Открытый пневмоторакс

плевральная полость через рану грудной стенки или лёгкого сообщается с внешней средой (при обширных ранах видно спавшееся легкое).

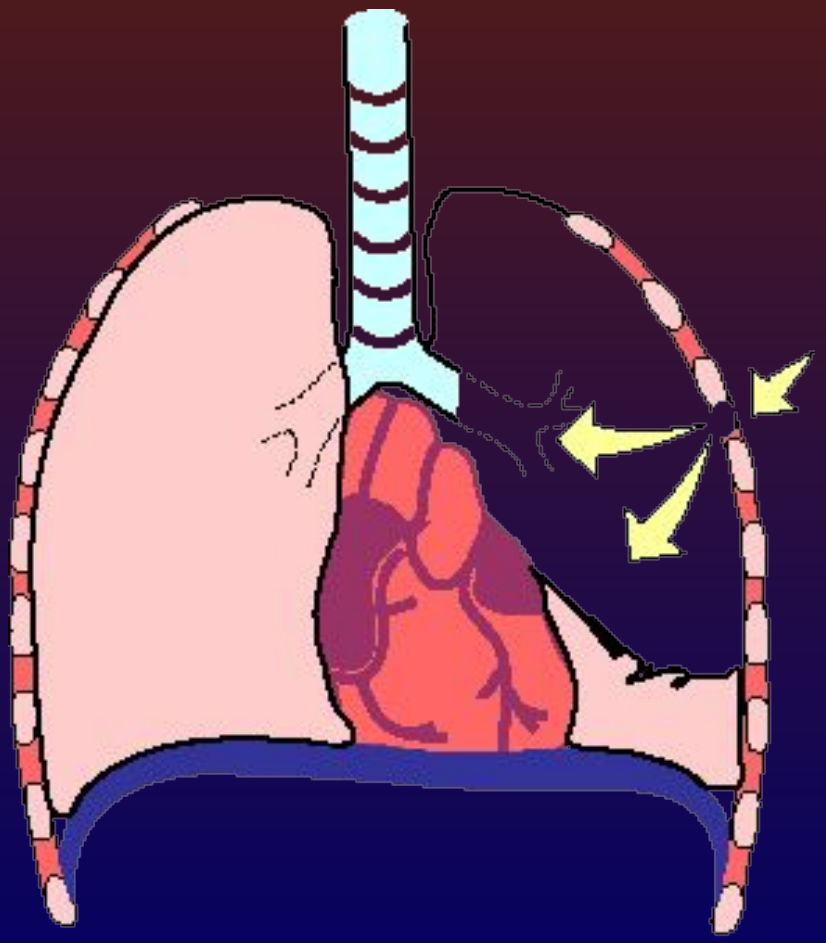

Клапанный пневмоторакс (нарастающий, напряженный)

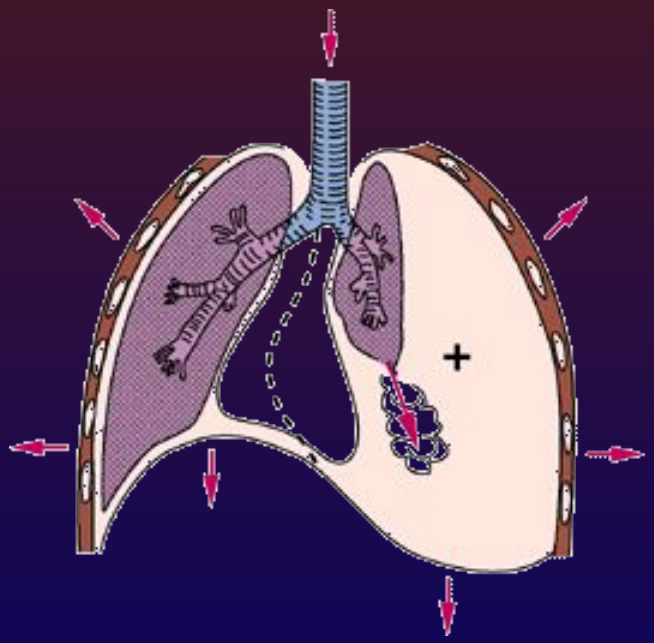

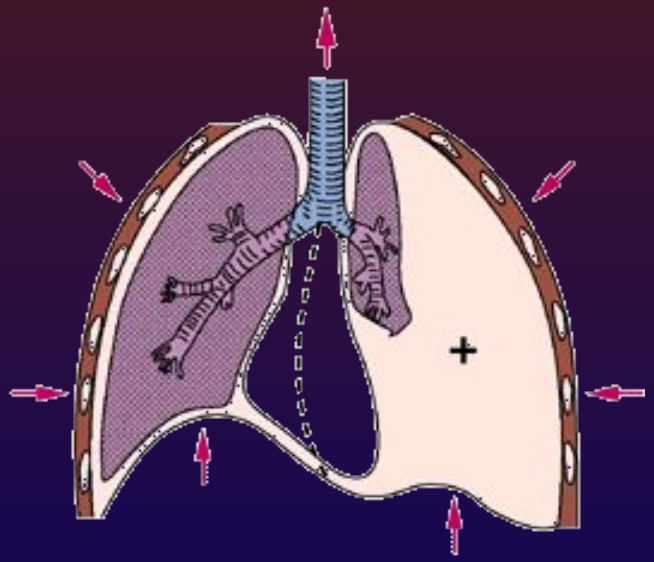

Гемоторакс

- Проникающее ранение паренхимы легкого.
- Повреждение межреберных, или внутренних сосудов грудной клетки.
- Массивное, непрерывное кровотечение обычно возникает при повреждениях ворот легкого, травматическом разрыве аорты или разрыве миокарда

Закрытые повреждения сердца

- Сила, действующая спереди, передается на предсердия или правый желудочек, что сопровождается ушибом миокарда и нарушением функции сердца, напоминающим инфаркт миокарда
- В отличие от инфаркта миокарда, поврежденная область чаще восстанавливается полностью, и клиническое течение, как правило, доброкачественное
- Более чем в 50 % случаев отмечается клинически определяемое уменьшение сердечного выброса.

Повреждения живота

Классификация.

- А. Закрытые повреждения
- Б. Ранения: касательные, сквозные, слепые
- **1. Непроникающие**
- *а) с повреждением тканей брюшной стенки*
- *б) с внебрюшинным повреждением кишечника, почек, мочеточников и мочевого пузыря*
- **2. Проникающие**
- *а) собственно проникающие*
- без повреждения органов живота,
- с повреждением полых органов,
- с повреждением паренхиматозных органов,
- с сочетанным повреждением полых и паренхиматозных органов
- *б) торакоабдоминальные,*
- *в) сопровождающиеся ранением позвоночника и спинного мозга.*

Симптомы проникающего ранения

- Абсолютные: эвентерация, появление в ране желчи, мочи, кишечного содержимого.
- Относительные: боль, рвота, жажда, сухость во рту, учащение дыхания, отсутствие участия в акте дыхания передней брюшной стенки, напряжение брюшной стенки, разлитая болезненность, положительный симптом Щеткина-Блюмберга.

Повреждения таза и тазовых органов

Классификация

- Без повреждения тазовых и полых органов
- С повреждением тазовых органов:

  -внутрибрюшинные

  -внебрюшинные
- С повреждением половых органов

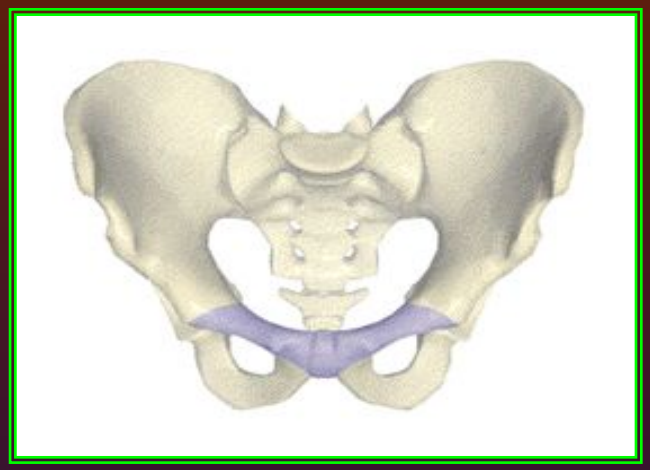

Передняя арка

Передняя

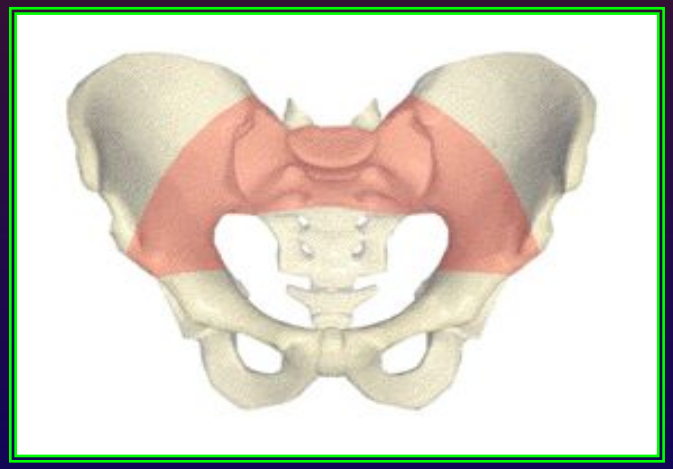

Задняя арка

Задняя колонна

Классификация AO/ASIF

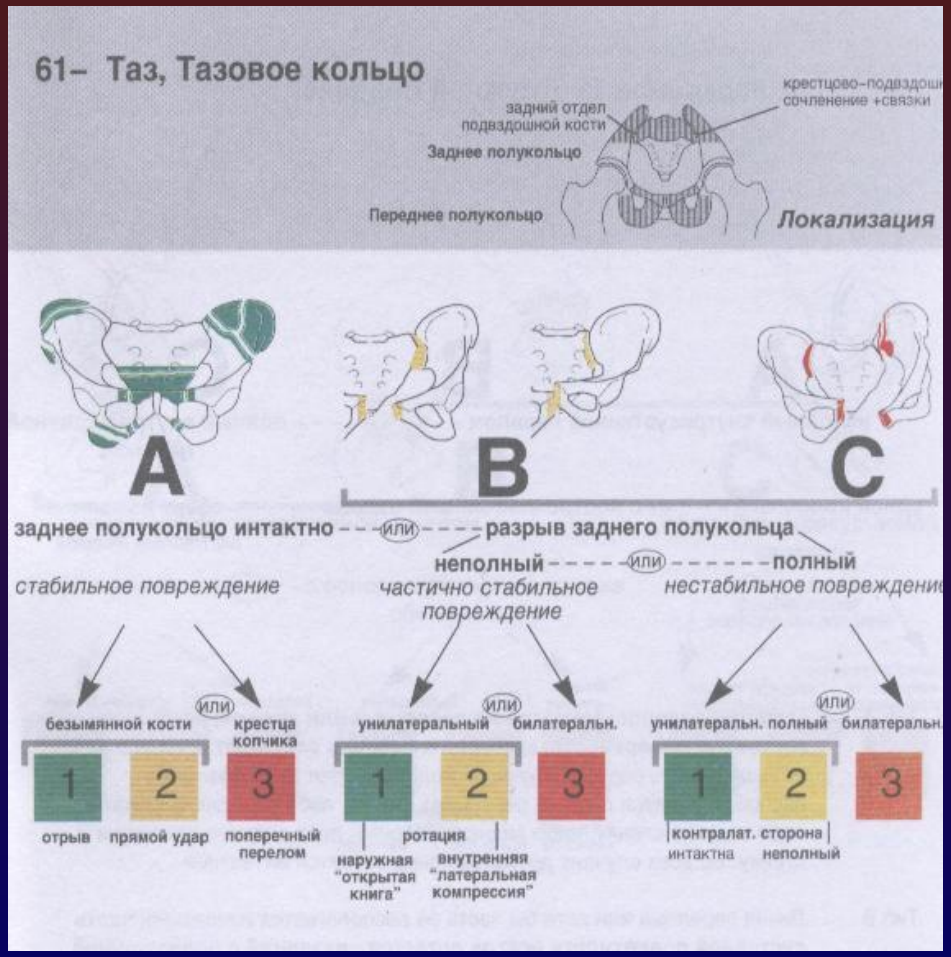

Объективное исследование

- пульс на бедренных артериях
- осторожно и только один раз исследуют таз, чтобы определить нестабильность тазового скелета,
- осуществляя компрессию в следующих направлениях и оценивая любую степень «податливости»

-от латерального края в медиальном направлении на уровне подвздошных гребней

-спереди назад на лобковый симфиз

-спереди назад на уровне подвздошных гребней

манипуляции прекращают при первых признаках нестабильности

- **пальцевое ректальное исследование**

положение предстательной железы

макроскопическое кровотечение из прямой кишки

тонус сфинктера заднепроходного канала

разрывы или пальпируемые костные отломки

- **исследование мочеиспускательного канала**

выделение крови из наружного отверстия мочеиспускательного канала

кровоподтеки мошонки или промежности/мочевые затеки

- **бимануальное влагалищное исследование**

разрывы

болезненность

Методики наружной фиксации

- Стержневой аппарат

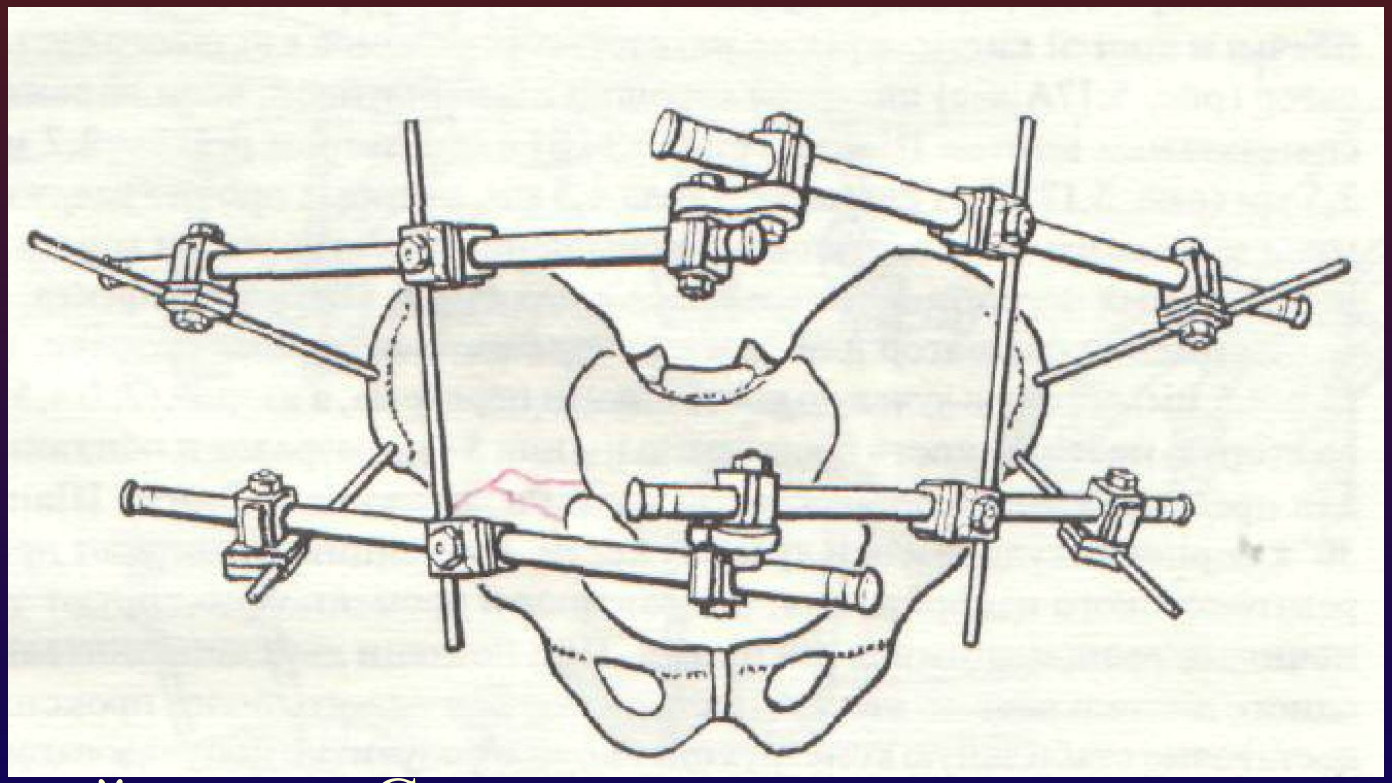

- Тазовый зажим Gaza