
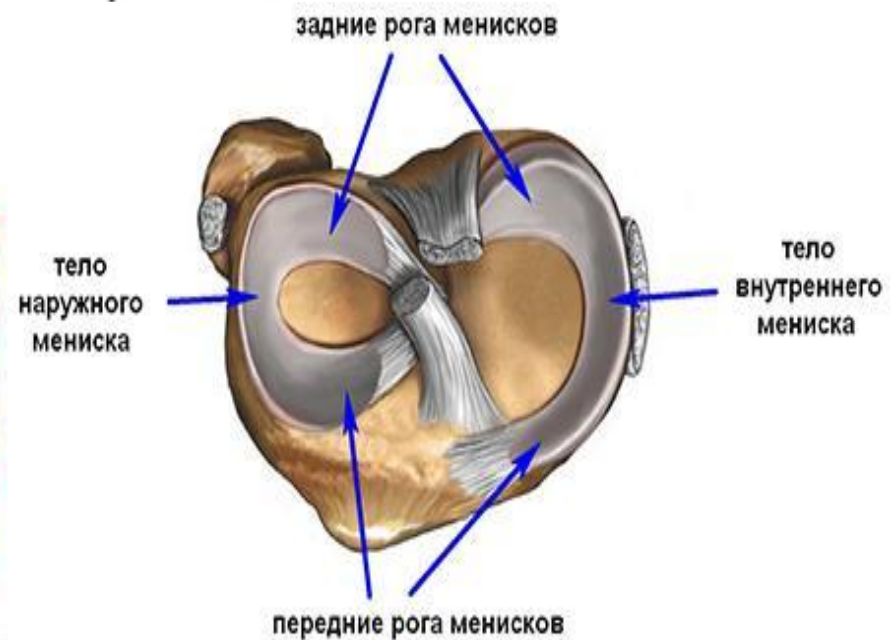
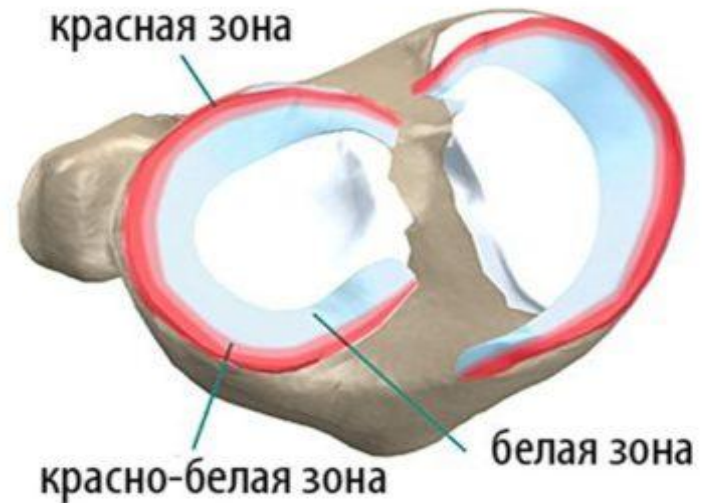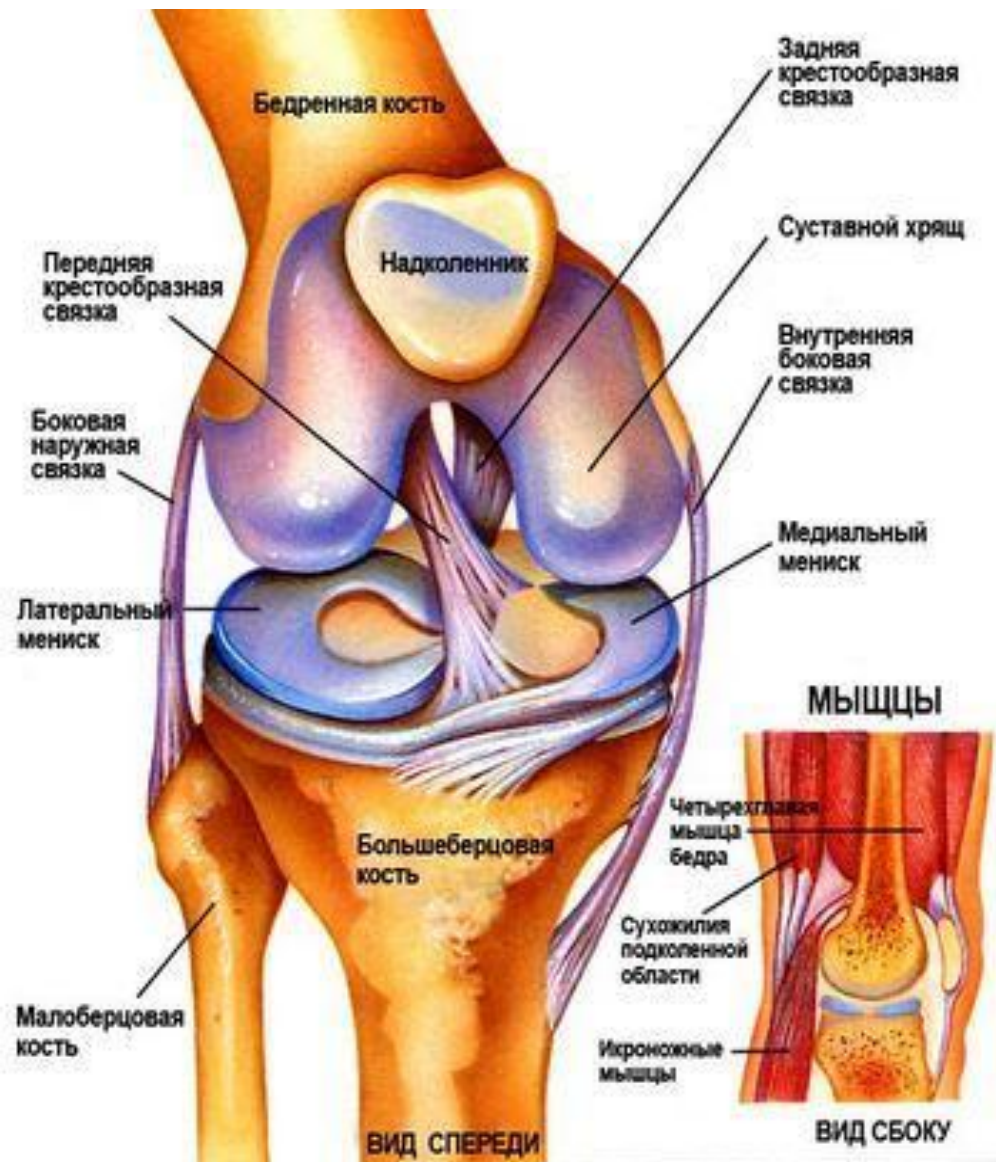


# Современный подход к лечению повреждения менисков коленного сустава



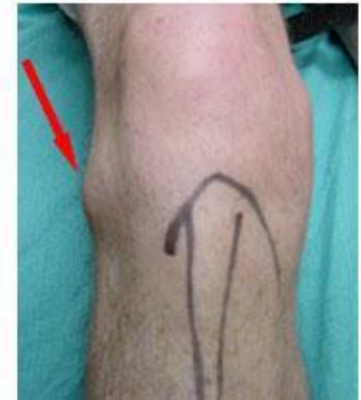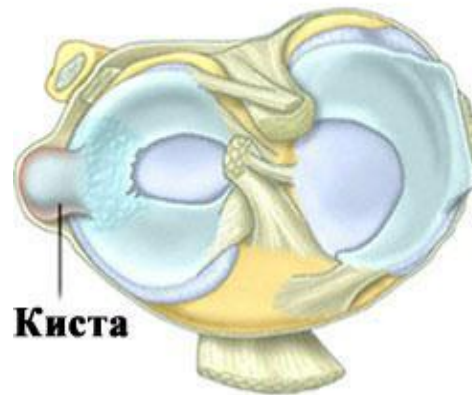# Анатомия



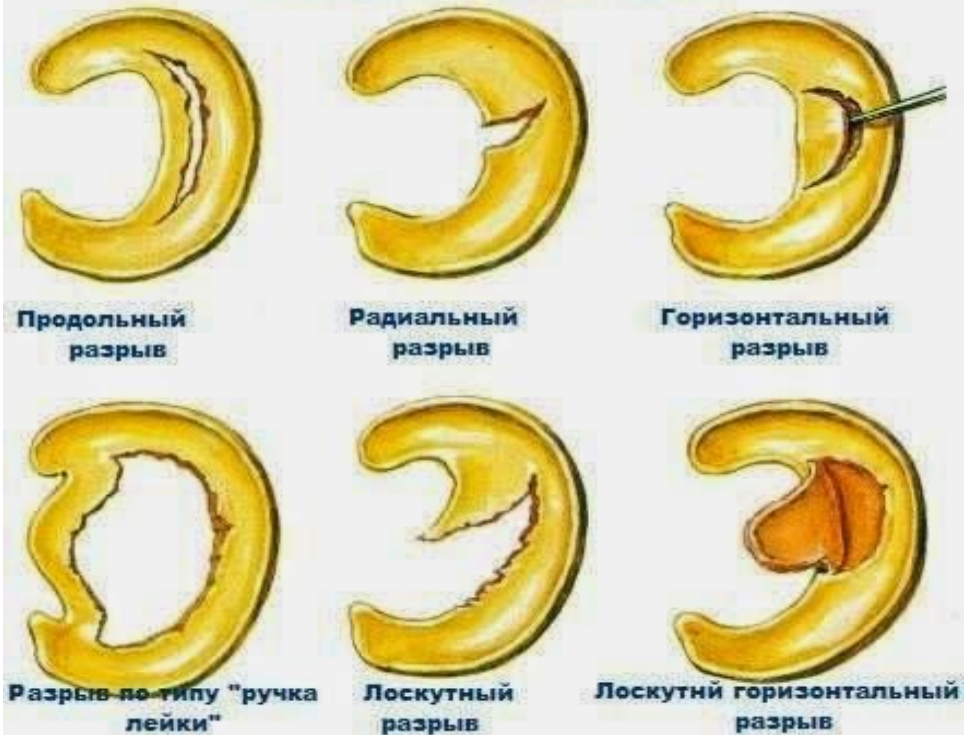# Классификация повреждений

- отрыв мениска в месте прикрепления;
- разрывы внутренней части тела, переднего и заднего рогов менисков;
- сочетание повреждений внутренней и перикапсулярной зоны менисков;
- менископатия;
- кистозное перерождение мениска.

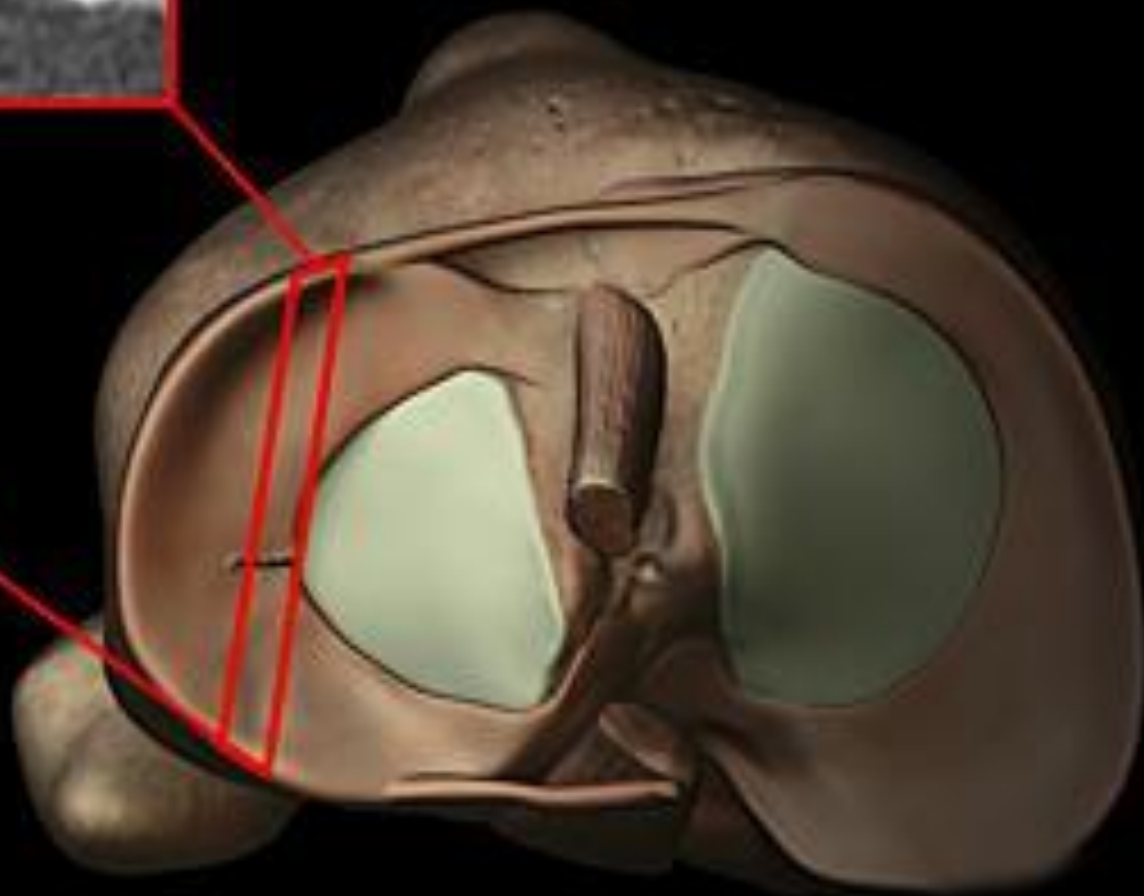
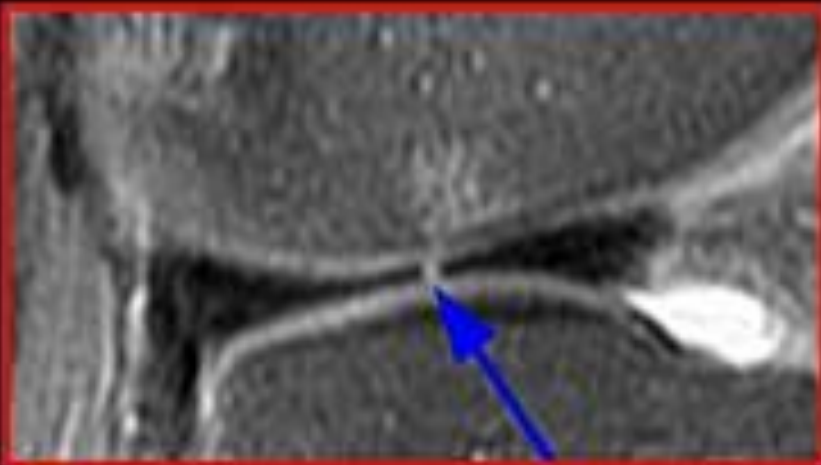
## Типичная киста мениска коленного сустава

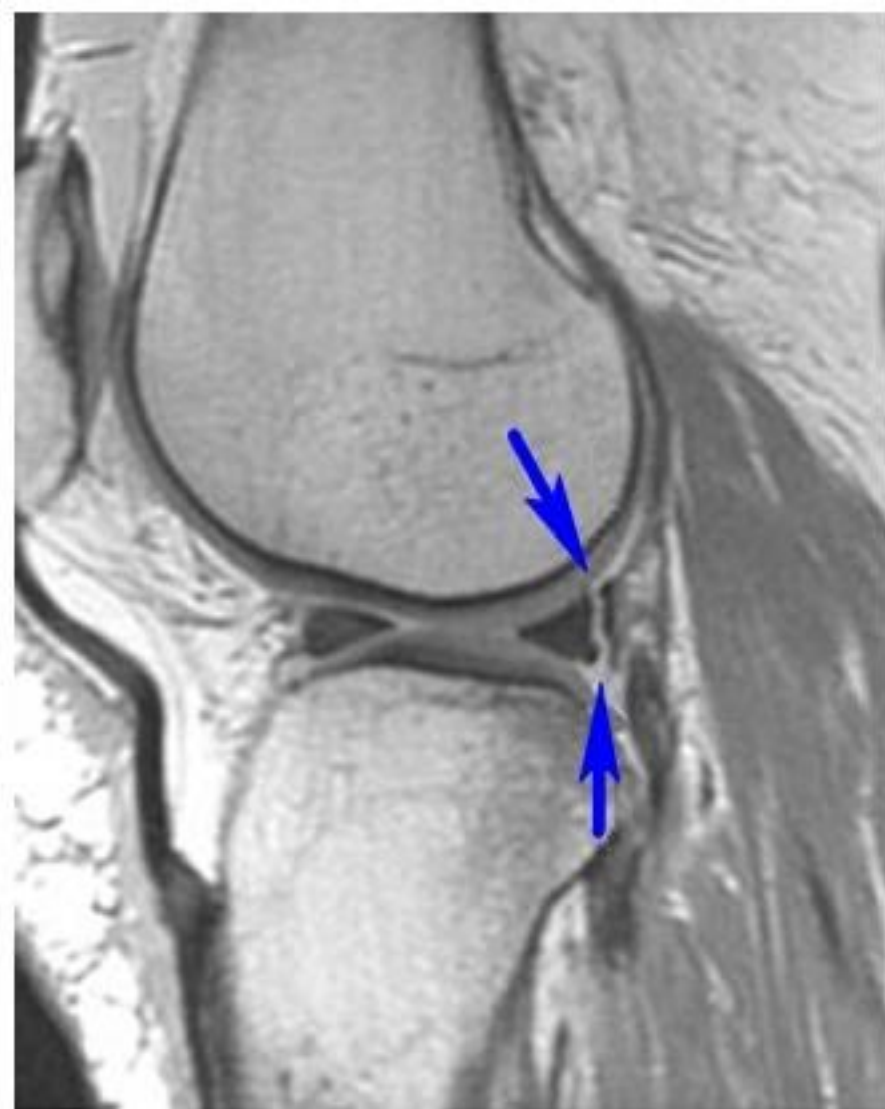
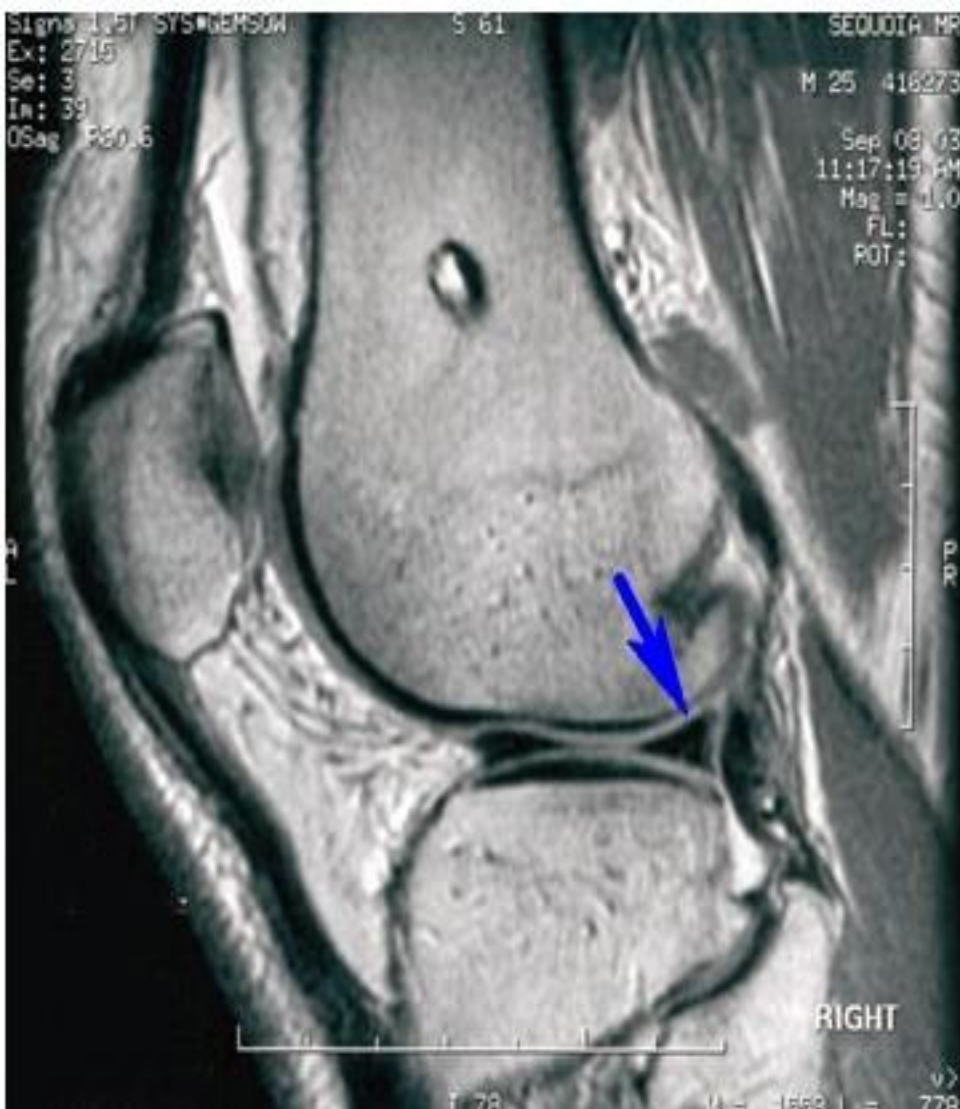
## Классификация разрывов мениска

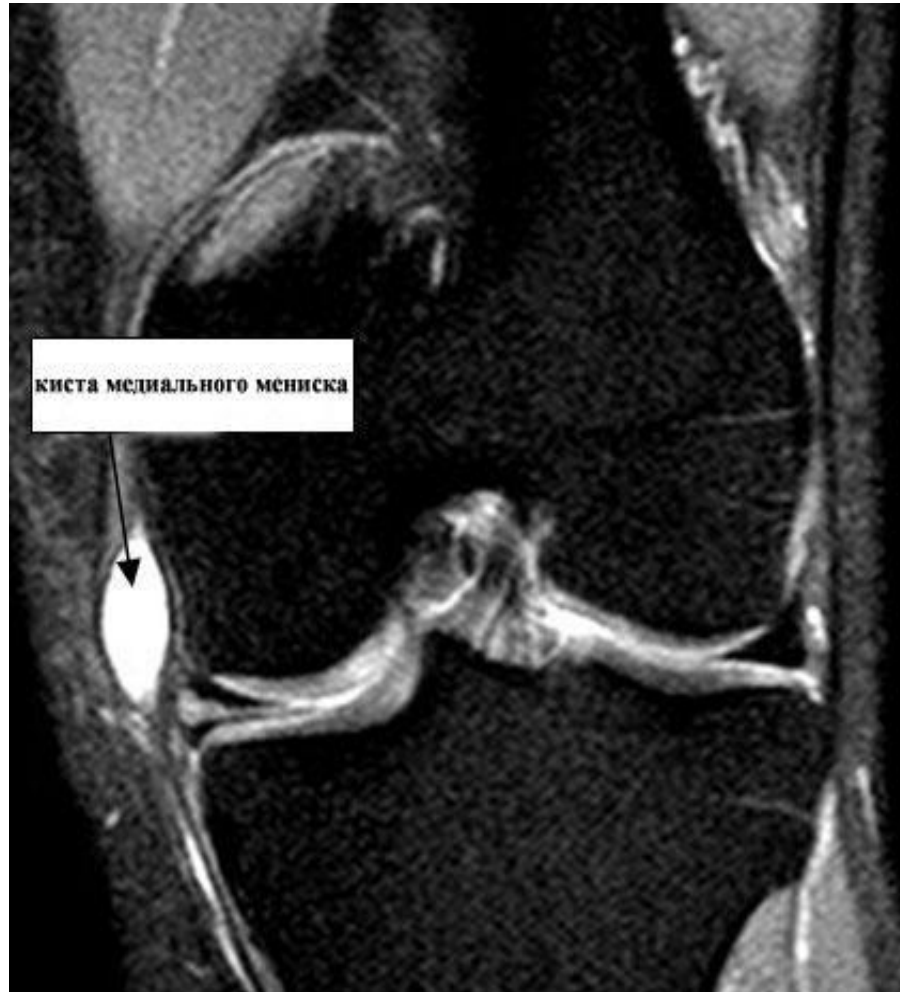

**Схема и МРТ картина  
поперечного разрыва тела  
латерального мениска**





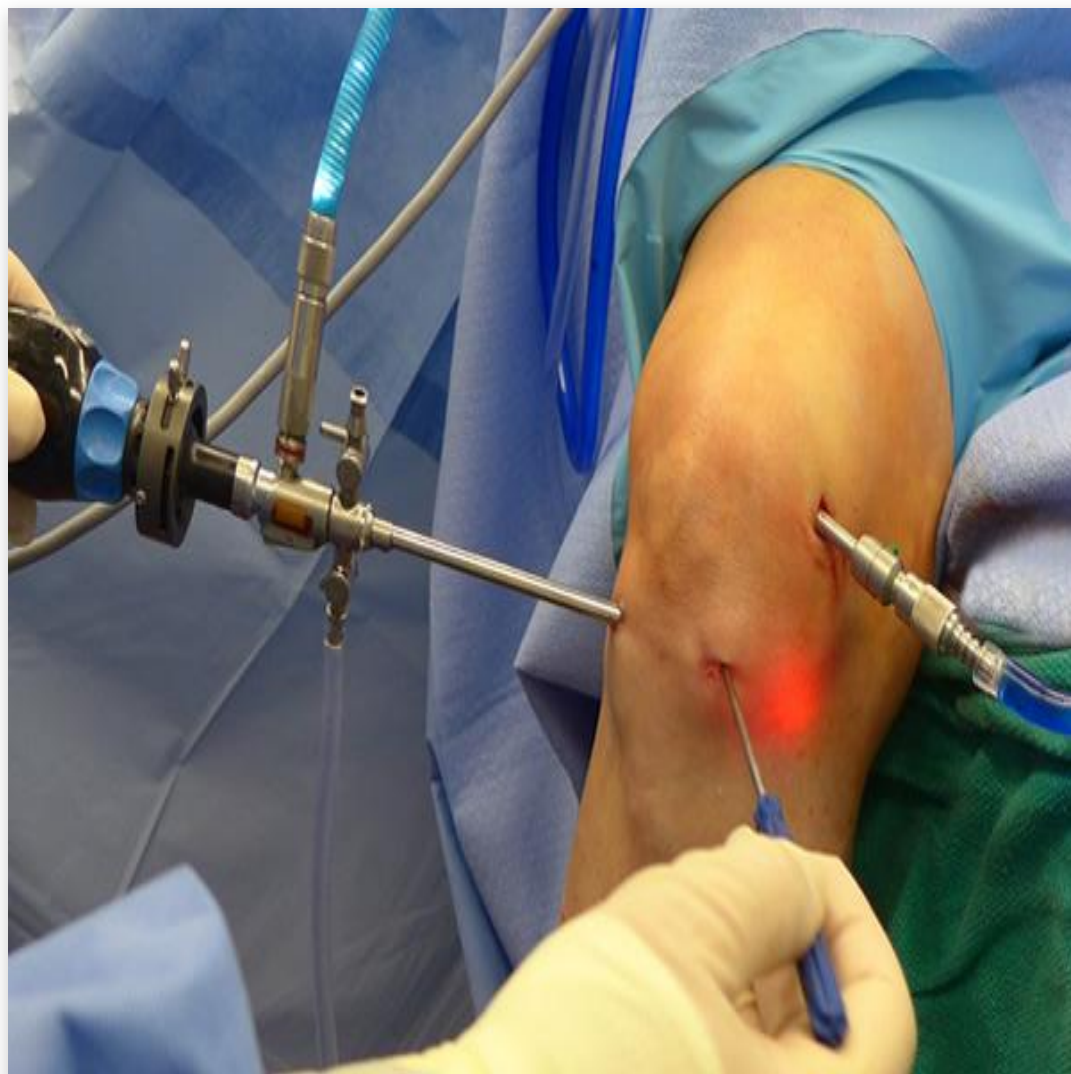- Разрыв заднего рога мениска. МРТ.



# *Методики лечения повреждённого мениска*

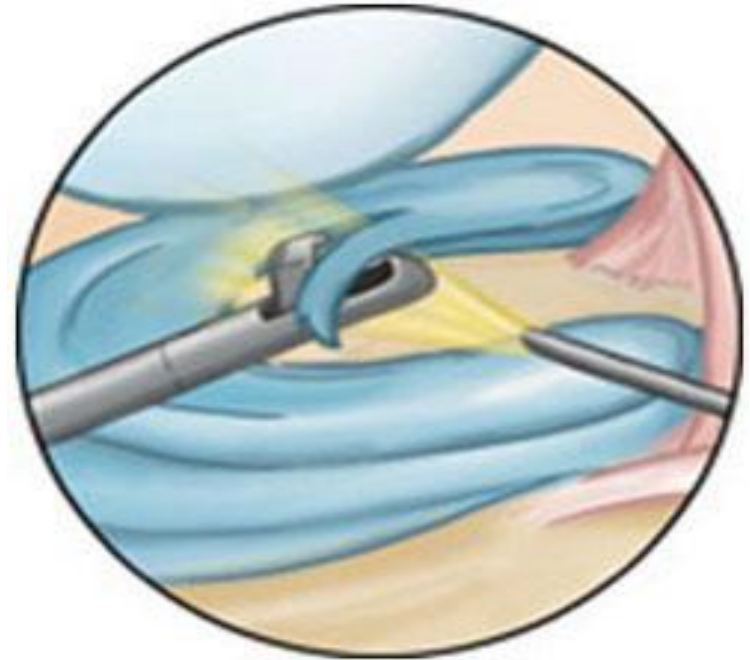
- консервативное лечение,
  - менискэктомия,
  - шов мениска,
- трансплантация мениска

- Наиболее распространенный метод лечения при повреждениях менисков – оперативный, при этом подавляющее большинство хирургических вмешательств выполняется артроскопически.



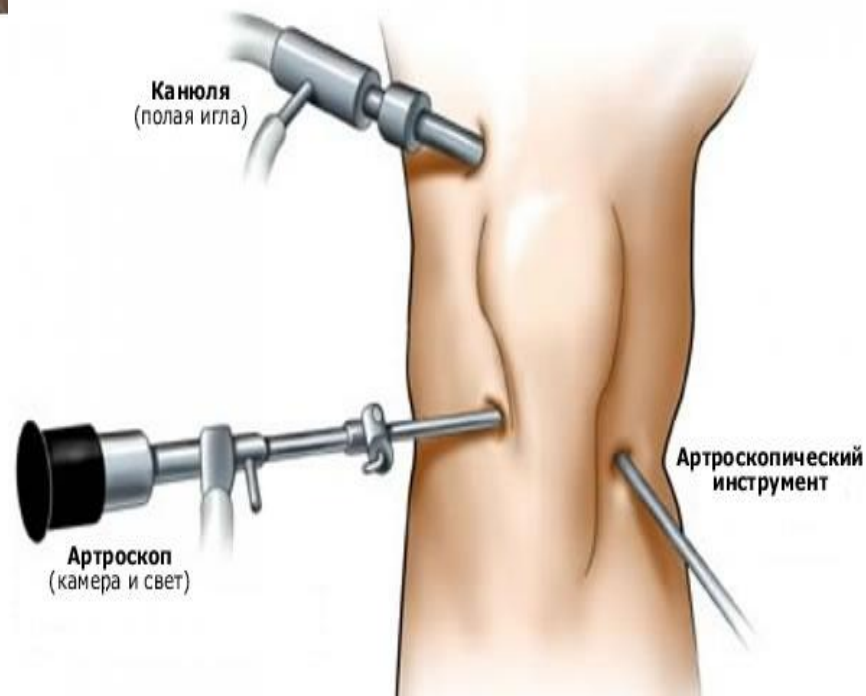
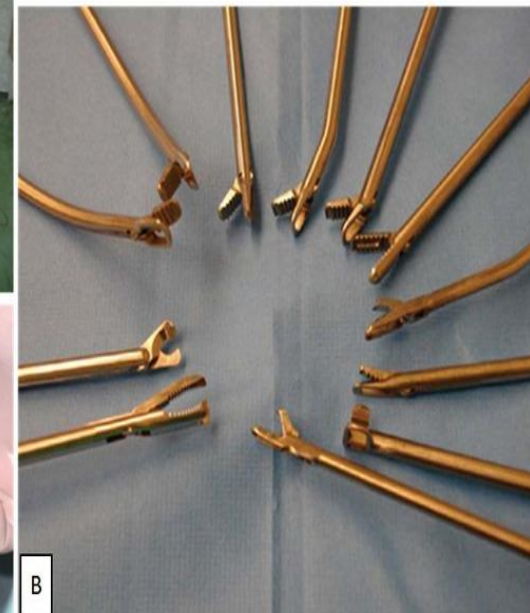
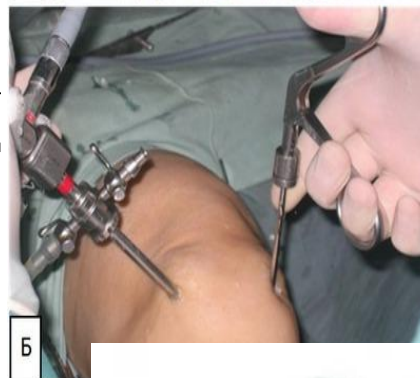
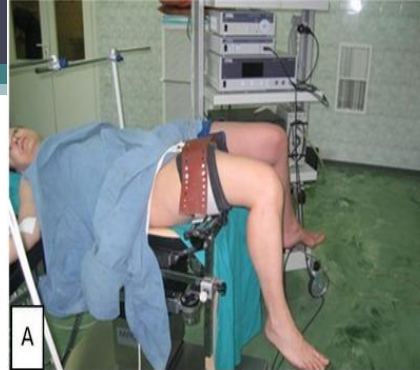
- **Менискэктомия** – это хирургическая операция, направленная на удаление части и всего мениска.
- Предпочтение отдаётся парциальной резекции нестабильных фрагментов мениска, так как после частичной резекции площадь контакта между сочленяющимися поверхностями сокращается примерно на 12%, а после тотальной менискэктомии – почти на 50%



## Методика проведения артроскопии коленного сустава

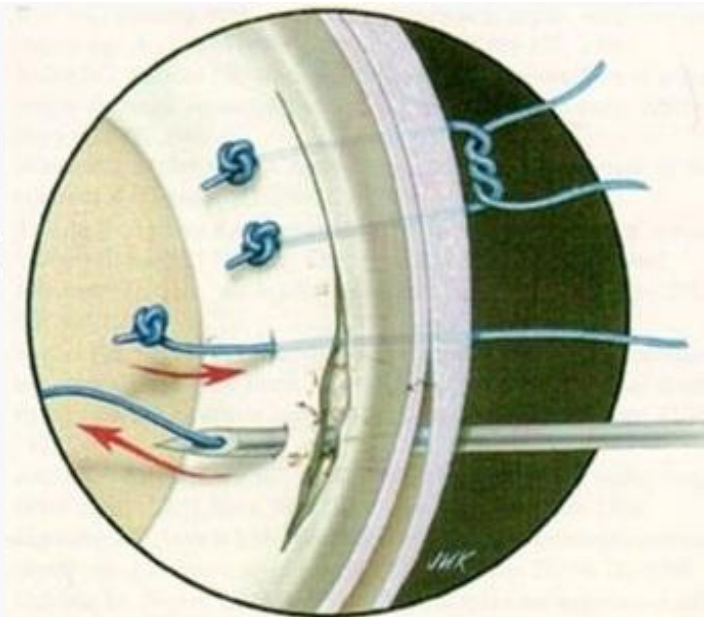
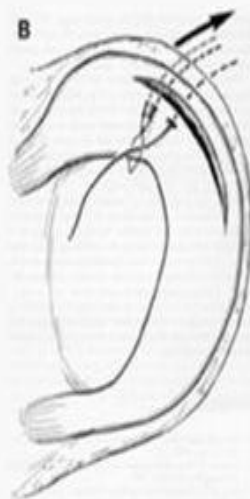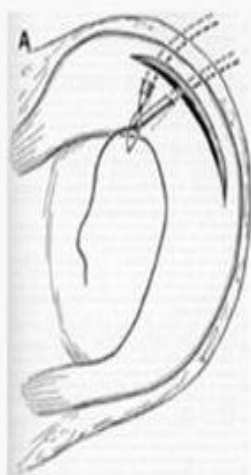
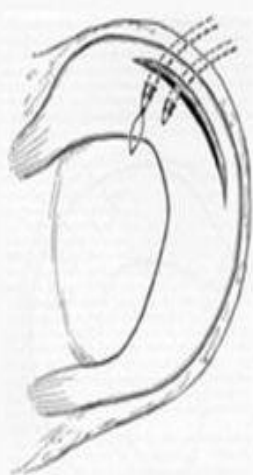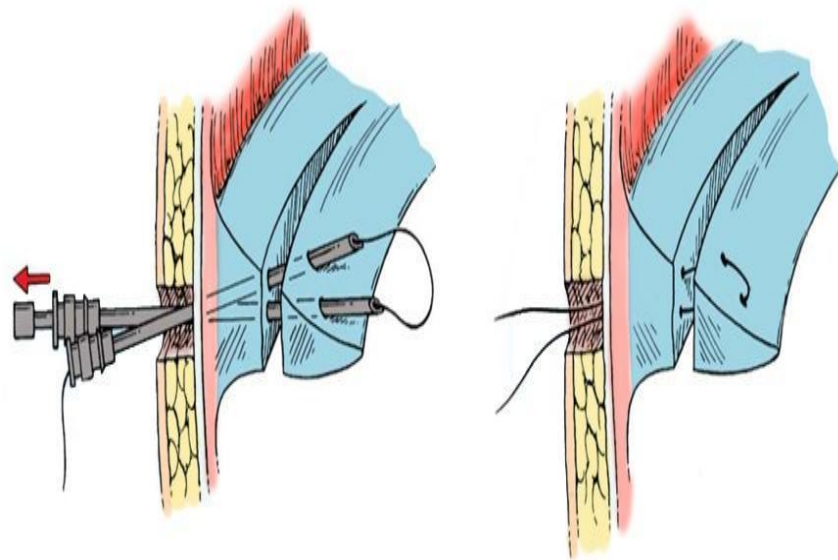
- Перед её началом пациенту даётся местная или общая анестезия.
- После этого нога пациента сгибается в коленном суставе под углом 90°.
- Далее осуществляется разрез кожи над суставом размером примерно 5 мм. Через этот разрез вводится канюля.
- Затем ногу пациента разгибают и через канюлю в полость сустава вводится артроскоп.
- Когда диагностические/лечебные мероприятия закончены, артроскоп удаляется, а суставную полость промывают.
- В дальнейшем извлекается канюля, а на повреждённый участок кожи накладывается лейкопластырь.



# Шов мениска

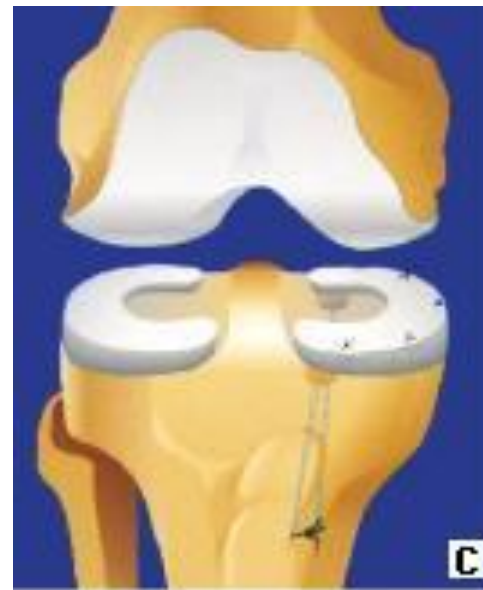Методики  
артроскопического шва  
мениска:

- «снаружи внутрь»,
- «изнутри кнаружи»,
- «все внутри».



# Трансплантация мениска

- Трансплантация мениска рекомендована некоторым пациентам с недостаточностью мениска как попытка предотвратить дальнейшую дегенерацию сустава.
- В настоящее время наиболее широко используемыми материалами для трансплантации являются свежзамороженные и криоаллотрансплантаты.



***Спасибо за внимание!***