



# Повреждения органа зрения

**Травма (от греческого слова –trauma)**

**Презентация составлена преподавателем  
клинических дисциплин Н.М.Ермолаевой**

# Причины и классификация

*Травма* - нарушение целостности или функциональное расстройство глаза в результате различных воздействий внешней среды

**По тяжести поражения:**

- легкие
- среднетяжелые
- тяжелые
- очень тяжелые

# Причины и классификация

## Травмы по происхождению

Механические,  
термические,

химические, лучевые



## Механические травмы:

тупые (контузии)

ранения



ранения

проникающие

непроникающие

# Повреждения век, конъюнктивы и роговицы - непроникающие ранения

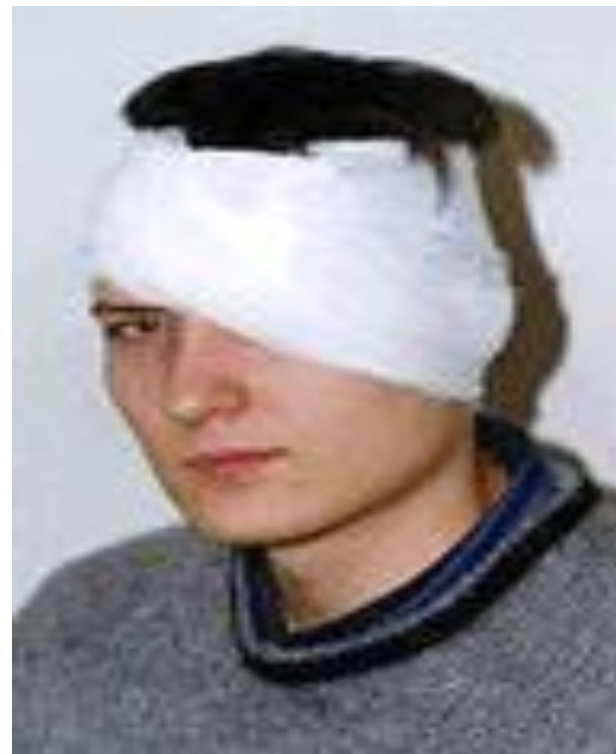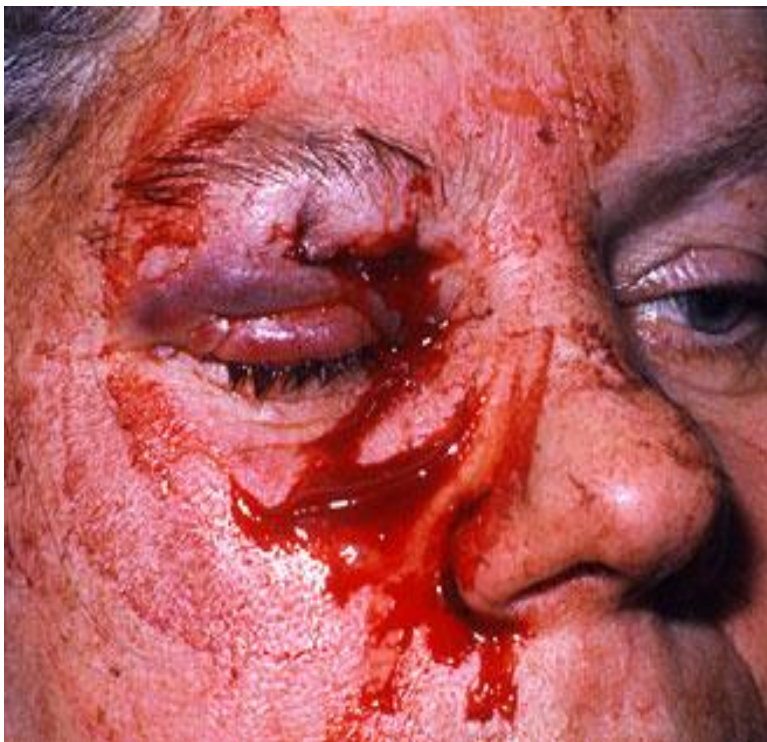Причины  
повреждения  
век

Клиника

Неотложная  
помощь

ек,  
пож,  
под  
ени  
е к  
ов  
пов  
зак  
и,  
го  
отр  
ави  
ыв  
зав  
век  
и  
в

# Повреждения век, конъюнктивы и роговицы



# Непроникающие (поверхностные) повреждения конъюнктивы, роговицы, склеры

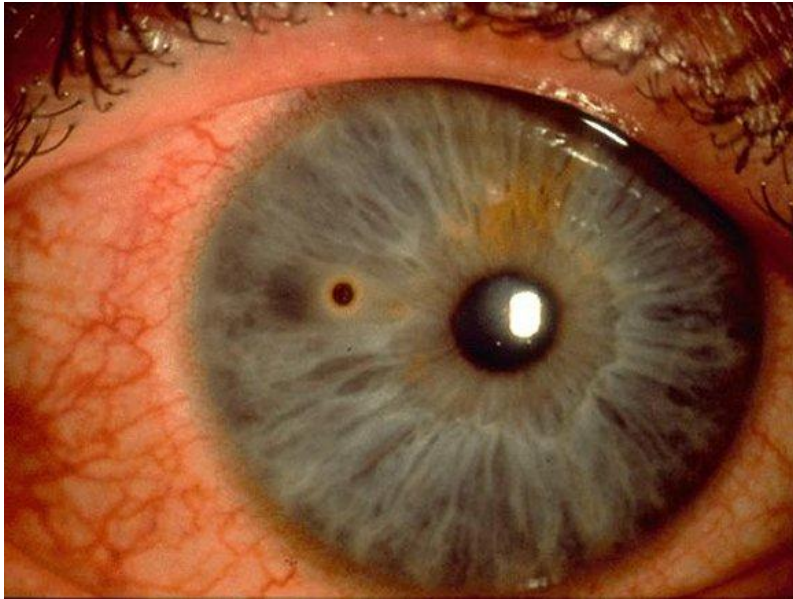
Причины

Клиника

Неотложная  
помощь и лечение

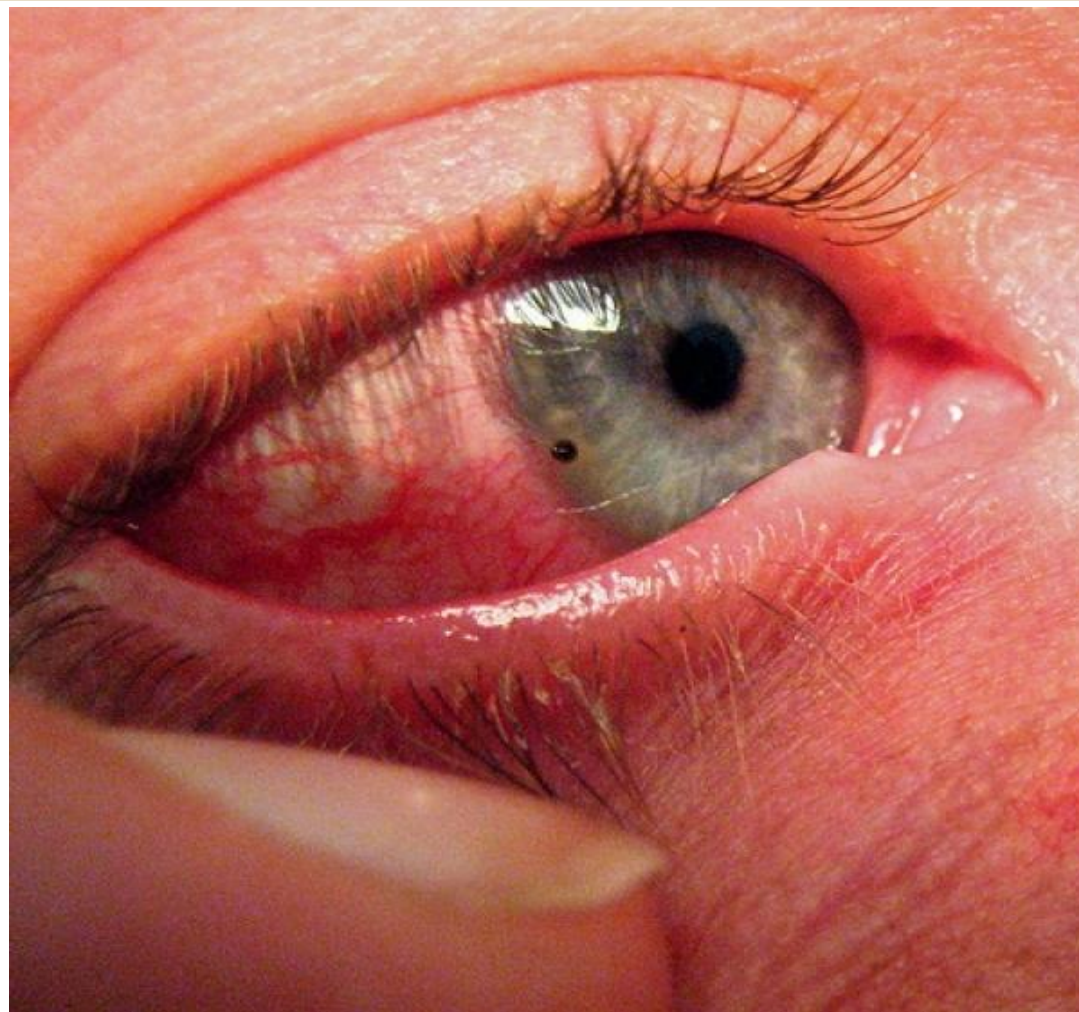антибиотиками  
мази с и  
: 20% раствор  
ципрофлокса  
цина, 10-20%  
раствор  
сульфатам  
ида, 1%  
тетрациклин  
овую мазь.  
Длительность  
эпизода: 7-10  
дней  
ини  
актовегин,  
корнегель  
и т.д.  
УК  
опа

## Непроникающие (поверхностные) повреждения конъюнктивы, роговицы, склеры



- **Инородное тело роговицы –** поверхностное повреждение. Результат попадания мелких инородных тел (шелухи, окалины, кусочка угля)

# Инородное тело роговицы





## Непроникающие повреждения роговицы

### Поверхностные инородные тела роговицы

- Инородное тело удаляется при помощи копьевидной иглы.  
**Обезболивание-1% раствор дикаина,0,4% раствор инокаина**

### Лечение

- После - 5-6 раз в день инстилляции антибиотиков для местного применения.
- 2-3 раза в день закладывание **мази с антибиотиками,20% желе солкосерила или актовегина**

# Непроникающие повреждения роговицы

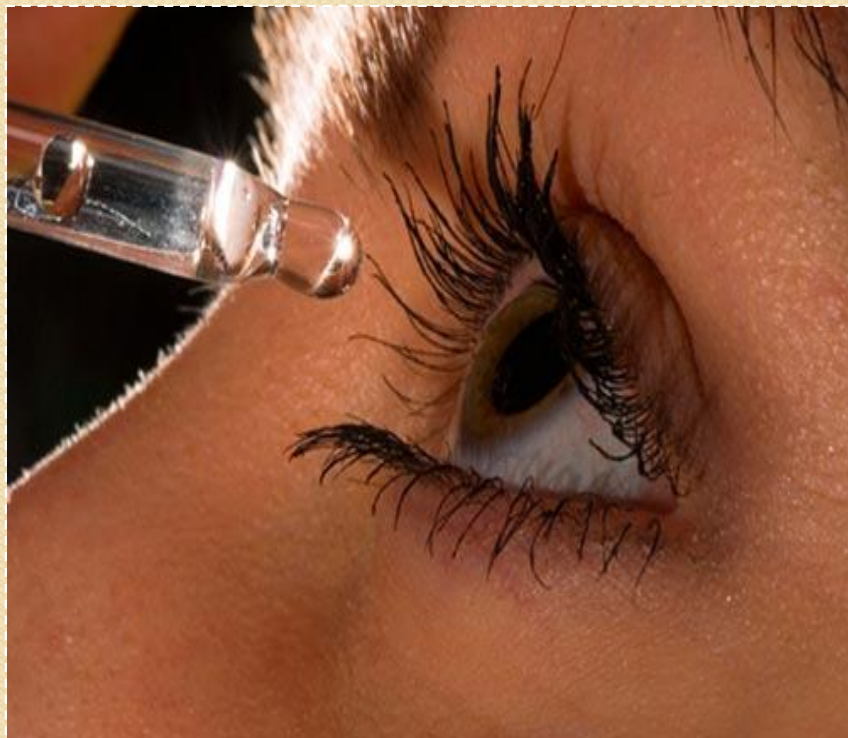Глубокие инородные  
тела роговицы

- Закапать дезинфицирующие капли  
**20% раствор ципрофлоксацина,**  
**10-20% раствор сульфацетамида,**

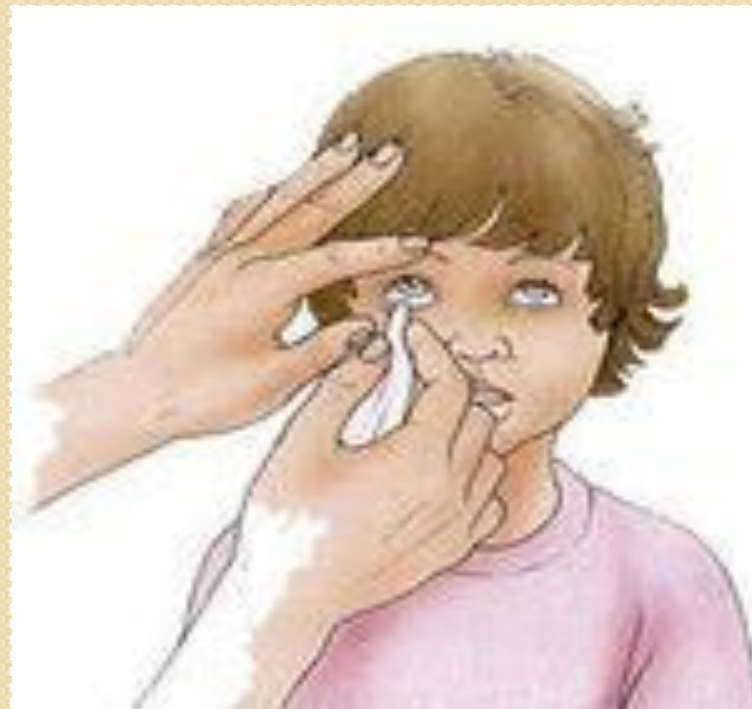Неотложная помощь

- Мази с антибиотиками: **1% тетрациклиновую мазь**
- Бинокулярная повязка
- **Стационар**

**Обезболивание**



**Удаление инородного тела  
конъюнктивальной полости**



**Непроникающие повреждения глаза, оказание  
помощи**

# Проникающие ранения глазного яблока

Причины

Виды ранений (в зависимости от локализации)

Клиника

## Осложнения проникающего ранения

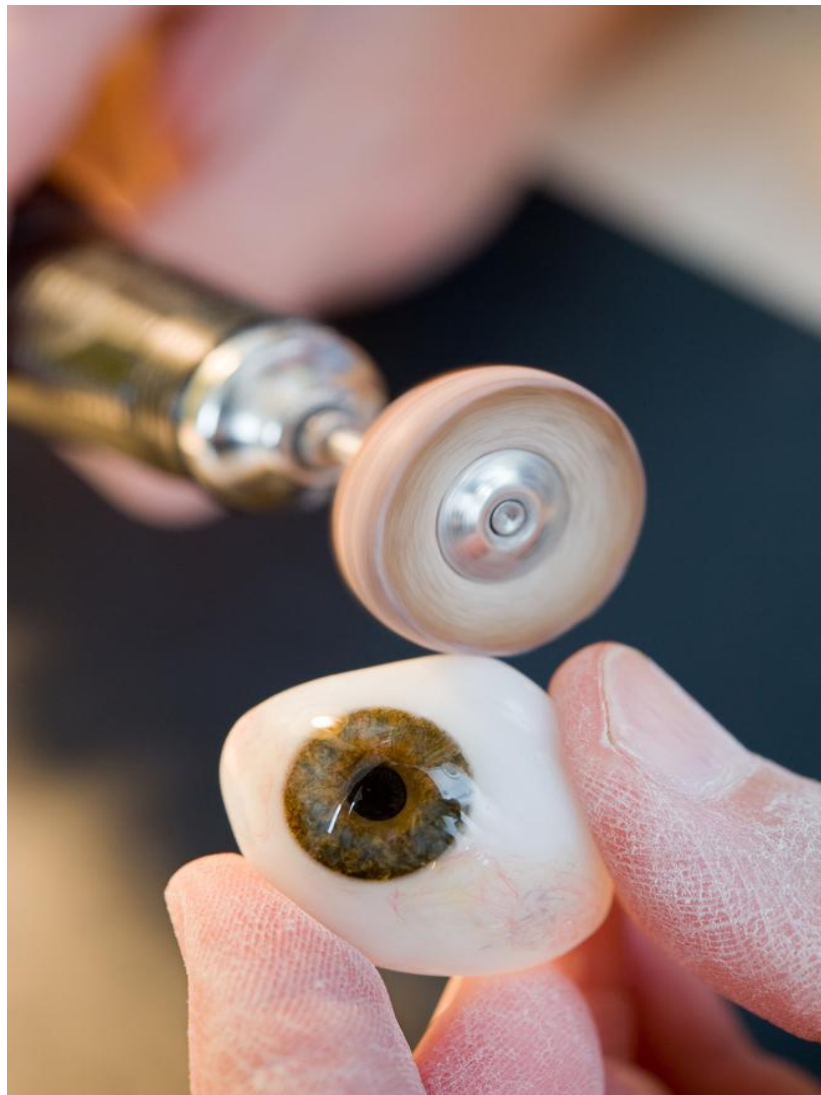*Проникающие ранения* чаще всего инфицированы и осложняются:

воспалением сосудистой оболочки глаза – *иридоциклитом*,  
абсцессом стекловидного тела – *эндофтальмитом*,  
гнойное воспаление всех оболочек глаза – *панофтальмит*

Травмы глаза, осложненные *вялым травматическим иридоциклитом*, могут привести к воспалительному заболеванию здорового глаза – *симпатической офтальмии*

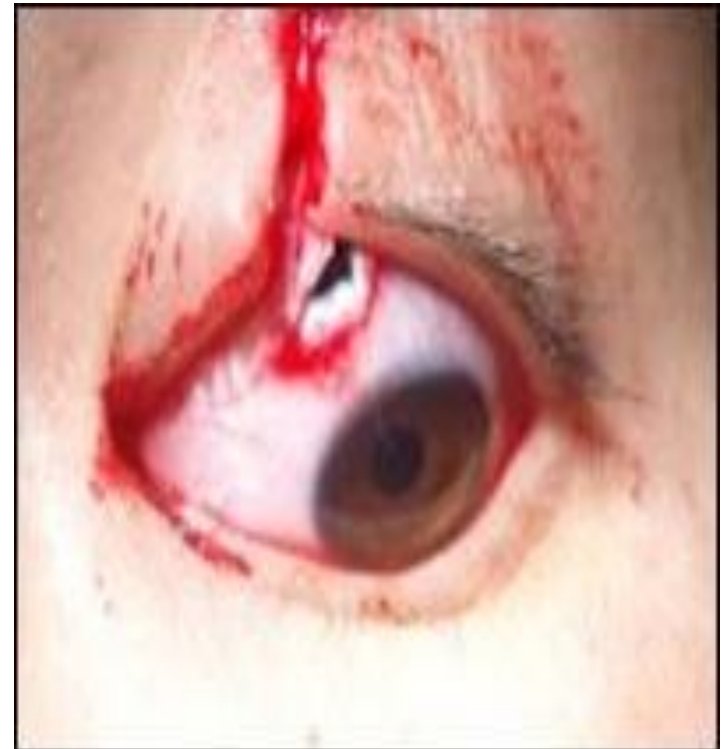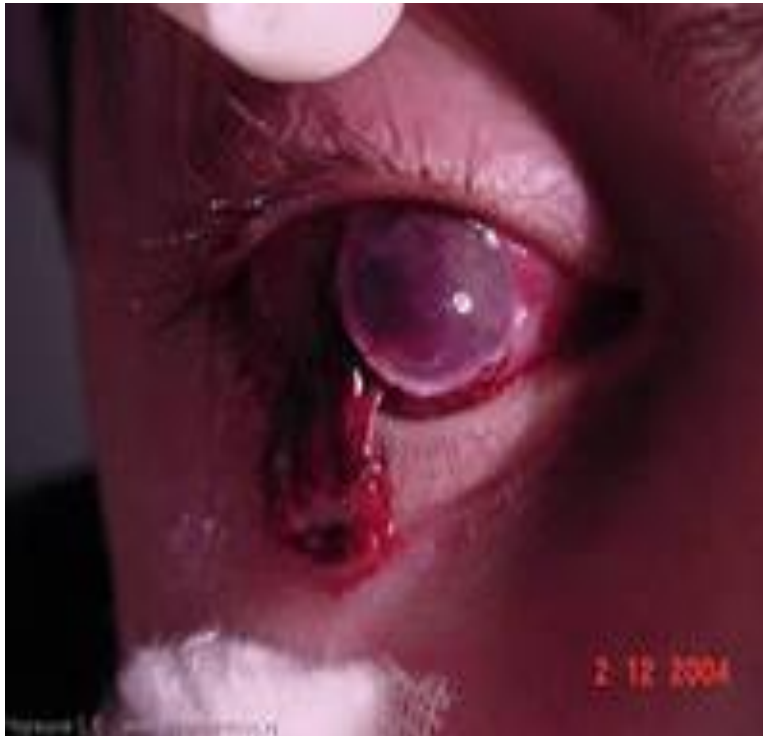Профилактика- своевременная *энуклеация* (удаление) травмированного глаза как источника аутоенсибилизации

# Протезирование после энуклеации



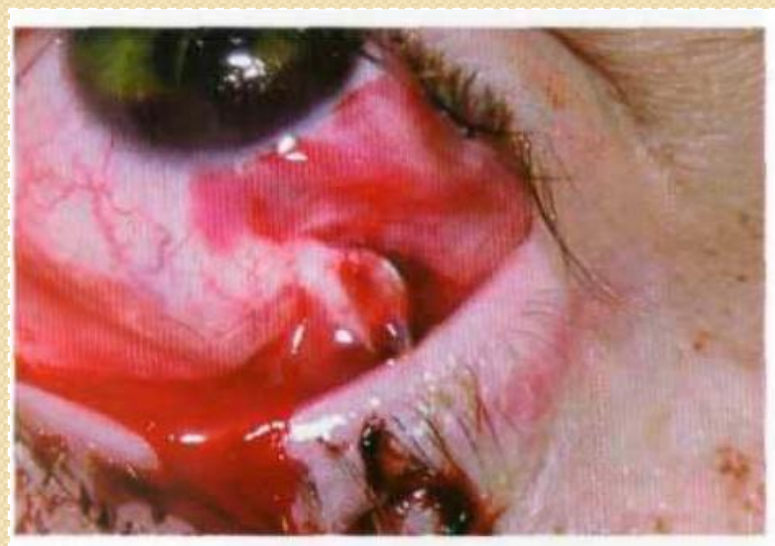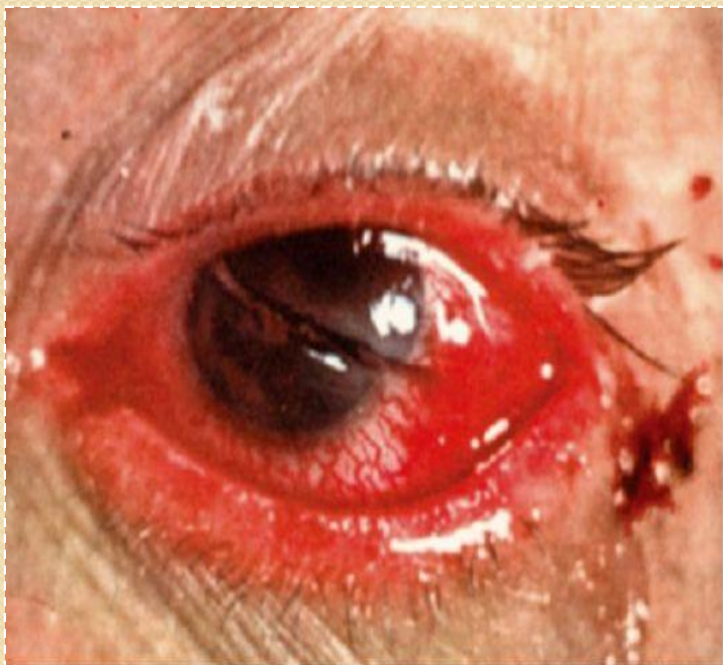# Проникающее ранение-

1) выпадение радужной оболочки, 2) склеральное ранение



Роговичное ранение

Склеральное ранение с  
внедрением инородного  
тела

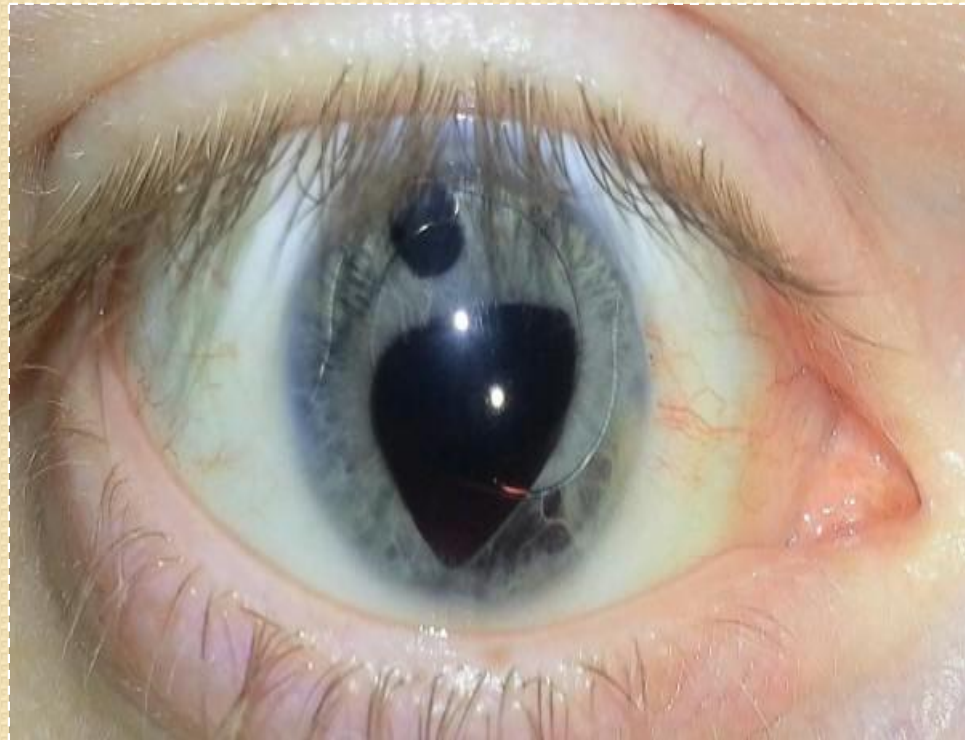
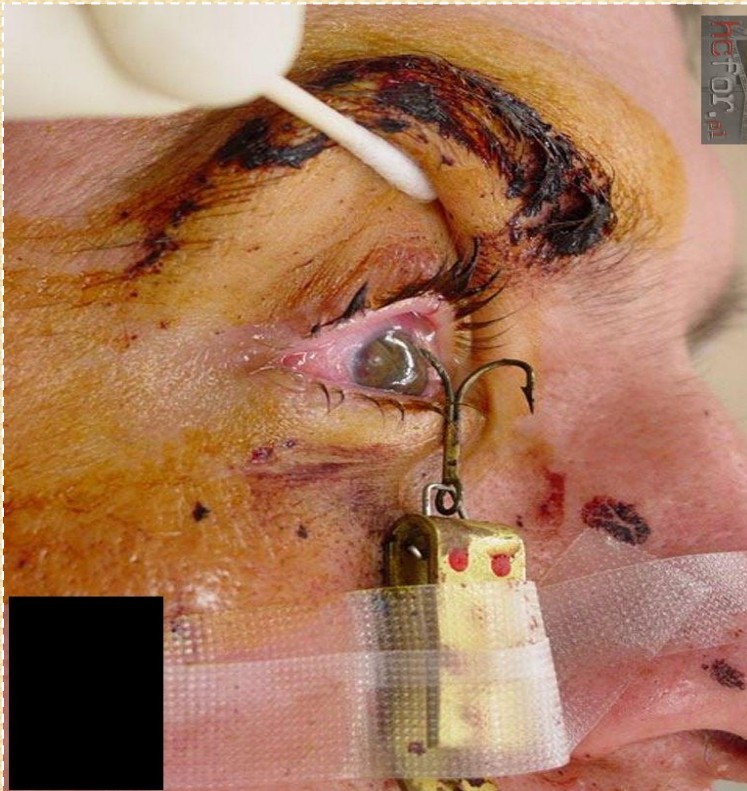
**Проникающие ранения**



Ранение крючком

Тот же глаз через год

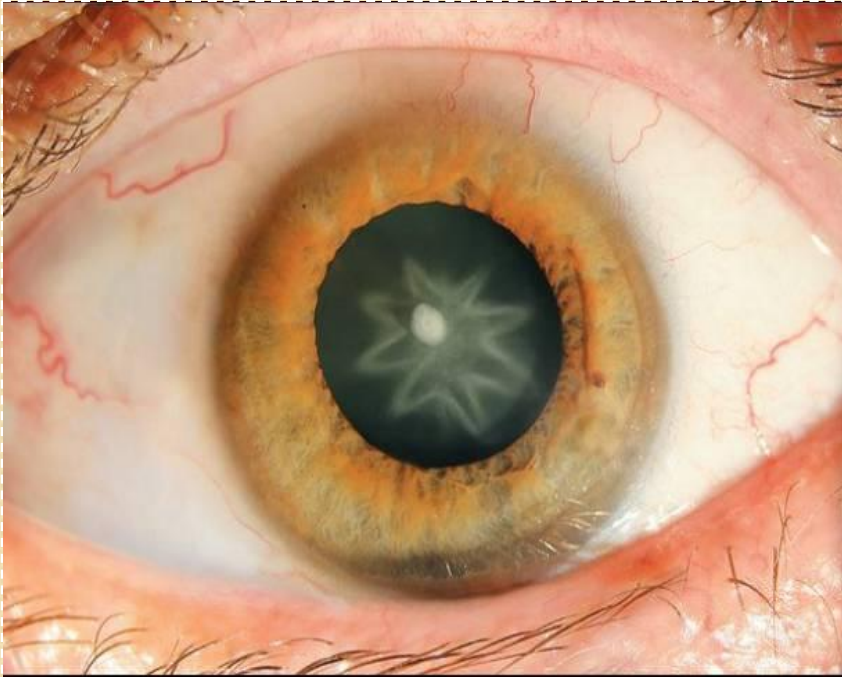

**Проникающее ранение**

# Проникающее ранение, развитие осложнений

Изменения в глазном яблоке	Причины, вызывающие изменения
<b>Травматическая катаракта</b>	Ранящий предмет повреждает хрусталик
<i>Металлоз</i>	Попадание в глаз <b>медных или железных</b> осколков, происходит <b>постепенное окисление металла</b>
<b>Сидероз</b>	Пребывание осколков, содержащих <b>железо</b> . В процесс вовлекаются <b>радужка, сетчатка, зрительный нерв</b>

## Халькоз



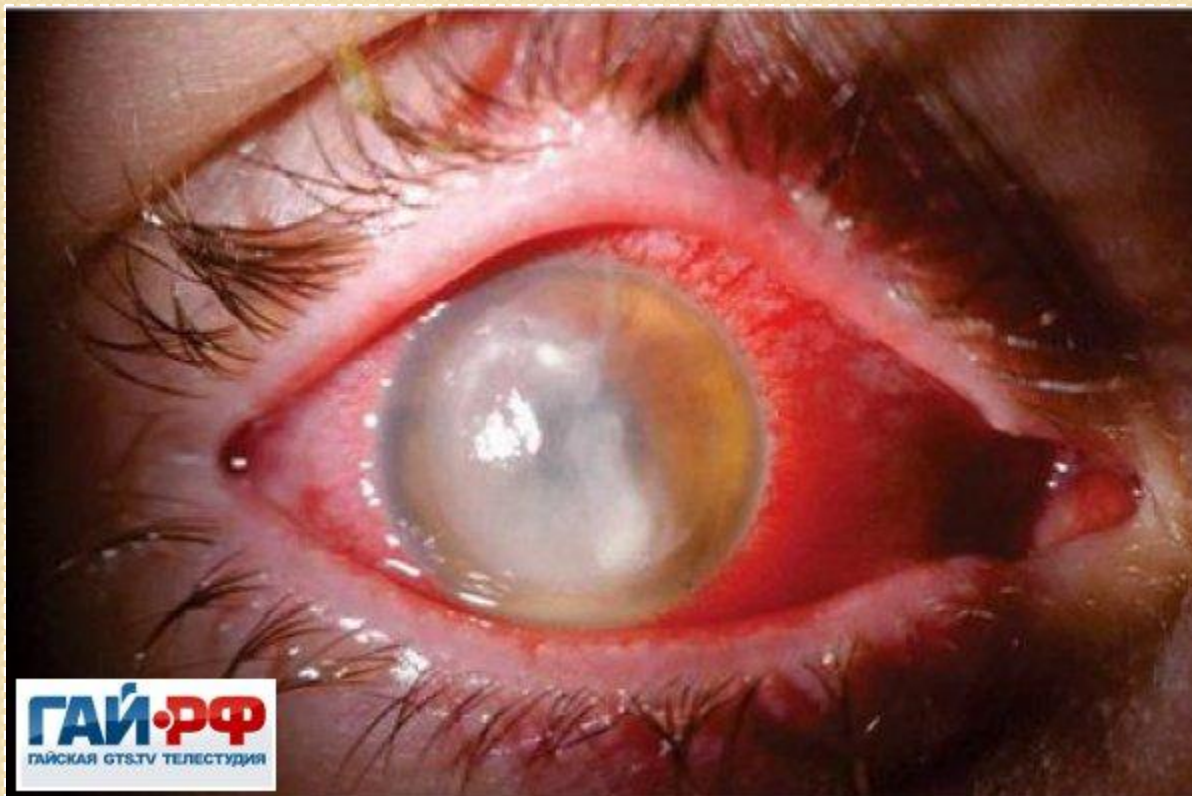## Попадание в глаз **медных** **осколков.**

- В хрусталике возникают желтовато-зеленые помутнения в виде «цветущего подсолнуха», развивается **вторичная глаукома, отслойка сетчатки, атрофия глазного яблока**

**Последствия проникающих ранений**

# ПОСЛЕДСТВИЯ ПРОНИКАЮЩИХ РАНЕНИЙ

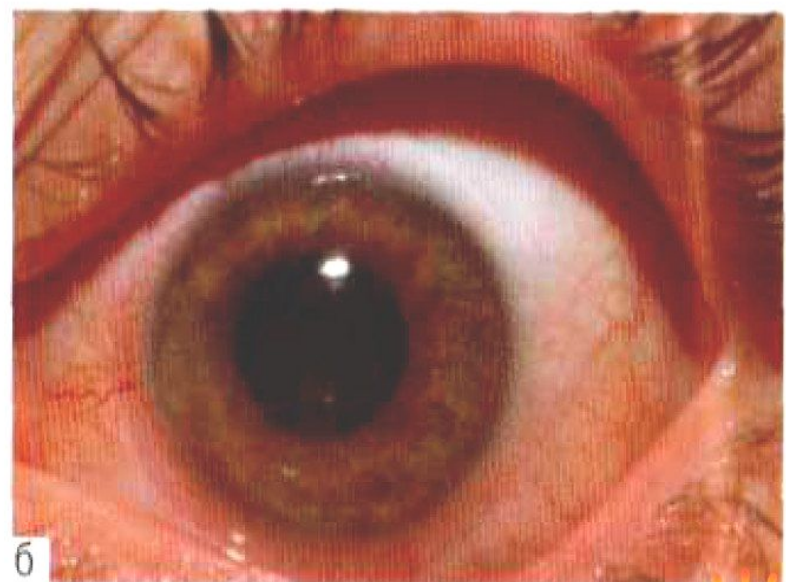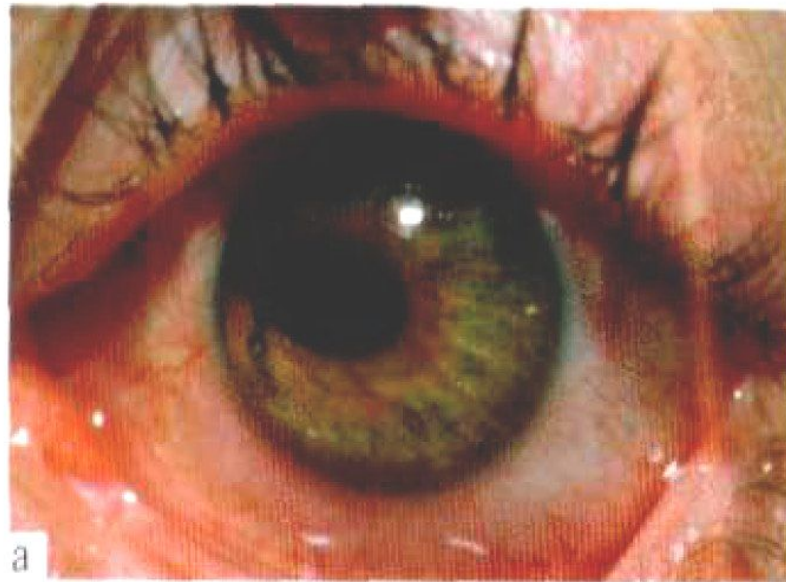
## Панофтальмит



# ПРОНИКАЮЩЕЕ РАНЕНИЕ

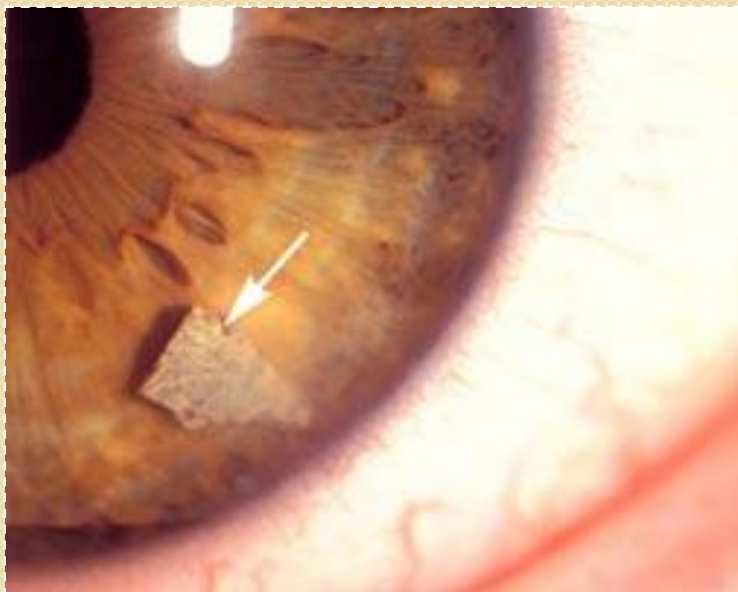
Внутриглазное  
инородного

Глаз после удаления

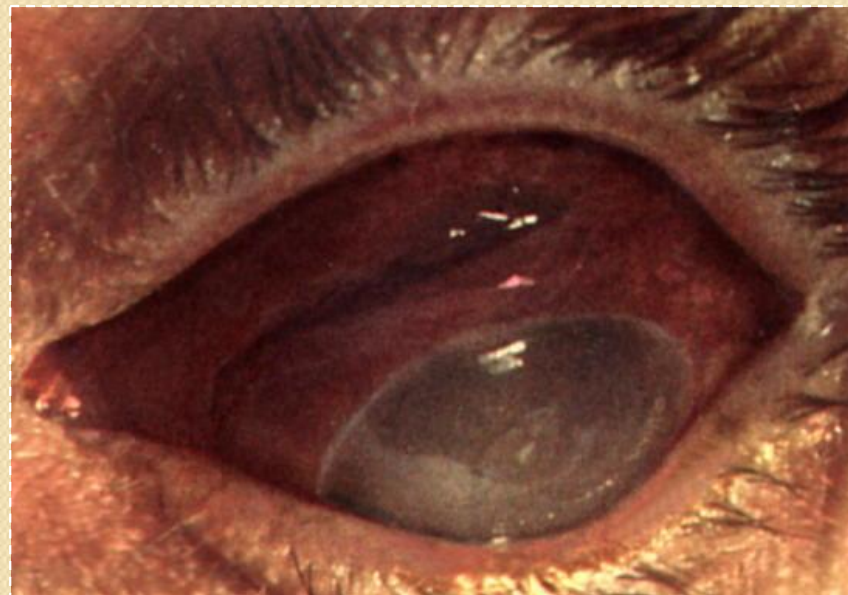

тела и субкороидальной

Инородное тело передней  
камеры глаза

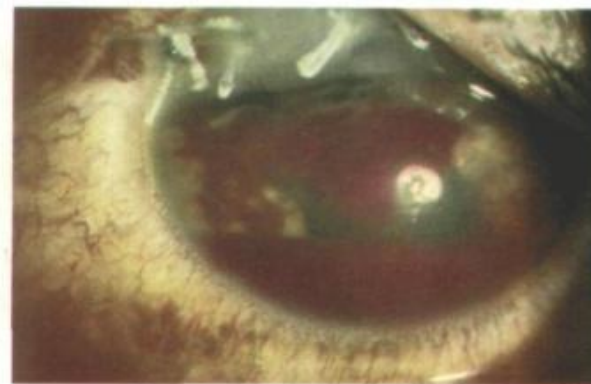
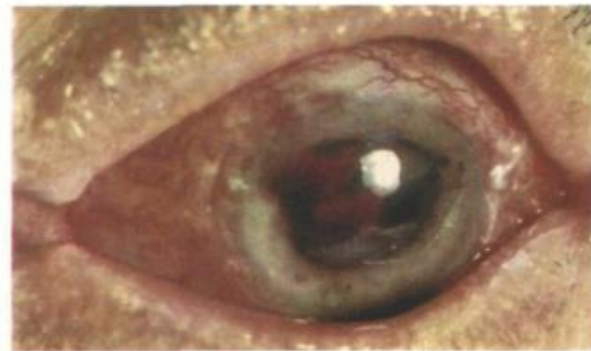
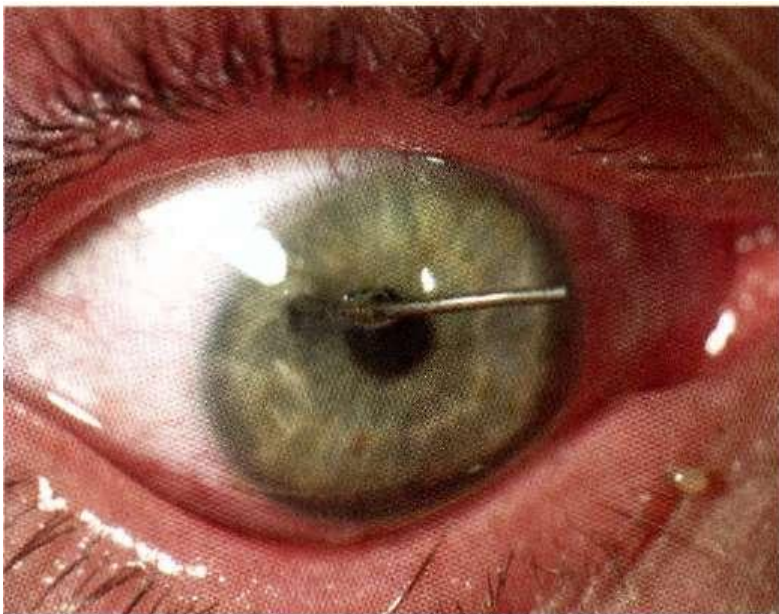


Склеральное ранение

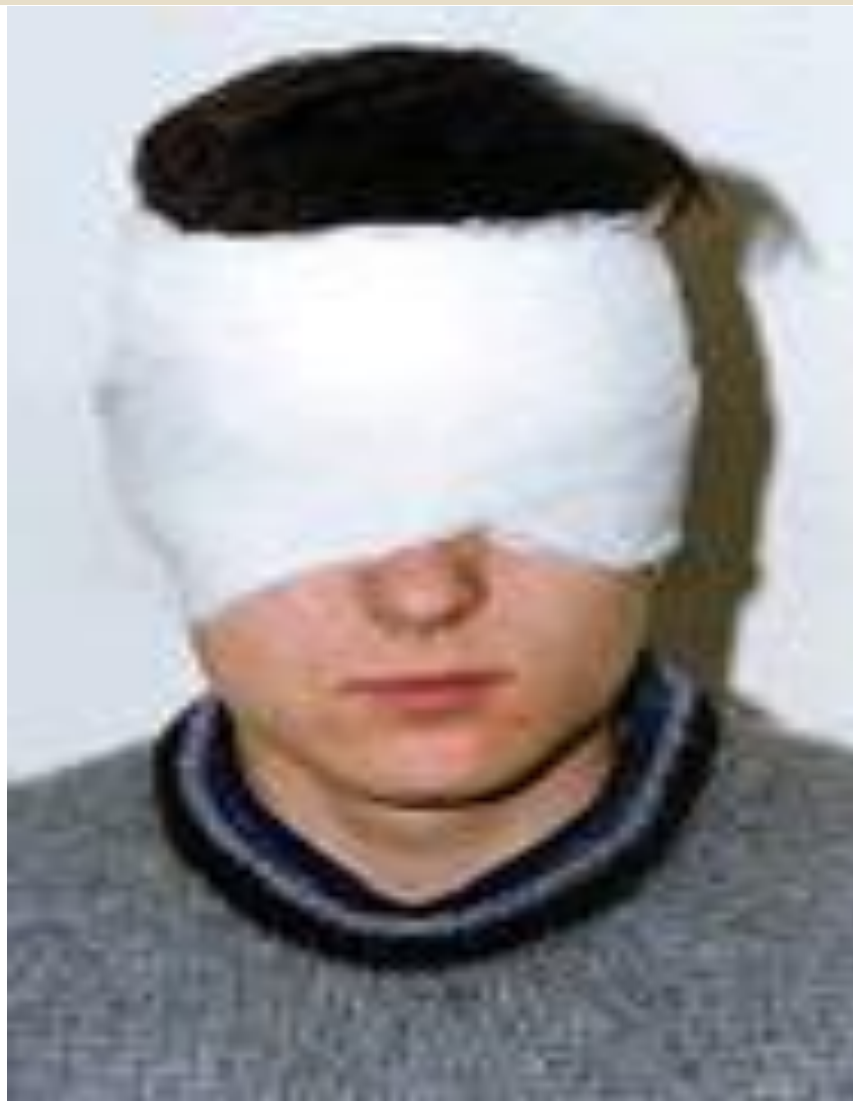

**Проникающее ранения**

# Проникающие ранения

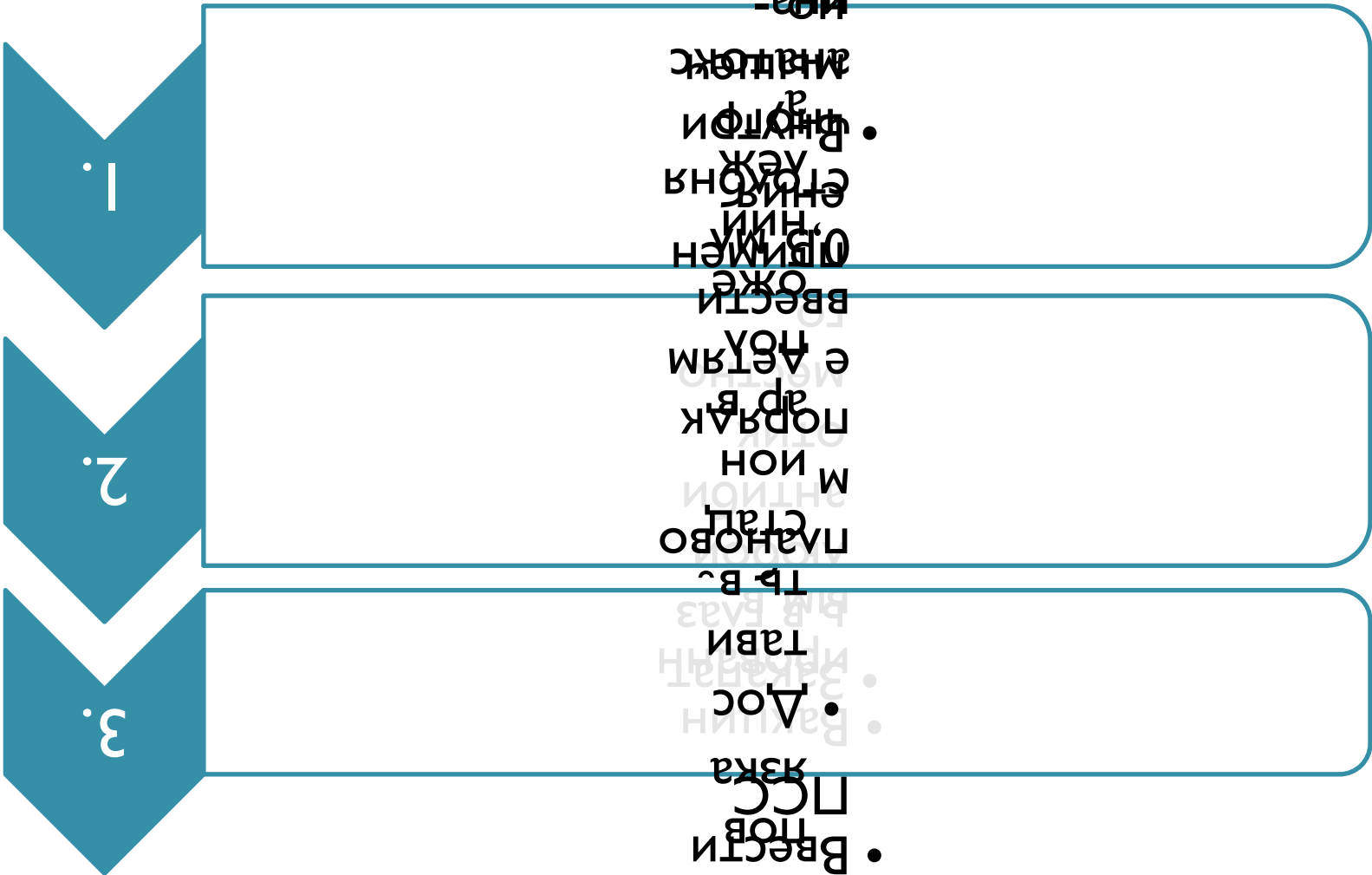


## Наложение бинокулярной повязки





# Неотложная помощь при проникающих ранениях и при подозрении на проникающее ранение глаза



• Проверить пульс  
• Проверить дыхание  
• Проверить сознание

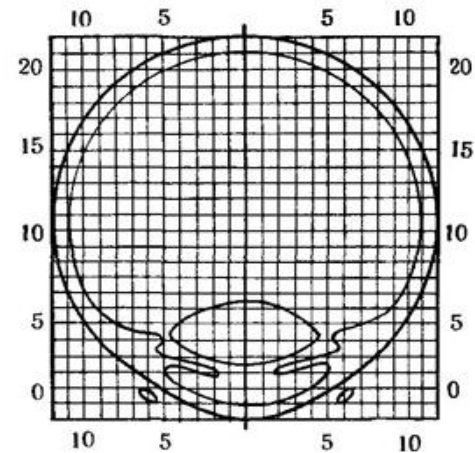
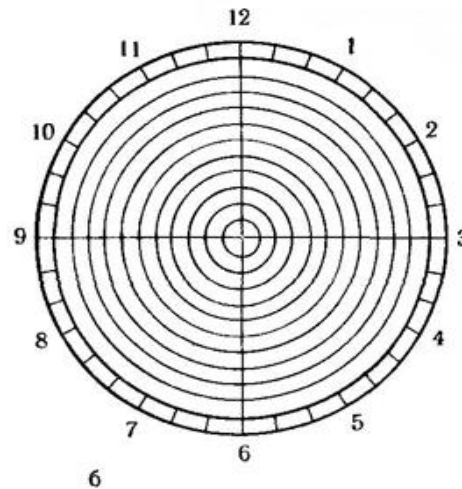

• Промыть рану  
• Промыть глаза  
• Промыть нос

• Наложить давящую повязку  
• Наложить стерильную повязку

# Лечение и диагностика проникающих ранений глаза

- |   |  |
|---|--|
| 1 | <b>Хирургическая обработка раны глазного яблока,<br/>Удаляют инородные тела из полости глаза</b>   |
| 2 | Предупреждение и устранение различных<br>осложнений раневого процесса  |
| 3 | <b>Обзорная рентгенография</b> проводится во всех<br>случаях при подозрении на проникающее ранение<br><b>вне зависимости от данных анамнеза</b>                                  |
| 4 | Осторожно подходить к назначению <b>мидриатиков</b> ,<br>т.к. при <b>травматическом мириазае</b> нарушается<br>регуляция ВГД и возможно стойкое повышение<br>ВГД с гибелью глаза |

# Диагностика проникающих ранений глаза рентгенография с использованием индикаторов Комберга - Балтина



## Повреждения глазницы

**Могут быть  
изолированными,  
сочетаться с повреждением глазного  
яблока,  
с поражением придаточных пазух носа,  
костей, мягких тканей лица и головы**

## Повреждения глазницы

При нарушении целостности костей глазницы:

- подкожная эмфизема,
- пальпаторно определяется крепитация в области века отек и гематома века,
- опущение верхнего века,
- кровоизлияния под конъюнктиву,
- ограничение подвижности ,
  - экзофтальм,
  - энофтальм.

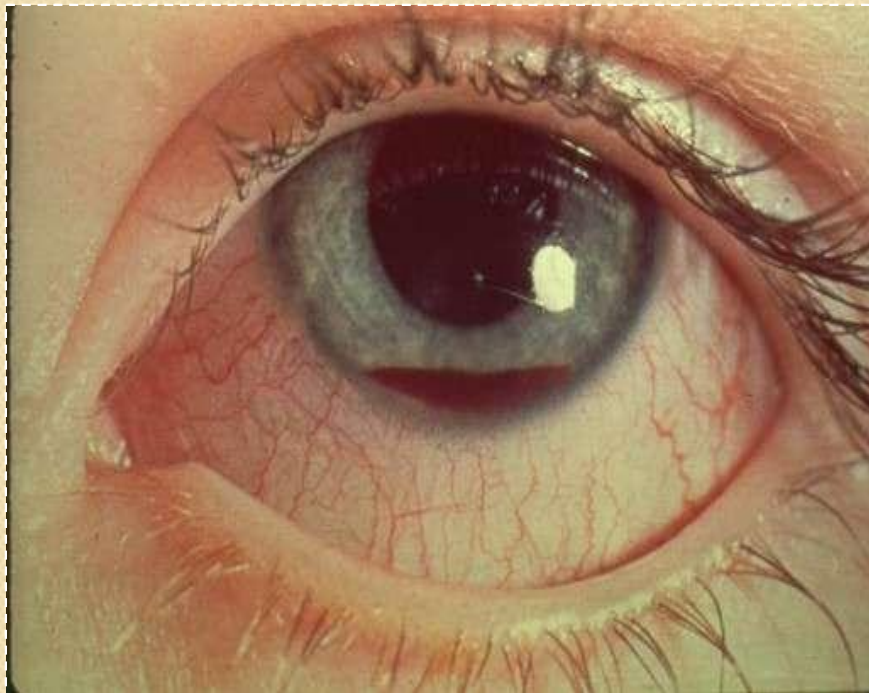
**Неотложная помощь** – введение ПСС,  
наложение бинокулярной повязки,  
срочная госпитализация в стационар  
в положении лежа

## Тупые травмы глаза (контузии)

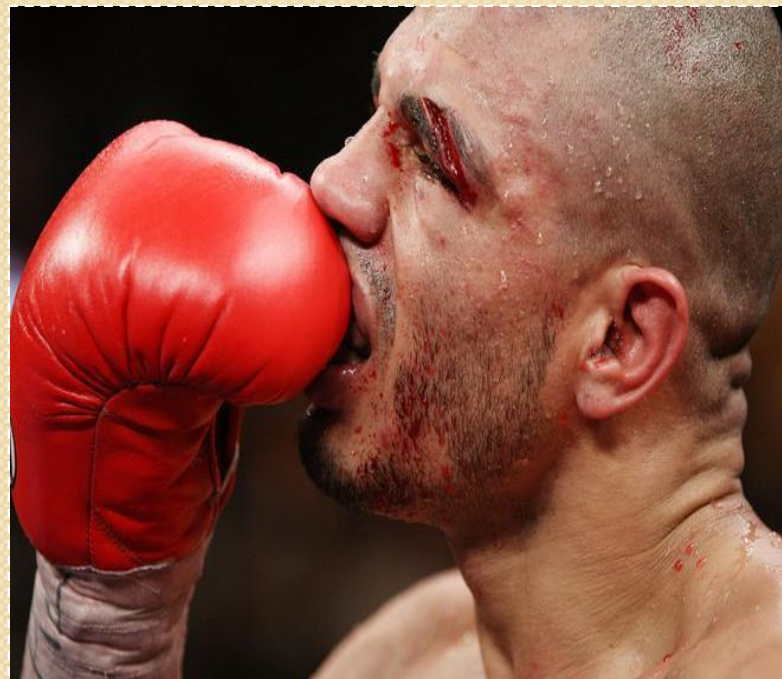
### Контузии - без нарушения целостности наружной оболочки глаза

- ❑ **Контузии** могут произойти от удара тупым предметом. При этом появляются кровоизлияния:
  - ❑ под кожу,
  - ❑ конъюнктиву.
- ❑ Отек век, смешанная инъекция глазного яблока
  - ❑ Кровоизлияния могут быть в переднюю камеру и в стекловидное тело.
    - ❑ Кровоизлияния в стекловидном теле могут организоваться, соединительнотканые шварты приводят к отслойке сетчатки.

**Кровоизлияние в  
переднюю камеру -  
гифема**

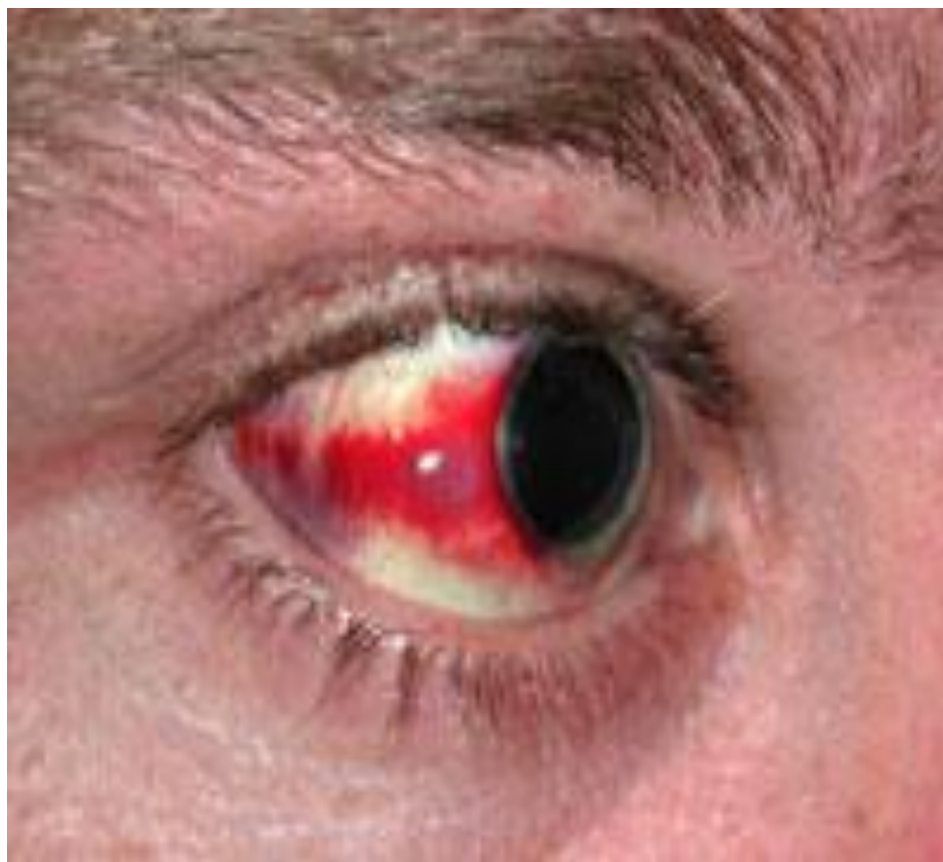

**Контузия в спорте**



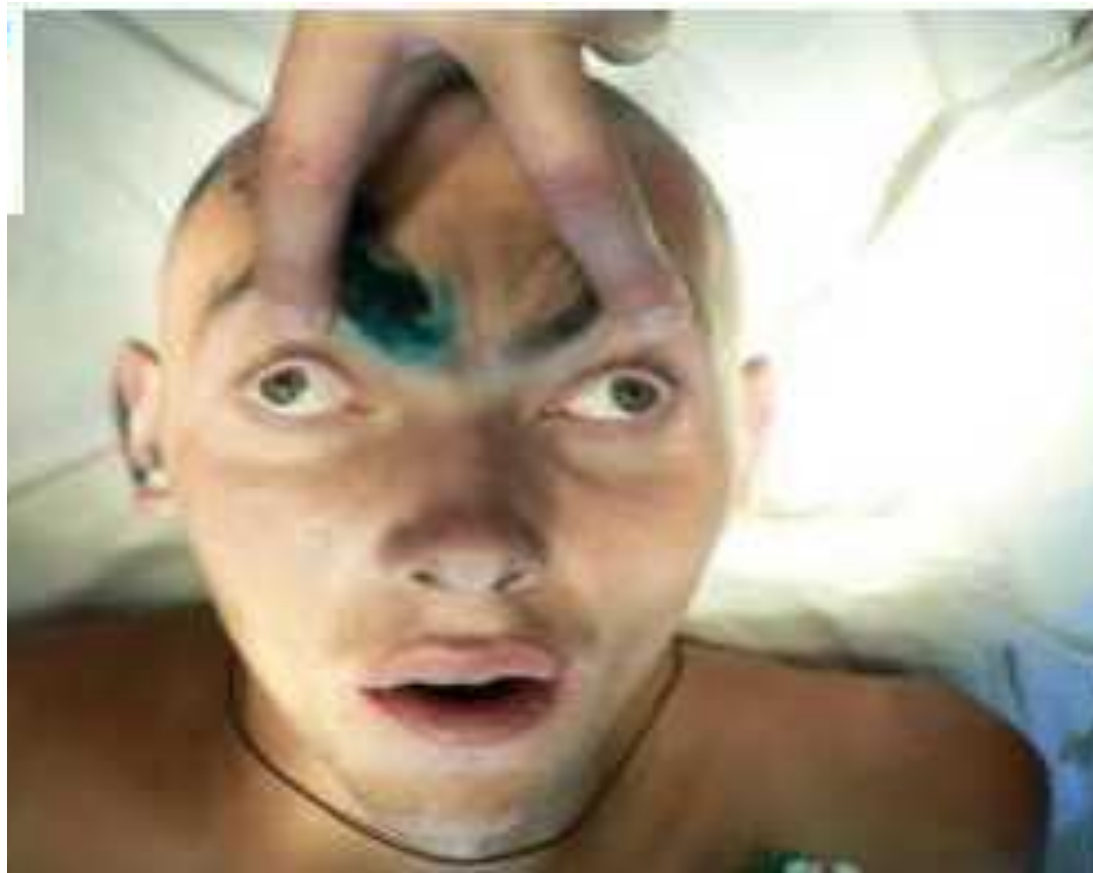**Тупые травмы**

## Контузия глазного яблока с субконъюнктивальным кровоизлиянием

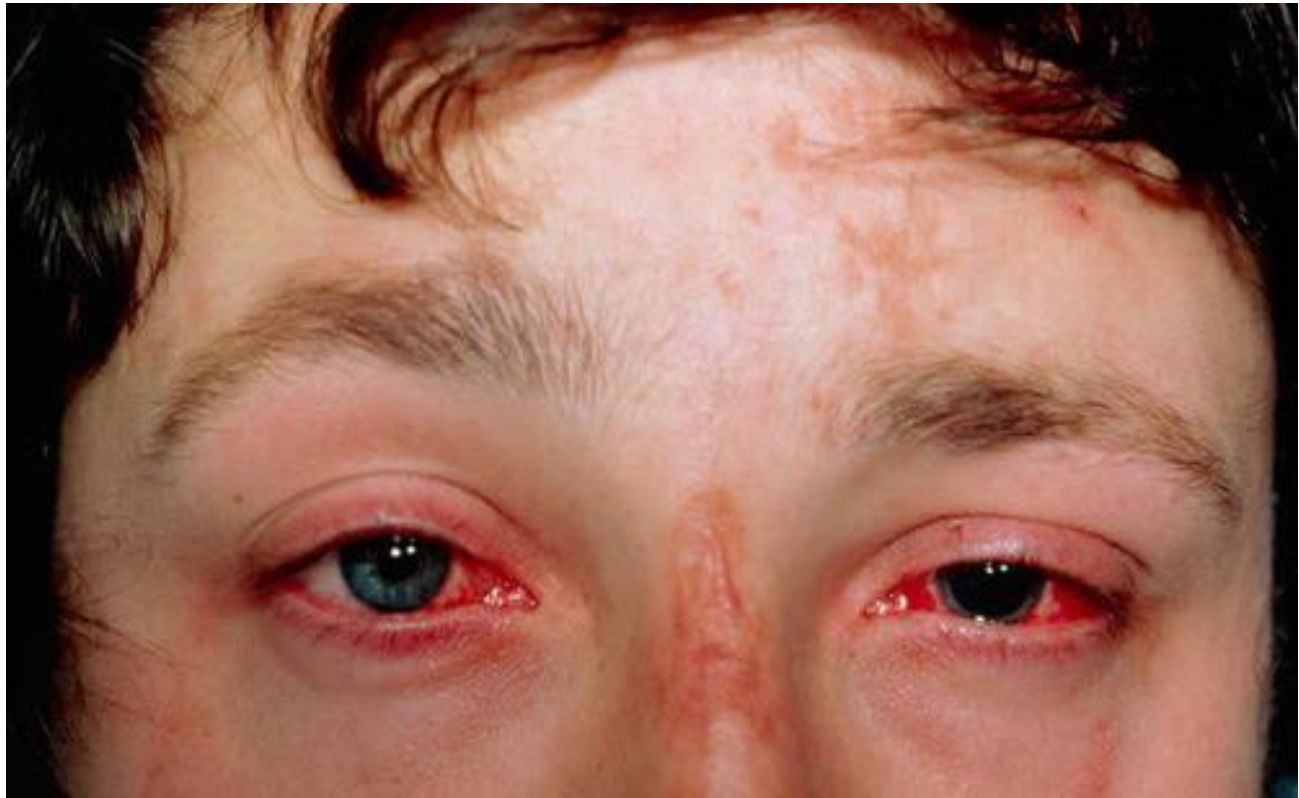



# Косоглазие после ушиба головного мозга



# Контузия глазного яблока



## Повреждения при контузии глаза

<b>Изменения</b>	<b>Клинические проявления</b>
<b>Иридодиализ</b>	Отрыв радужки от корня, зрачок принимает неправильную форму
<b>Расширение зрачка</b>	Более обычная общая реакция при контузии
<b>Паралитически й мидриаз</b>	Полная неподвижность максимально расширенного зрачка
<b>Иридоденез</b>	Дрожание радужки
<b>Факоденез</b>	Дрожание хрусталика

## Повреждения при контузии глаза и лечение

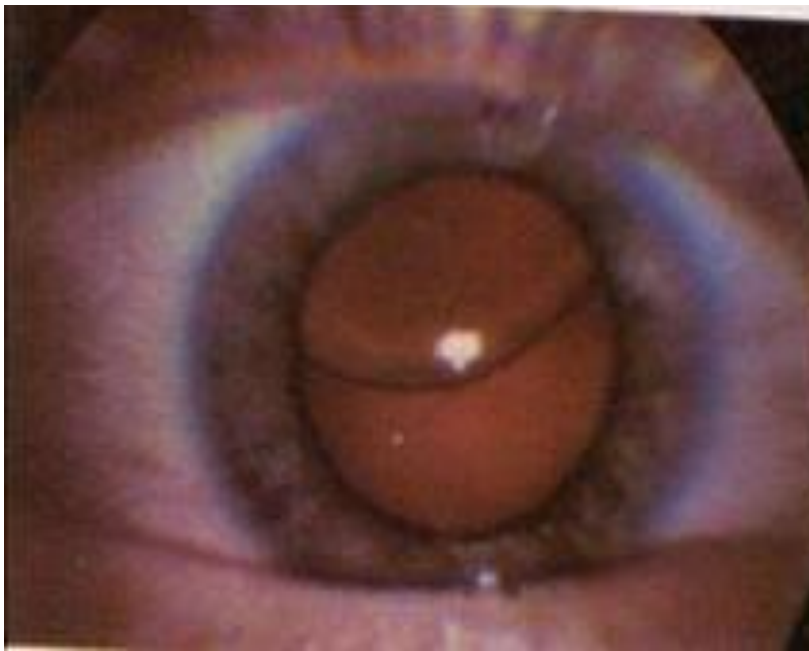**Вывих хрусталика может быть в переднюю камеру или в стекловидное тело, что может привести к вторичной глаукоме**

*Вывих хрусталика* в переднюю камеру – показана срочная операция по извлечению хрусталика

### **Неотложная помощь при контузии:**

**□ Холод на область глаза на 2-3 часа, закапывать дезинфицирующие капли, заложить мазь с антибиотиками**

# Вывих хрусталика



- **Вывих хрусталика в стекловидное тело- отмечается иридооденез. Динамическое наблюдение с измерением ВГД.**
- **При повышении ВГД больного направляют в стационар для оперативного лечения**

## Ожоги глаз

Вид ожога

- Термический
- Химический
- Лучевой

Степень тяжести

- Легкие
- Средней тяжести
- Тяжелые
- Очень тяжелые

## Ожоги глаз

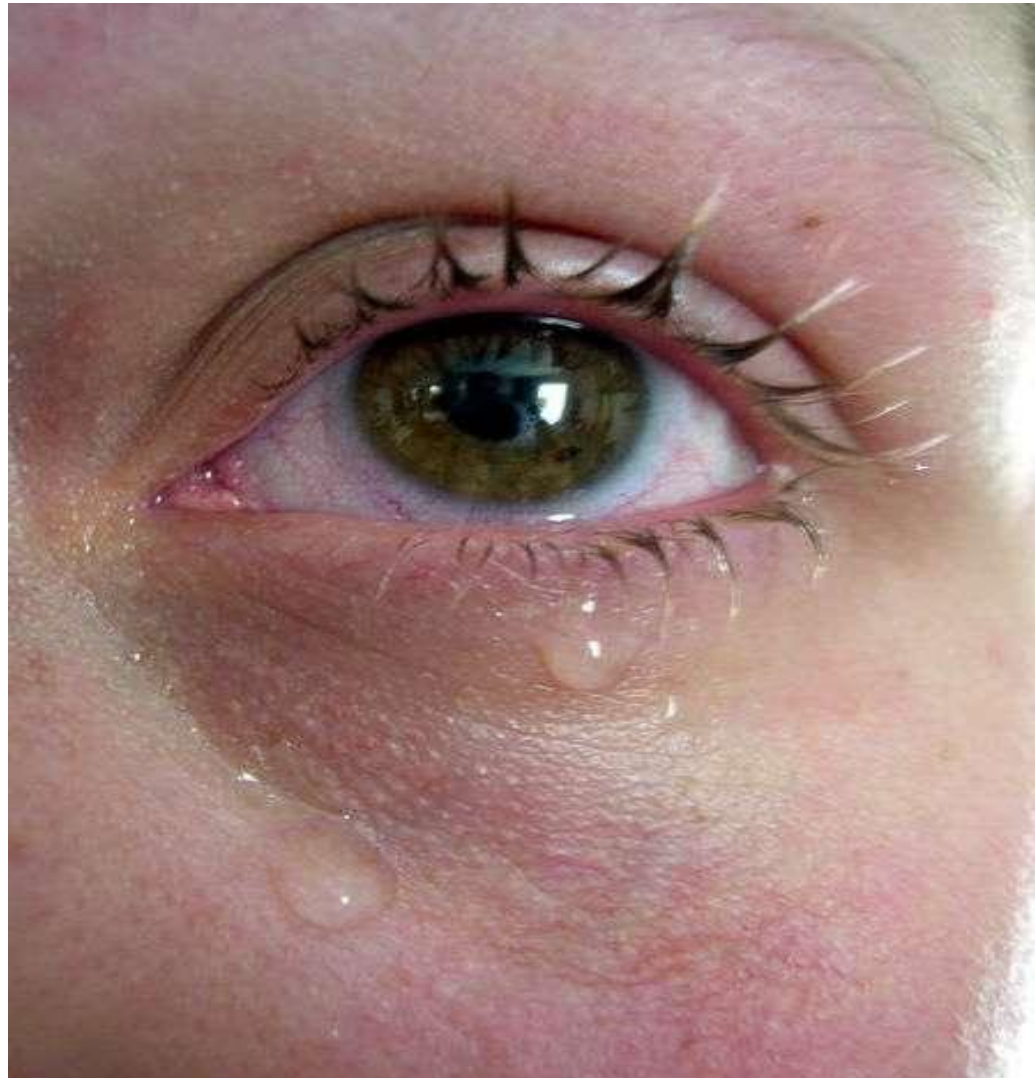*Термические ожоги* вызывают высокие температуры (пламя, кипящая жидкость, раскаленный металл, пар, битум).  
Происходит термическая денатурация белков.

### *Химические ожоги*

**Щелочные**  
**Наиболее тяжелые,**  
щелочи растворяют белки  
и вызывают  
**колликвационный** некроз

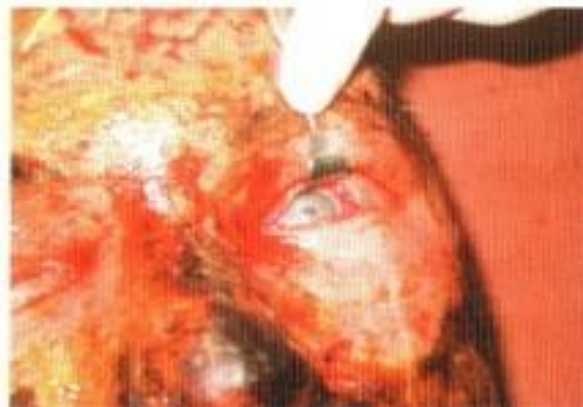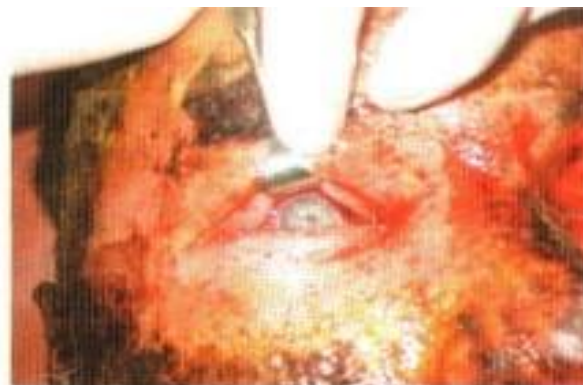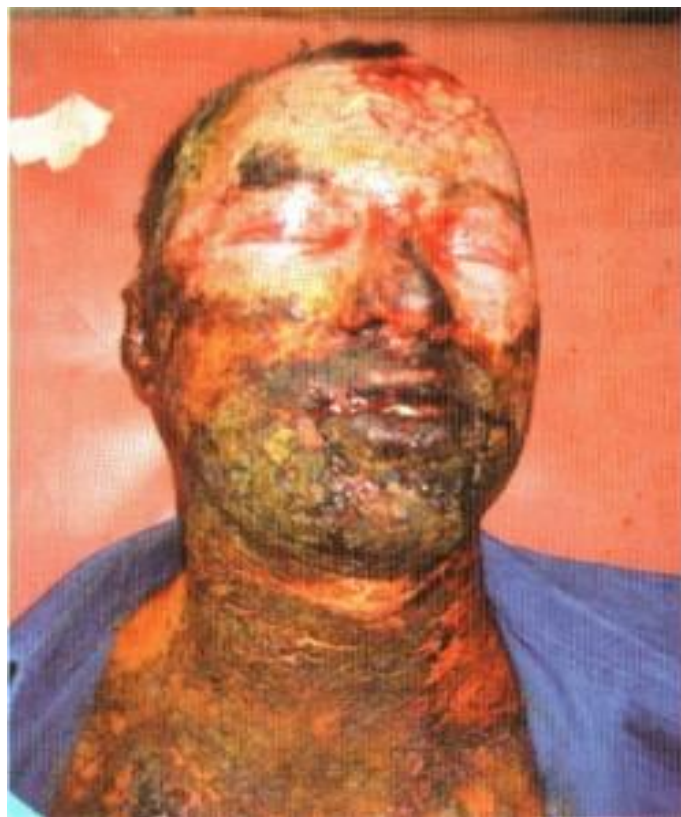**Кислотные**  
Быстрое свертывание  
белка и развитие  
**коагуляционного** некроза  
(струпа)

# Ожоги глаз

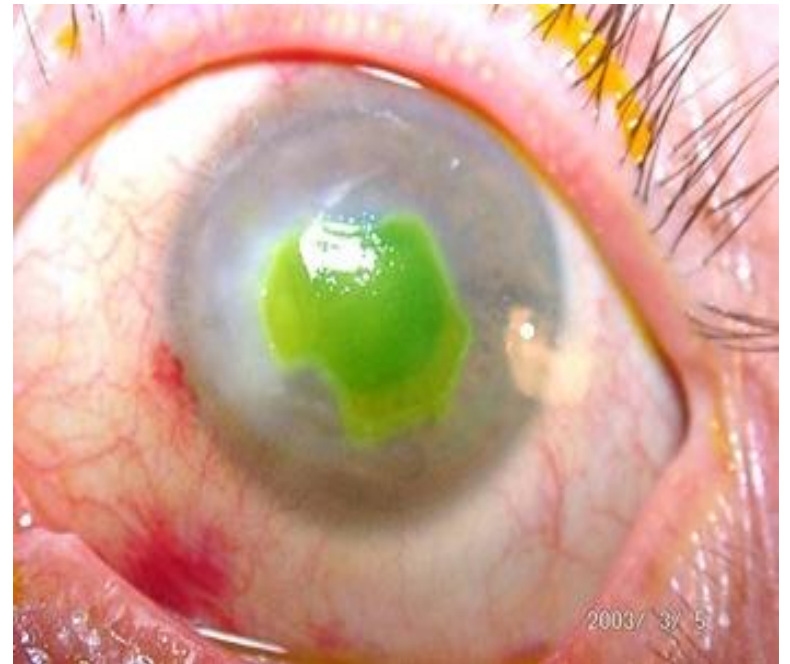
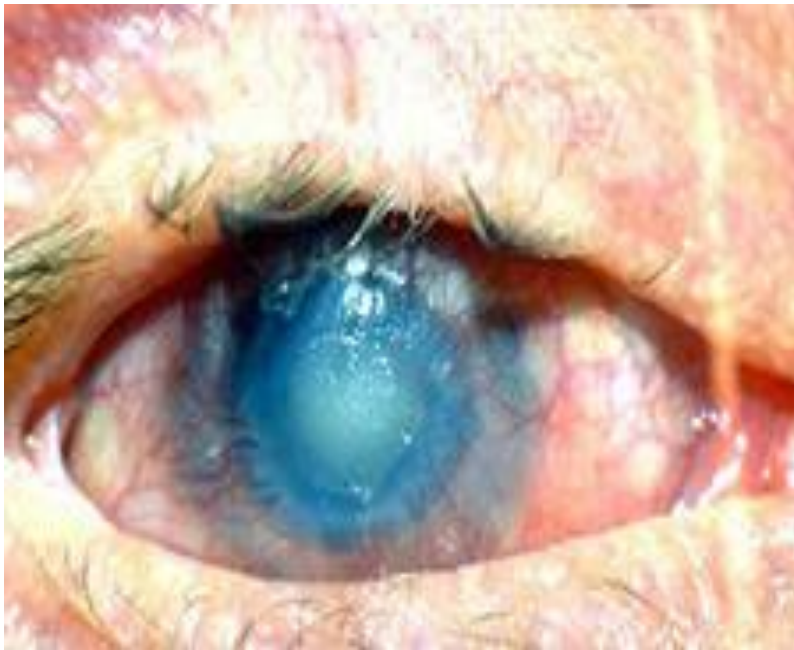


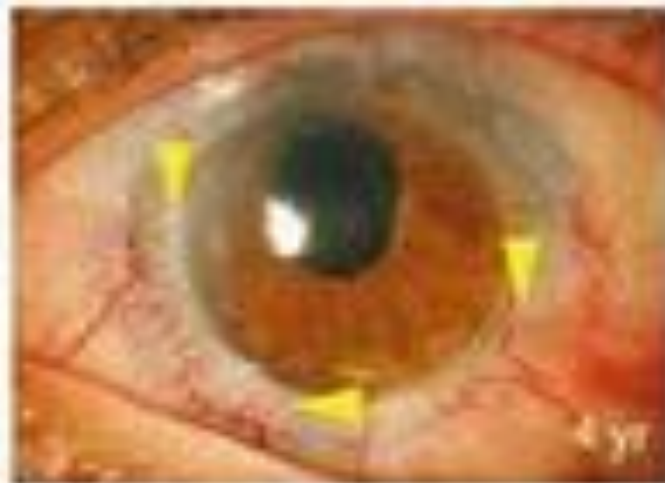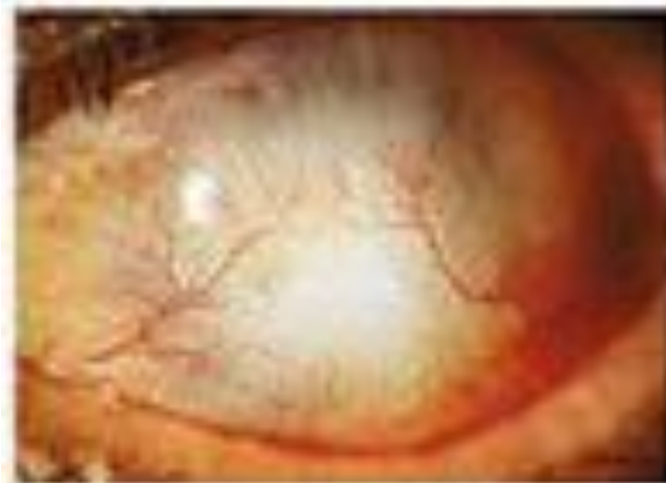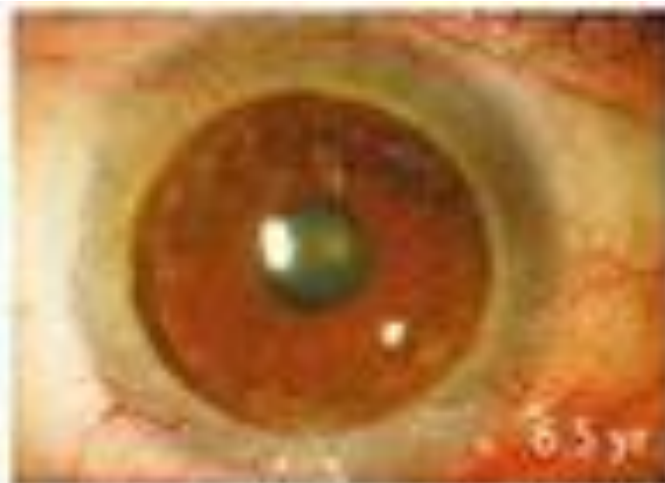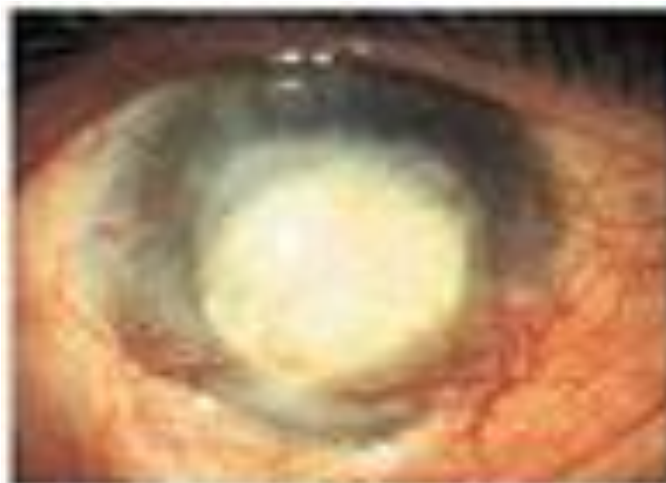# Ожоги глаз (термические)



# Ожоги глаз



# Ожоги глаз (бельмо с последующей кератопластикой)



## Клиническая картина ожогов

### ● **Легкие ожоги:**

- гиперемия и умеренный отек кожи век, гиперемия конъюнктивы,
- эрозия или небольшое помутнение роговицы,
  - светобоязнь,
  - слезотечение,
- нерезкое снижение остроты зрения.

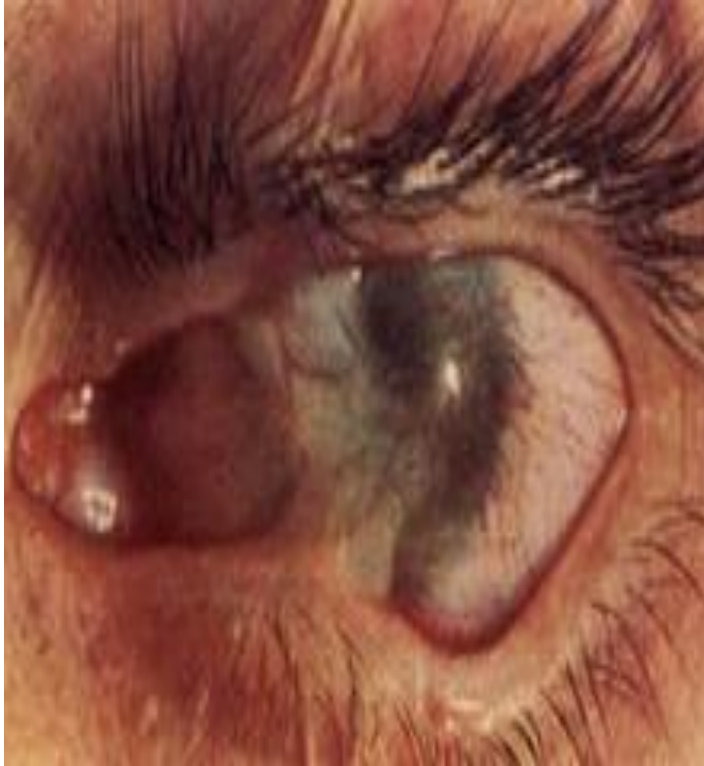## Клиническая картина ожогов

- **Ожоги средней степени:**
  - пузыри на коже век,
  - хемоз,
- поверхностный некроз конъюнктивы,
  - на роговице – эрозии, потеря чувствительности, тусклая, напоминает **матовое стекло.**
- Острота зрения значительно снижается.

## Клиническая картина ожогов

- **Тяжелые ожоги:**
  - поражаются все слои кожи век,
  - роговица матово-бледная, «фарфоровая», чувствительность отсутствует,
  - острота зрения резко снижена вплоть до светоощущения.

## Клиническая картина ожогов

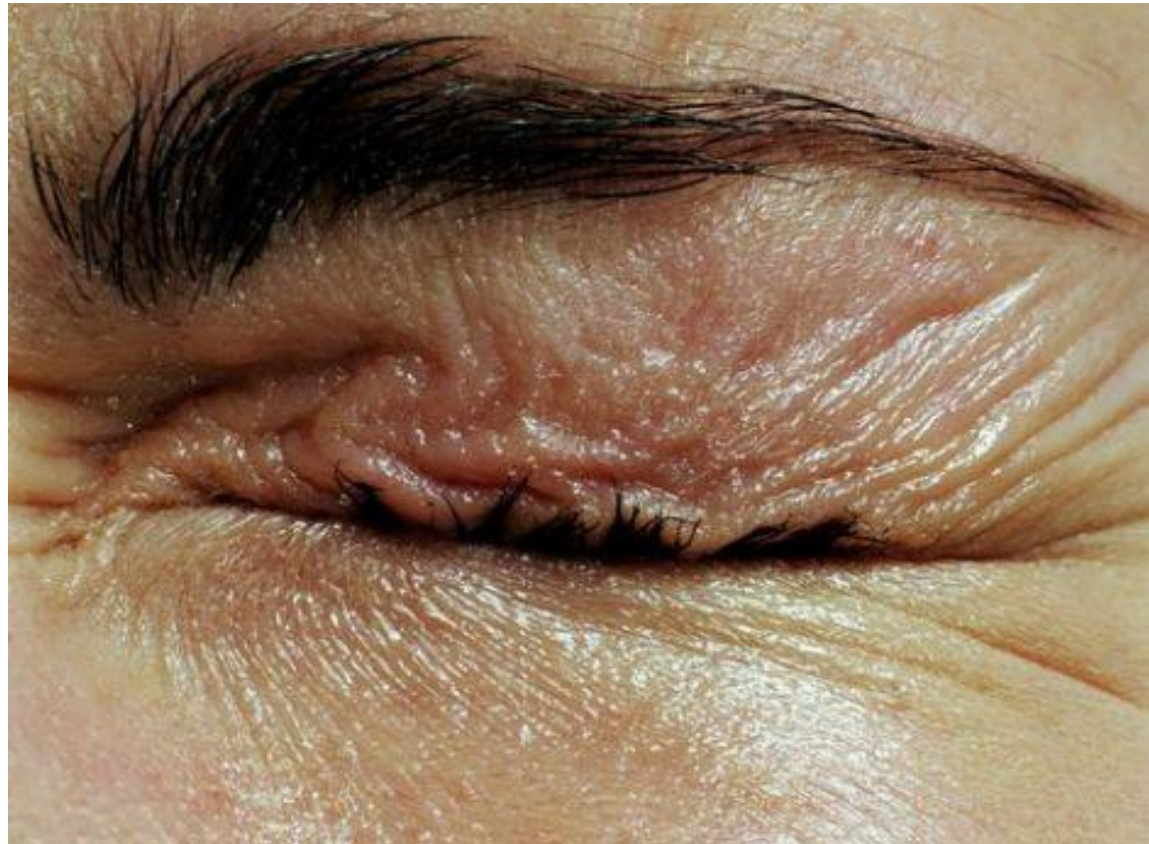

- **Очень тяжелые ожоги:**

Необратимые изменения в виде глубокого некроза тканей, грубые васкуляризованные бельма.

Сращение век с глазным яблоком вплоть до полного зарращения конъюнктивного мешка

# Рубцовые изменения века





## Первая помощь при ожогах глаз

### Термические ожоги

- В конъюнктивальный мешок закапать 20% раствор сульфацида, заложить за веки 1% тетрациклиновую мазь.
- Обожженную кожу век и лица смазать стерильным вазелиновым маслом или дезинфицирующей мазью.
- Здоровую кожу вокруг обожженных участков лица протирают спиртом 70% . Крупные пузыри вскрывают.
- Введение ПСС и анатоксина, сердечные, успокаивающие средства, стерильная повязка и отправить в стационар

# Первая помощь при ожогах глаз

## Химические ожоги

- Немедленное промывание водой (10-15 минут), удаление частиц попавшего вещества, введение аутокрови под конъюнктиву – 0,5 мл.
- Заложить за веко на 24 часа ГЛИВ – сорбционные глазные лечебные ионообменные вкладыши (для кислотных и щелочных ожогов).
- Закапать 0,3% раствор ципролета или 0,25% раствор левомицетина.
- Заложить за веко антибактериальную мазь (1% тетрациклиновую)
- Асептическая монокулярная повязка
- Стационарное лечение.
- Ожоги фосфором – удалить кусочки, промыть водой, мази не применять, повязку не накладывать

## Лечение ожогов глаз в стационаре

### Лечение:

- Предупреждение инфекции, стимуляции обменных процессов, удаление токсических продуктов, устранение воспаления и борьбу с рецидивами воспаления
- Оперативные вмешательства в ранний период – только с органосохранной целью
- Реконструктивные операции - не ранее чем через I год
- Имплантируют кератопротезы из аллопластических материалов (из тканей донора)

# Лучевые ожоги

*Электроофтальмия* встречается у лиц, работающих с сильными источниками инфракрасных или ультрафиолетовых лучей (электросварка, кварцевая лампа)

**Симптомы:**

- светобоязнь,
- слезотечение,
- блефароспазм,
- гиперемия конъюнктивы.

На роговице иногда мелкие пузырьвидные вздутия эпителия роговицы

***Первая помощь:***

*инстилляциии 0,5% раствора дикаина  
или 2% раствор новокаина,  
за веко-мазь с антибиотиками*

## Лучевые ожоги

*Снеговая офтальмия, или снеговая слепота – развивается у полярных и горных туристов при ярком солнце вследствие сильного отражения ультрафиолетовых лучей от белого снега.*

***Первая помощь:***  
*инстилляциии 0,5% раствора дикаина или 2% раствор новокаина, за веко-мазь с антибиотиками*