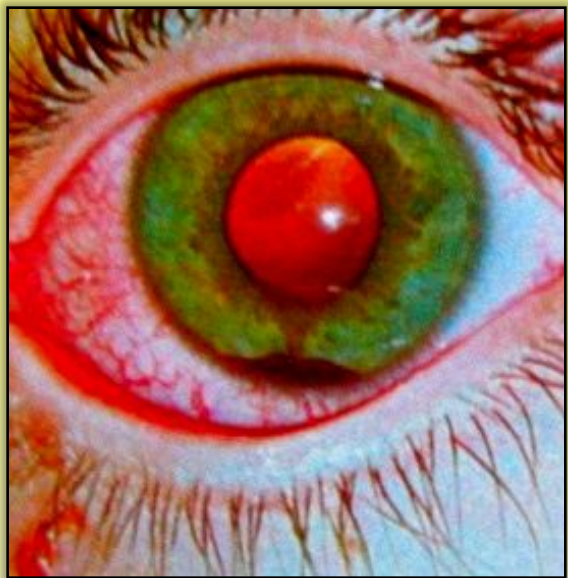

ГРОДНЕНСКИЙ ГОСУДАРСТВЕННЫЙ МЕДИЦИНСКИЙ УНИВЕРСИТЕТ

КАФЕДРА ГЛАЗНЫХ БОЛЕЗНЕЙ

ЛЕКЦИЯ №4

Повреждения органа зрения.



**Лектор: ассистент Кринец
Ж.М.**

КЛАССИФИКАЦИЯ

I. ПО ХАРАКТЕРУ

1.ПРОИЗВОДСТВЕННЫЕ

А. ПРОМЫШЛЕННЫЕ

Б. СЕЛЬСКОХОЗЯЙСТВЕННЫЕ

2.НЕПРОИЗВОДСТВЕННЫЕ

А. БЫТОВЫЕ

Б. ДЕТСКИЕ

В. СПОРТИВНЫЕ

II. ПО МОРФОЛОГИИ

1.РАНЕНИЯ

2.ТУПЫЕ ТРАВМЫ (КОНТУЗИИ)

3.ОЖОГИ И ОТМОРОЖЕНИЯ

4.ПОВРЕЖДЕНИЯ ЛУЧИСТОЙ ЭНЕРГИЕЙ

III. ПО АНАТОМИИ

1.ПОВРЕЖДЕНИЯ ОРБИТЫ

2.ПОВРЕЖДЕНИЯ ПРИДАТКОВ ГЛАЗА

3.ПОВРЕЖДЕНИЯ ГЛАЗНОГО ЯБЛОКА

ПРОНИКАЮЩИЕ РАНЕНИЯ

КЛАССИФИКАЦИЯ КОВАЛЕВСКОГО Е. И.

1. ПРОСТЫЕ (ПОВРЕЖДАЕТСЯ НАРУЖНАЯ КАПСУЛА ГЛАЗА)
(РОГОВИЧНЫЕ, ЛИМБАЛЬНЫЕ, СКЛЕРАЛЬНЫЕ)
2. СЛОЖНЫЕ (ПОВРЕЖДАЮТСЯ ВНУТРЕННИЕ ОБОЛОЧКИ)
3. ОСЛОЖНЕННЫЕ (ЭНДОФТАЛЬМИТ, ПАНОФТАЛЬМИТ, МЕТАЛЛОЗЫ)

ДОСТОВЕРНЫЕ ПРИЗНАКИ ПРОНИКАЮЩЕГО РАНЕНИЯ ГЛАЗА:

1. НАЛИЧИЕ РАНЫ ИЛИ РУБЦА В НАРУЖНОЙ КАПСУЛЕ ГЛАЗА
2. НАЛИЧИЕ ВЫПАВШИХ ОБОЛОЧЕК В РАНЕ
3. ОТВЕРСТИЕ В РАДУЖНОЙ ОБОЛОЧКЕ
4. НАЛИЧИЕ ИНОРОДНОГО ТЕЛА ВНУТРИ ГЛАЗА
5. НАЛИЧИЕ ПУЗЫРЬКА ВОЗДУХА В СТЕКЛОВИДНОМ ТЕЛЕ (В ПЕРВЫЕ ЧАСЫ ПОСЛЕ ТРАВМЫ)

ДИАГНОСТИКА РАНЕНИЙ

ДИАГНОСТИКА

1. ИССЛЕДОВАНИЕ ЗРИТЕЛЬНЫХ ФУНКЦИЙ
2. ОСМОТР В БОКОВОМ ОСВЕЩЕНИИ
3. ОСМОТР В ПРОХОДЯЩЕМ СВЕТЕ
4. ОФТАЛЬМОСКОПИЯ
5. БИОМИКРОСКОПИЯ
6. ИССЛЕДОВАНИЕ УЛЬТРАЗВУКОМ
7. ДИАФАНОСКОПИЯ
8. РЕНТГЕНОГРАФИЯ ОРБИТ ОБЗОРНАЯ
9. РЕНТГЕНОГРАФИЯ ПО БАЛТИНУ
10. ВЗЯТИЕ МАЗКА ИЛИ ПОСЕВА

ПЕРВАЯ ПОМОЩЬ ПРИ ПРОНИКАЮЩИХ РАНЕНИЯХ

1. ЗАКАПАТЬ АНТИБИОТИК ИЛИ АНТИСЕПТИК
2. НАЛОЖИТЬ БИНОКУЛЯРНУЮ ПОВЯЗКУ
3. АНТИБИОТИКИ ВНУТРИМЫШЕЧНО ИЛИ ВНУТРЬ
4. ПРОФИЛАКТИКА СТОЛБНЯКА
5. ТРАНСПОРТИРОВКА ЛЁЖА В МХГ

ОСЛОЖНЕНИЯ ПРИ ПРОНИКАЮЩИХ РАНЕНИЯХ

I. МЕСТНЫЕ

- 1. ЭНДОФТАЛЬМИТ**
- 2. ПАНОФТАЛЬМИТ**
- 3. ХАЛЬКОЗ**
- 4. СИДЕРОЗ**
- 5. ТРАВМАТИЧЕСКАЯ КАТАРАКТА**
- 6. КРОВОИЗЛИЯНИЯ В СТЕКЛОВИДНОЕ ТЕЛО, СЕТЧАТКУ И ДР.**

II. ОБЩИЕ

- 1. СЕПСИС**
- 2. СТОЛБНЯК**
- 3. ГАЗОВАЯ ГАНГРЕНА**
- 4. МЕНИНГИТ**
- 5. ЭНЦЕФАЛИТ**
- 6. СИНУС-ТРОМБОЗ**

КЛАССИФИКАЦИЯ ТУПЫХ ТРАВМ

- 1. ЛЁГКАЯ:** НЕБОЛЬШАЯ ЭРОЗИЯ РОГОВИЦЫ, ГИФЕМА ДО 3 мм, ИЗМЕНЕНИЕ РАЗМЕРОВ И ФОРМЫ ЗРАЧКА, КОНТУЗИОННЫЕ ИЗМЕНЕНИЯ НА ПЕРЕФЕРИИ СЕТЧАТКИ
- 2. СРЕДНЕЙ ТЯЖЕСТИ:** ГИФЕМА БОЛЕЕ 3 мм, ЧАСТИЧНЫЙ ИРИДОДИАЛИЗ, НАДРЫВЫ ЗРАЧКОВОГО КРАЯ РАДУЖКИ, НЕБОЛЬШИЕ СГУСТКИ КРОВИ В СТЕКЛОВИДНОМ ТЕЛЕ, ВЫРАЖЕННЫЕ КОНТУЗИОННЫЕ ИЗМЕНЕНИЯ НА ПЕРИФЕРИИ И В ЦЕНТРЕ
- 3. ТЯЖЕЛАЯ:** СУБТОТАЛЬНАЯ ИЛИ ТОТАЛЬНАЯ ГИФЕМА, ОБШИРНЫЕ РАЗРЫВЫ РАДУЖКИ И ОТРЫВ ЕЁ, ПОДВЫВИХ ИЛИ ВЫВИХ ХРУСТАЛИКА, КАТАРАКТА, ГЕМОФТАЛЬМ, ОТЁК И КРОВОИЗЛИЯНИЕ В ЦЕНТРЕ СЕТЧАТКИ, ОТСЛОЙКА СЕТЧАТКИ, НАДРЫВЫ ЗРИТЕЛЬНОГО НЕРВА

ТУПЫЕ ТРАВМЫ

ПЕРВАЯ ПОМОЩЬ

1. **БИНОКУЛЯРНАЯ ПОВЯЗКА**
2. **ГЕМОСТАТИКИ (ВИКАСОЛ, АСКОРУТИН, ХЛОРИСТЫЙ КАЛЬЦИЙ, ГЛЮКОНАТ КАЛЬЦИЯ, ХОЛОД И ДР.)**
3. **ТРАНСПОРТИРОВКА В МХГ ЛЁЖА**

ОСЛОЖНЕНИЯ ТУПОЙ ТРАВМЫ

1. **ГИФЕМА**
2. **ГЕМОФТАЛЬМ**
3. **ИРИДОДИАЛИЗ (ПОЛНЫЙ, ЧАСТИЧНЫЙ)**
4. **ПОДВЫВИХ ИЛИ ВЫВИХ ХРУСТАЛИКА**
5. **КАТАРАКТА**
6. **РАЗРЫВЫ ХОРИОИДЕИ**
7. **ОТСЛОЙКА СЕТЧАТКИ**
8. **ОТРЫВ ГЛАЗНОГО ЯБЛОКА ОТ ЗРИТЕЛЬНОГО НЕРВА**
9. **ПОДКОНЪЮНКТИВАЛЬНЫЙ РАЗРЫВ СКЛЕРЫ**

ДЕТСКИЙ ТРАВМАТИЗМ

I. ОСОБЕННОСТИ

1. СЕЗОННОСТЬ (МАРТ-АПРЕЛЬ, СЕНТЯБРЬ-ОКТАБРЬ)
2. НЕТ ВЫРАЖЕННОГО БОЛЕВОГО СИНДРОМА
3. ДЕТИ СКРЫВАЮТ ТРАВМУ ОТ РОДИТЕЛЕЙ
4. ГИФЕМА БЫСТРО РАССАСЫВАЕТСЯ
5. ТРАВМАТИЧЕСКАЯ КАТАРАКТА ЛОКАЛЬНАЯ
6. ПОДВЫВИХ ХРУСТАЛИКА ЧАЩЕ, ЧЕМ ВЫВИХ
7. ПОВРЕЖДЕНИЯ СКЛЕРЫ ВСТРЕЧАЮТСЯ КРАЙНЕ РЕДКО
8. ЧАЩЕ ВСТРЕЧАЮТСЯ ГНОЙНЫЕ ОСЛОЖНЕНИЯ И СИМПАТИЧЕСКОЕ ВОСПАЛЕНИЕ

ОЖОГИ

КЛАССИФИКАЦИЯ

- I. ТЕРМИЧЕСКИЕ И ХИМИЧЕСКИЕ
- II. ПО СТЕПЕНЯМ ТЯЖЕСТИ
 1. ПОВЕРХНОСТНАЯ ЭРОЗИЯ РОГОВИЦЫ, ЛЁГКИЙ ОТЁК ЭПИТЕЛИЯ, ГИПЕРЕМИЯ КОНЪЮНКТИВЫ
 2. ПОВРЕЖДЁН ВЕСЬ ЭПИТЕЛИЙ РОГОВИЦЫ, КОНЪЮНКТИВА ПРИОБРЕТАЕТ СЕРЫЙ ОТТЕНОК, ТУСКЛАЯ
 3. ОЖОГ ЗАХВАТЫВАЕТ СТРОМУ РОГОВИЦЫ, ПОСЛЕДНЯЯ ПРИОБРЕТАЕТ ВИД МАТОВОГО СТЕКЛА
 4. НЕКРОЗ КОНЪЮНКТИВЫ И РОГОВИЦЫ (ФАРФОРОВЫЙ ОТТЕНОК)

ПЕРВАЯ ПОМОЩЬ (БЕЗ ПОВЯЗКИ И МАЗИ !!!!!!!!!!!!!)

1. ИЗВЛЕЧЬ ОСТАТКИ ХИМИЧЕСКОГО ВЕЩЕСТВА
2. ОБИЛЬНОЕ ПРОМЫВАНИЕ ВОДОЙ
3. ЗАКАПЫВАНИЕ РАСТВОРОВ АНТИБИОТИКОВ
4. ПРОФИЛАКТИКА СТОЛБНЯКА ПРИ III-IV СТ. ОЖОГОВ
5. ГОСПИТАЛИЗАЦИЯ В МХГ

СИМПАТИЧЕСКОЕ ВОСПАЛЕНИЕ

I. ФОРМЫ СИМПАТИЧЕСКОГО ВОСПАЛЕНИЯ

1. ФИБРИНОЗНО-ПЛАСТИЧЕСКИЙ ИРИДОЦИКЛИТ
2. ПАНУВЕИТ
3. НЕЙРОРЕТИНИТ

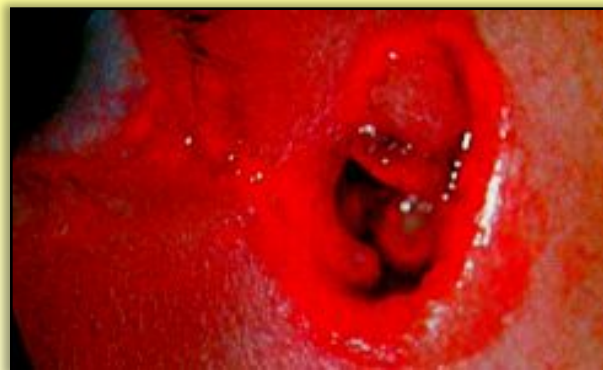
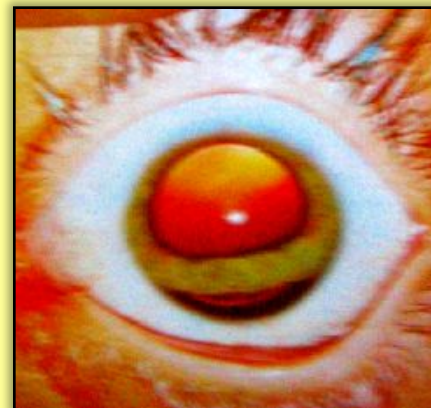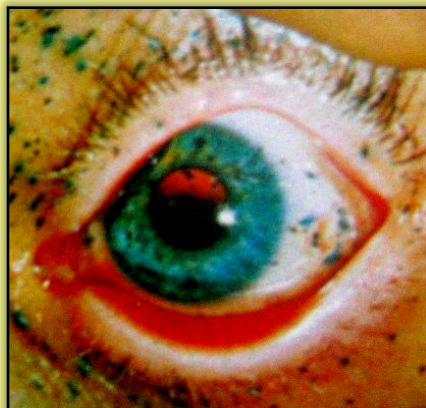
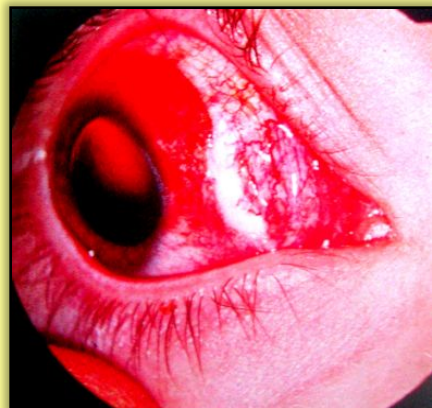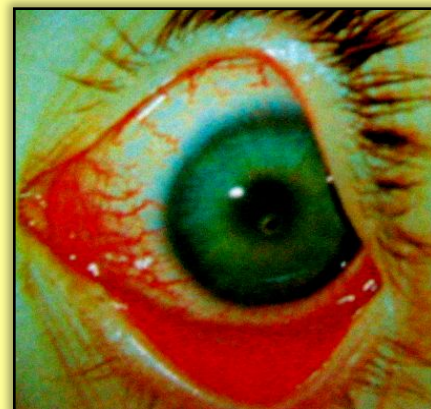
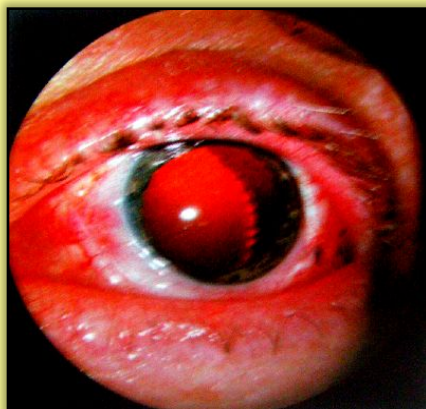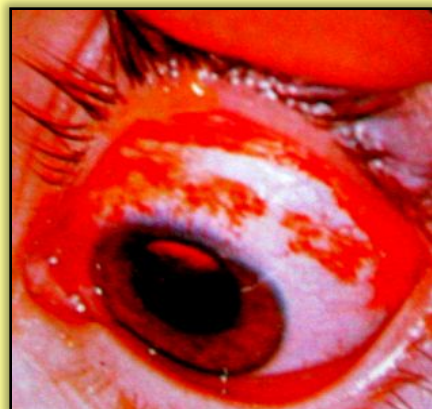II. РАННИЕ ПРИЗНАКИ СИМПАТИЧЕСКОГО ВОСПАЛЕНИЯ

1. ФОТОПСИИ И МЕТАМОРФОПСИИ
2. СУЖЕНИЕ ГРАНИЦ ПОЛЯ ЗРЕНИЯ НА СИНИЙ ЦВЕТ
3. СНИЖЕНИЕ ТЕМНОВОЙ АДАПТАЦИИ
4. ПОВЫШЕНИЕ ТЕМПЕРАТУРЫ ГЛАЗА
5. ИЗМЕНЕНИЕ ПОЛОЖЕНИЯ PUNCTUM PROXIMUM

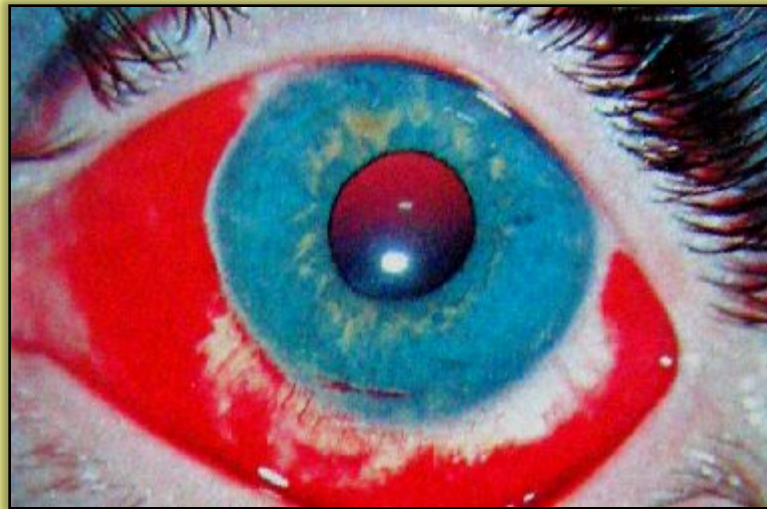
III. ЛЕЧЕНИЕ

1. АНТИБИОТИКИ
2. КОРТИКОСТЕРОИДЫ
3. МИДРИАТИКИ
4. ДЕСЕНСИБИЛИЗИРУЮЩАЯ ТЕРАПИЯ

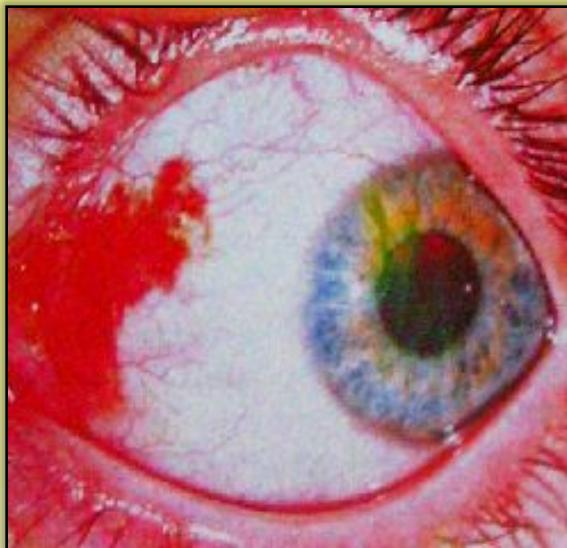
ТРАВМЫ ГЛАЗА И ПРИДАТОЧНОГО АППАРАТА



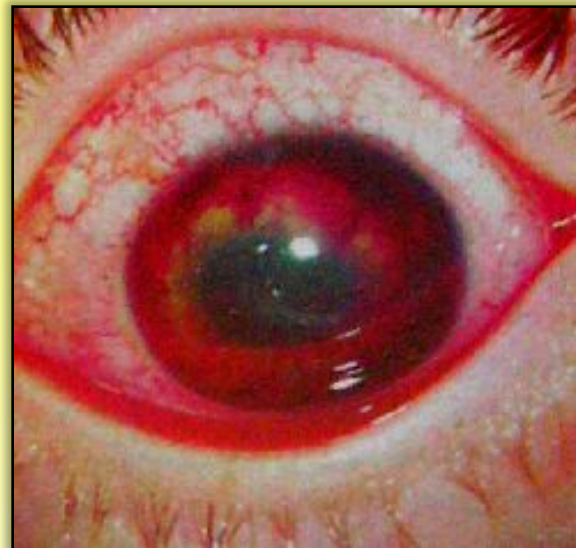ТУПАЯ ТРАВМА



I СТЕПЕНЬ

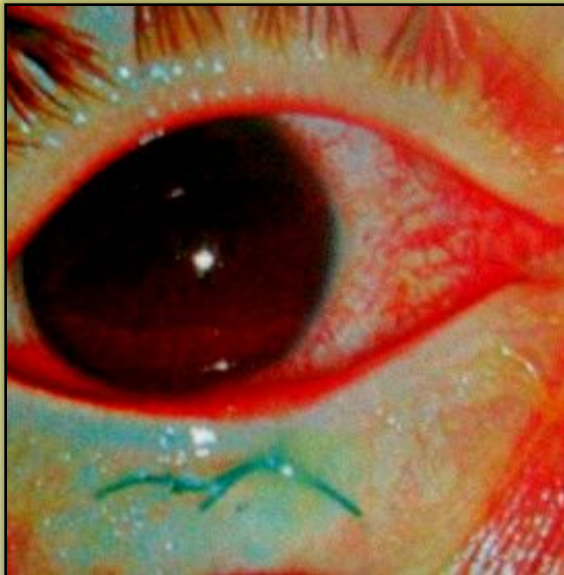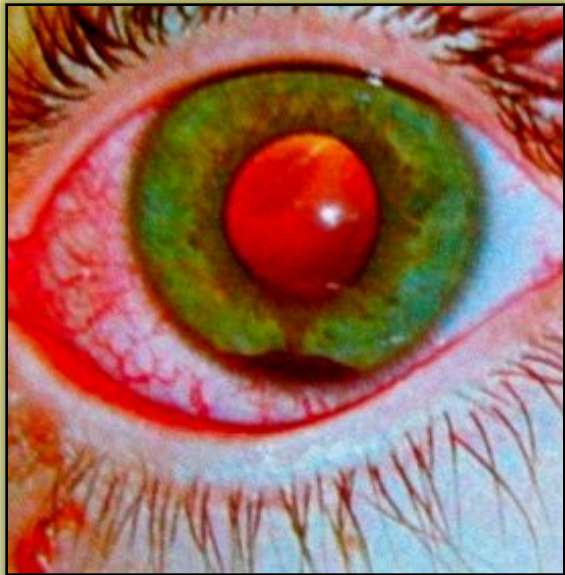
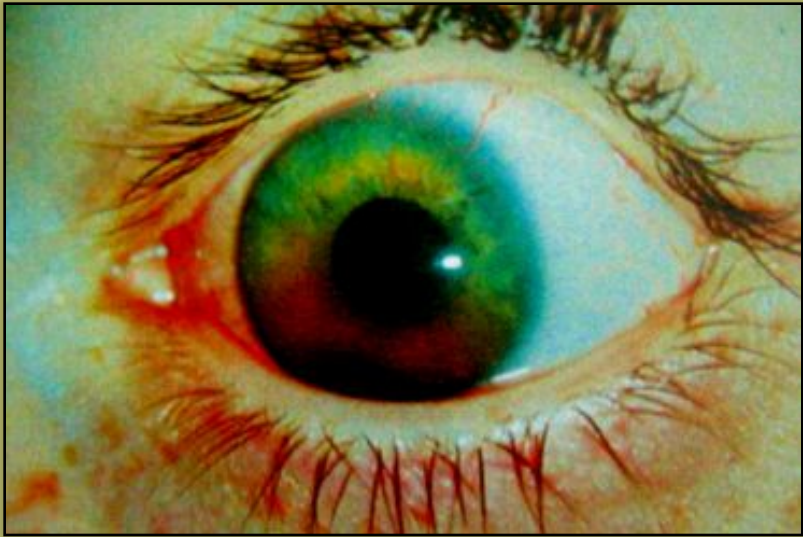


II СТЕПЕНЬ

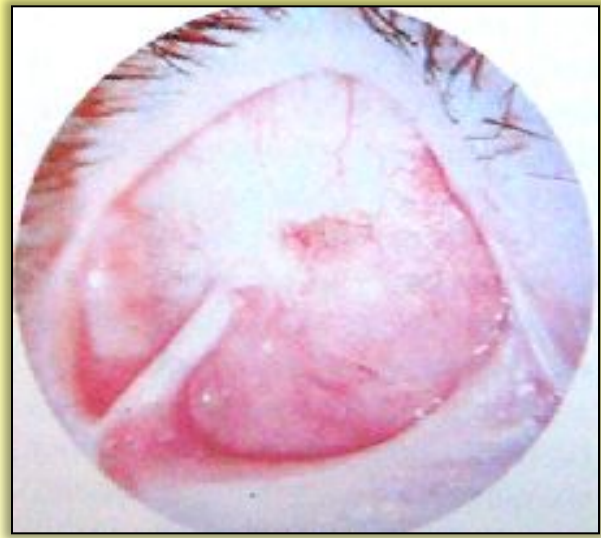
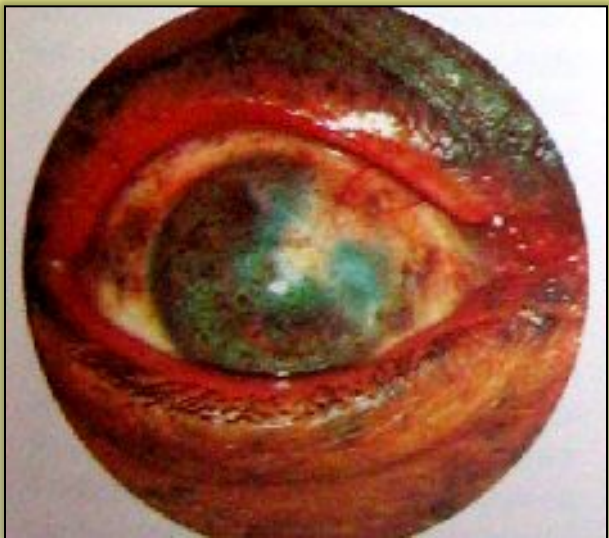
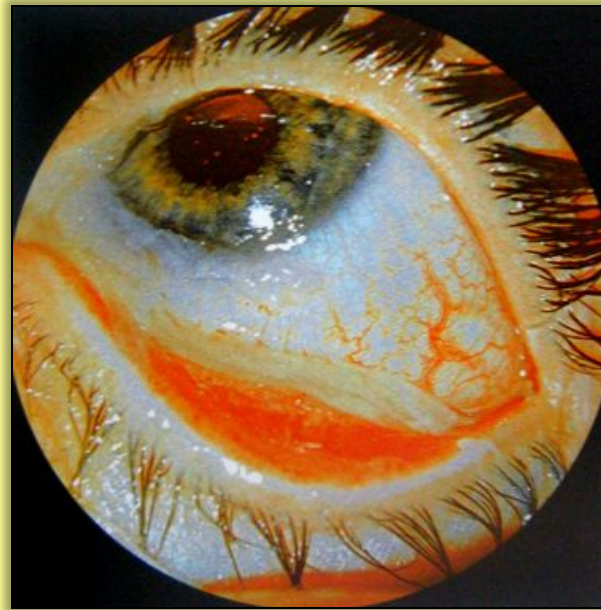
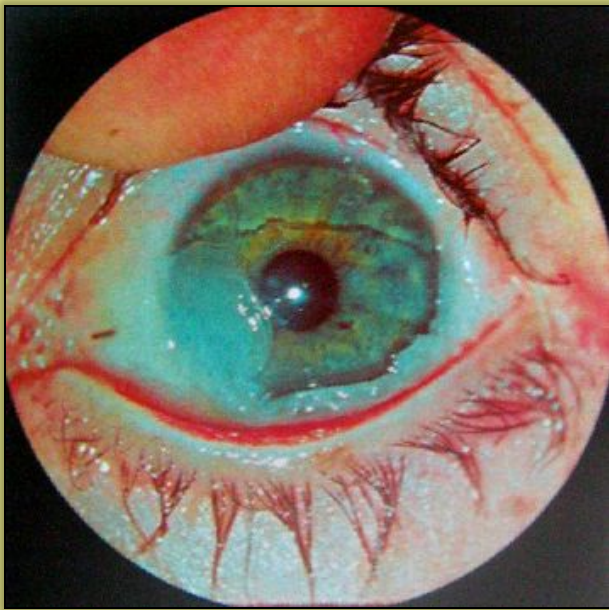III СТЕПЕНЬ

ГИФЕМА



ОЖОГИ



**СПАСИБО ЗА
ВНИМАНИЕ**

