



# **Повреждения таза, проксимального отдела бедренной кости**

Выполнила: Ескерген Нұрилла

Проверил: Альходжаев С. С.

Курс:4

Факультет:Общая медицина

Группа: 006-2 к

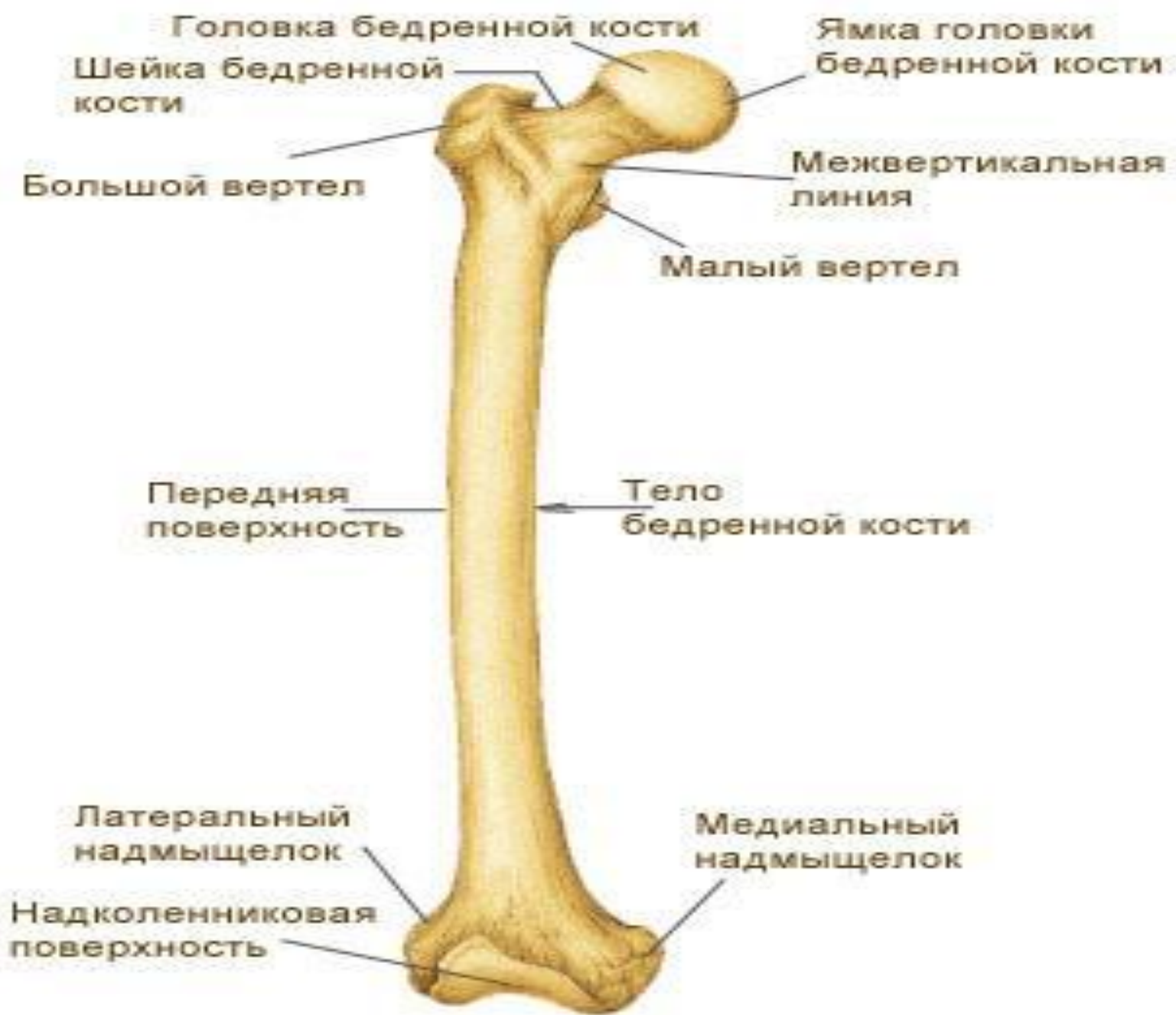# ВВЕДЕНИЕ

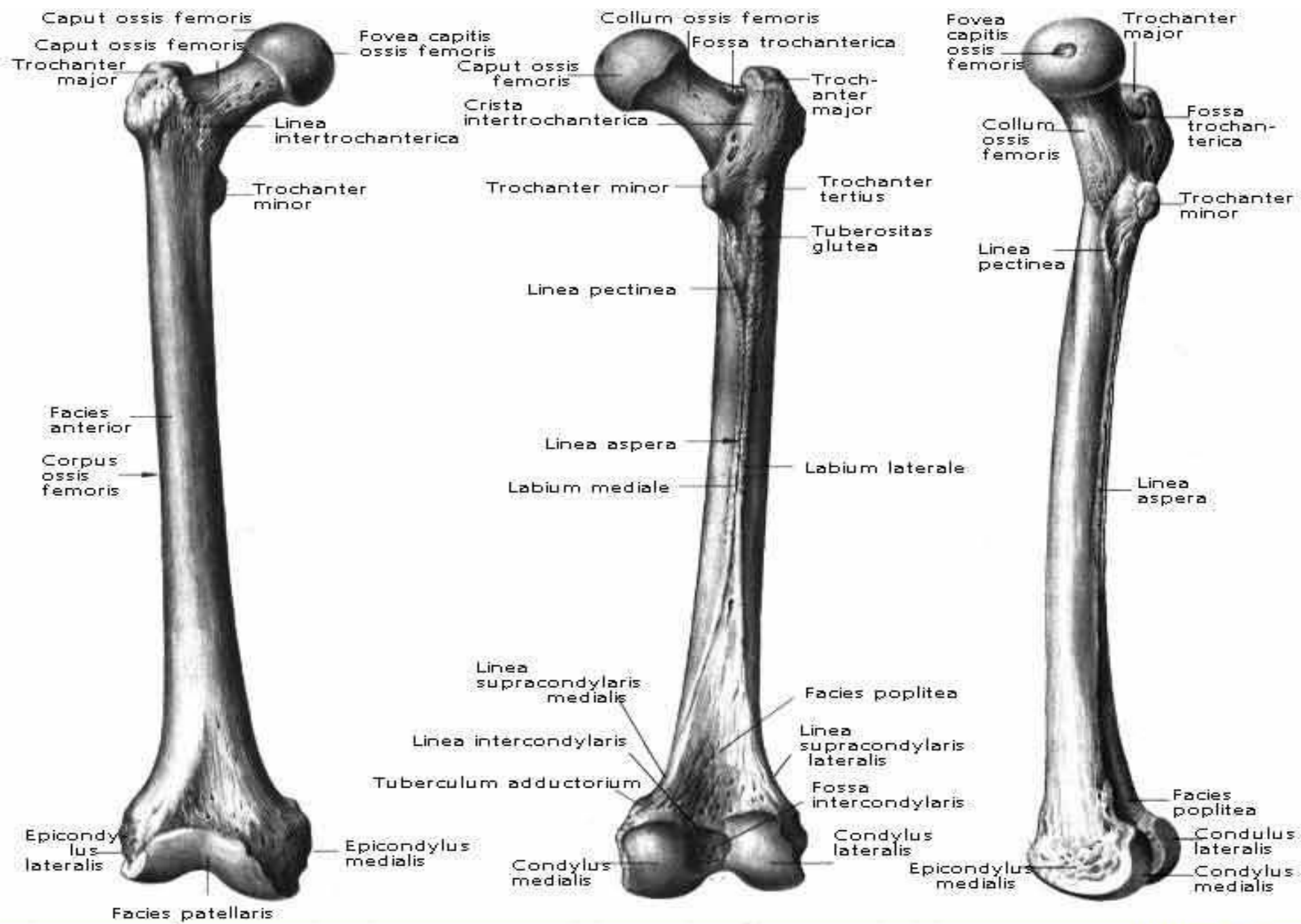
До настоящего времени одной из актуальных проблем травматологии остается лечение переломов проксимального отдела бедра да и переломы костей таза – тяжелое повреждение скелета. Ежегодно во всем мире увеличивается число случаев переломов этих локализации, причем пострадавшими в основном являются лица пожилого и старческого возраста, среди которых преобладают женщины.

# Причины

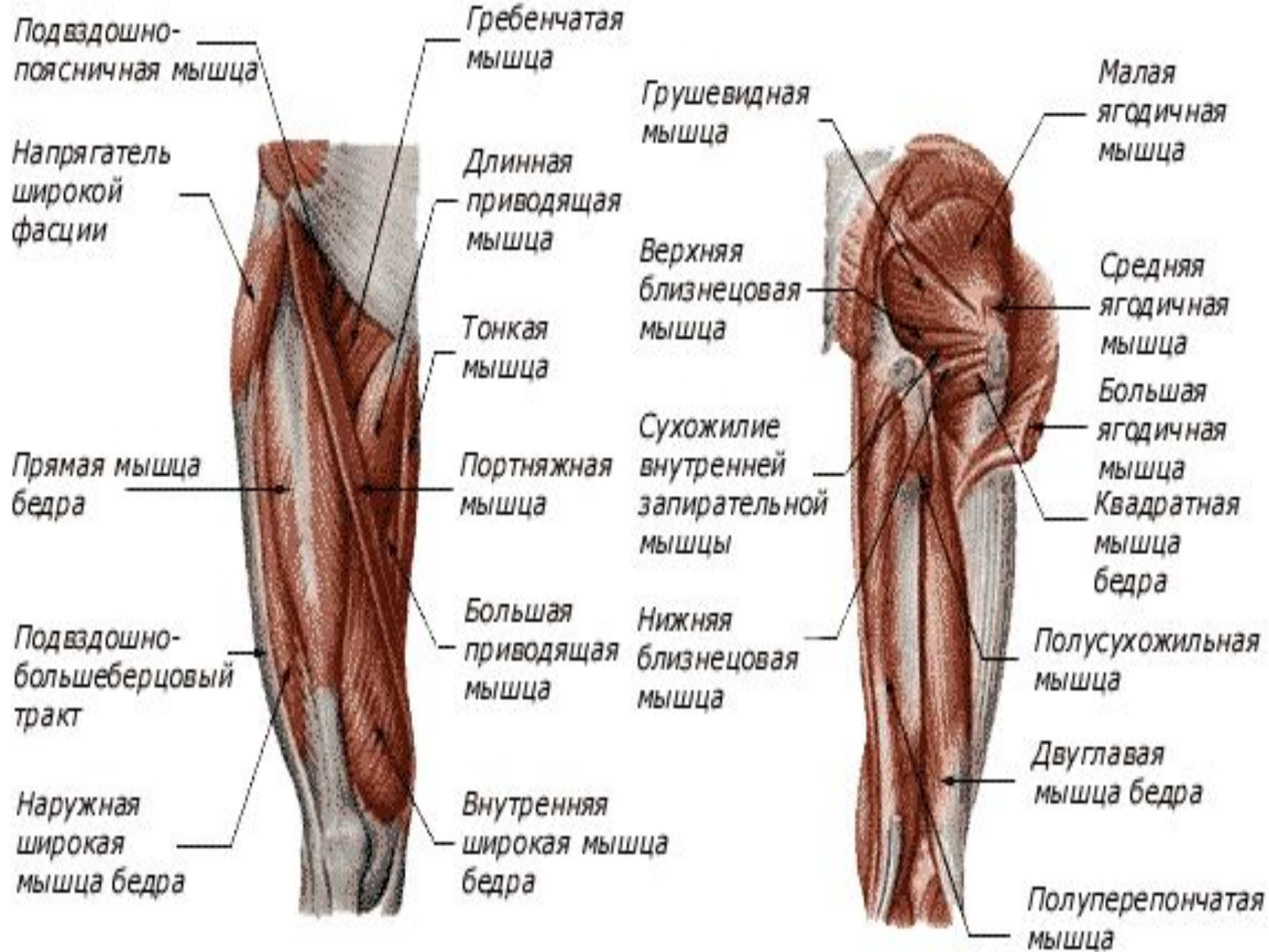
Более чем 90% переломов проксимального отдела бедренной кости возникают после падений с высоты, не превышающей рост человека. Любое падение состоит из четырех различных фаз: фазы нарушения равновесия; фазы падения; фазы удара и фазы, следующей за ударом, во время которой упавший возвращается в исходное положение

Возможен различный механизм травмы, но, чаще всего переломы костей таза возникают в результате падения с высоты, сдавления при автомобильных авариях, обвалах зданий, несчастных случаях на производстве (например, в шахте) и наездах на пешеходов. Вид перелома костей таза и бедра зависит от многих факторов, в том числе – от направления и степени сдавления.



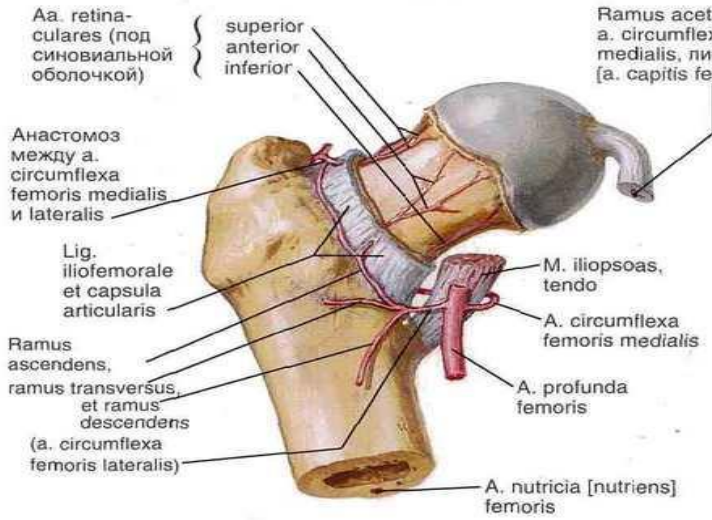




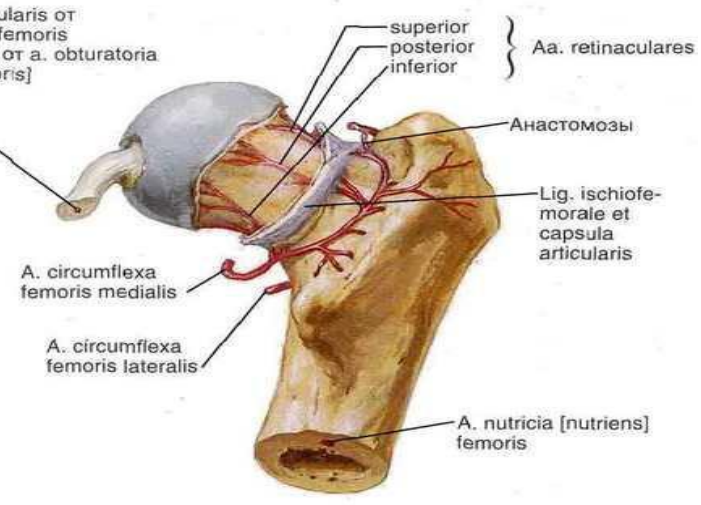


# К Р О В О С Н А Б Ж Е Н И Е

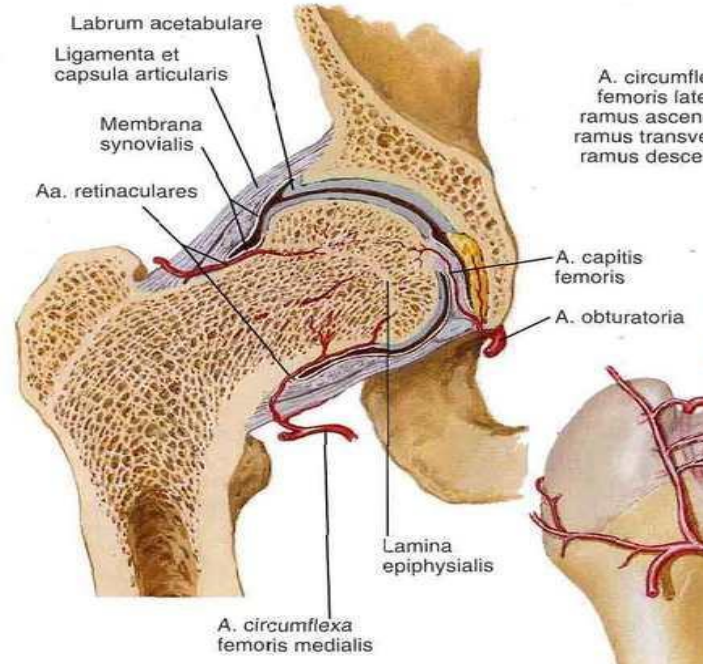
**Вид спереди**



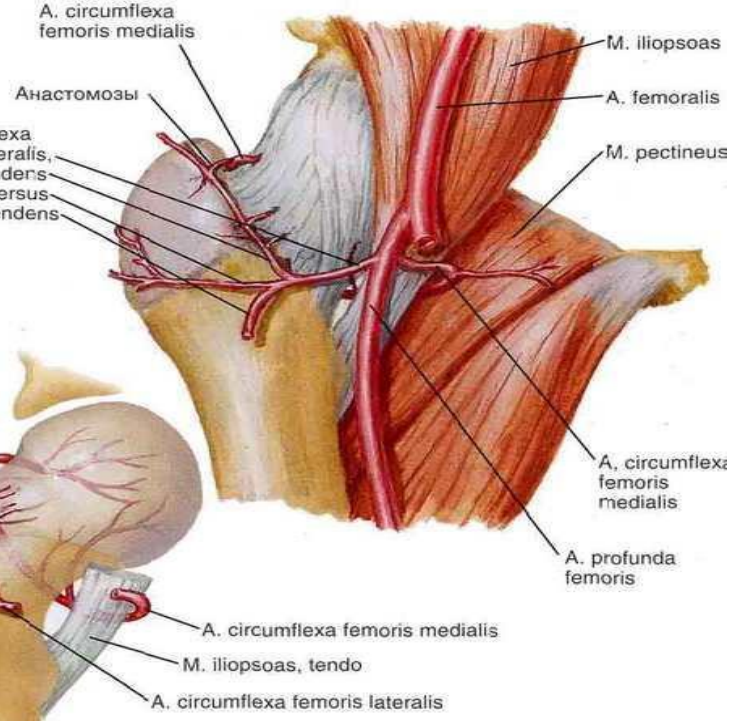
**Вид сзади**



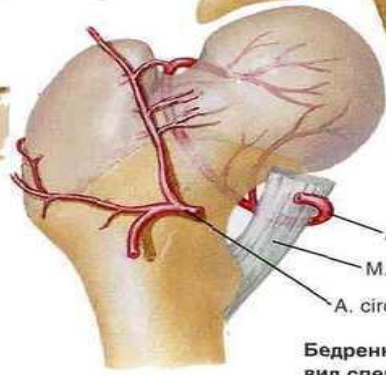
**Фронтальный срез**



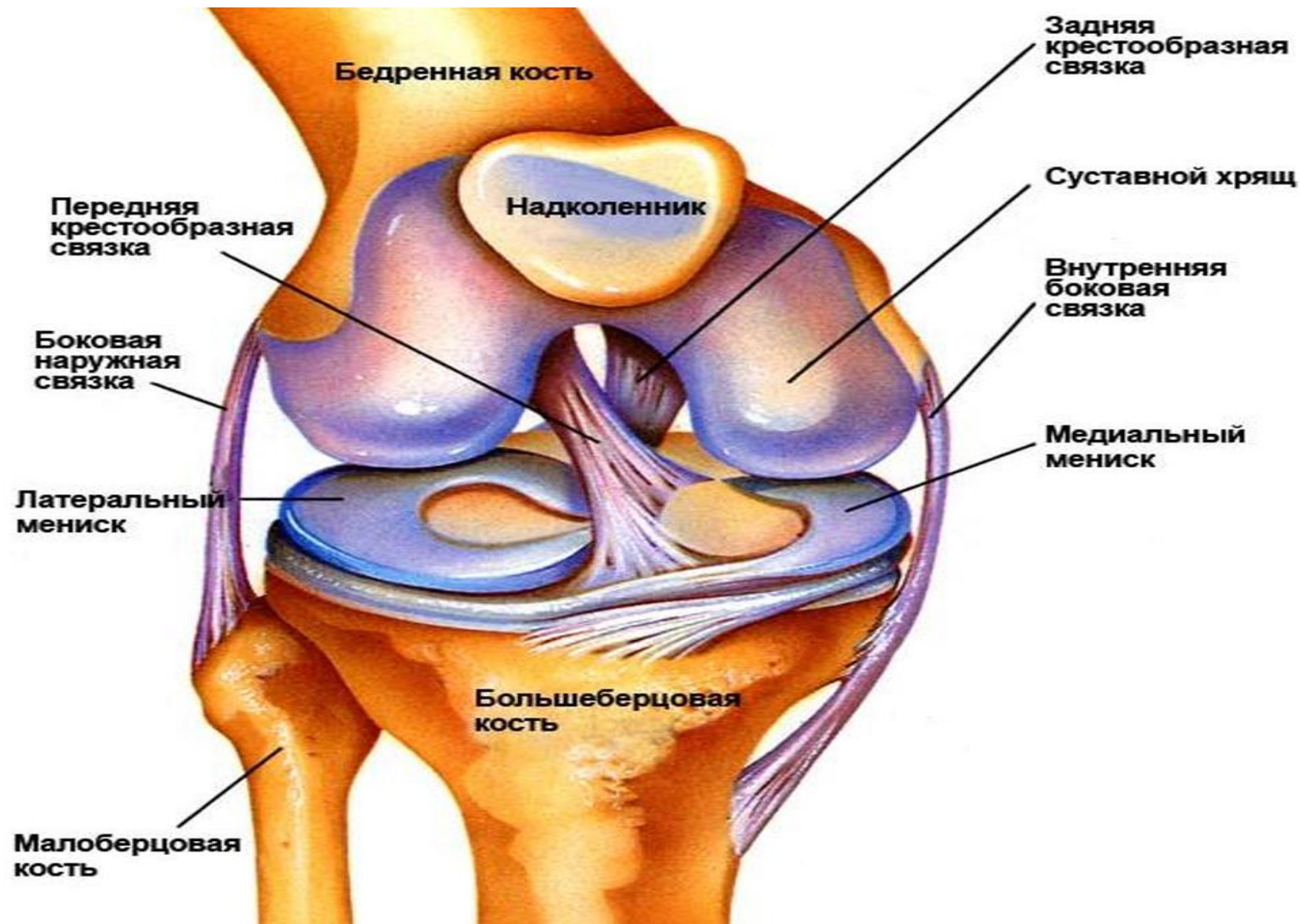
**Вид спереди in situ**



**Бедренная кость ребёнка: вид спереди**









# Переломы проксимального отдела бедренной кости

- Возникают чаще при падении на боковую поверхность таза и бедра, при ударе в область большого вертела.
- Возникает боль в тазобедренном суставе, в паховой области. Интенсивность боли бывает разной от незначительной до достаточно сильной.
- Одним из характерных симптомов для переломов шейки и вертлужной участка является наружная ротация конечности.
- В положении лежа пациенты не могут поднять выпрямленную в коленном и тазобедренном суставе ногу. Это так называемый «симптом прилипшей пятки».
- Переломы вертелов бедренной кости сопровождаются значительным кровотечением и болью.
- Если перелом вколоченный пациенты, как правило, свободно передвигаются, в таком случае повреждения диагностируется через несколько дней.

# Переломы проксимального отдела бедренной кости

По Т. Kocher переломы делятся на

- Надвертельные
- Подвертельные

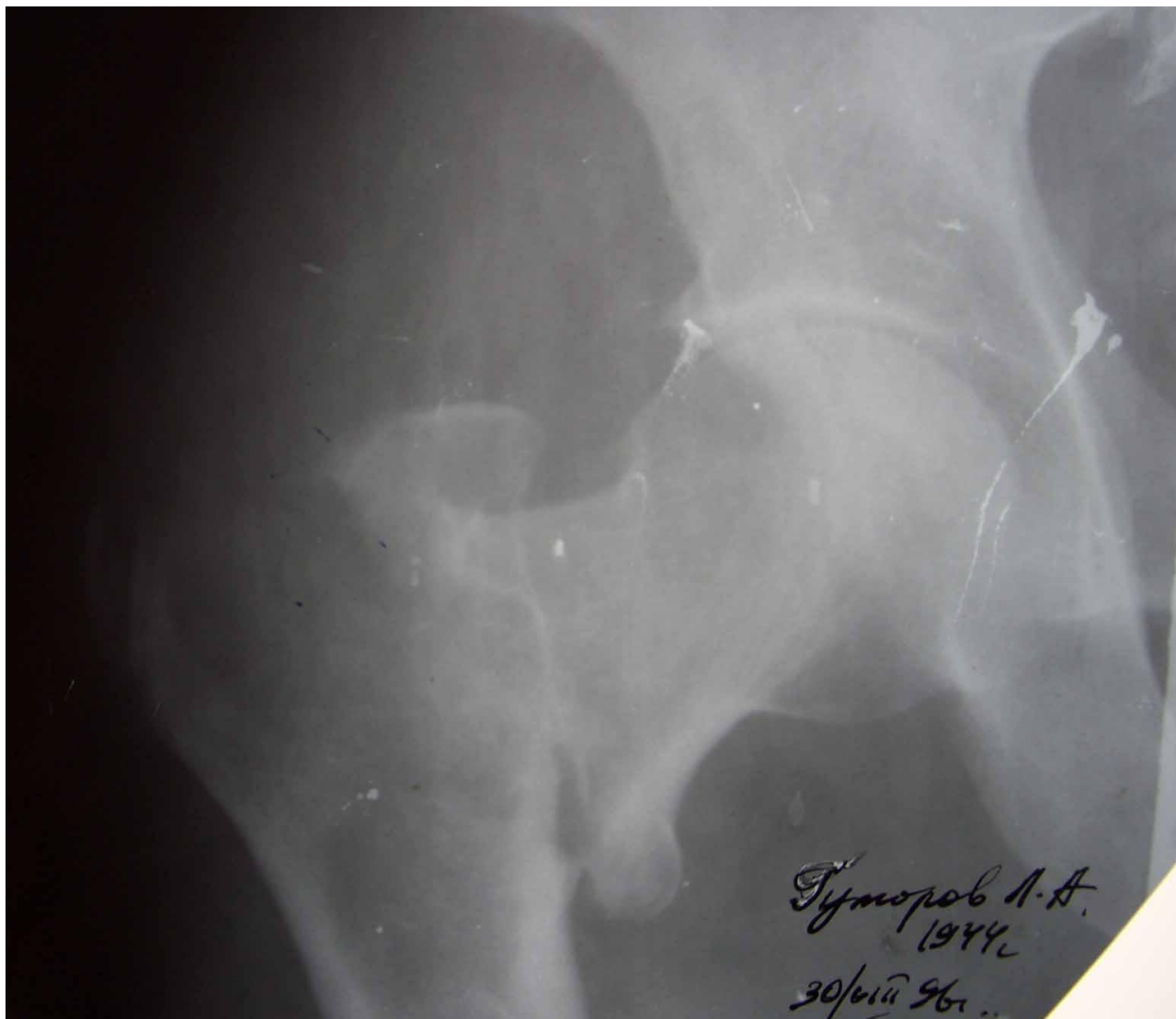
И.В.Шумада , И.Т.Кныш выделили 3 группы переломов проксимального отдела бедренной кости

абдукционный

аддукционные

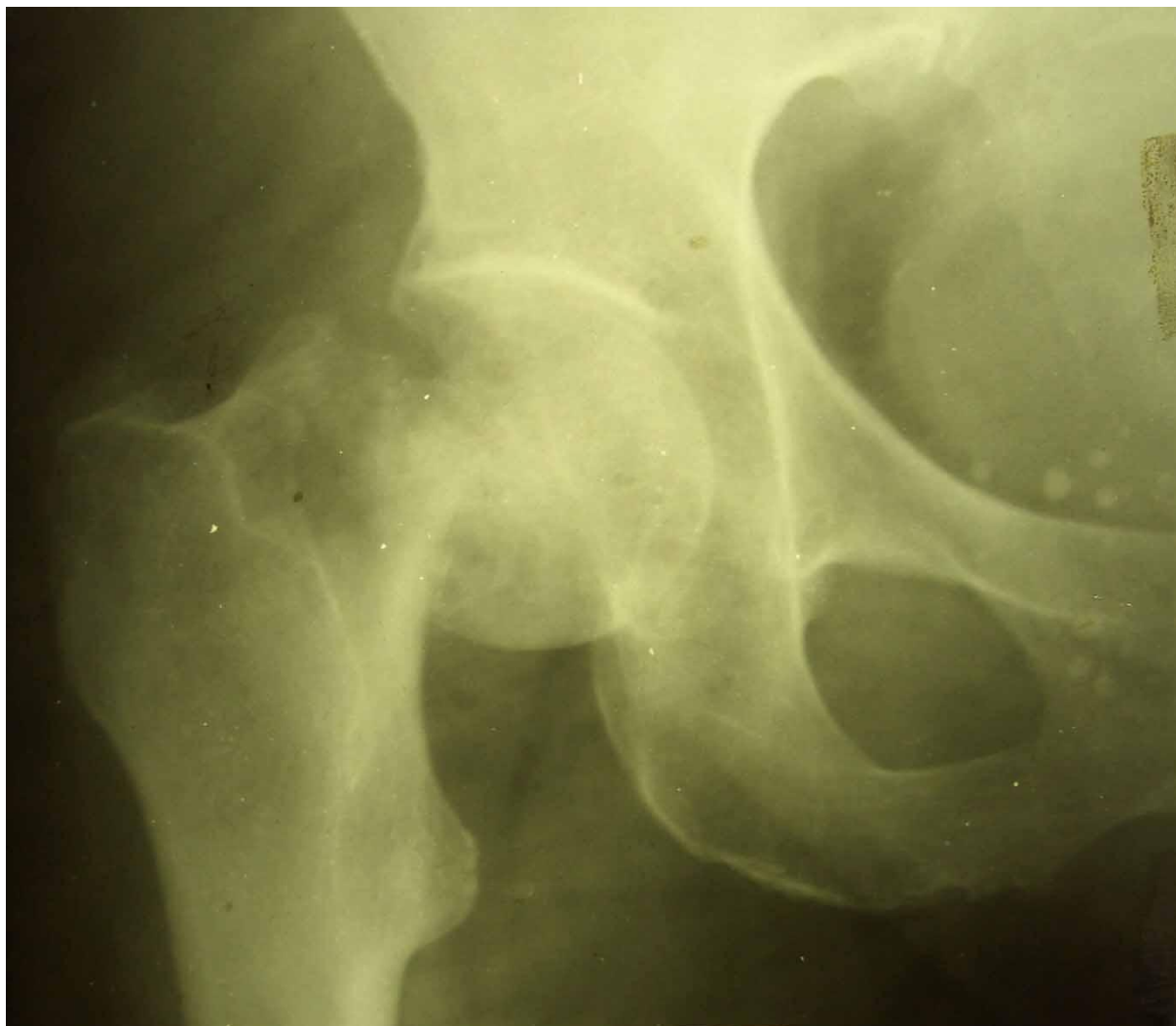Переломы  
вертлужной  
впадины

# Базальный аддукционный перелом бедренной КОСТИ

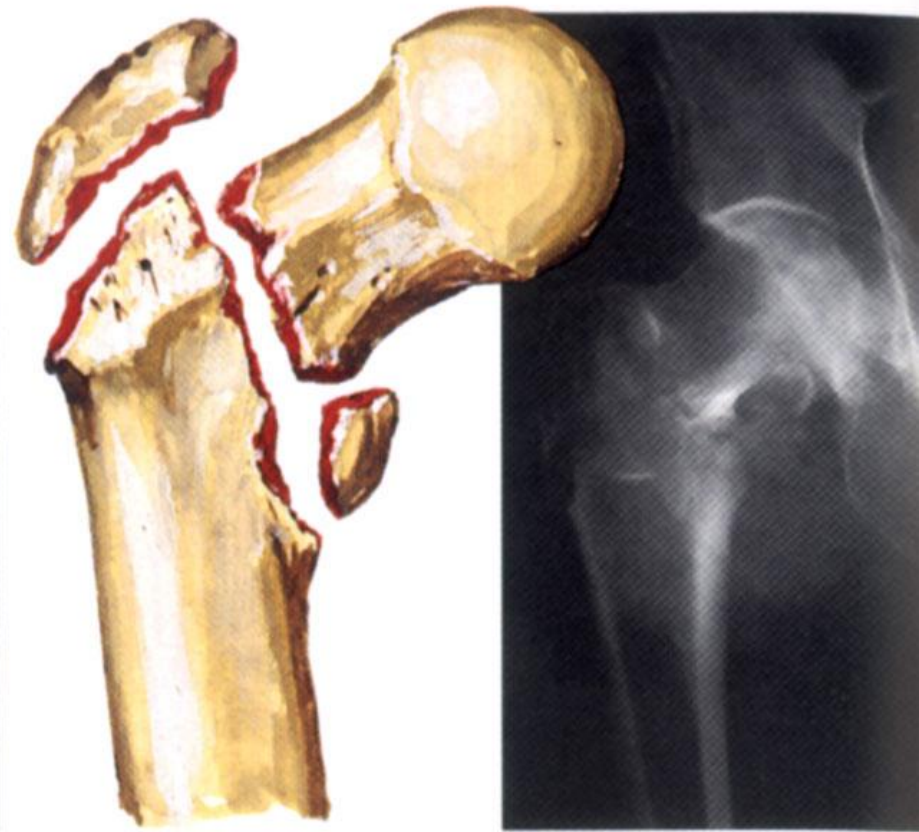
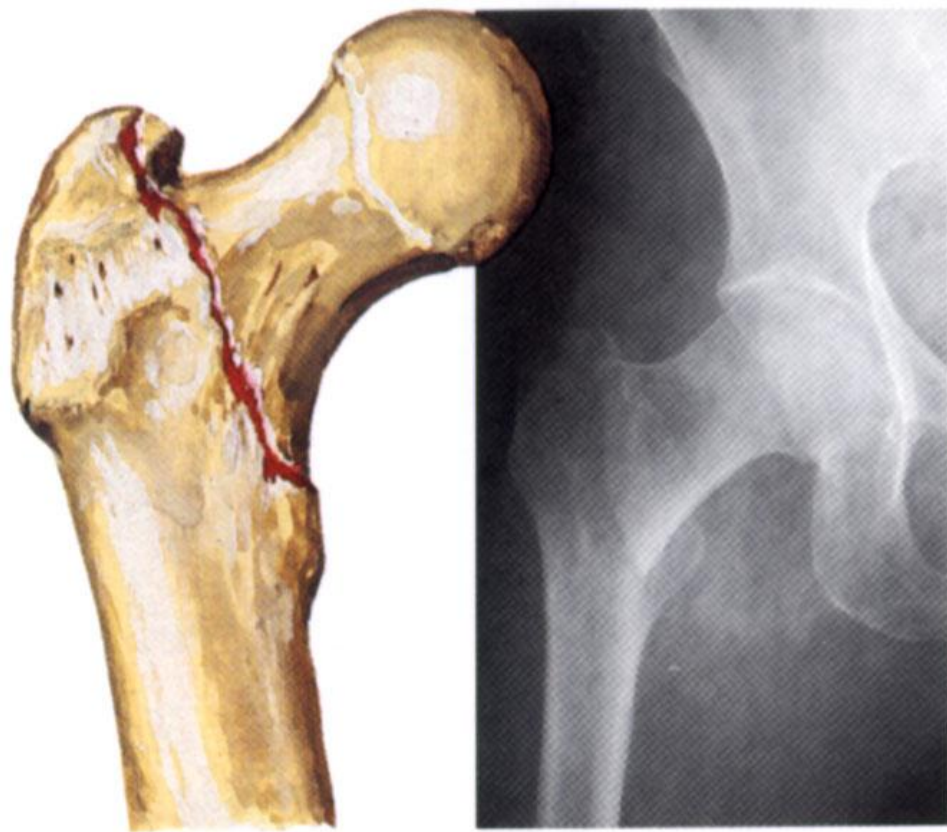




# Субкапитальный аддукционный перелом бедренной кости



# Перелом шейки бедра



**Различают два вида переломов шейки бедра: внутрисуставные и внесуставные (вертельные). Весьма характерны механизмы травмы: прыжок или падение на вытянутую ногу, падение на область большого вертела.**

# Классификация

1. Переломы шейки бедра, или медиальные переломы **(внутрисуставные)**;

а) **субкапитальный перелом** - плоскость перелома проходит на месте перехода головки в шейку бедра;

б) **трансцервикальные (чресшеечные)** - плоскость перелома проходит через шейку бедра:

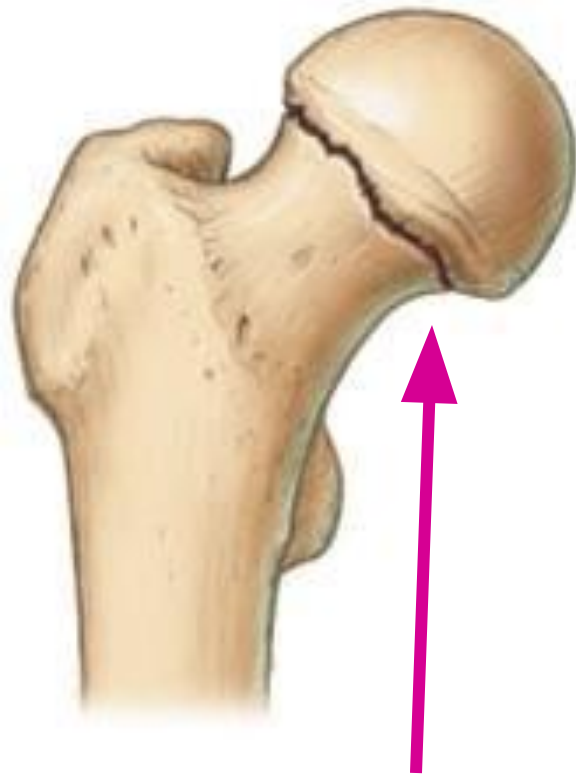
- поперечные;

- косые или спиральные;

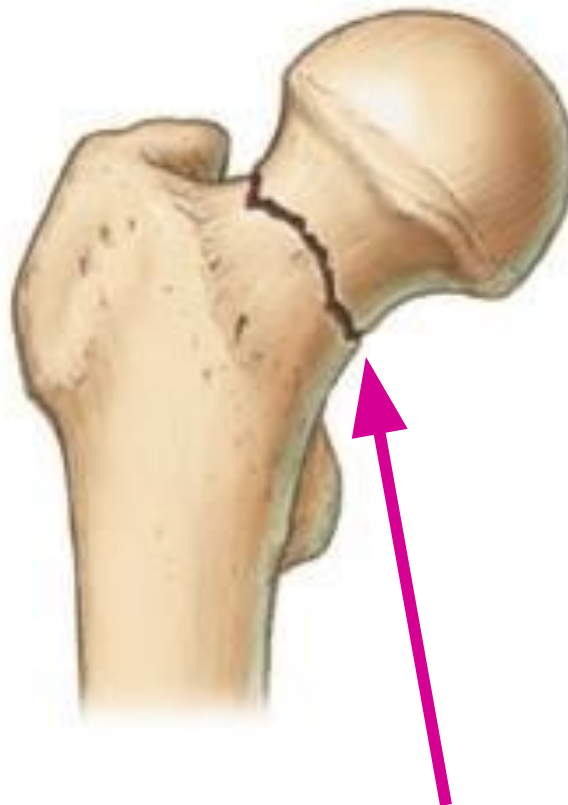
в) **базальные переломы** - плоскость перелома проходит в области основания шейки.



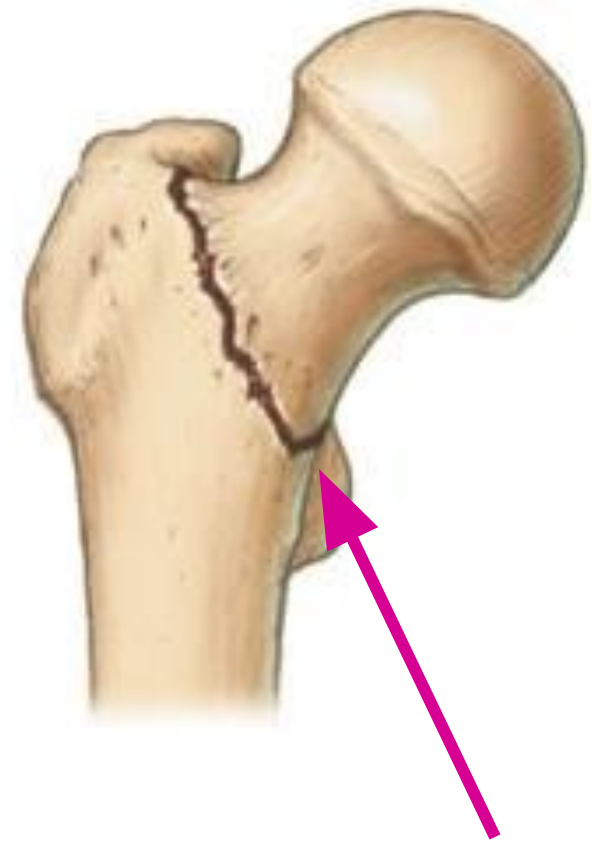
# Переломы шейки бедра по анатомической локализации



субкапитальный  
перелом



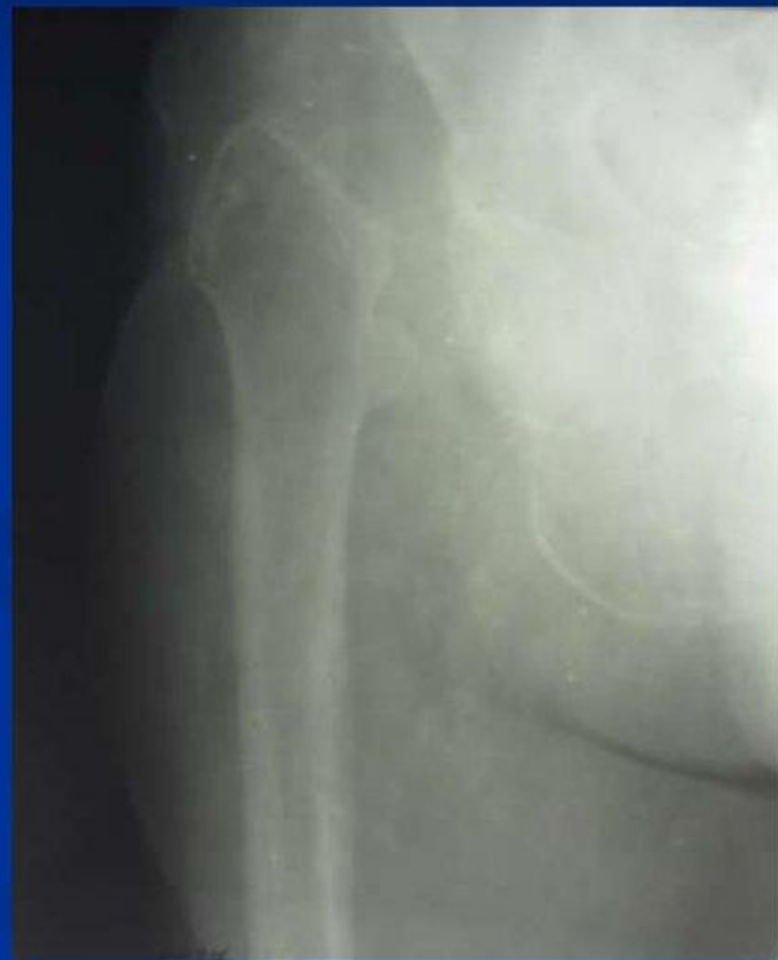трансервикальный  
перелом



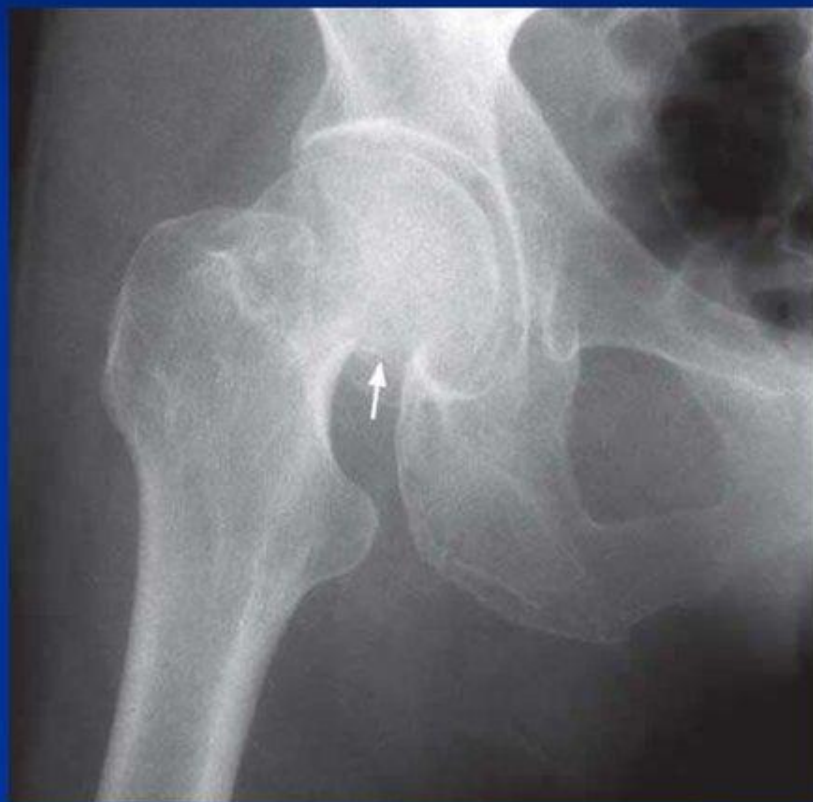базисцервикальный  
перелом

# Медиальный (субкапитальный) перелом шейки

- Встречается преимущественно у пожилых и людей старческого возраста, преимущественно у женщин (в 2/3 случаев у женщин, у 1/3 - мужчин) в связи с остеопорозом.
- Перелом всегда внутрисуставной.
- Обычно наблюдается характерное смещение бедра вверх и ротация его наружу. Конечность укорочена на 5-6 см и до 10 см.
- При вклинении отломков смещение может быть едва заметным.
- Сращение возможно только при оперативном лечении (металлоостеосинтез).



# Переломы проксимального отдела бедренной кости



- Субкапитальный перелом



# Классификация

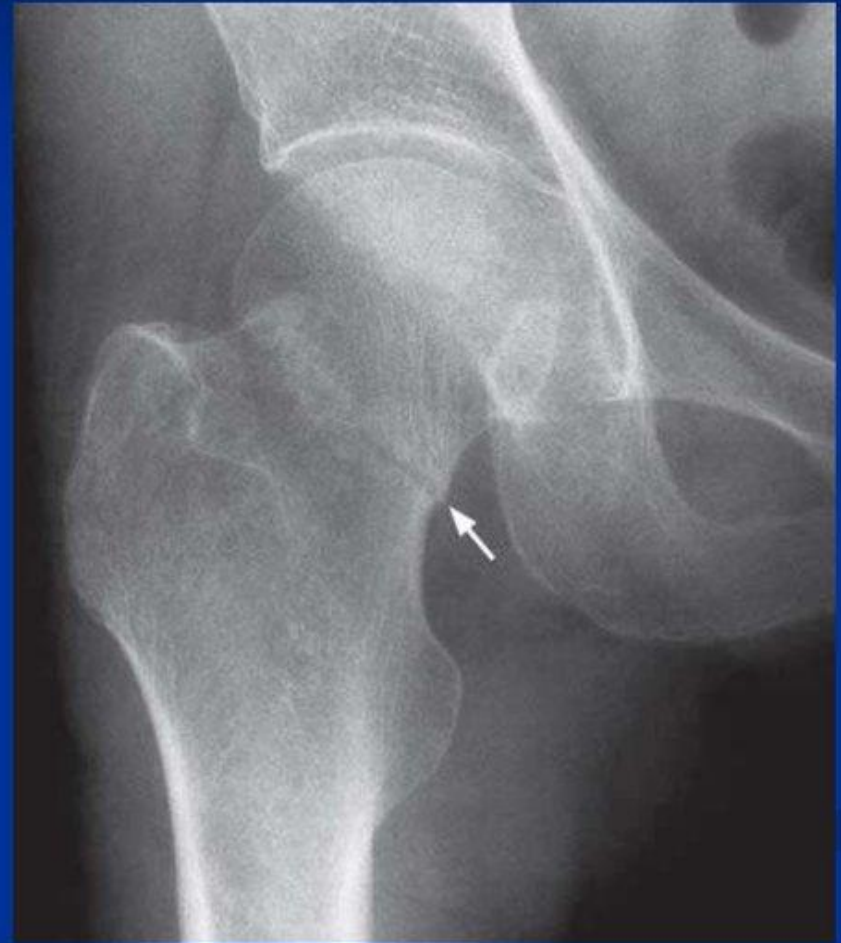2. Вертельные, или латеральные переломы (внесуставные):

а) **межвертельные** переломы - плоскость перелома проходит вблизи межвертельной гребешковой линии;

б) **чрезвертельные** переломы - плоскость перелома проходит через массив большого и малого вертелов. Эти переломы могут быть с отрывом и без отрыва малого вертела.

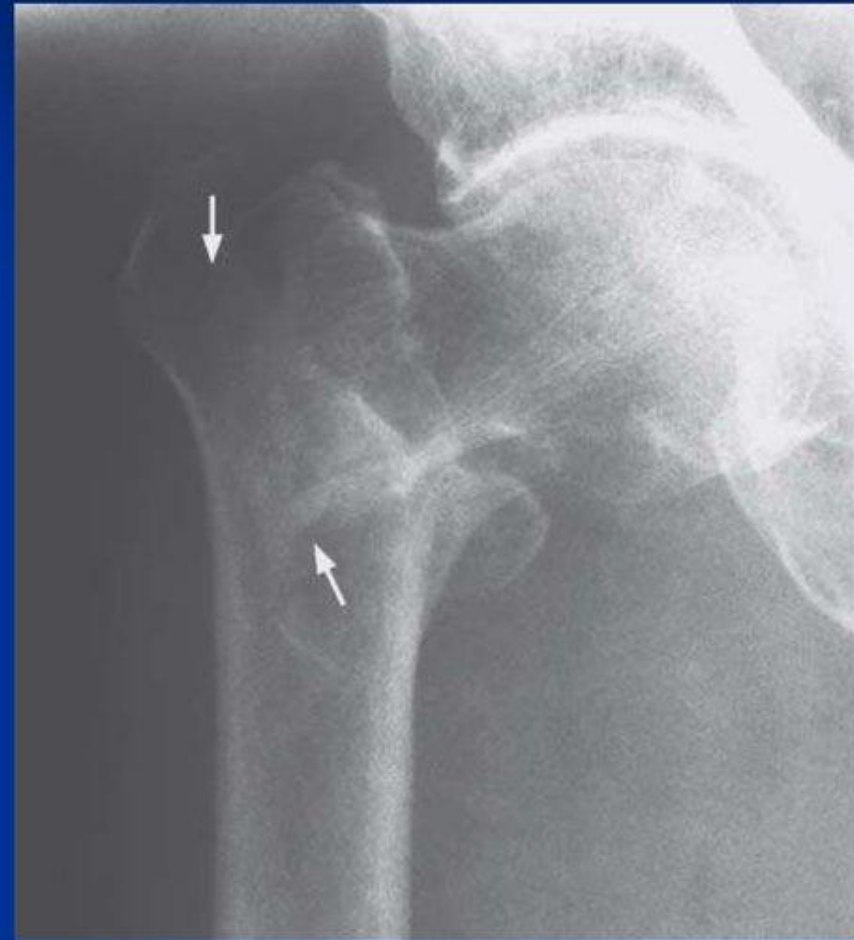# Интермедиарный (черезшеечный) перелом

- Как и медиальный, является внутрисуставным и тактика лечения его такая же, как и медиального



# Латеральные (надвертельные) и межвертельные переломы

- Латеральные (надвертельные) переломы проходят проксимальнее межвертельной линии, а межвертельные - по ней и по межвертельному гребню и отделяют шейку от вертелов.
- Часто при этом наблюдается вклинение шейки в межвертельный участок.
- Нередко в результате межвертельного перелома оба вертела отделяются и образуется так называемый 4-х фрагментарный перелом.
- Эти переломы срастаются при консервативном лечении примерно 80% случаев.





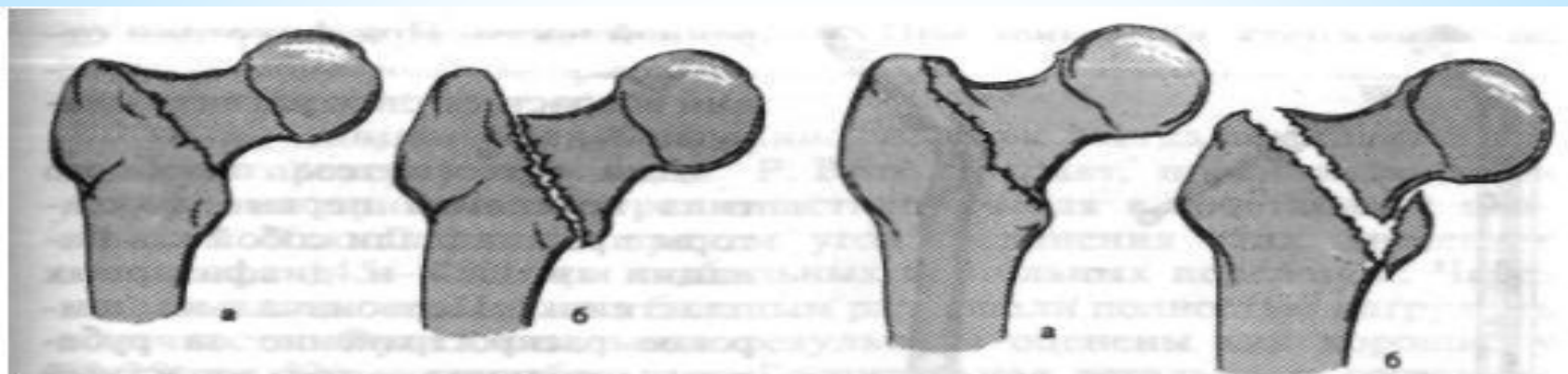


Рис. 9.36. Межвертельный перелом без смещения (а) и со смещением (б).

Рис. 9.37. Чрезвертельный перелом без смещения (а) и со смещением (б) — нестабильный тип.

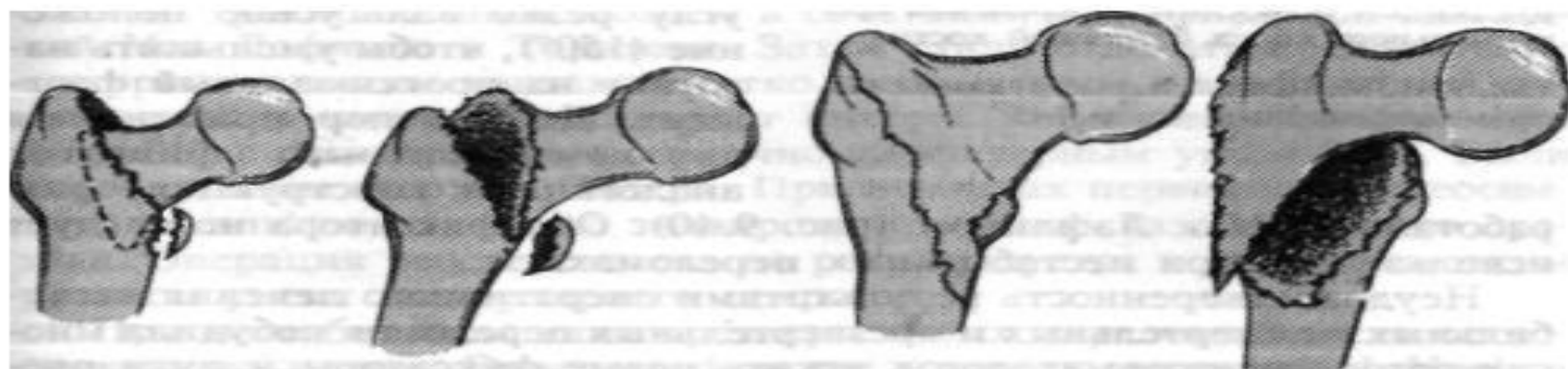

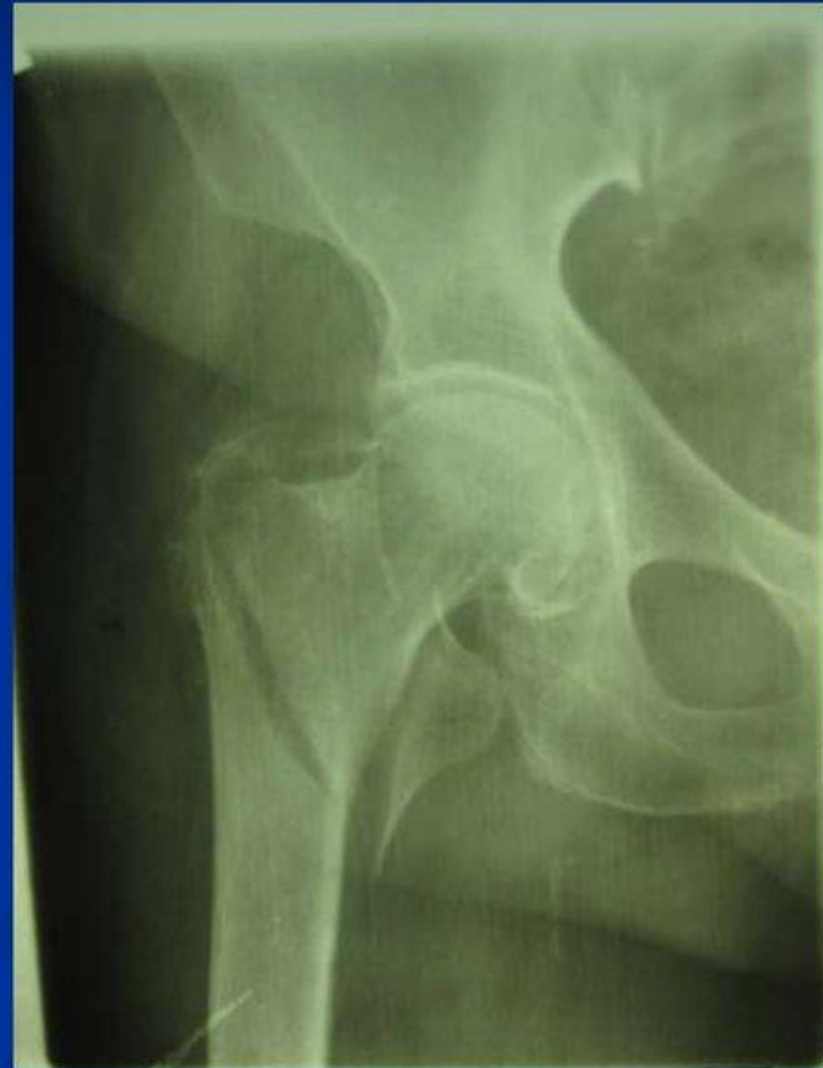Рис. 9.38. Чрезвертельный оскольчатый перелом с отрывом малого вертела (нестабильный тип).

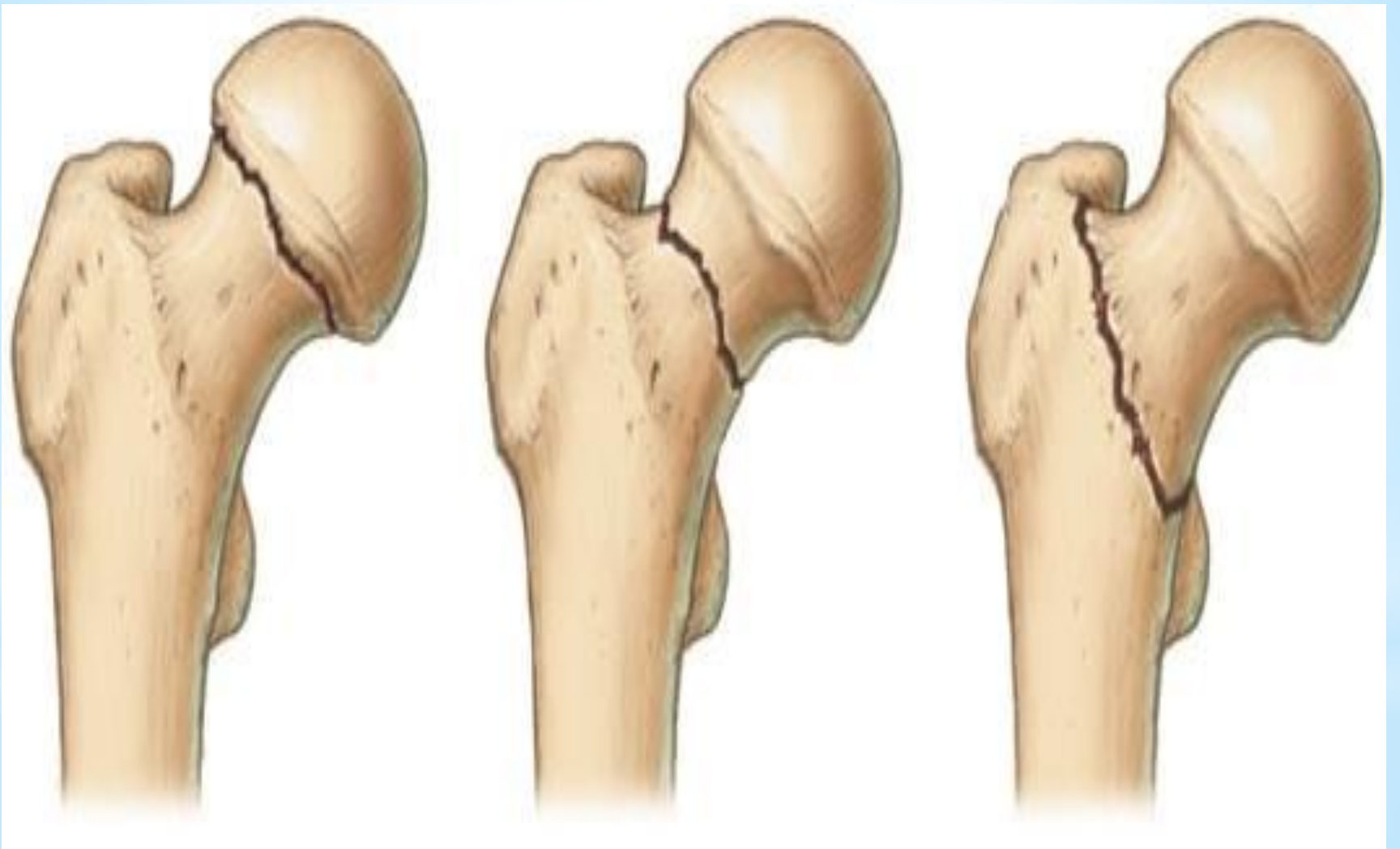
Рис 9.39. Чрезвертельно-подвертельный перелом бедра.



# Черезвертельный перелом

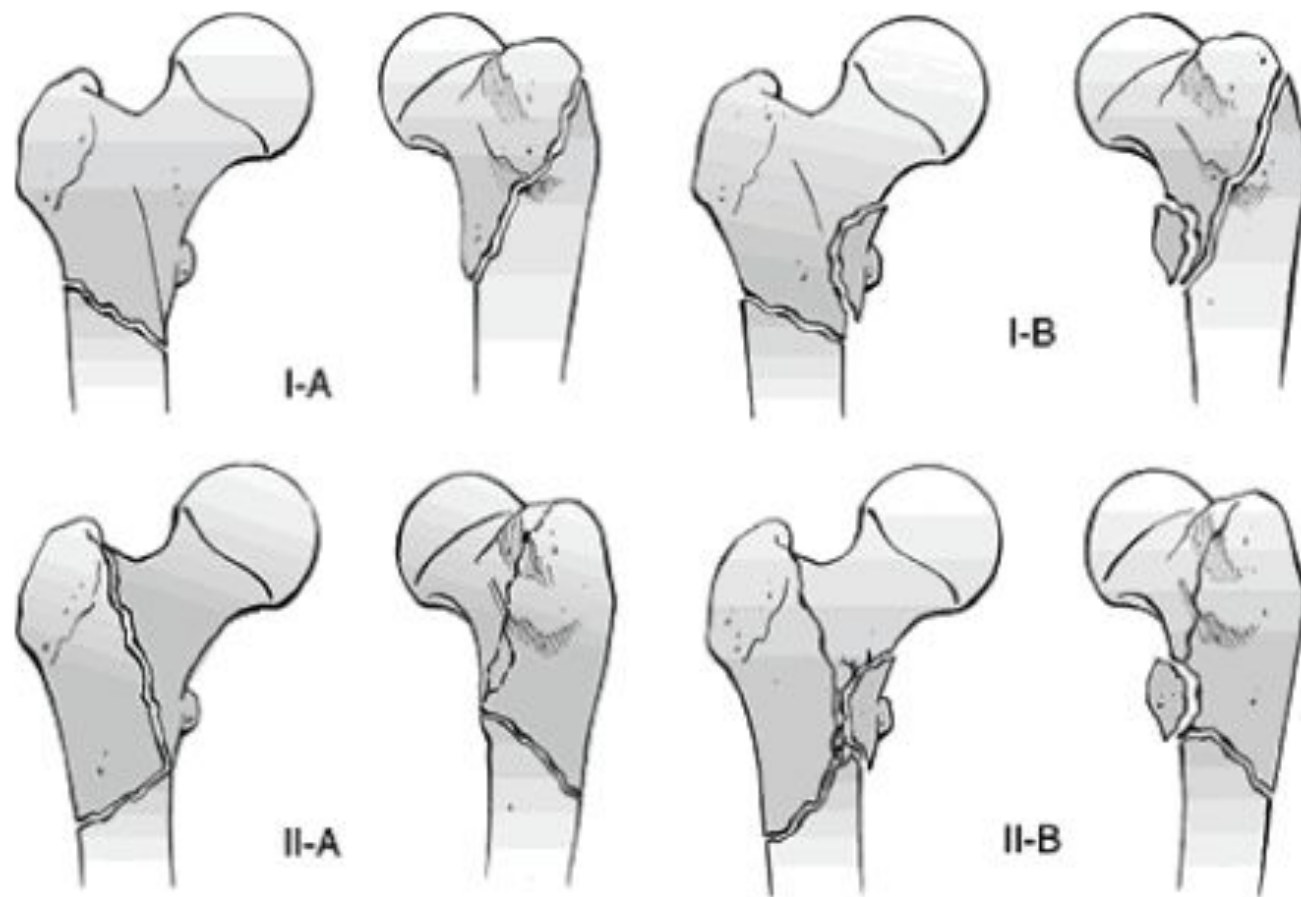
- Отличается тем, что линия перелома проходит в основе большого вертела, основная масса его, шейка и головка представляют проксимальный фрагмент.





# Подвертельный перелом

- Линия перелома проходит под малым углом и несколько косо. Для него характерно значительное смещение, при этом проксимальный отломок отведен, бедро значительно укорочено.



**Рисунок 5.8.** Классификация подвертельных переломов бедренной кости Russell-Taylor



# Клиническая картина

- Боль в паховой области, усиливающаяся при движениях ногой
- Наружная ротация конечности, невозможность внутренней ротации
- Болезненность при осевой нагрузке (поколачивание по пятке или в область большого вертела)

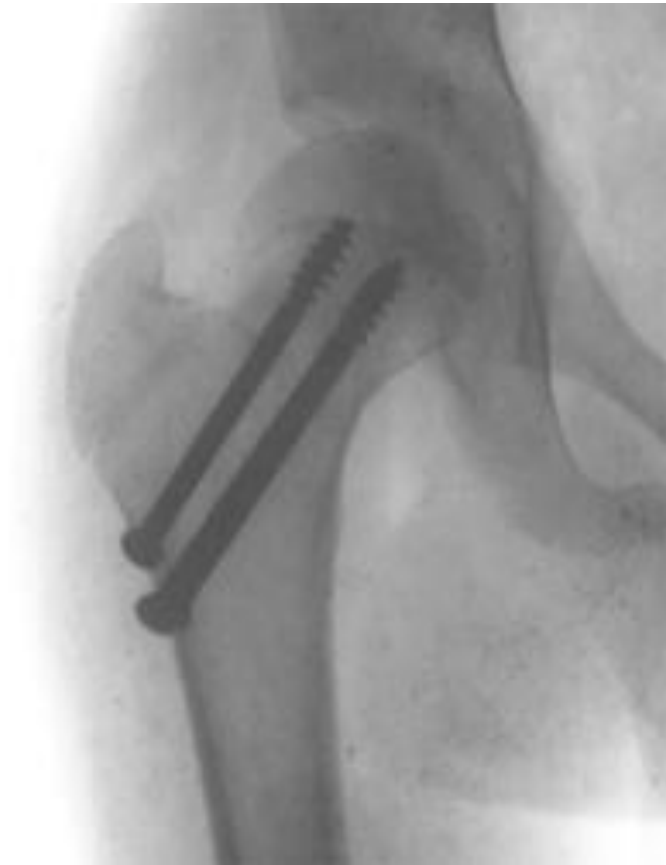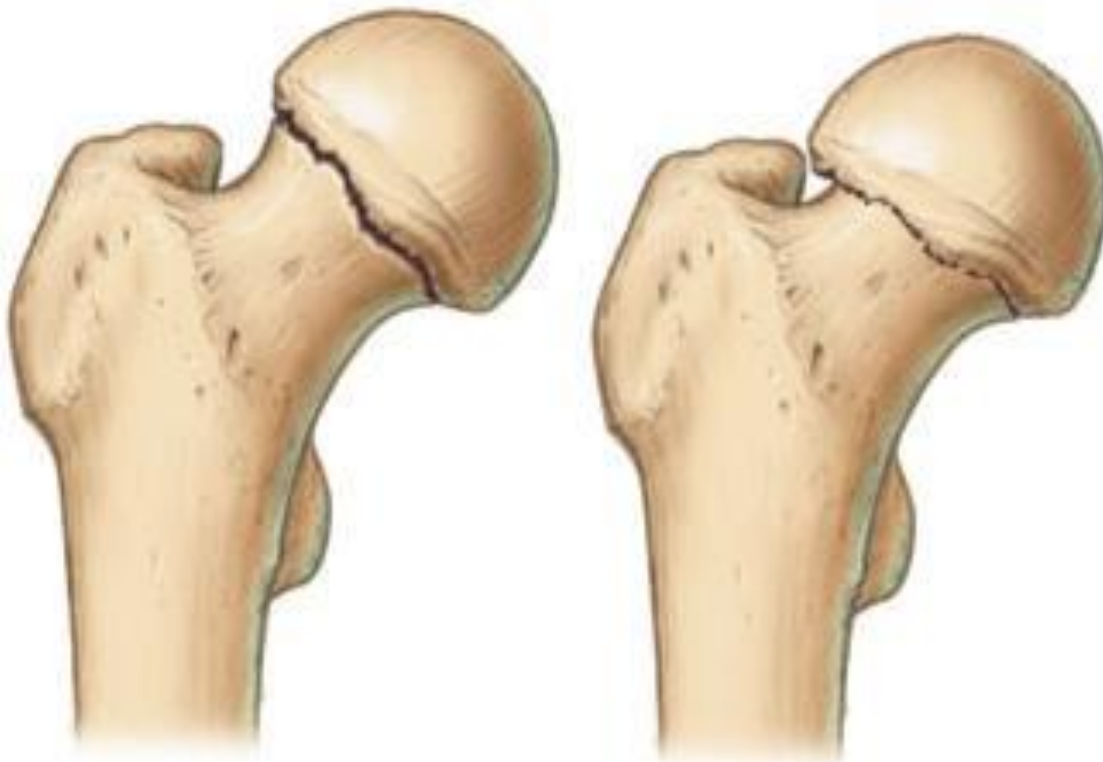
# Клиническая картина

**Симптом *прилипшей пятки* -**  
больной не может ни поднять, ни  
удержать поднятую и  
выпрямленную ногу, но сгибает её  
в коленном и тазобедренном  
суставах так, что пятка скользит по  
опоре

# ЛЕЧЕНИЕ

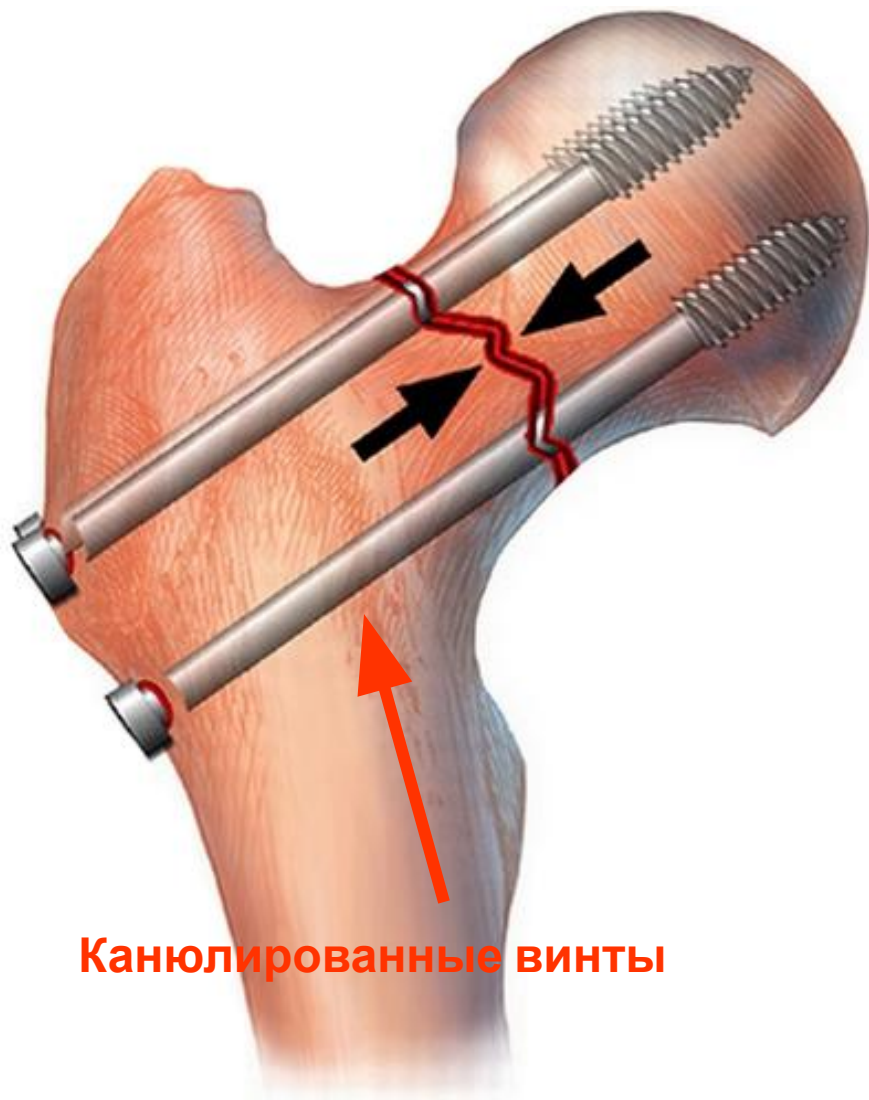Травмы проксимального отдела. Переломы шейки бедра лечатся оперативным путем, однако, это не касается вальгусных вколоченных переломов и повреждений на фоне противопоказаний к операции. Консервативное лечение для молодых основано на наложении гипсовой тазобедренной повязки на три месяца, после чего можно ходить на костылях, но без нагрузки на больную конечность. Нагрузка допускается только через полгода после травмы. Полностью трудоспособность возвращается через восемь месяцев после травмы проксимального отдела. В пожилом возрасте накладывается скелетное натяжение на 10 недель, так как гипсовая повязка дает осложнения. Также врач назначает раннюю лечебную гимнастику. Иногда приходится делать операцию для того, чтобы добиться консолидации перелома шейки кости в плохих условиях.

# Репозиция и фиксация перелома винтами

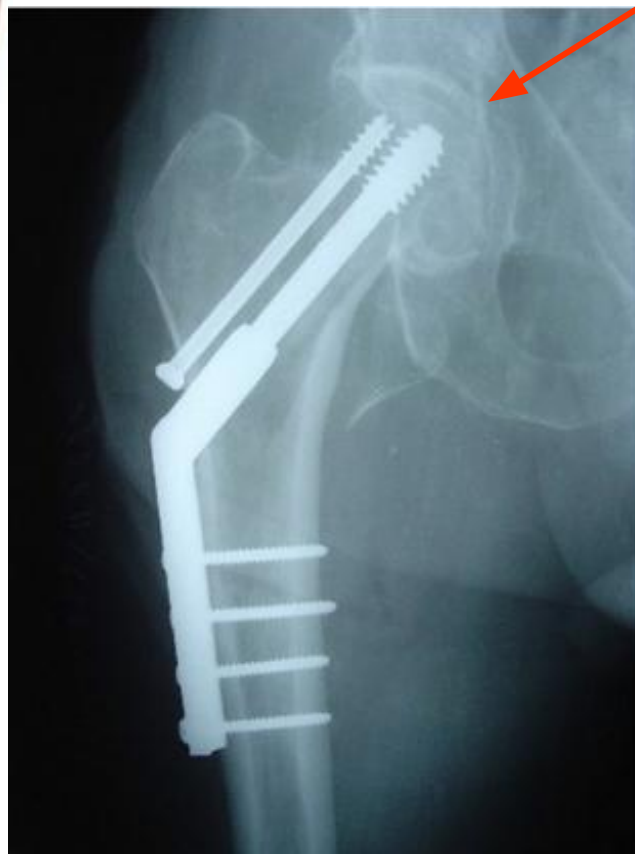




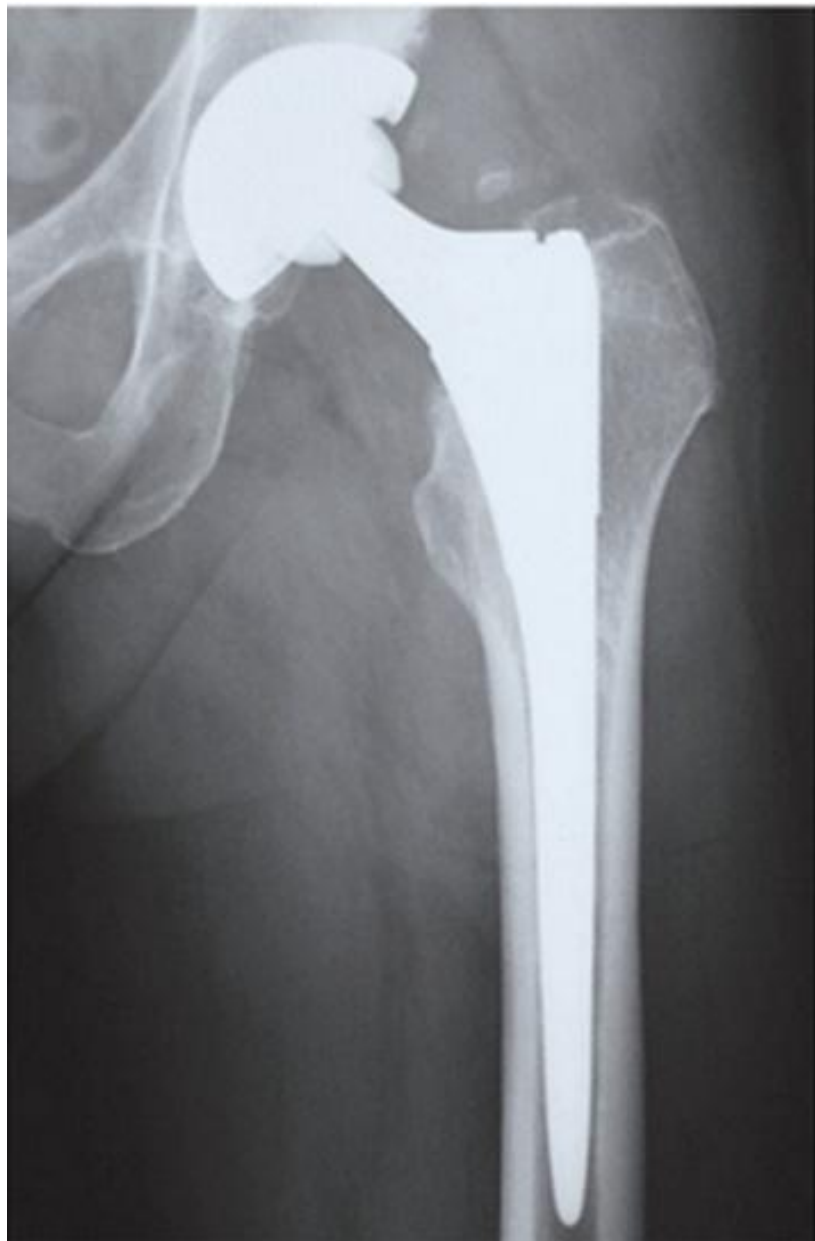# Различные виды фиксации и компрессии зоны перелома



динамический бедренный винт



# ЭНДОПРОТЕЗИРОВАНИЕ



# Вывих бедра.

**Частота.**

5% всех вывихов. Задние вывихи наблюдают в 5 раз чаще.

# Классификация.

В зависимости от расположения головки бедренной кости по отношению к вертлужной впадине:

## 1. Задний вывих

- Задневерхний (подвздошный) вывих
- Задненижний (седалищный) вывих



# Классификация.

## 2. Передний вывих

- Передневерхний (надлонный) вывих
- Передненижний (запирательный) вывих.

# Причина.

Непрямая травма. Вывихи бедра часто возникают в результате высокоскоростных повреждений, особенно при дорожно-транспортных происшествиях. Механизм заднего вывиха - резкая ротация внутрь и одновременное приведение бедра.

# Клиническая картина.

- Сильная боль, невозможность встать на ногу
- При задневерхнем или задненижнем вывихе бедра конечность приведена, слегка согнута и ротирована кнутри. Активные движения невозможны, а пассивные болезненны и вызывают симптом пружинистой ригидности. Вершина большого вертела выше линии Рдзера-Нелатона (прямая линия, в норме соединяющая передневерхнюю ость, вершину большого вертела и седалищный бугор). Нога укорочена. Под паховой складкой пальпируют западение.

# Клиническая картина.

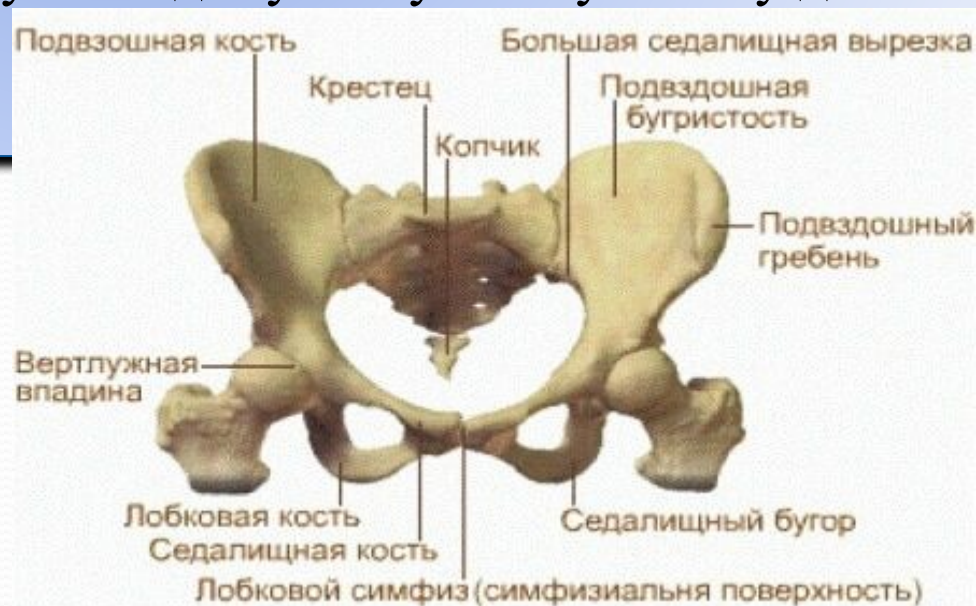- При передневерхнем или передненижнем вывихе бедра конечность отведена, ротирована наружу, согнута в тазобедренном суставе. Нога удлинена. При передненижнем вывихе головку пальпируют с внутренней стороны тазобедренного сустава, ягодичная область уплощена, большой вертел не пальпируют.

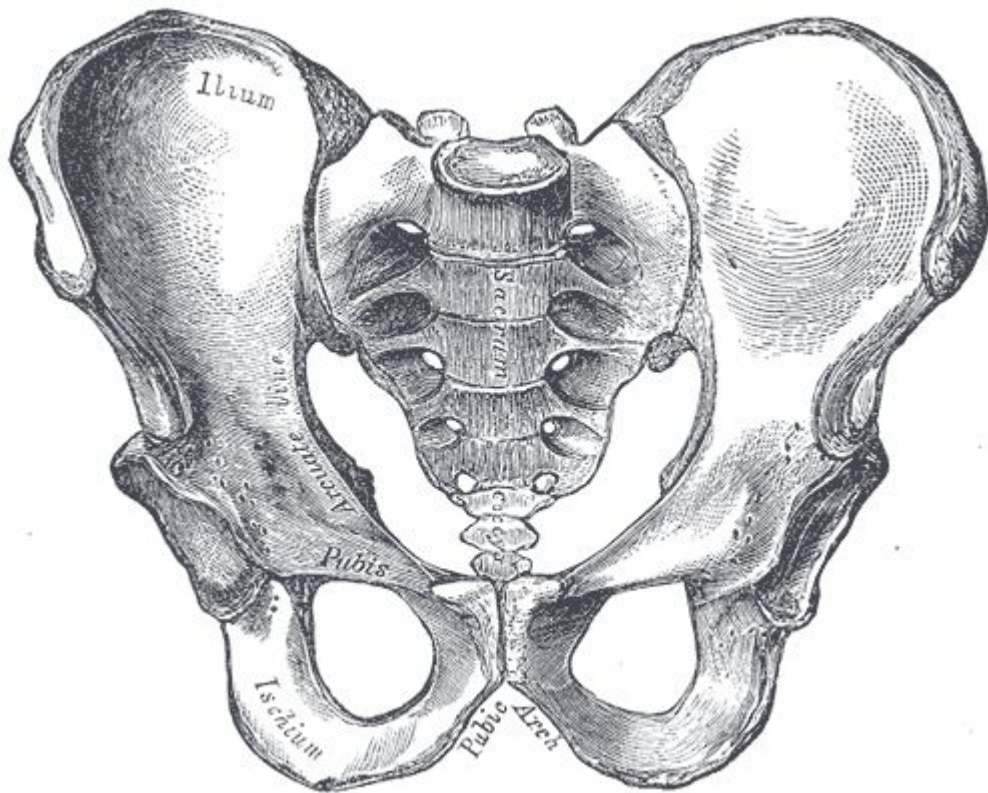


# Лечение

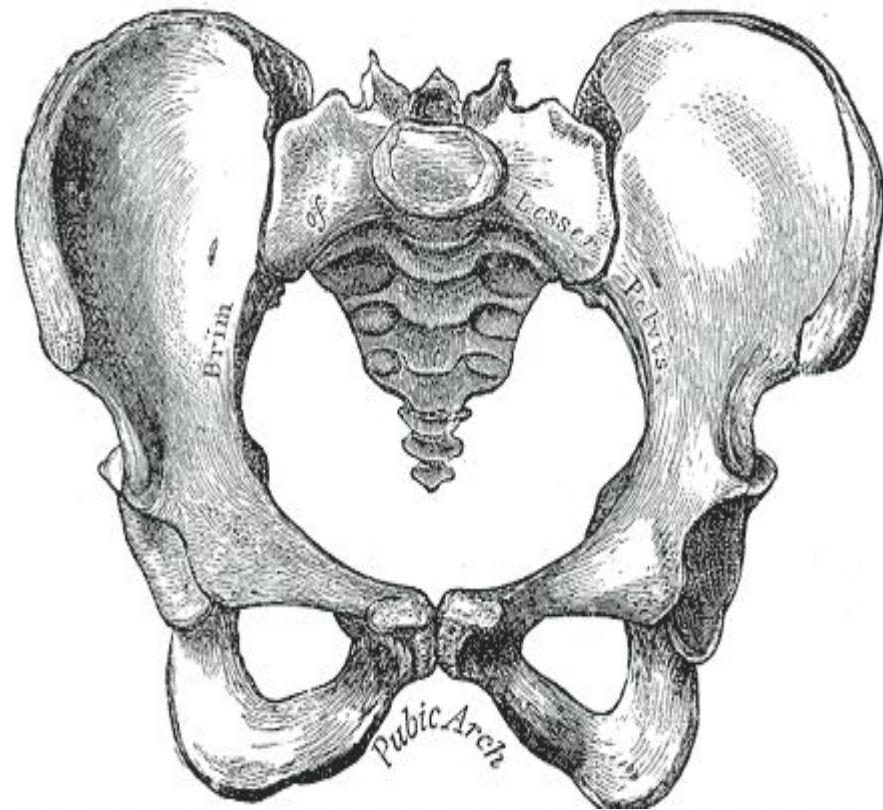
Вправление вывиха бедра производят под наркозом. При неэффективности консервативного метода, при застарелых вывихах применяют оперативное вправление вывиха.

Основу таза образуют две тазовые кости, крестец и копчик, соединённые суставами пояса нижних конечностей в костное кольцо, внутри которого образуется полость, заключающая внутренние органы. До возраста 16—18 лет кости (подвздошная, лобковая и седалищная) соединены хрящами. Парные тазовые кости спереди соединяются при помощи лобкового симфиза, а сзади прикрепляются ушковидными поверхностями к одноимённым образованиям крестца, образуя парные крестцово-подвздошные суставы. Каждая из тазовых костей в свою очередь образована тремя составляющими: подвздошной костью, седалищной костью и лобковой костью, тела которых на наружной поверхности образуют вертлужную впадину — суставную ямку для головки бедренной кости.





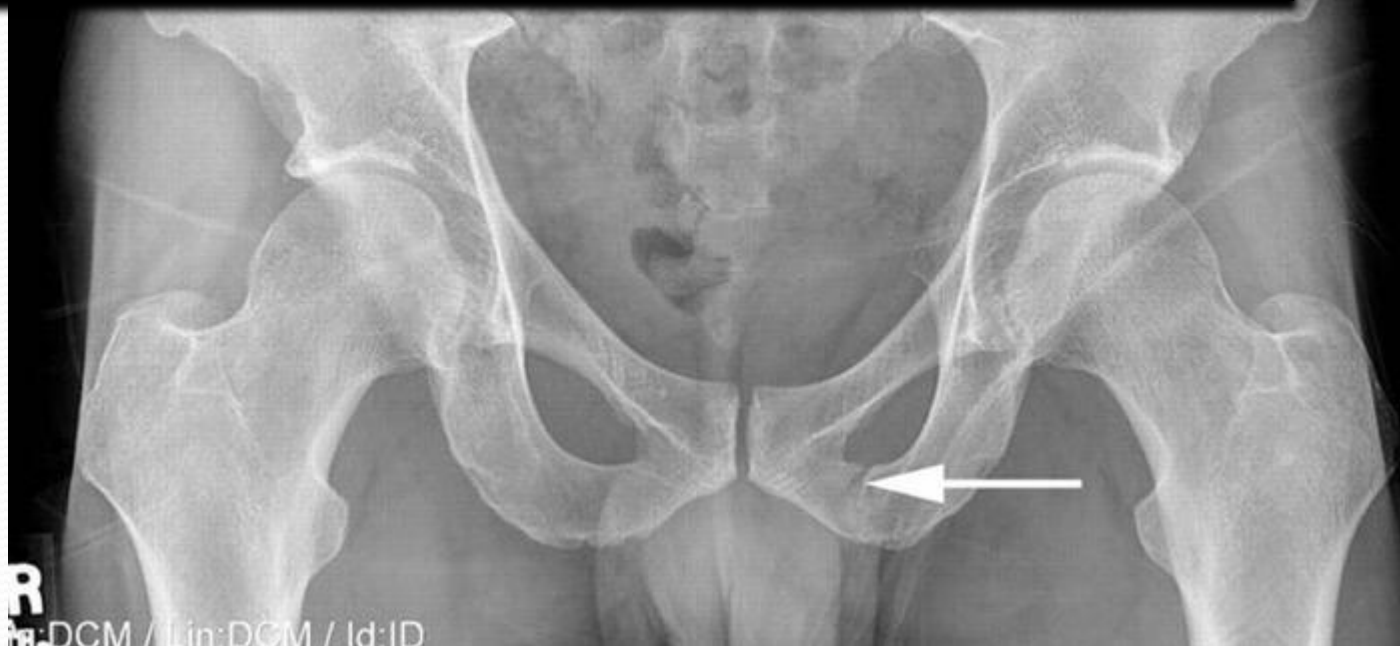ТАЗ МУЖЧИНЫ



ТАЗ ЖЕНЩИНЫ



Местные симптомы перелома костей таза включают боль в месте перелома, деформацию таза, видимое укорочение нижней конечности, нарушение движений ногами. Перелом крестца может сопровождаться повреждением нервов, приводящим к недержанию мочи. Диагноз устанавливается по результатам рентгенографии. Для исключения повреждения органов таза могут быть назначены уретрография, цистография, УЗИ мочевого пузыря.





## Общие симптомы при переломах костей таза

В случае изолированных переломов костей таза **травматический шок** развивается у 30% пострадавших, при сочетанных и множественных травмах – у 100% пациентов. Шок обусловлен **массивной кровопотерей** в сочетании со сдавлением или повреждением чувствительных нервных элементов тазовой области. При шоке кожа пострадавшего бледная, покрыта липким холодным потом. Артериальное давление снижено, пульс учащен. Возможна потеря сознания.

Иногда переломы костей таза сопровождаются признаками **повреждения внутренних органов** (клиникой «острого живота»), которые могут быть обусловлены как травмой внутренних органов, так и забрюшинной гематомой при переломе костей таза в задних отделах или гематомой в передней брюшной стенке при переломе лобковых костей.

При повреждении уретры развивается характерная **триада симптомов: задержка мочи, кровотечение из мочеиспускательного канала, кровоподтек в области промежности**. При разрывах мочевого пузыря возникают **нарушения мочеиспускания, развивается гематурия**.

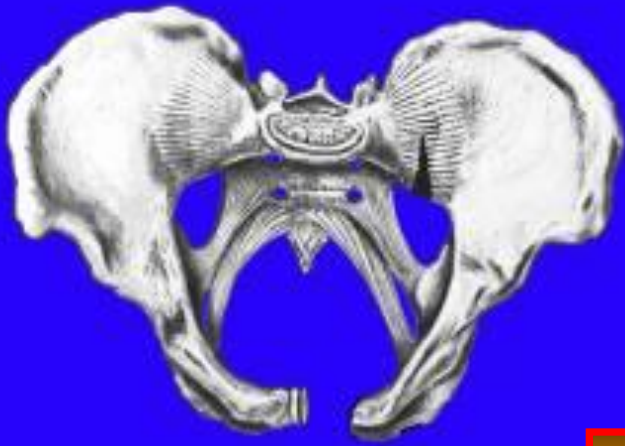# Выделяют четыре группы переломов костей таза:

Стабильные (переломы костей таза, не сопровождающиеся нарушением целостности тазового кольца). В эту группу входят изолированные и краевые переломы костей таза.

Переломы дна или краев вертлужной впадины. Иногда сопровождаются вывихом бедра.

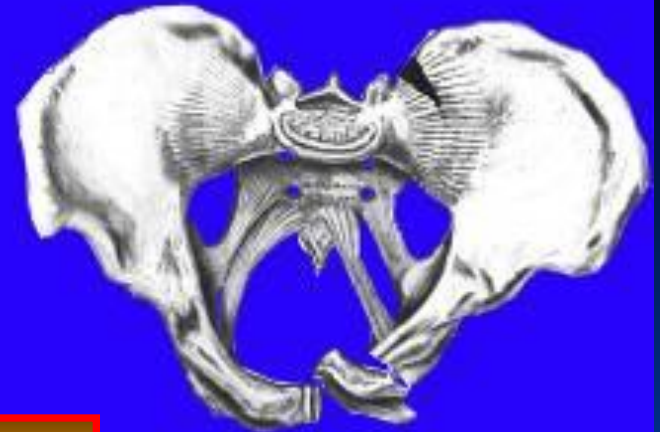Нестабильные (переломы костей таза, сопровождающиеся нарушением целостности тазового кольца). В зависимости от механизма травмы возможно возникновение вертикально нестабильных и вращательно нестабильных переломов.

Переломовывихи костей таза. При этом виде повреждений перелом костей таза сочетается с вывихом в лонном или крестцово-подвздошном сочленении.



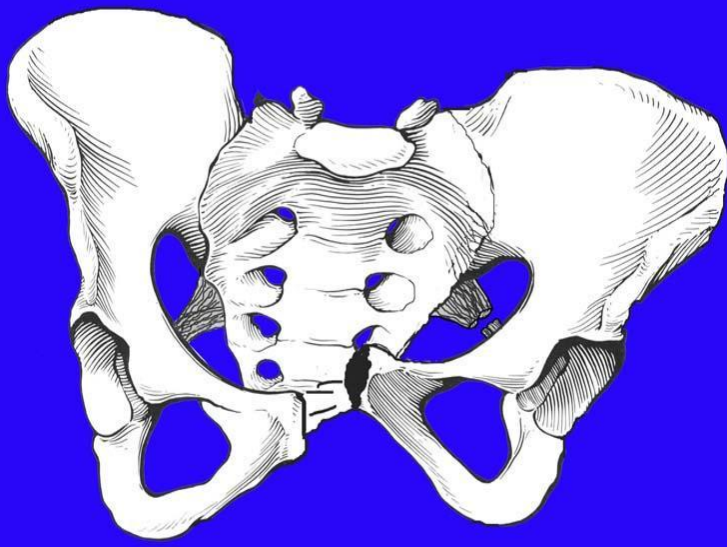
наружная

*Нестабильность  
тазового кольца*

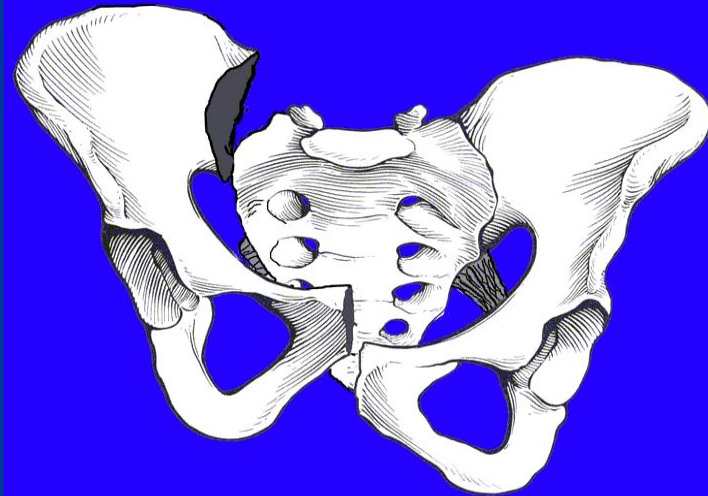


внутренняя

Ротационная нестабильность  
тазового кольца

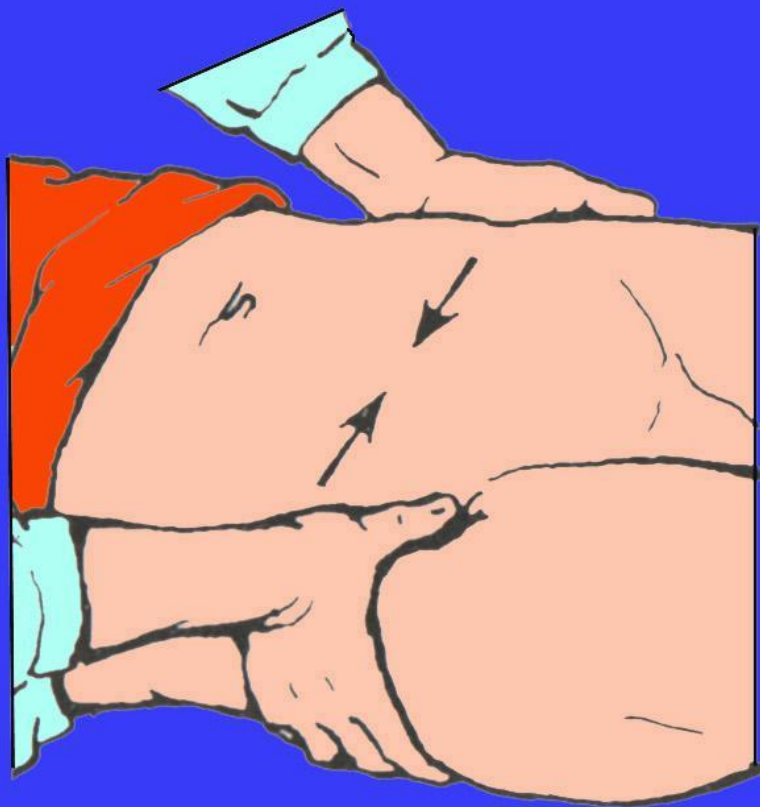


вертикальная

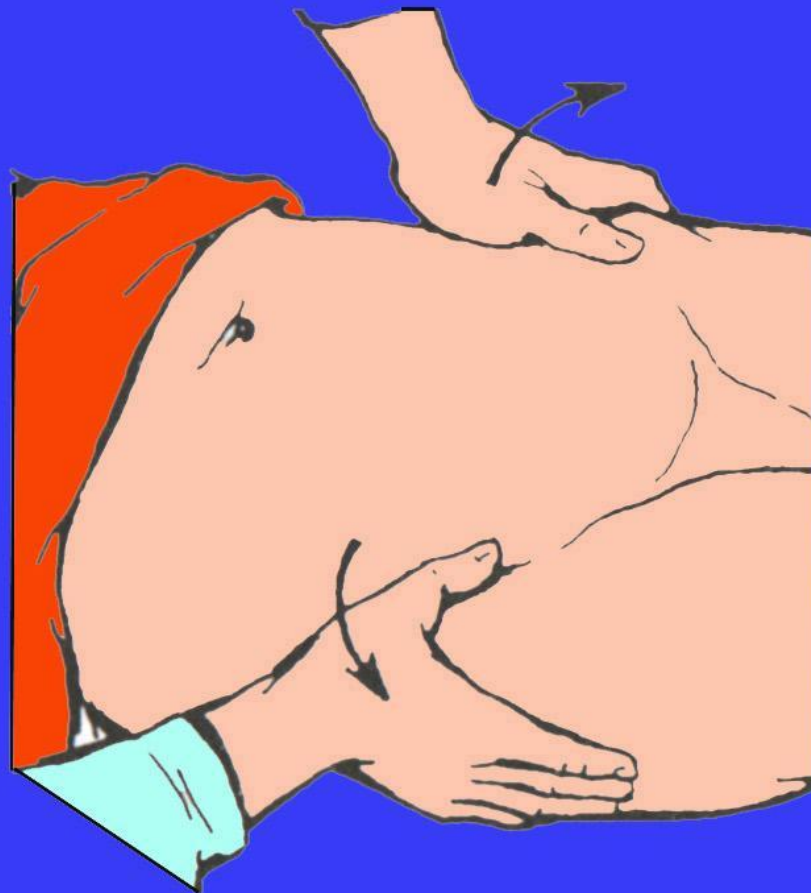


Абсолютная нестабильность

# СИМПТОМЫ НЕСТАБИЛЬНОСТИ ТАЗОВОГО КОЛЬЦА



Симптом Вернейля



Симптом Ларрея



## Диагностика

Диагноз перелома костей таза выставляется травматологом на основании симптомов и данных рентгенографии. При подозрении на «острый живот» и удовлетворительном состоянии пациента проводится наблюдение в динамике. При тяжелом состоянии больного с подозрением на повреждение внутренних органов выжидательная тактика недопустима. Проводится лапароскопия, лапароцентез, иногда - диагностическая лапаротомия.

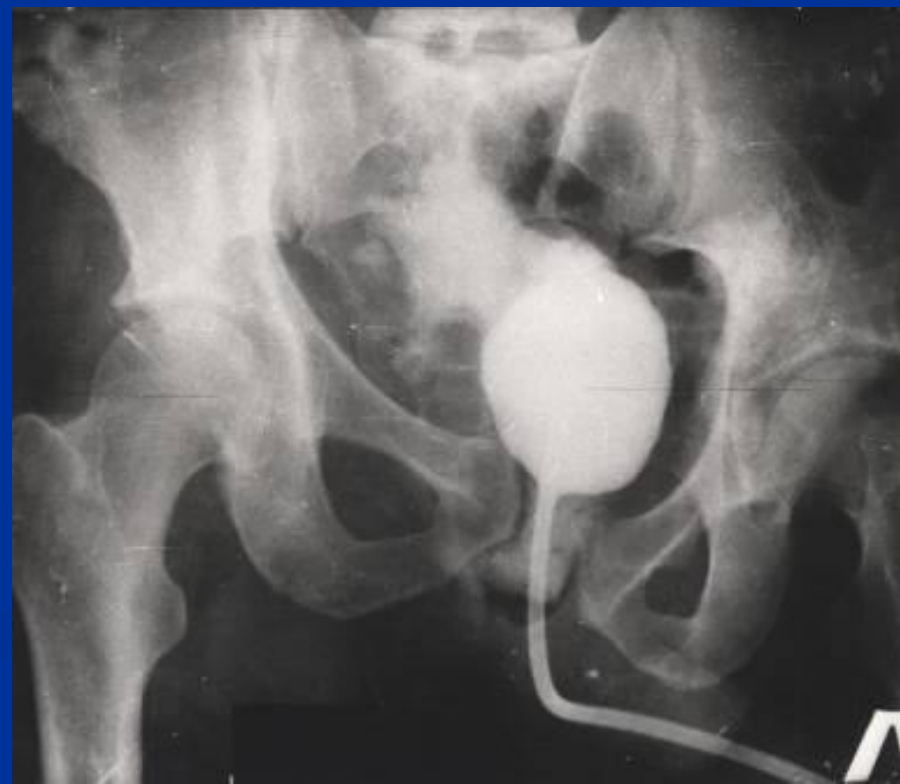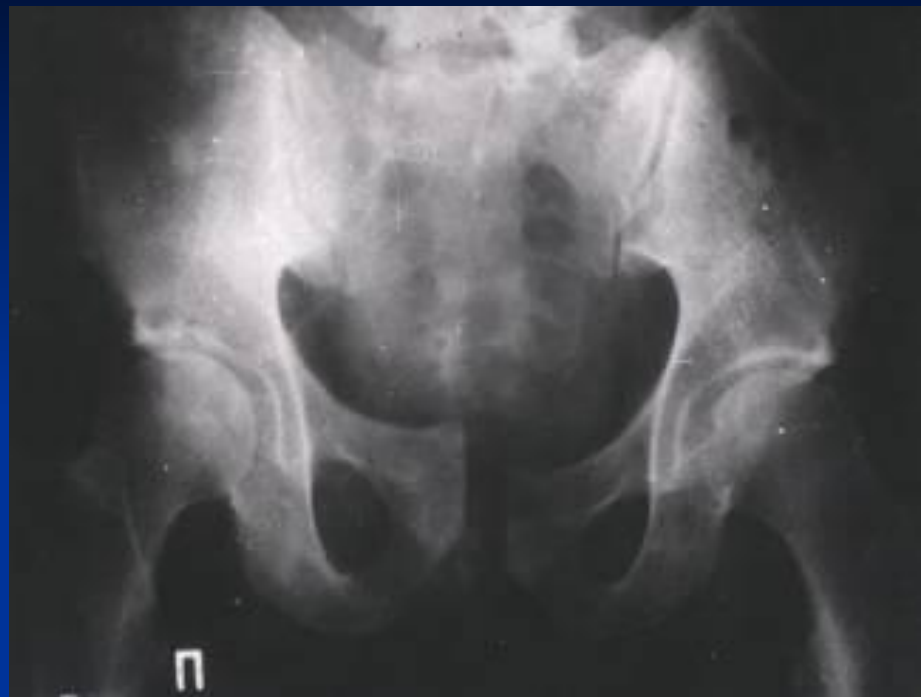Невозможность самостоятельного мочеиспускания, даже при отсутствии других признаков травмы мочевых путей, является показанием к УЗИ мочевого пузыря и обследованию мочеиспускательного канала. В сомнительных случаях проводят уретрографию.

# ДИАГНОСТИКА ПОВРЕЖДЕНИЙ ТАЗА

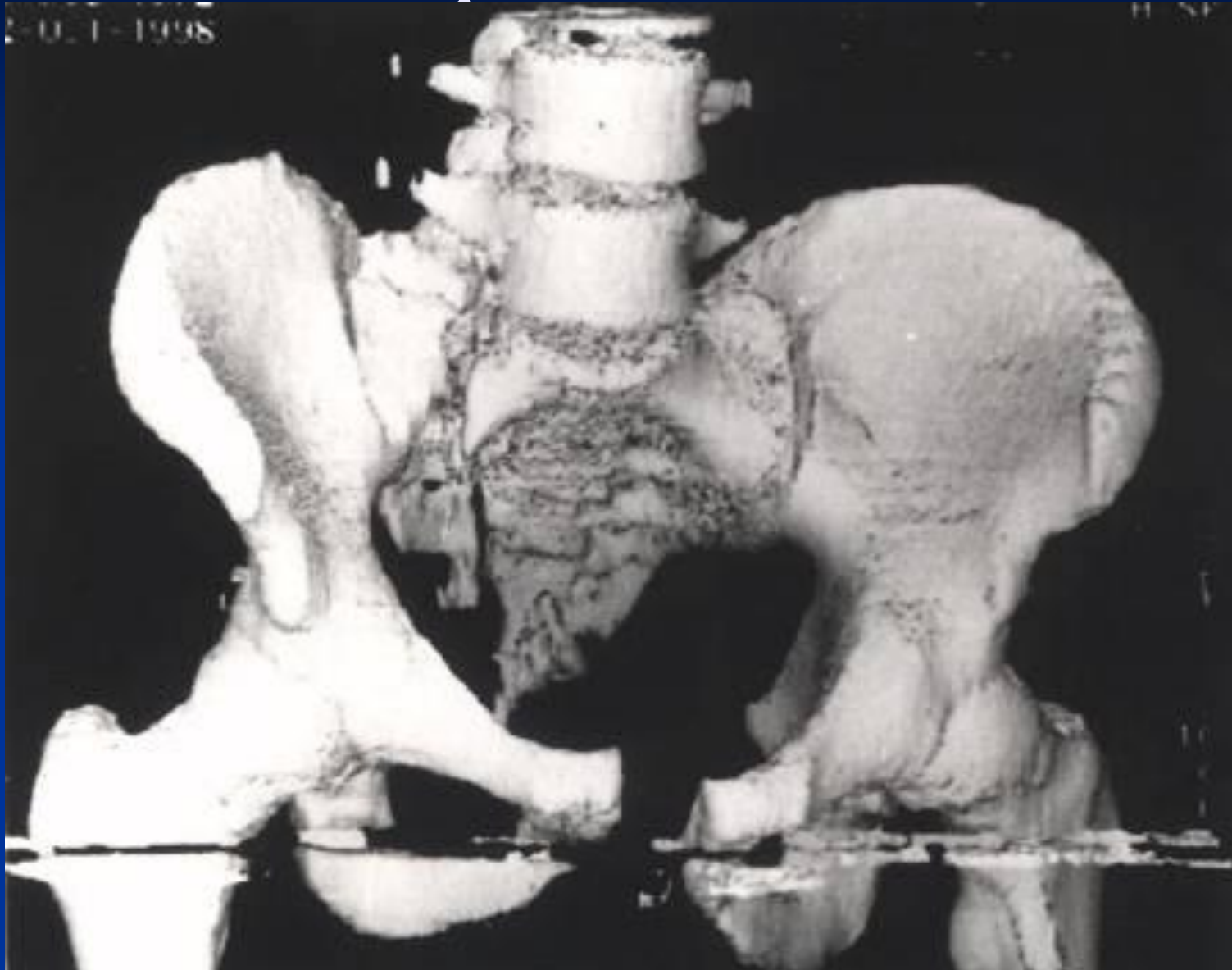


1. Рентгенография таза.
2. Контрастные методы исследования (уретрография, цистография, ангиография и др.).
3. Компьютерная томография таза.
4. Магнитно-резонансная томография.

# Диагностика переломов таза



# Компьютерная диагностика





## Лечение

Комплекс противошоковых мероприятий включает в себя адекватное обезболивание, возмещение кровопотери и иммобилизацию перелома. Выполняется анестезия места перелома, внутрикостная или внутритазовая анестезия. Новокаин оказывает гипотензивное действие, поэтому при шоке большие количества препарата нужно вводить после возмещения кровопотери. При переломах Мальгенья пациенту дают лечебный наркоз.

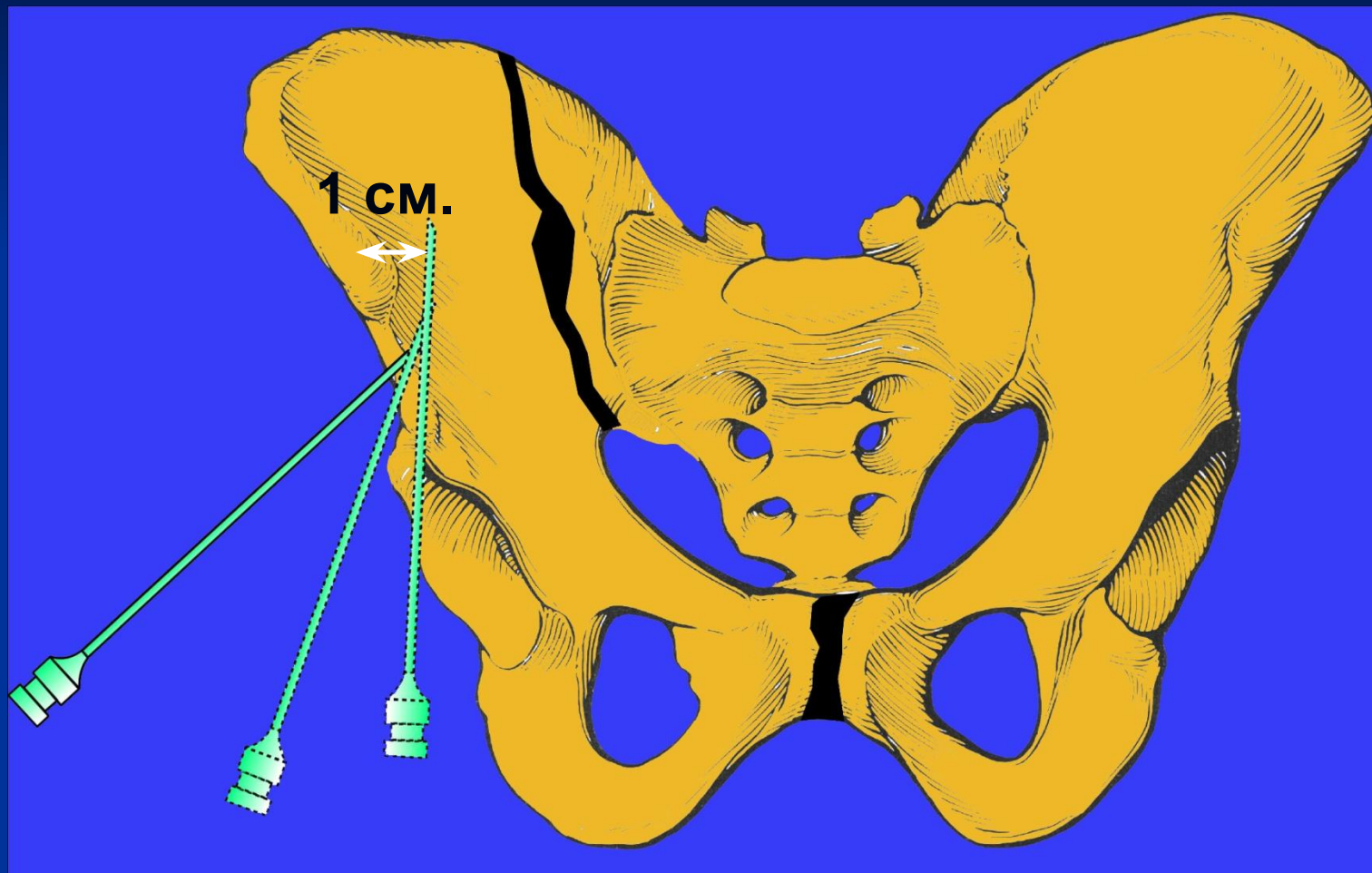
Пациентам с изолированными переломами костей таза проводят дробное переливание крови в течение 2-3 суток после травмы. При тяжелых повреждениях таза, сочетанной травме и тяжелом шоке для возмещения кровопотери показано переливание больших объемов крови в течение первых часов после травмы.

- Вид и продолжительность иммобилизации зависят от локализации повреждения, наличия или отсутствием нарушения целостности тазового кольца. При изолированных и краевых переломах выполняется фиксация на щите или в гамаке, иногда – с использованием шин Белера или валиков в подколенной области. Нарушение целостности тазового кольца является показанием к наложению скелетного вытяжения.
- Проведение оперативного лечения переломов костей таза показано в случае повреждения тазовых органов, значительном расхождении лонных костей при разрыве симфиза, неэффективности консервативного восстановления положения отломков при их значительном смещении.

# МЕТОДЫ КОНСЕРВАТИВНОГО ЛЕЧЕНИЯ ПОВРЕЖДЕНИЙ ТАЗА

1. Создание пострадавшему покоя на жесткой кровати (на щите).
2. Лечение положением по Волковичу (поза «лягушки»).
3. Применение специальных приспособлений (тазовые пояса, гамаки).
5. Скелетное вытяжение за мышечки бедренной кости при наличии вертикального смещения половины тазового кольца.
1. Блокада по Школьникову-Селиванову при повреждениях заднего полукольца таза.

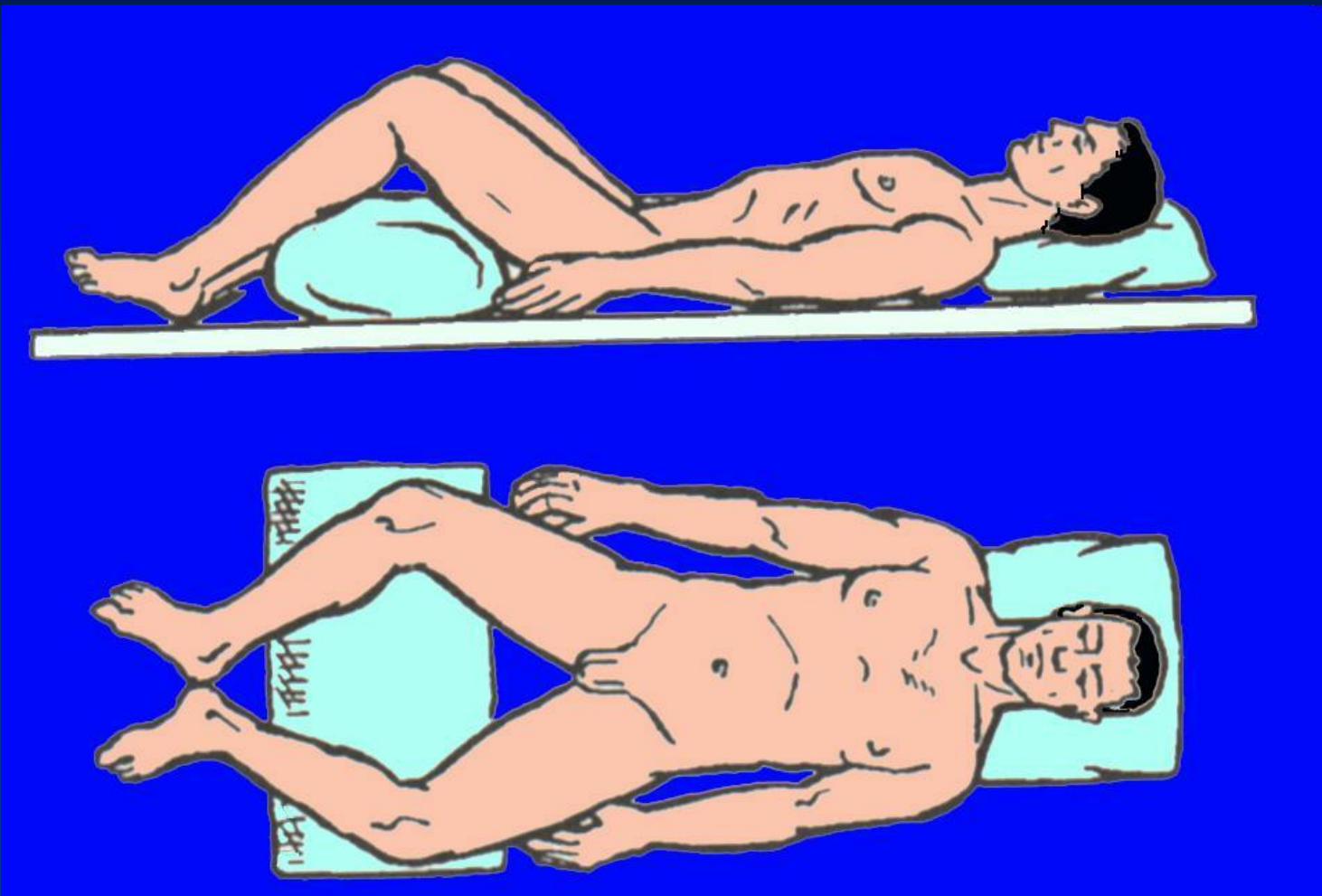
# СХЕМА ВЫПОЛНЕНИЯ НОВОКАИНОВОЙ БЛОКАДЫ ПО ШКОЛЬНИКОВУ - СЕЛИВАНОВУ



Используют 0,25 % раствор новокаина (400 мл)



# ИММОБИЛИЗАЦИЯ ПОСТРАДАВШЕГО НА ШИТЕ В ПОЛОЖЕНИИ ВОЛКОВИЧА (ПОЗА ЛЯГУШКИ)



**Спасибо  
за внимание!**

