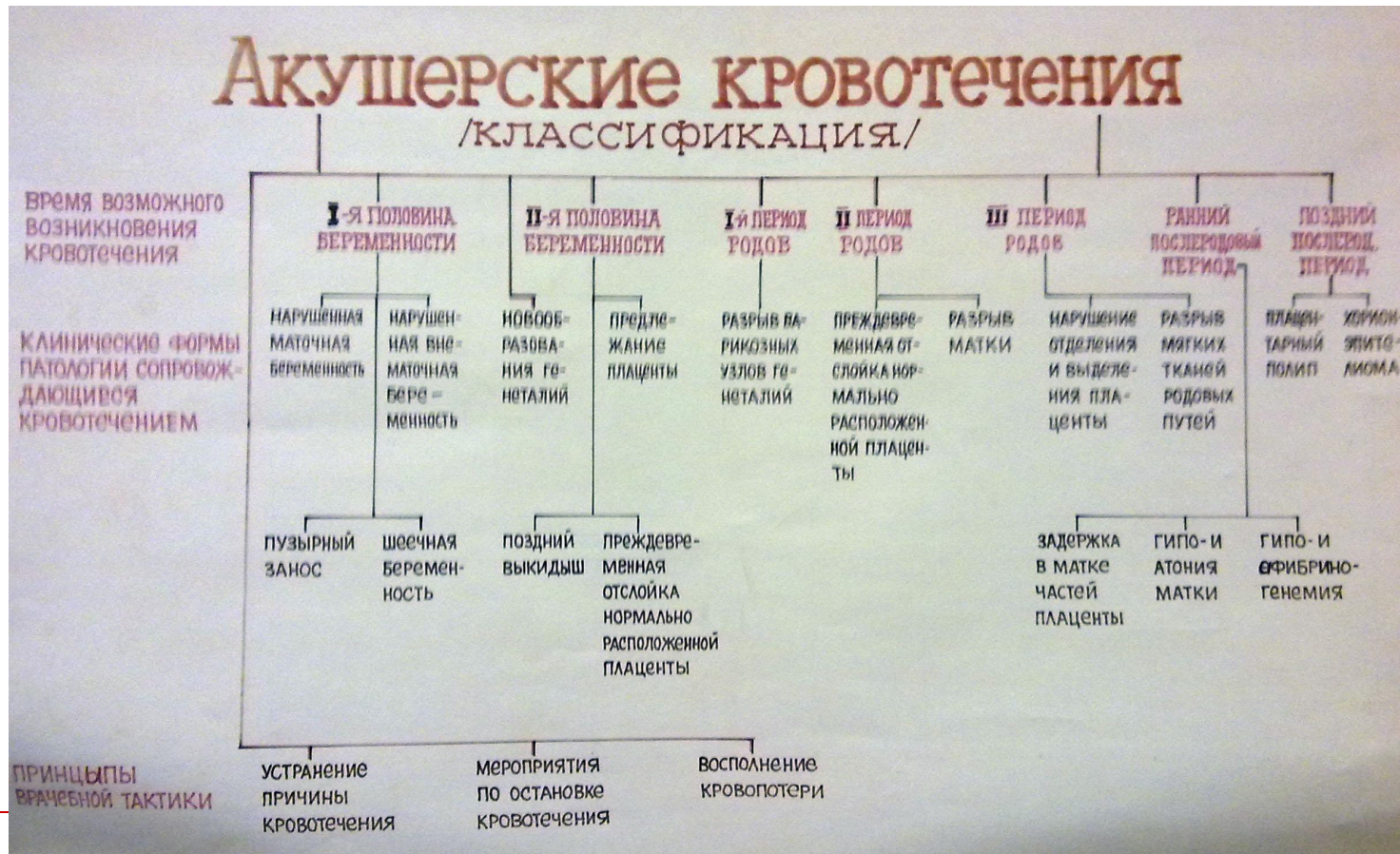

Предлежание плаценты

Понятие, классификация, этиология и патогенез, клиническая картина, осложнения, лечение.

Предлежание плаценты – одна из причин кровотечений второй половины беременности



Что такое предлежание плаценты

- Предлежанием плаценты (placenta praevia) называется неправильное ее расположение: вместо тела матки плацента в той или иной степени захватывает нижний сегмент.
 - Низкое расположение плаценты - когда край ее, находится ближе 5см от внутреннего зева.
-

Варианты предлежания плаценты


- 1) центральное, при котором плацента располагается в нижнем сегменте и полностью перекрывает внутренний маточный зев;
 - 2) боковое, при котором плацента частично располагается в нижнем сегменте и не полностью перекрывает внутренний зев;
 - 3) краевое, когда плацента также располагается в нижнем сегменте, достигая краем внутреннего зева.
-

Полное и неполное предлежание

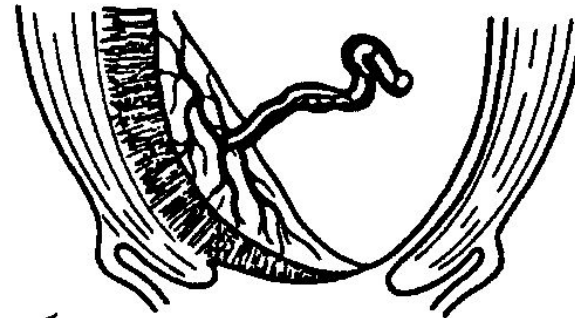

- Боковое и краевое варианты предлежания плаценты называются неполным (частичным) предлежанием.
 - Центральное предлежание плаценты также называется полным предлежанием.
-

Виды предлежания

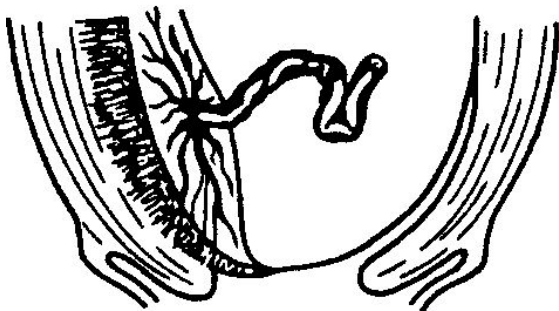
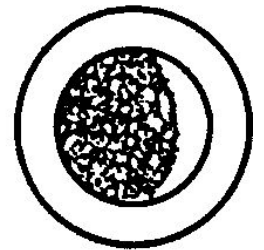
а – центральное, б – боковое,
в- краевое, г – низкая плацентация



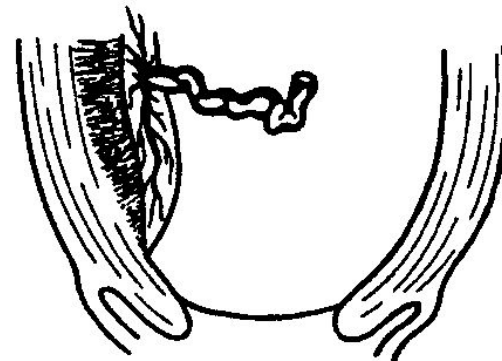
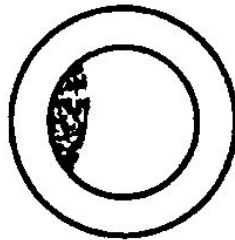
а



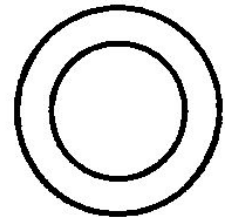
б



в



г



Этиология и патогенез

- Причина предлежания плаценты – патологические изменения в стенке матки: плохо развитый эндометрий в верхнем сегменте, рубцы, что вызывает невозможность приклепления плодного яйца в верхнем сегменте или т.н. «миграцию плаценты».
-

Этиология и патогенез

- К таким изменениям приводят травмы и заболевания, сопровождающиеся атрофическими, дистрофическими изменениями эндометрия.
 - Подобные изменения могут быть следствием многократных родов, осложнений в послеродовом периоде.
 - Дистрофические и атрофические процессы в эндометрии могут возникать в результате воспалительных процессов и выскабливаний матки в связи с самопроизвольными и искусственными абортами.
-

Этиология и патогенез

- Среди факторов, способствующих предлежанию плаценты, следует указать на генитальный инфантилизм, эндокринопатии, рубцы на матке, миому.
 - Некоторые экстрагенитальные заболевания, нарушающие кровообращение в органах малого таза, могут предрасполагать к формированию низкой плацентации и предлежания плаценты. К ним относятся болезни сердечно-сосудистой системы, почек и печени.
-

Клиническая картина

- Ведущим симптомом предлежания плаценты является кровотечение во время беременности.
 - При центральном (полном) предлежании кровотечение нередко начинается рано — во II триместре; при боковом и краевом (неполном) — в III триместре или во время родов.
 - Гипоксия и гипотрофия плода.
 - Неправильное положение плода
-

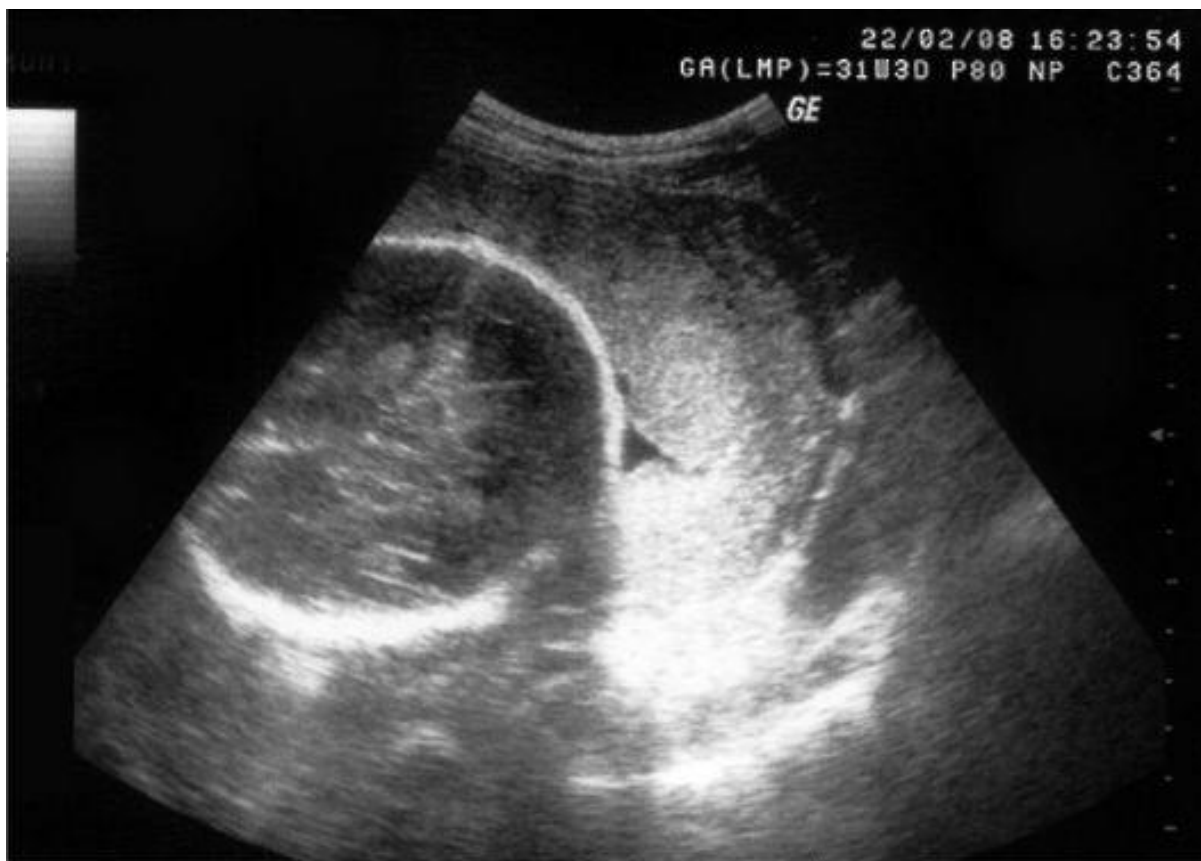Осложнения

- Хроническая анемизация беременной.
 - Риск развития обильного кровотечения с геморрагическим шоком и ДВС-синдромом.
 - Невынашивание.
 - Слабость родовой деятельности.
 - Нарушение течения последового периода.
 - Повышенный риск распространения инфекций.
-

Диагностика

- Ведущим диагностическим методом, подтверждающим с высокой точностью наличие и вариант предлежания плаценты, является ультразвуковое сканирование.
 - Влагалищное исследование в случае необходимости производят в операционном блоке, развернутом для выполнения немедленной лапаротомии.
 - Дифференциальную диагностику проводят с заболеваниями, сопровождающимися кровотечением.
-

УЗИ. 12 недель, 4 дня.
Плацента по передней стенке, полное
предлежание плаценты



Лечение: консервативное

- Профилактическая госпитализация.
 - При недоношенной беременности и незначительном кровомазании показана сохраняющая терапия: лечение токолитиками, гемостатиками.
 - Лечение анемии.
 - Выбор метода родоразрешения в зависимости от варианта предлежания плаценты и состояния женщины.
-

Лечение: кесарево сечение

- Сильное, а также рецидивирующее (даже умеренное) кровотечение служит показанием к экстренному кесареву сечению независимо от срока беременности, состояния плода и варианта предлежания плаценты.
 - Во время родов показанием к абдоминальному родоразрешению является полное предлежание плаценты, а при частичном — обильное кровотечение при малых степенях раскрытия маточного зева и наличие сопутствующей акушерской патологии.
-

Ведение родов

- Роды через естественные родовые пути возможны при частичном предлежании плаценты, незначительном кровотечении, головном предлежании плода и хорошей родовой деятельности.
 - При раскрытии шейки матки не менее 3-4см вскрывают плодный пузырь. Головка быстро опускается, прижимает отделившуюся часть плаценты к плацентарной площадке, кровотечение обычно прекращается, и роды благополучно заканчиваются через естественные родовые пути.
-

