



Предраковые заболевания печени, желчного пузыря и
поджелудочной железы.

Выполнил: Суйеубеков Б.Е.

Предраковые заболевания – это всегда результат перехода ряда количественных изменений в них в новое качество. Оно характеризуется развитием атрофических и пролиферативных процессов с высоким риском малигнизации и трансформации в злокачественную опухоль.

Поэтапное развитие любого заболевания печени и желчного пузыря с постепенно нарастающим углублением патологических изменений в них, называется прогрессия заболевания. Прогрессия заболевания в зависимости от обстоятельств может длиться месяцами, годами и даже десятилетиями. На определенных стадиях этот процесс обратим полностью. С углублением патологии обратимость постепенно уменьшается, приводя к хронизации болезни и, в конце концов, становится невозможной.

Наиболее глубокие (внутриклеточные) стадии развития патологии знаменуют собой возникновение угрозы перехода в предраковые и раковые заболевания.

В свете гомотоксикологической теории выделяется несколько фаз последовательного развития болезней (фазы прогрессии), которые характеризуют глубину патологического процесса и тяжесть заболеваний.

Гуморальные фазы (Благоприятный прогноз) → Фазы матрикса (Тенденция к хронизации) → Клеточные фазы (Сомнительный прогноз).

Учет фазы прогрессии позволяет не только определить глубину патологического процесса, но и помогает выбрать перспективную **лечебную тактику, направленную на опережение** следующей, более тяжелой фазы.

Классификация предрака

```
graph TD; A[Классификация предрака] --> B[Облигатный предрак]; A --> C[Факультативный предрак];
```

Облигатный предрак
обусловлен врождёнными факторами и рано или поздно перерождается в рак.

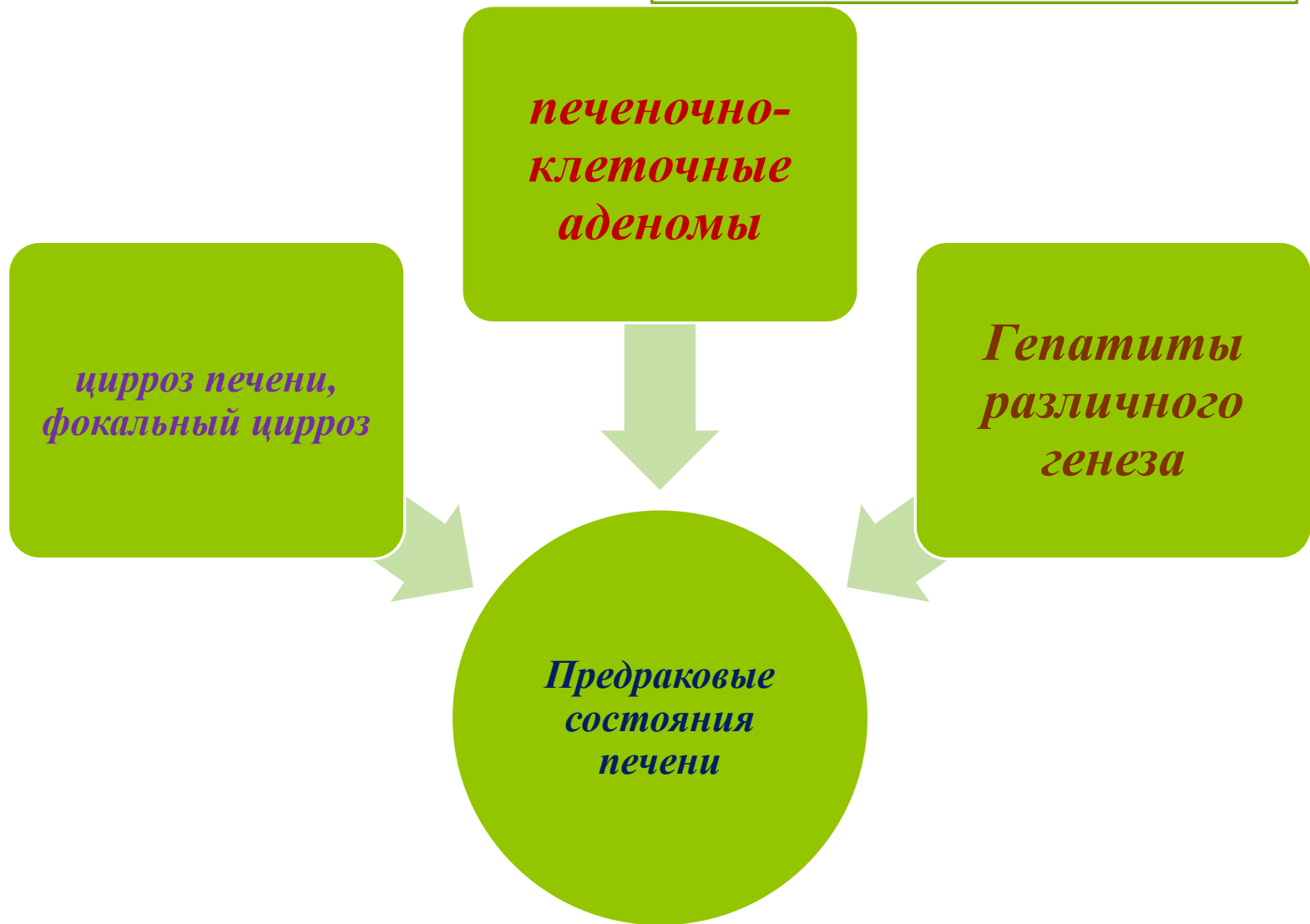Факультативный предрак
трансформируется в злокачественное новообразование относительно редко. Он чаще не связан с наследственными и врождёнными изменениями тканей

*печеночно-
клеточные
аденомы*

*цирроз печени,
фокальный цирроз*

*Гепатиты
различного
генеза*

*Предраковые
состояния
печени*




**Предраковые
заболевания
желчного пузыря**

*аденоматозные
полипы*

*диффузно-
дистрофическая
кальцификация
стенки желчного
пузыря
(фарфоровый
пузырь)*

*Предраковые заболевания
поджелудочной железы*



*хронический
прогрессирующий
панкреатит*



*панкреатические
кистозные
повреждения*

