

Принципы и методы диагностики в нейрохирургии

[Сайт презентаций](#) по нейрохирургии

Основные клинические симптомы нейрохирургических заболеваний

- Нарушение сознания
- Судороги
- Головная боль
- Очаговые симптомы

Нормальное сознание - ясное

Нарушения сознания



По типу угнетения-
выключения



По типу
помрачения

Синдромы угнетения-выключения сознания:

- Оглушение (умеренное, глубокое);
- Сопор;
- Кома:
 1. Кома умеренная (кома 1);
 2. Кома глубокая (кома 2);
 3. Кома атоническая (терминальная, запредельная) (кома 3).

Шкала комы Глазго

(предназначена для количественной оценки уровня сознания)

■ Открывание глаз

- 4 балла – самостоятельно
- 3 балла – на обращение
- 2 балла – на боль
- 1 балл – глаза не открывает

■ Речевой контакт

- 5 баллов – связывает предложения в единый рассказ
- 4 балла – говорит отдельные предложения
- 3 балла – отдельные слова
- 2 балла – невнятное бормотание
- 1 балл – не говорит

■ Двигательные реакции

- 6 баллов – выполняет все команды
- 5 баллов - локализует боль
- 4 балла – не локализует боль
- 3 балла – патологические сгибания
- 2 балла – патологические разгибания
- 1 балла – нет движений

Количественная оценка нарушений сознания по шкале комы Глазго

- 15 баллов- ясное сознание;
- 14-13 баллов- оглушение;
- 12-9 баллов- сопор;
- 8-4 балла-кома;
- 3 балла- атоническая кома.

Синдромы помрачения сознания:

Правополушарные

- Онейроид;
- Дерезализационно-деперсонализационные состояния;
- Вспышка пережитого в прошлом;

Левополушарные

- Сумеречное состояние сознания;
- Делирий;
- Транзиторная глобальная амнезия.

Синдромы угнетения-выключения сознания:

Посткоматозные бессознательные состояния:

1. Вегетативное состояние (апатический синдром);
 - Стадия разрозненных реакций
 - Стадия реинтеграции простейших сенсорных и моторных реакций
 - Стадия реинтеграции простейших психосенсорных и психомоторных реакций
2. Акинетический мутизм;
3. Гиперкинетический мутизм
 - Стадия восстановления понимания речи
 - Стадия восстановления собственной речи

Мнестико-интеллектуальные нарушения у нейрохирургических больных:

- Деменция;
- Синдром аспонтанности;
- Апатико-абулический синдром;
- Эмоционально-аффективные нарушения.

Эпилептические припадки:

Парциальные (фокальные)

- Простые (без утраты сознания)
- Сложные (комплексные)
- Парциальные с вторичной генерализацией

Генерализованные

- Абсансы (простые – типичные и сложные – атипичные)
- Клонические
- Тонические
- Клонико-тонические
- Атонические

Классификация головной боли:

Первичная цефалгия:

1. Мигрень;
2. Кластерная головная боль;
3. Головная боль напряжения;
4. Цервикогенная головная боль.

Вторичная цефалгия:

1. Локальная головная боль вследствие раздражения оболочек мозга и сосудов объемным процессом;
2. Гипертензивная головная боль;
3. Громоподобная головная боль (удар в голову при САК).

Инструментальные
методы диагностики
в нейрохирургии

Порядок обследования больных с острой нейрохирургической патологией:

Рентгеновские методы

- **Краниография** – диагностика переломов свода черепа
- **КТ** – диагностика костной патологии и острых кровоизлияний
- **Церебральная ангиография** – диагностика аномалий развития и стенозов сосудов мозга
- **МРТ** – диагностика подострых и хронических кровоизлияний, опухолей, демиелинизирующих заболеваний, аномалий развития мозга
- **Люмбальная пункция** – диагностика субарахноидальных кровоизлияний и менингита

Порядок обследования больных с острой нейрохирургической патологией:

Ультразвуковые методы:

- **Эхоэнцефалоскопия** – скрининговый метод диагностики объемных образований мозга
- **ТКДГ** – диагностика ангиоспазма, стенозов и окклюзий артерий головного мозга

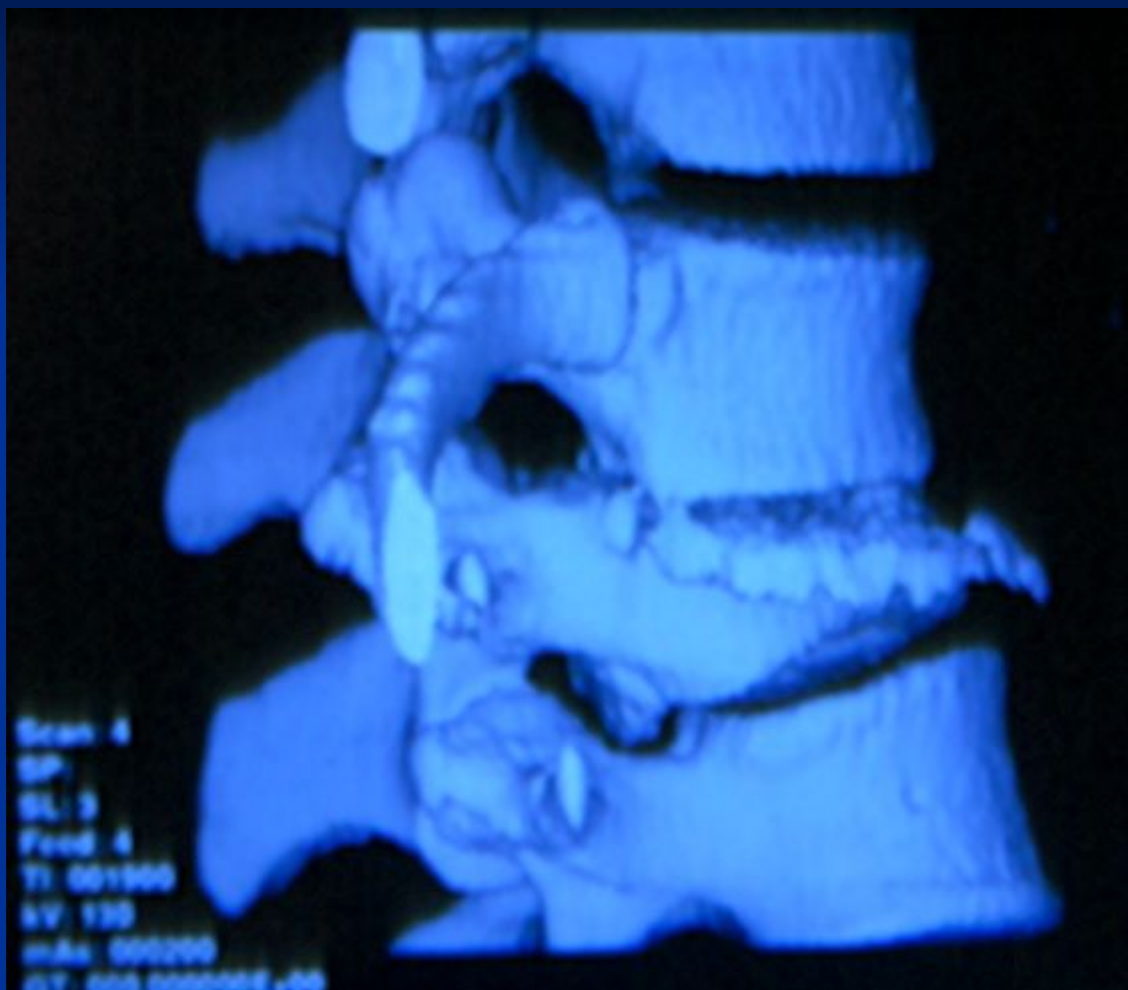Методы нейрофизиологии:

- **ЭЭГ** – определение функциональной активности головного мозга
- **САВП** – диагностика аксиальной дислокации


Хирургические методы:

- **Наложение диагностических фрезевых отверстий** – диагностика внутричерепных гематом при отсутствии методов нейровизуализации

Спиральная КТ-спондилограмма:

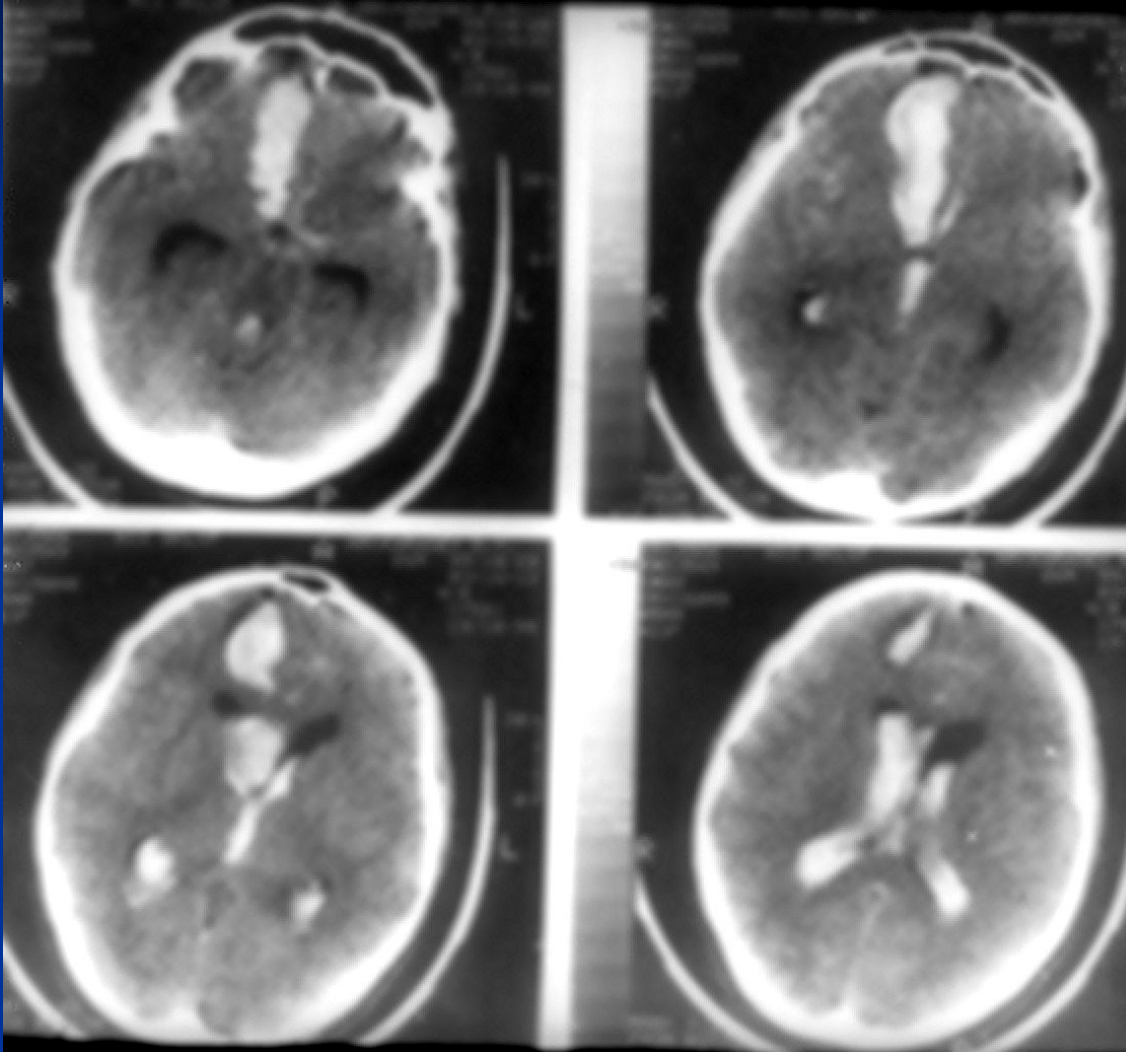


Спиральная КТ-спондилограмма

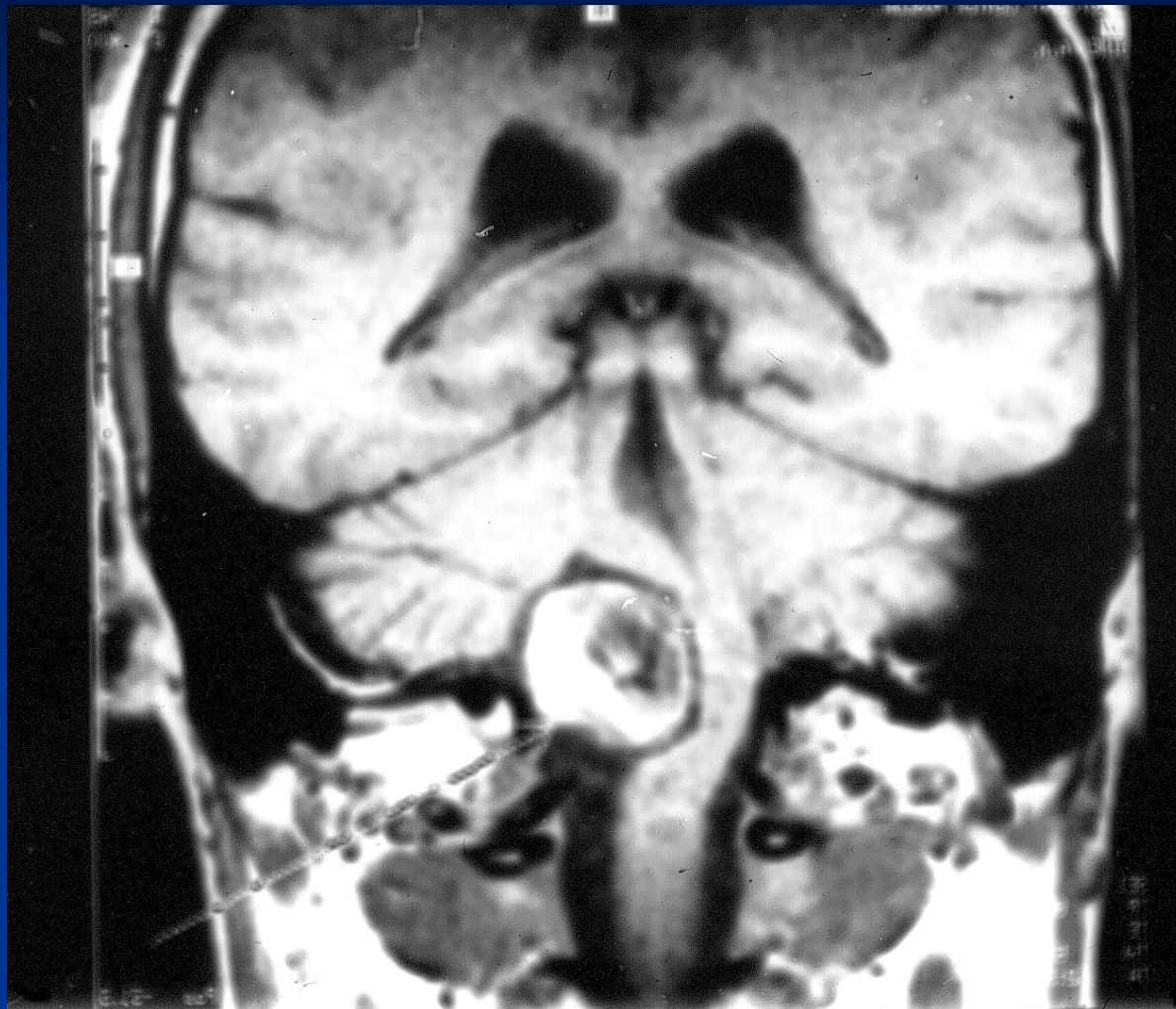

Задний транспедикулярный спондилодез

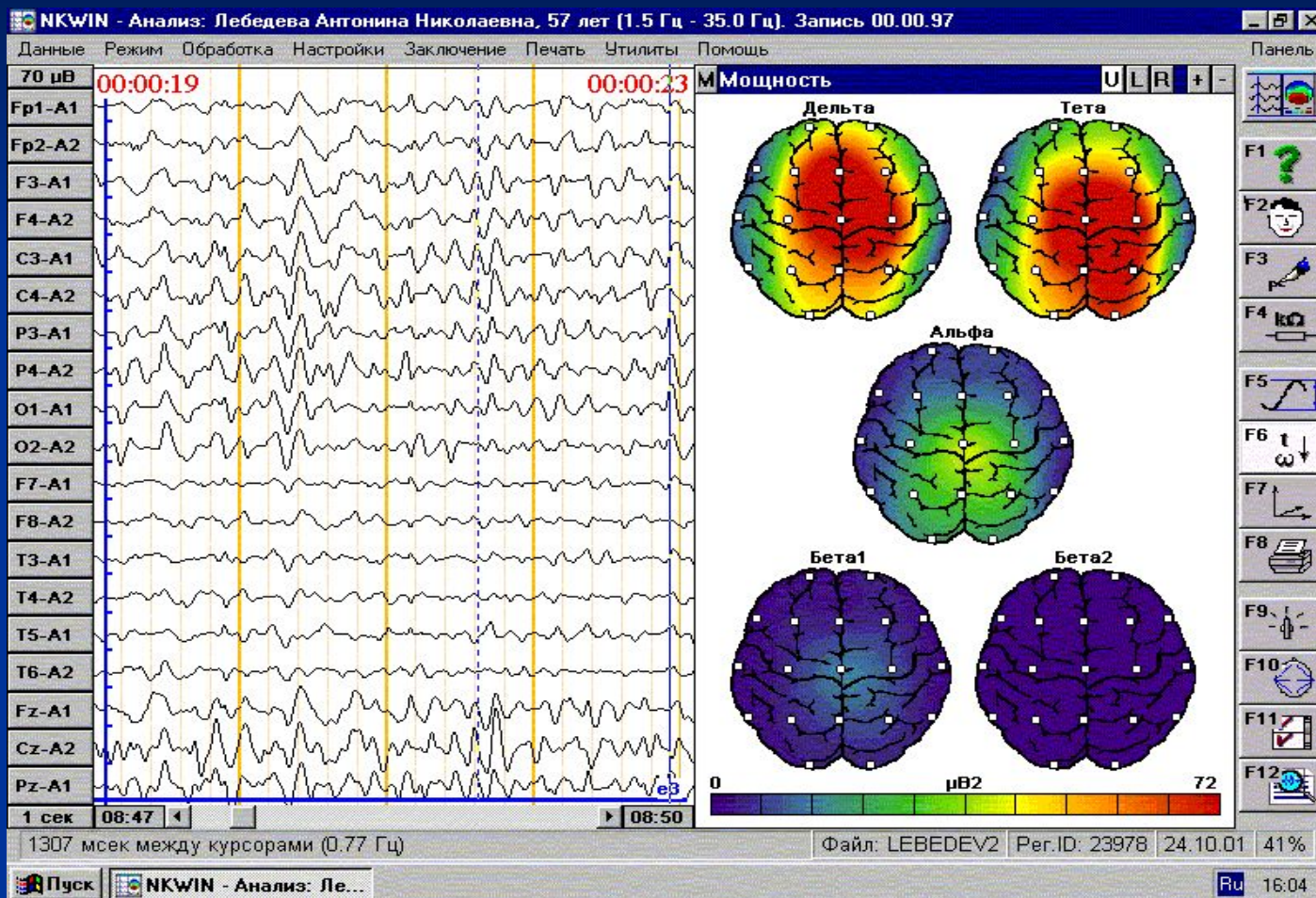
Рентгеновская компьютерная томография мозга:



МРТ ГОЛОВНОГО МОЗГА:



Топографическое картирование спектральной мощности ЭЭГ



Разновидности МРТ головного мозга:

- Диффузионно-взвешенная МРТ
- Перфузионно-взвешенная МРТ
- МР-спектроскопия
- МР-трактография

Показания для церебральной ангиографии в неотложной нейрохирургии:

1. САК нетравматического генеза;
2. Геморрагические и ишемические инсульты;
3. Опухоли мозга (уточнение васкуляризации и проходимости синусов);
4. ЧМТ;
5. Инородные тела;
6. Установление диагноза смерти мозга.

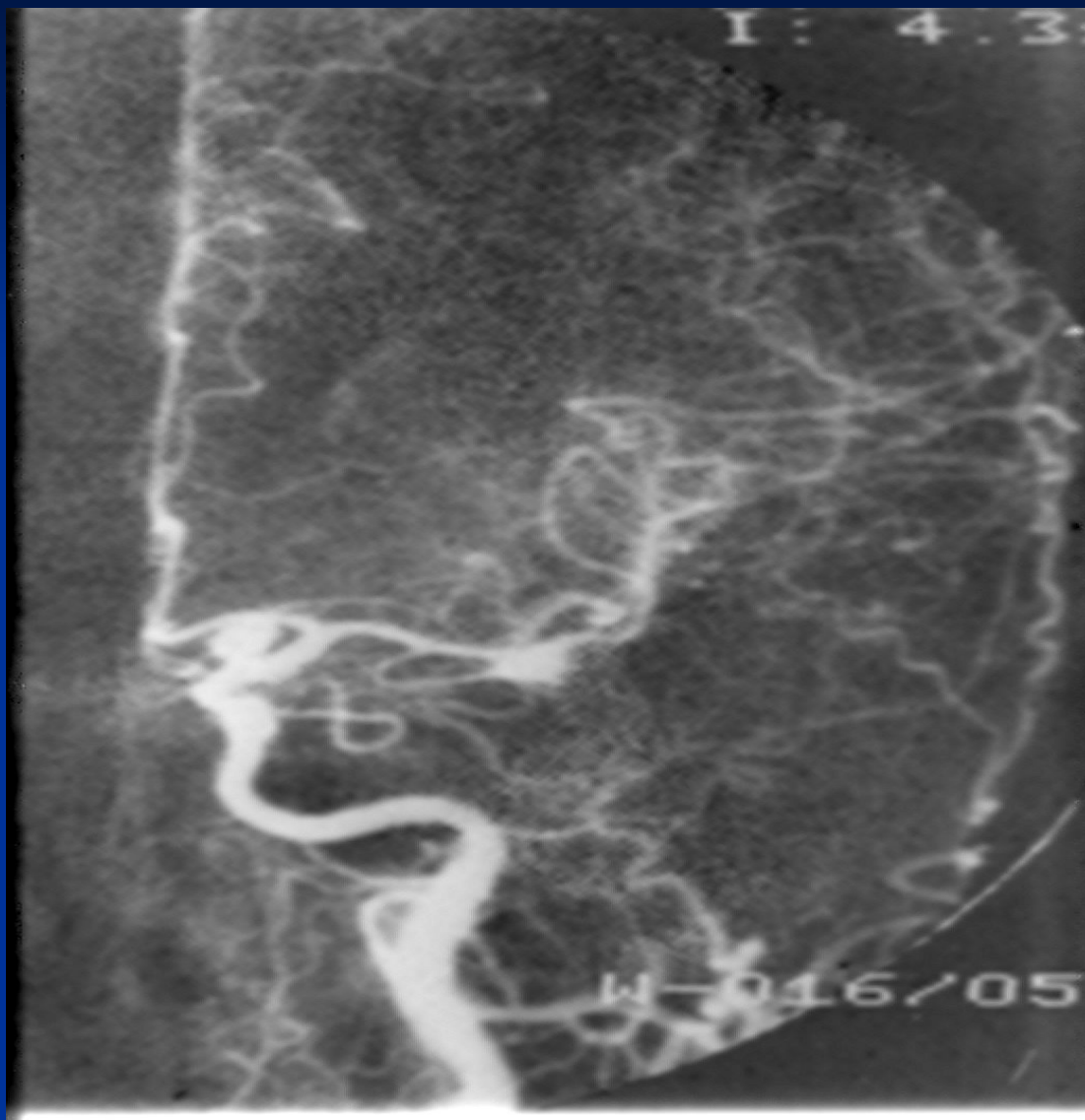
Противопоказания к церебральной ангиографии:

- Травматический шок;
- Нестабильность гемодинамики;
- Нарушения глубины и ритма дыхания;
- Аллергия на контрастное вещество.

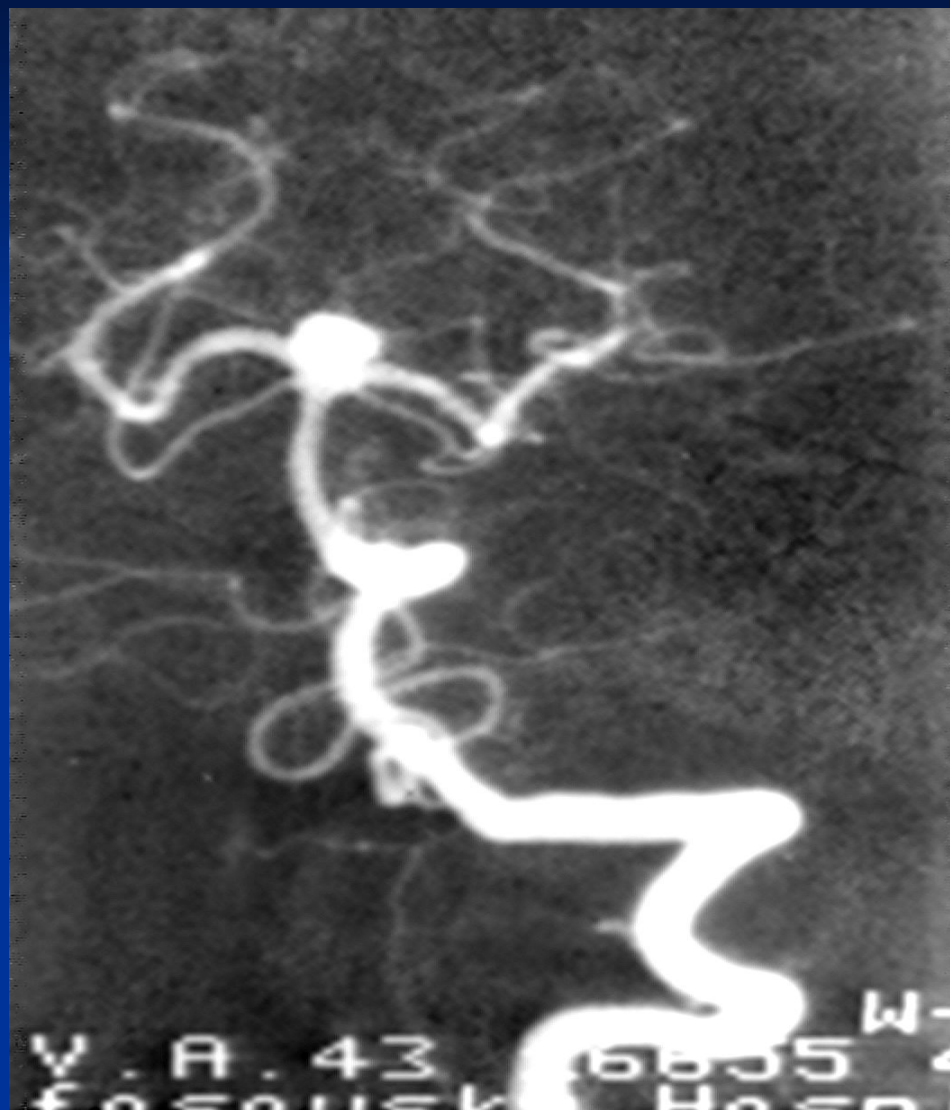
Ангиографические признаки внутричерепных объемных образований:

- Бессосудистая зона;
- Симптом «Бокала»;
- Смещение ангиографической сильвиевой точки;
- Штыкообразная деформация передней мозговой артерии;
- Смещение средней мозговой артерии относительно сифонно-инцизивной линии.

Каротидная ангиограмма



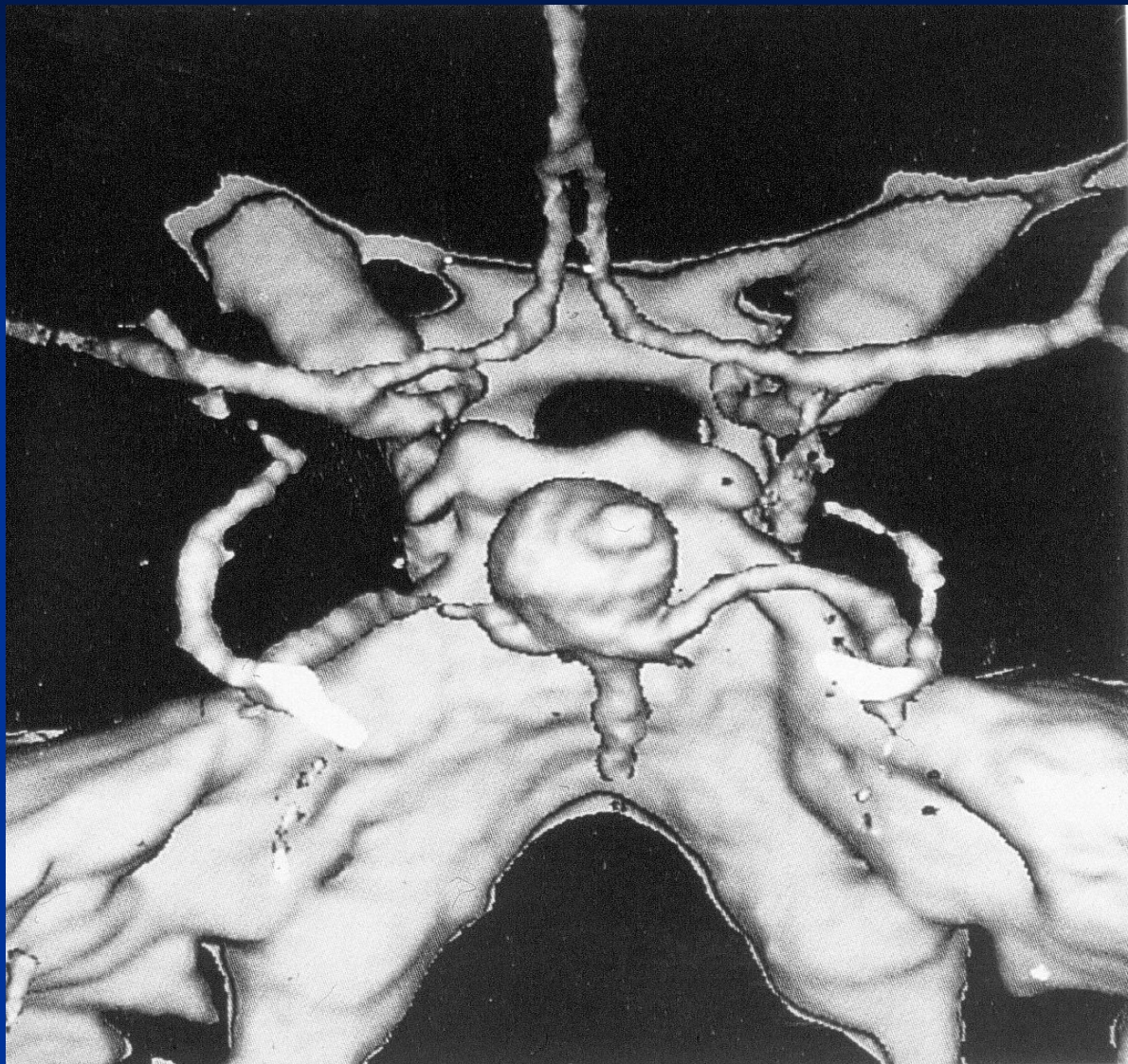
Вертебральная ангиограмма



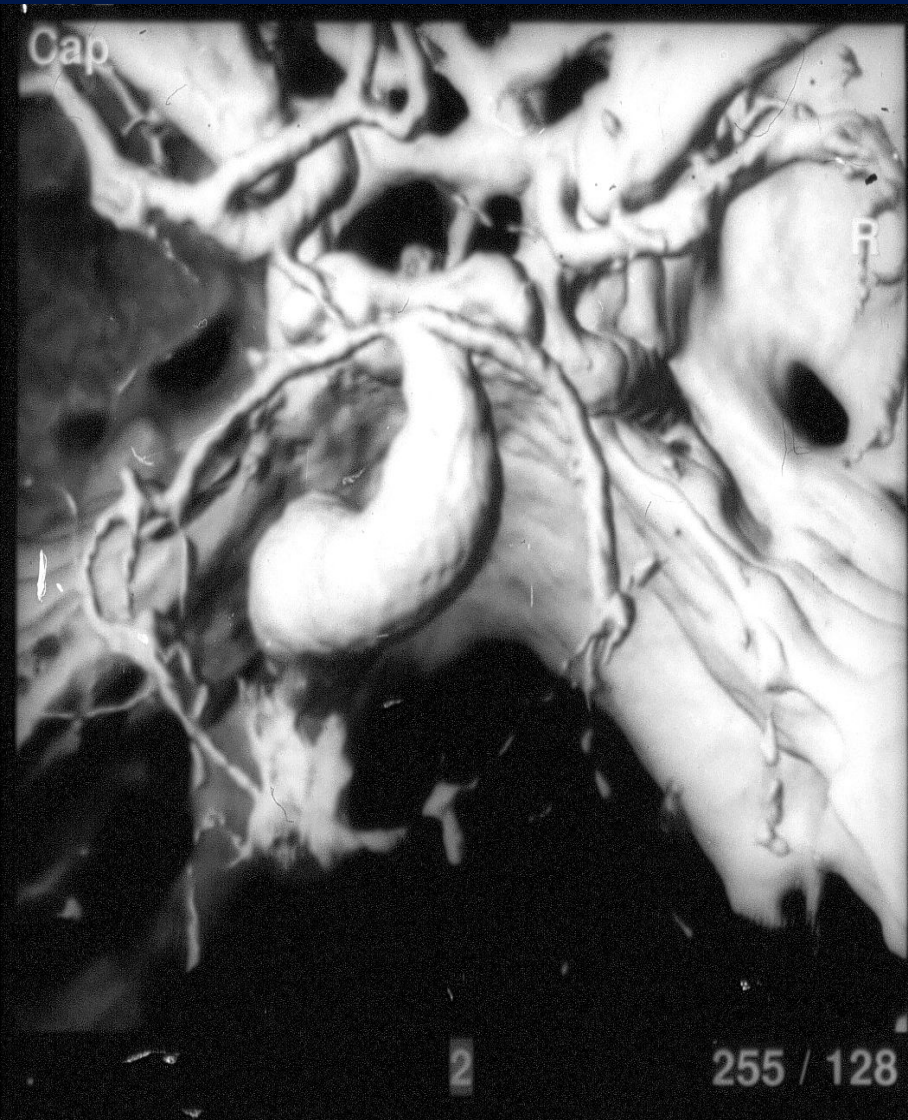
Альтернативные методы диагностики сосудистой патологии:

- **КТ-ангиография:** занимает промежуточное место между инвазивными и неинвазивными методами (подразумевает синхронное внутривенное введение контрастного вещества);
- **МР- ангиография:** полностью неинвазивный метод.

КТ-ангиография:



КТ-ангиография:



- Фузиформное расширение базилярной артерии

МР-ангиография:

