

*Приобретенные пороки
сердца
(Viciium Cordis)*

Доцент Новикова Р.А.
1-я кафедра внутренних болезней
БГМУ

Терминология и классификация пороков сердца

Различают пороки:

- ✓ Простые
- ✓ Сочетанные
- ✓ Комбинированные

Простой порок - это поражение одного клапана или отверстия.

Сочетанный порок - поражение одного и того же клапана и отверстия (митральный стеноз и недостаточность)

Комбинированные порок - поражение разных клапанов и отверстий (митральный + аортальный)

Недостаточность митрального клапана (Insufficiencia valvulae mitralis)

Причины:

- ❖ Хроническая ревматическая болезнь сердца
- ❖ Атеросклероз
- ❖ Болезни соединительной ткани
- ❖ Относительная недостаточность митрального клапана

Недостаточность митрального клапана (Insufficiencia valvulae mitralis)

Объективно:

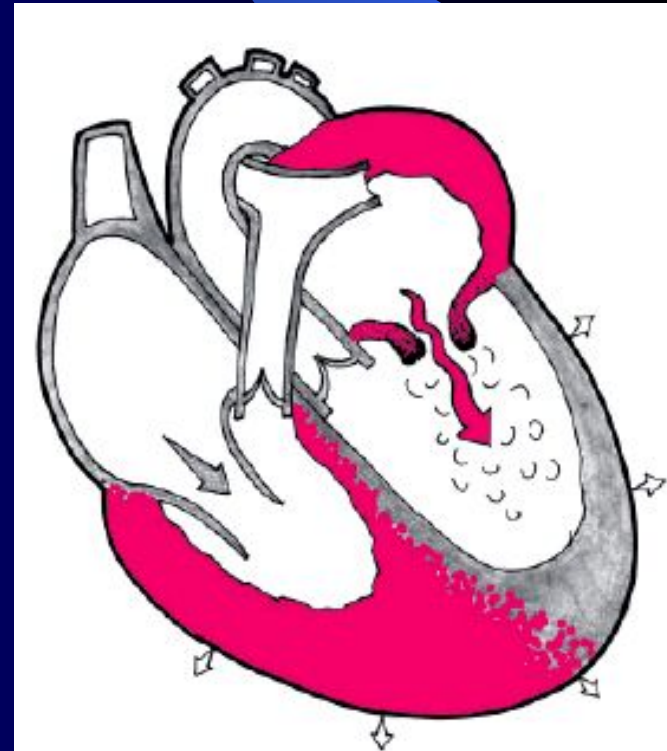
- Внешне больные не изменены
- Границы сердца смещены влево
- I тон ослаблен
- Акцент II тона на а. Pulmonalis
- Грубый систолический шум на всю систолу

Митральный стеноз (Stenosis ostii mitrale sinistra)

ПРИЧИНЫ:

- ❖ 92-97% ревматизм
- ❖ 5% ДБСТ (СД)
- ❖ 2% - травмы
- ❖ 2-4% - инфекционный эндокардит
- ❖ Крайне редко – врожденный (синдром Лютембаше)

Гемодинамика



Данные объективного исследования

ЖАЛОБЫ: возникают рано.

- 1.Отдышка.
- 2.Боли в сердце.
- 3.Кашель.
- 4.Кровохарканье.
- 5.Отеки.

ОБЪЕКТИВНО:

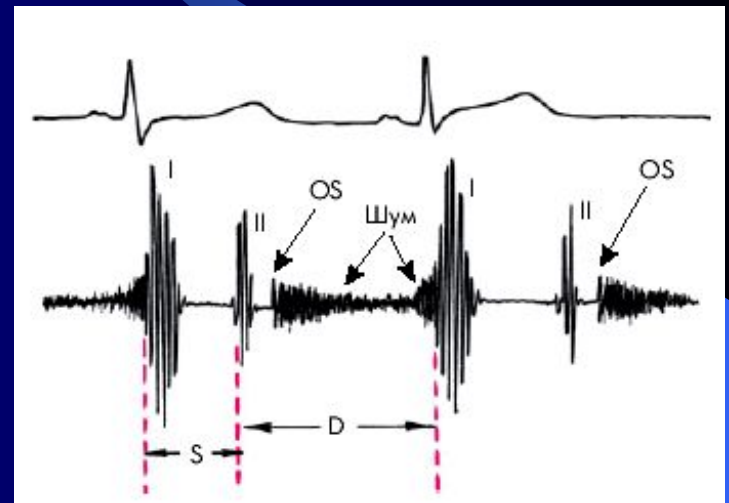
- 1.Румянец щек, акроцианоз
- 2.С-м Попова (малый пульс слева)
- 3.Осиплость голоса
- 4.Диастолическое дрожание на верхушке

Митральный стеноз

(Stenosis ostii mitrale sinistra)

АУСКУЛЬТАТИВНО:

1. Громкий I тон.
2. Диастолический (чаще пресистолический) шум на верхушке.
3. "Щелчок" открытия митрального клапана.
4. Ритм перепела на верхушке.
5. Мерцательная аритмия.



Консервативное лечение митрального стеноза

Выделяют два периода:

- ❑ До развития мерцательной аритмии
 - ❑ После развития мерцательной аритмии
1. Первый период- до аритмии
- сердечные гликозиды не показаны
 - показаны малые дозы периферических вазодилататоров (нитронг 1 таблетка в день)
 - мочегонные, ингибиторы альдостерона
 - метаболики (милдронат, эссенциале)

Консервативное лечение митрального стеноза

Второй период- мерцательная аритмия:

- Сердечные гликозиды
- Мочегонные
- Метаболики
- Решается вопрос о восстановлении ритма
- В- блокаторы
- Лечение стенокардии Катча
- Уменьшение давления в малом Круге

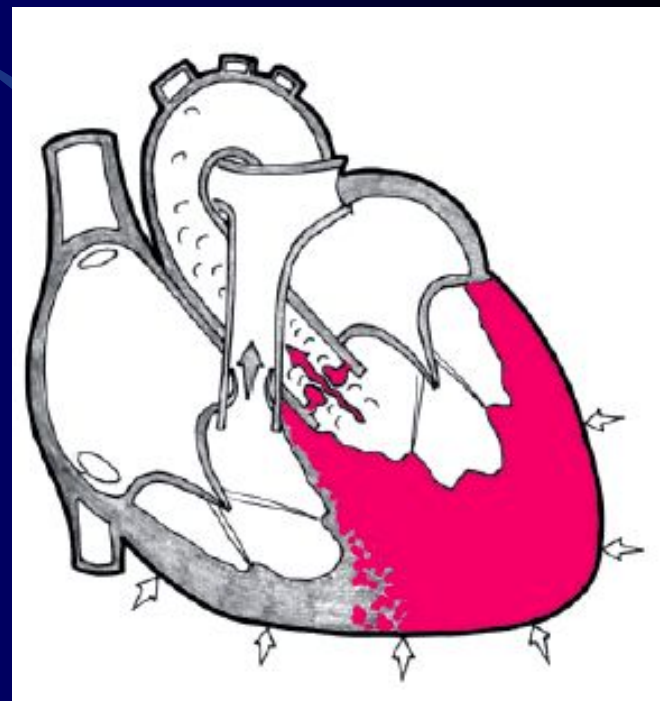
Аортальные пороки. Стеноз устья аорты (Stenosis ostii aortae)

Причины:

- ❖ Ревматизм
- ❖ Инфекционный эндокардит
- ❖ Склероз
- ❖ Сифилис
- ❖ Врожденный

Гемодинамика:

Сопротивление току крови → усиление сокращения левого желудочка → его гипертрофия → дилатация левого желудочка → дистрофия → декомпенсация → смерть



Аортальные пороки. Стеноз устья аорты (Stenosis ostii aortae)

Жалобы (возникают поздно):

- ✓ Боль за грудиной (синдромная коронарная недостаточность)
- ✓ Постстенотическое падение АД – боль за грудиной
- ✓ Одышка, слабость (малый выброс)
- ✓ Обмороки (малый выброс)
- ✓ Позже кровохаркание

Аортальные пороки. Стеноз устья аорты (Stenosis ostii aortae)

Объективно:

- 1) верхушечный толчок смещен влево
- 2) границы сердца смещены влево
- 3) грубый систолический шум на аорте и проводится на сосуды шеи
- 4) пульс - малый

Диагностика:

ЭКГ, ЭхоКГ, Р-скопия и объективные исследования

Недостаточность клапанов аорты (Insufficiencia valvulae aortae)

Причины:

- Ревматизм
- Инфекционный эндокардит
- Атеросклероз
- Аутоиммунные заболевания (РА и др.)

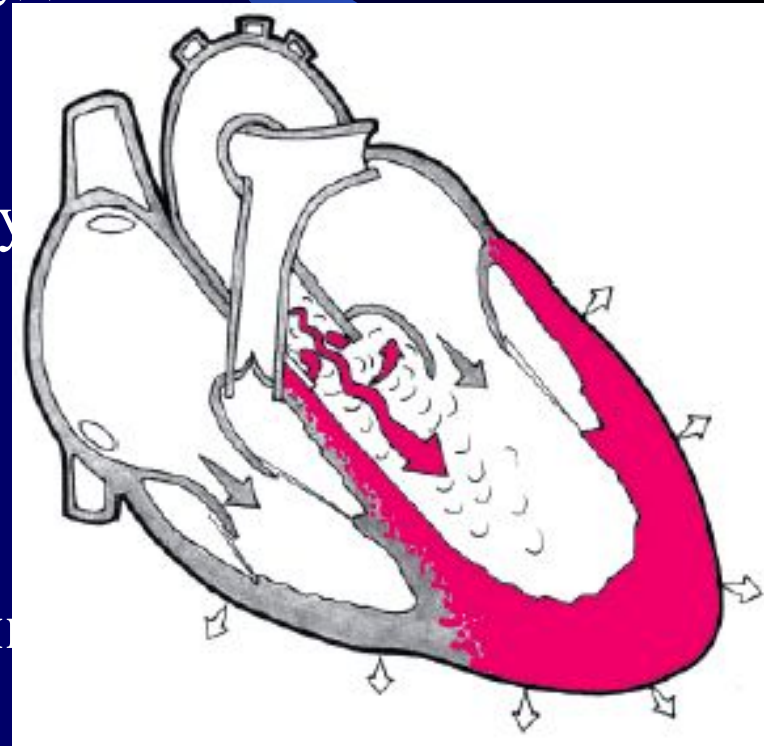
Недостаточность клапанов аорты (*Insufficiencia valvulae aortae*)

Гемодинамика:

- Обратный ток крови в желудочки в период диастолы
- Гипертрофия и дилатация левого желудочка
- Дистрофия миокарда
- Митрализация сердца
- Декомпенсация по левожелудочковому
- Позже по правому

Жалобы:

- ❑ Одышка, удушье
- ❑ Ангинозные боли (феномен Бернулли)



Недостаточность клапанов аорты

(Insufficiencia valvulae aortae)

Осмотр:

- ❖ Бледность
- ❖ Пульсация всех сосудов
- ❖ Систолическое сужение и диастолическое расширение зрачков
- ❖ Выбухание левой половины грудной клетки
- ❖ Верхушечный толчок усилен
- ❖ Конфигурация сердца “утки” или “сапога”-?
- ❖ Аускультативно: II тон ослаблен на основании
- ❖ Протодиастолический шум в III межреберье слева
- ❖ Может быть пресистолический шум Флинта в III межреберье слева.
- ❖ Высокое систолическое и низкое диастолическое АД

АОРТАЛЬНЫЕ ПОРОКИ. КОНСЕРВАТИВНОЕ ЛЕЧЕНИЕ ОСЛОЖНЕНИЙ

СИНДРОМНОЕ:

- ✓ Боль
- ✓ ОЛЖН
- ✓ Коллапс, обморок

Боль- анальгетики, наркотики.

Нитраты и коранаролитики не показаны - не эффективны.

ОЛЖН- стандартная терапия:

- наркотики
- сердечные гликозиды
- мочегонные препараты.

***АОРТАЛЬНЫЕ ПОРОКИ.
КОНСЕРВАТИВНОЕ ЛЕЧЕНИЕ
ОСЛОЖНЕНИЙ***

ОБМОРОКИ- малый выброс.

- пирацетам
- метаболики
- кардиотоники

СЕПТИЧЕСКИЙ ЭНДОКАРДИТ -
специфическое лечение.