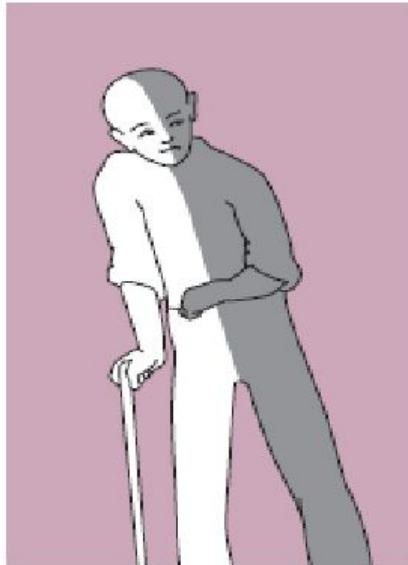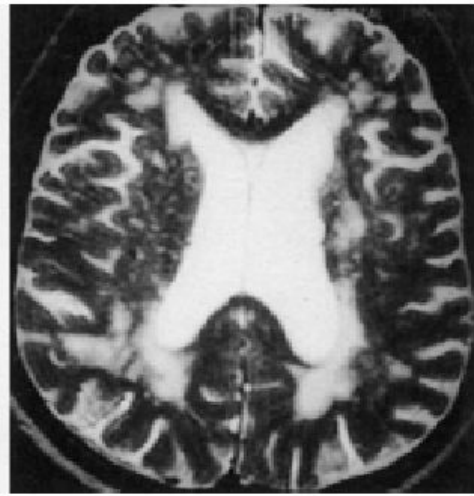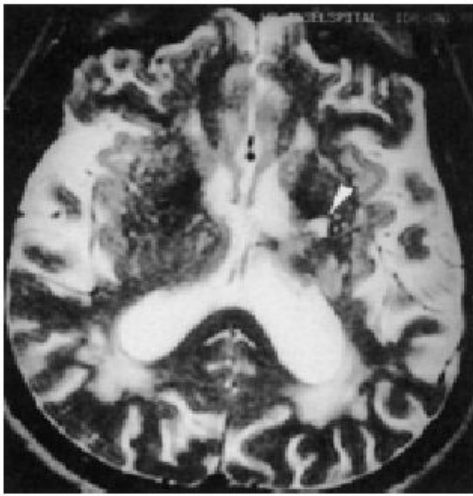
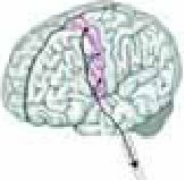


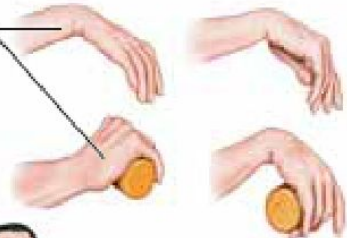Признаки центрального паралича.

- **утрата способности производить активные движения**
- **повышение тонуса мышц избирательно по спастическому типу, по типу «складчатого ножа»;**
- **повышение глубоких и периостальных рефлексов, расширение рефлексогенных зон;**
- **патологические рефлексы и клонусы;**
- **частичное или полное отсутствие поверхностных рефлексов (брюшных, подошвенных, кремастерных);**
- **развитие защитных рефлексов, патологических синкинезий;**
- **отсутствие компенсаторных явлений и реакции дегенерации при ЭМГ исследовании.**





Central monoparesis
(grasp induces contraction
of antagonist muscles)



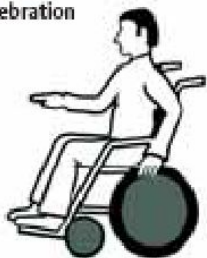Pyramidal tract



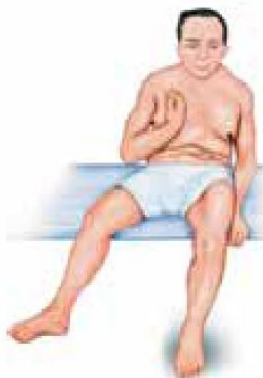
Decortication



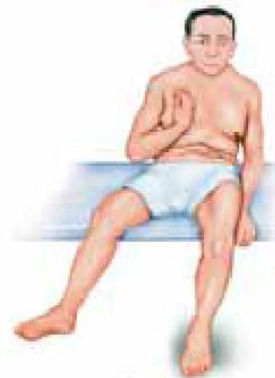Decerebration



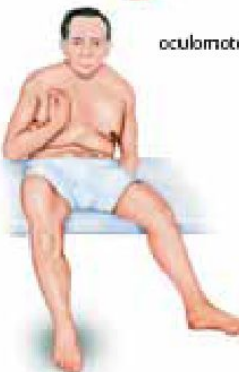Spastic paraparesis
(parasagittal cortical syndrome)



Right hemiparesis
(lesion of internal capsule)

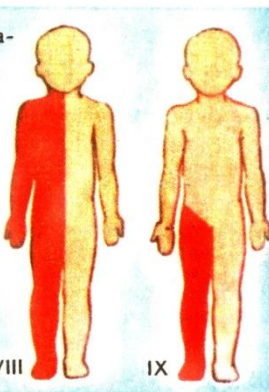
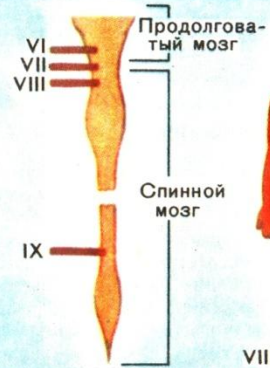
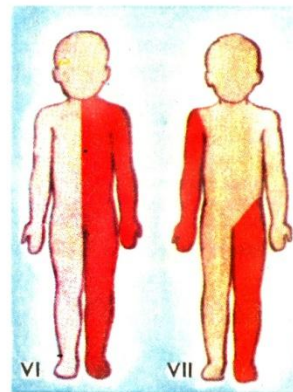
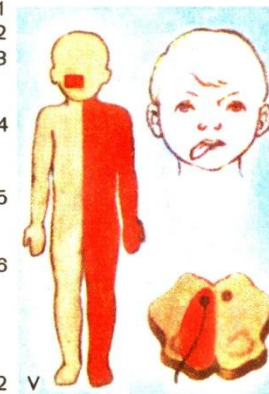
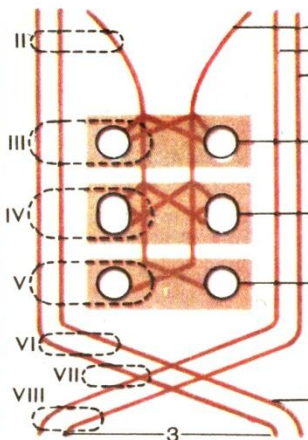
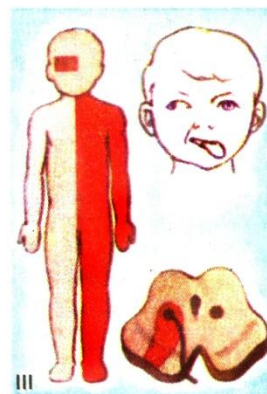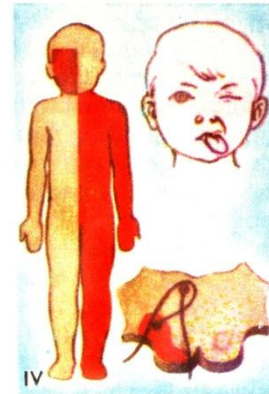
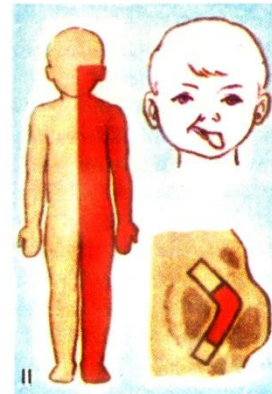
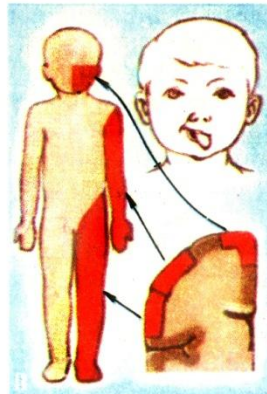


Crossed paresis
(left midbrain lesion causing left
oculomotor nerve palsy and right hemiparesis)



Crossed paresis
(lesion at the level of the pyramidal decussation
causing paresis of right arm and left leg)

Periphera
paresis
(hand drop)



Основные синдромы двигательных нарушениях при поражении центрального и периферического мотонейронов.

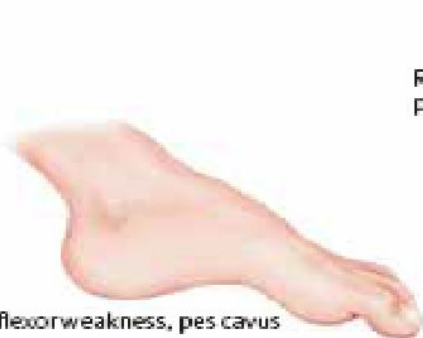Локализация поражения: I – правая передняя центральная извилина; II – двигательная зона правой внутренней капсулы; III – средний мозг: очаг справа; IV – мост головного мозга, очаг справа; V – продолговатый мозг, очаг справа; VI – VIII – перекрест пирамид; IX – половинное поражение спинного мозга справа в ниже-грудном отделе: 1 – корково-ядерный путь; 2–3 – корково-спинномозговой

Признаки периферического паралича:

- распространённость паралича ограничивается областью поражения (сегмента или нерва);
- полная или частичная утрата глубоких и кожных рефлексов;
- атония или гипотония мышц;
- фасцикулярные подергивания при поражении передних рогов спинного мозга;
- атрофия мышц;
- быстро нарастающая реакция дегенерации при ЭМГ исследовании;
- трофические расстройства (холодные конечности, атрофия кожи, вазомоторные нарушения).



Distal muscle paresis and atrophy

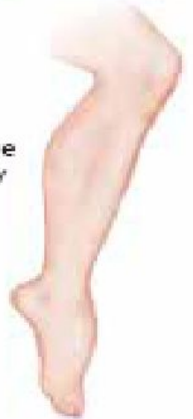

Dorsiflexor weakness, pes cavus

Radial nerve pressure palsy

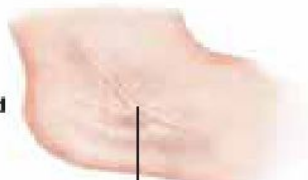

Peroneal nerve pressure palsy

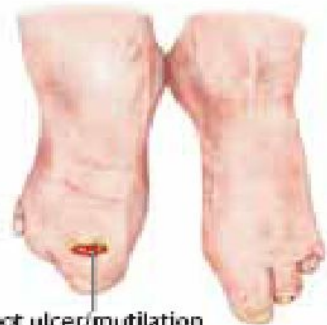

HMSN type I

Thickened nerve



HNPP



Foot ulcer/mutilation

Hereditary sensory neuropathy type I

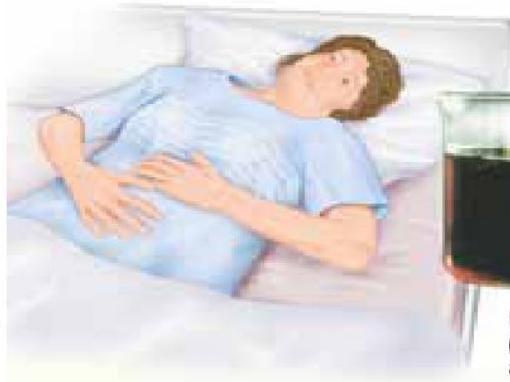

Amyloid deposits (sural nerve, Congo red staining)



Green birefringence (polarized light)

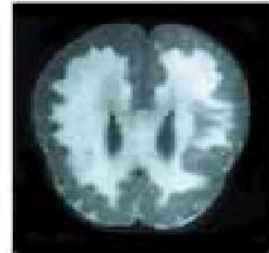Amyloid neuropathy



Porphyric attack (acute intermittent porphyria)



Darkening of urine (delta-aminolevulinic acid, delta-porphobilinogen)



Demyelination of white matter

Metachromatic leukodystrophy (axial T1-weighted MRI scan)

Определение паралича при нарушении сознания

- Конечности при автоматической жестикуляции или психомоторном возбуждении менее активны или неподвижны на стороне паралича;
- Поднимают над постелью обе вытянутые руки больного и отпускают их, парализованная рука падает быстрее;
- Сгибают руки в локтевых суставах на 90° и отпускают их, на стороне пареза предплечье и кисть падают пассивнее и быстрее;
- Стопа и голень на стороне паралича ротированы наружу и не возвращаются в исходное прямое положение;
- На стороне паралича отмечается уплощение бедра и кажущееся его увеличение в объеме (симптом распластанности бедра);
- При подъеме за пятку ноги и давлении на ее колено на стороне паралича колено прогибается больше (симптом Оршанского).

Симптомы поражения двигательного пути на различных уровнях.

Поражение коры большого мозга (прецентральная извилина, поле 4).

- Проявляется контралатеральным спастическим параличем с повышением мышечного тонуса, оживлением глубоких рефлексов, появлением патологических знаков, защитных рефлексов, патологических синкинезий.
- Чаще поражение начинается с моноплегий (нижняя моноплегия, фацио-брахиальная тип плегии).
- Доминирование расстройств в верхней (при нарушении кровоснабжения в средней мозговой артерии) или нижней (при нарушении кровоснабжения в передней мозговой артерии) конечности или слабость мышц верхней конечности выражена больше, чем нижней.
- Страдают больше дистальные мышечные группы.
- Из мимических мышц парализуется только их нижняя группа и мышцы половины языка.
- В начале заболевания наблюдается атония с медленным восстановлением тонуса пораженной конечности, в последствии на поздних стадиях заболевания наблюдается спастический парез.
- Возможны трофические нарушения в конечностях центрального типа.
- При раздражении двигательной проекционной зоны коры могут возникать эпилептические припадки – локальные (джексоновские) или генерализованные.

Лучистый венец:

- Если очаг обширен и занимает всю область начала пирамидной системы, возникает симптомокомплекс, идентичный капсулярной гемиплегии, часто неполная дистальная гемиплегия с быстрым восстановлением функций.
- Обычно вовлекается часть волокон пирамидного пути. Возникает изолированный паралич (верхняя моноплегия, которая часто сочетается с поражением лица и языка), или нижняя моноплегия с неравномерным поражением руки или ноги.

При поражении на уровне внутренней капсулы

- контралатеральная гемиплегия
- Гемианопсия
- спастическая гипертония с преобладанием мышечного тонуса сгибателей, пронаторов и аддукторов руки и разгибателей и аддукторов ноги (поза Вернике-Манна)
- парез мышц языка и нижних отделов лица
- глобальные синкинезии, клонусы, гиперрефлексия, патологические знаки
- гемианестезия

Поражение на уровне ствола головного мозга (ножки мозга, мост, продолговатый мозг)

- Развивается гемиплегия на противоположной очагу стороне
- Одновременно вовлекается какой-либо из черепных нервов
- Возникает своеобразный клинический синдром: паралич одного или нескольких черепных нервов на стороне очага и спастическая гемиплегия на противоположной стороне, которая может сочетаться с гемианестезией (альтернирующий синдром).

Симптомы поражения на уровне перекреста пирамид:

- центральный паралич руки на одной стороне, ноги – на противоположной (при неполном поражении области перекреста – парезы или параличи конечностей в разных вариациях)

Поражение бокового канатика спинного мозга при половинном поражении спинного мозга

- спастическая гемиплегия и нарушение глубокой чувствительности на стороне поражения и гемианестезия на противоположной стороне (*синдром Броун-Секара*).

При поперечном поражении спинного мозга на уровне верхне-шейных сегментов (С1-С4)

спастическая тетраплегия, нарушение функции тазовых органов по проводниковому типу и нарушение чувствительности по проводниковому типу с уровня поражения.

При поражении на уровне шейного утолщения – периферический парез рук и спастический ног, нарушение функции тазовых органов и чувствительности по проводниковому типу.

На уровне грудных сегментов – спастическая нижняя параплегия с проводниковыми расстройствами чувствительности и тазовых органов по проводниковому типу.

При поражении конуса и эпиконуса – вялый паралич нижних конечностей и ягодичных мышц, параанестезия до уровня L4, расстройства функции тазовых органов по периферическому типу (недержание), трофические нарушения в области крестца.

- **При поражении клеток передних рогов** – вялый паралич асимметричного характера сегментарного типа на своей стороне. Наблюдается избирательное поражение отдельных мышц, выявляются фасцикуляции, чувствительные расстройства отсутствуют.
- **Поражение передних корешков** – вялые парезы сегментарного типа на стороне поражения. Фасцикулярные подергивания не характерны. Обычно вместе с передними корешками страдают и задние. Поэтому парезам сопутствуют расстройства чувствительности по корешковому типу.
- **Поражение периферических нервов** - парезы или параличи развиваются только в мышцах, иннервируемых пораженным нервом. Параличи сочетаются с чувствительными, вегетативно-трофическими нарушениями по невральному типу.

Дифференциально-диагностические признаки бульбарного и псевдобульбарного паралича

- Бульбарный паралич (ядра или корешки IX X, XII нервов, поражение области нейромышечного синапса и мышц): назальная регургитация жидкой пищи, речь с носовым опенком, вялый паралич (иногда с атрофиями) мышц, обеспечивающих функцию речи, жевания, глотания, движения языка и губ.
- Псевдобульбарный паралич (кортикобульбарный тракт с 2-х сторон): речь обычно замедлена, скандирована, низко модулированная, отрывочная; назальная регургитация жидкой пищей не характерна; часто сочетается с эмоциональной лабильностью, деменцией, признаками двустороннего поражения пирамидных путей, оживленным мандибулярным рефлексом, сосательным и хватательным рефлексам. Для псевдобульбарного паралича характерны гиперсаливация, насильственный плач и смех, рефлекс орального автоматизма, дистанс-рефлекс Карчикяна.

Виды чувствительных расстройств

Чувствительные нарушения условно могут быть разделены на три группы СИМПТОМОВ:

- **симптомы раздражения** (парестезии, боль, гиперестезии)
- **симптомы выпадения** (анестезия, гипестезия, астереогноз)
- **симптомы извращения** (гиперпатия, дизестезия, аллодиния, полиестезия).

Симптомы раздражения:

- ***Парестезии*** – неприятные и ненормальные спонтанные ощущения (ползания мурашек, покалывание, чувство онемения или жжения), возникающие обычно без нанесения раздражения извне, которые могут провоцироваться определенными пробами и возникать при определенных положениях. Чаще связаны с раздражением структур периферической нервной системы при компрессионно-ишемических воздействиях (туннельные синдромы, длительное пребывание на корточках и т.д.)
- ***боль***- неприятное сенсорное или эмоциональное переживание, связанное с существующими или возможными повреждениями ткани
- ***гиперестезия (гипералгезия)*** – для болевой чувствительности) – повышение чувствительности: наносимые раздражения воспринимаются как очень интенсивные

Симптомы выпадения

- **Анестезия** – полная утрата всех видов чувствительности
- **аналгезия** – утрата болевой чувствительности
- **термоанестезия** – температурной;
- **аналгия** – врожденное отсутствие чувства боли
- **Гипестезия** - снижение чувствительности

СИМПТОМЫ ИЗВРАЩЕНИЯ

- **Гиперпатия** – гиперреакция при болевом или тактильном раздражении, сочетающаяся с повышением порога чувствительности. При этом через латентный период возникает неприятное, тягостное, трудно локализуемое болевое ощущение с периодом последействия. Возможны при частичном поражении периферического нерва, таламическом синдроме.
- **Дизестезия** – возникновение раздражения, неадекватного раздражителю (прикосновение воспринимается как боль, болевой раздражитель как температурный и т.д.). Возможный признак патологии теменной доли мозга, таламуса или чувствительных проводящих путей в спинном мозге
- **Аллодиния** – разновидность дизестезии, при которой неболевое раздражение воспринимается как болевое.
Полимодалая аллодиния – возникновение интенсивной боли на прикосновение или легкое надавливание, холодный или теплый душ и т.д. Различают также тактильную, двигательную, температурную и т.д. аллодинию. При невропатиях может быть следствием регенерации аксонов в поврежденном отрезке нерва.

Симптомы извращения (продолжение)

- **Полиестезия** – одиночное раздражение воспринимается как множественное.
- **Синестезия** – возникновение ощущения не только в месте нанесения раздражения, но и в другой области, обычно в одноименном участке противоположной конечности.

Типы расстройств чувствительности

В зависимости от локализации очага поражения различают:

- периферический
- спинальный
- церебральный типы

Определить тип расстройства чувствительности значит определить локализацию соответствующего поражения (топический диагноз)

Периферический тип расстройства чувствительности

- невралный (невритический) вариант
- Плексалгический вариант
- полиневритический вариант
- корешковый вариант

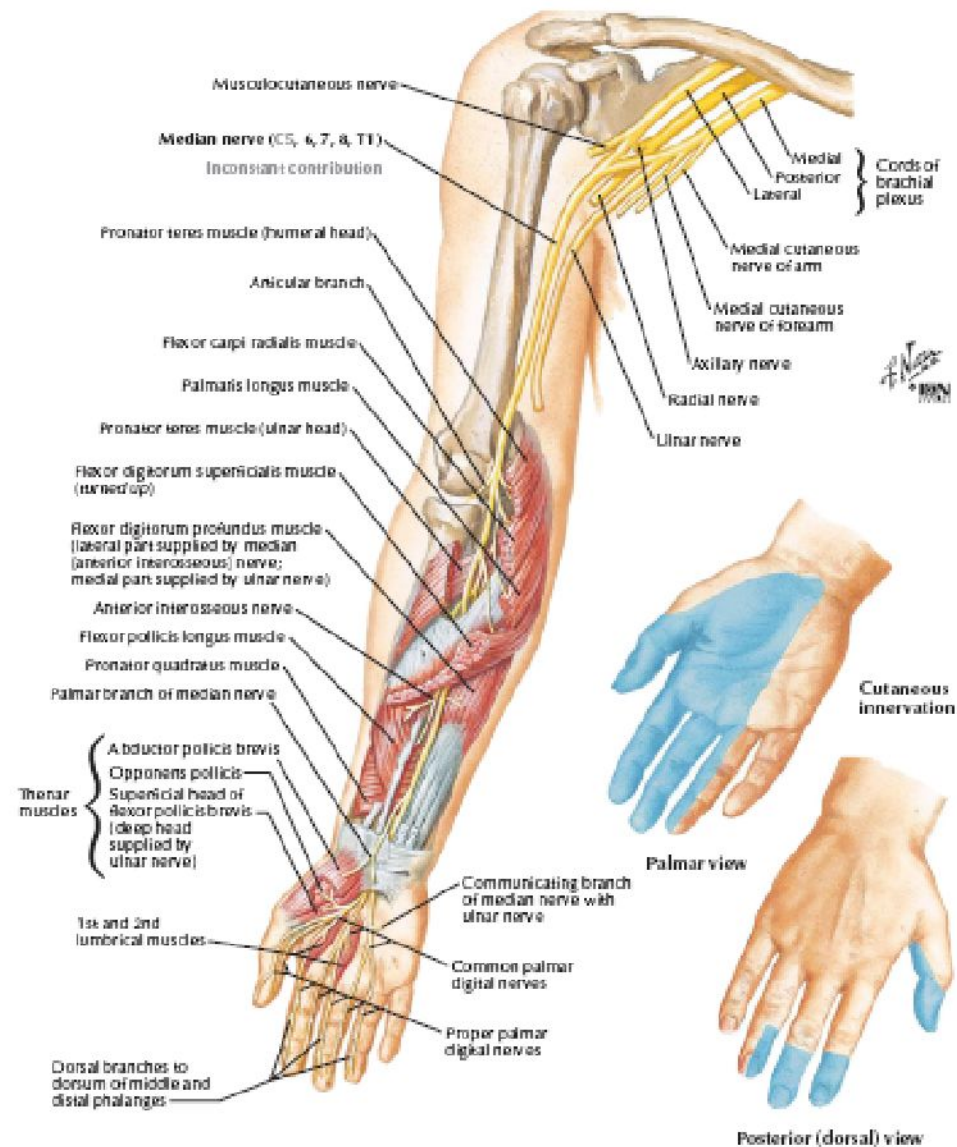
Невральный тип расстройства чувствительности

Для неврального типа расстройства чувствительности характерно:

- а) нарушение чувствительности в зоне иннервации конкретного нерва**
 - б) чувствительной патологии соответствует моторный дефект (периферические парезы или параличи)**
 - в) возможны вегетативные симптомы (при повреждении вегетативных волокон этого нерва)**
 - г) возникновение болей и парестезий**
- Характерен для мононевропатий**

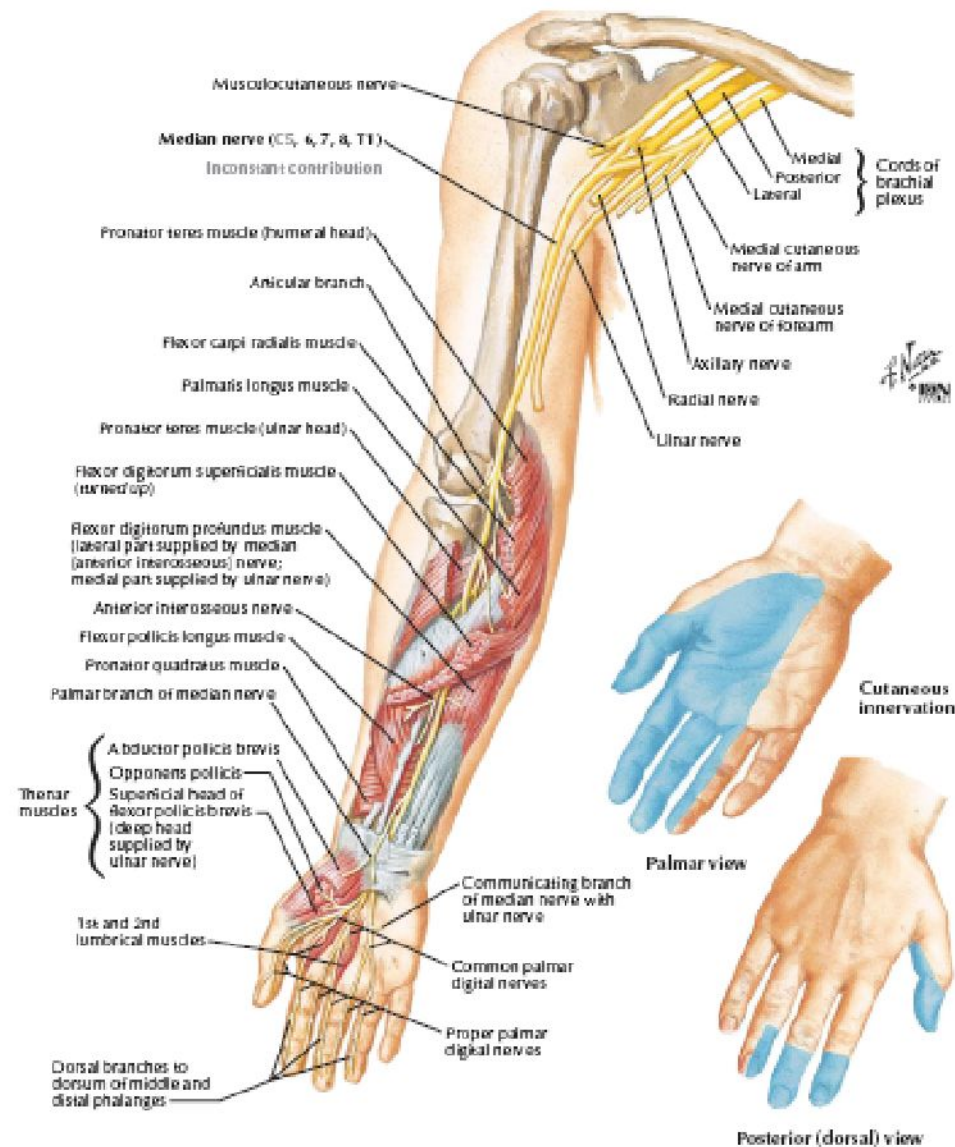
Anterior view

Note: Only muscles innervated by median nerve shown



Anterior view

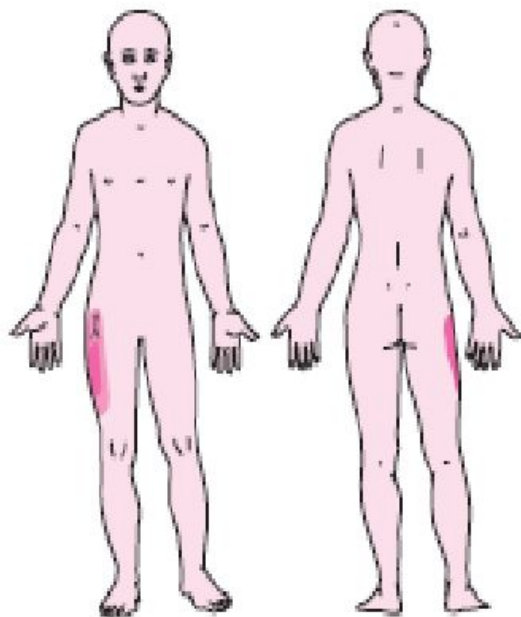
Note: Only muscles innervated by median nerve shown



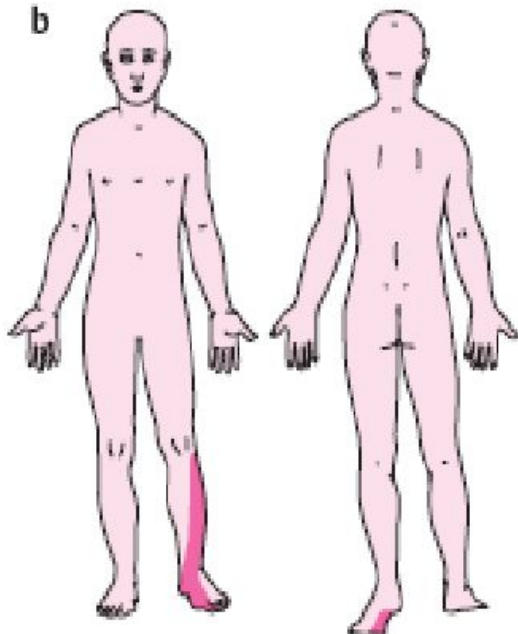
Полиневритический тип расстройства чувствительности

- дистальный характер распределения чувствительных нарушений по типу «перчаток» и «носков»;
- нарастание глубины расстройств в дистальном направлении;
- постепенный переход в проксимальном направлении от выраженной патологии к норме без четкой границы;
- симметричность чувствительных нарушений;
- часто появление болей и парестезий.
- Сенсорным нарушениям нередко сопутствует моторный дефект (вялые парезы или параличи с дистальным распределением) и вегетативные симптомы.
- Характерен для множественного поражения периферических нервов – полиневропатий.

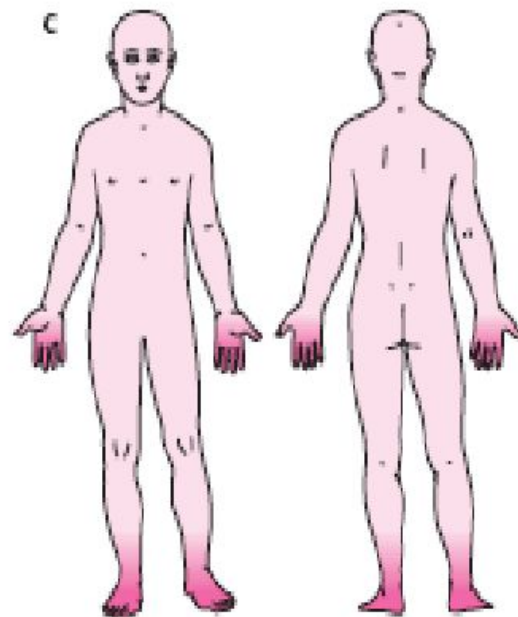
a



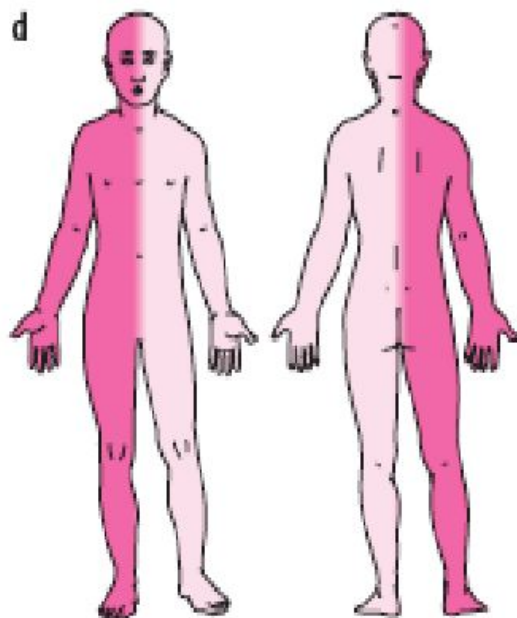
b



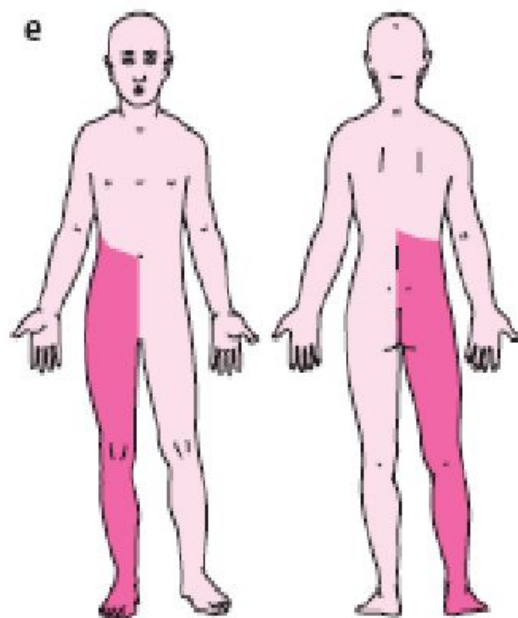
c



d



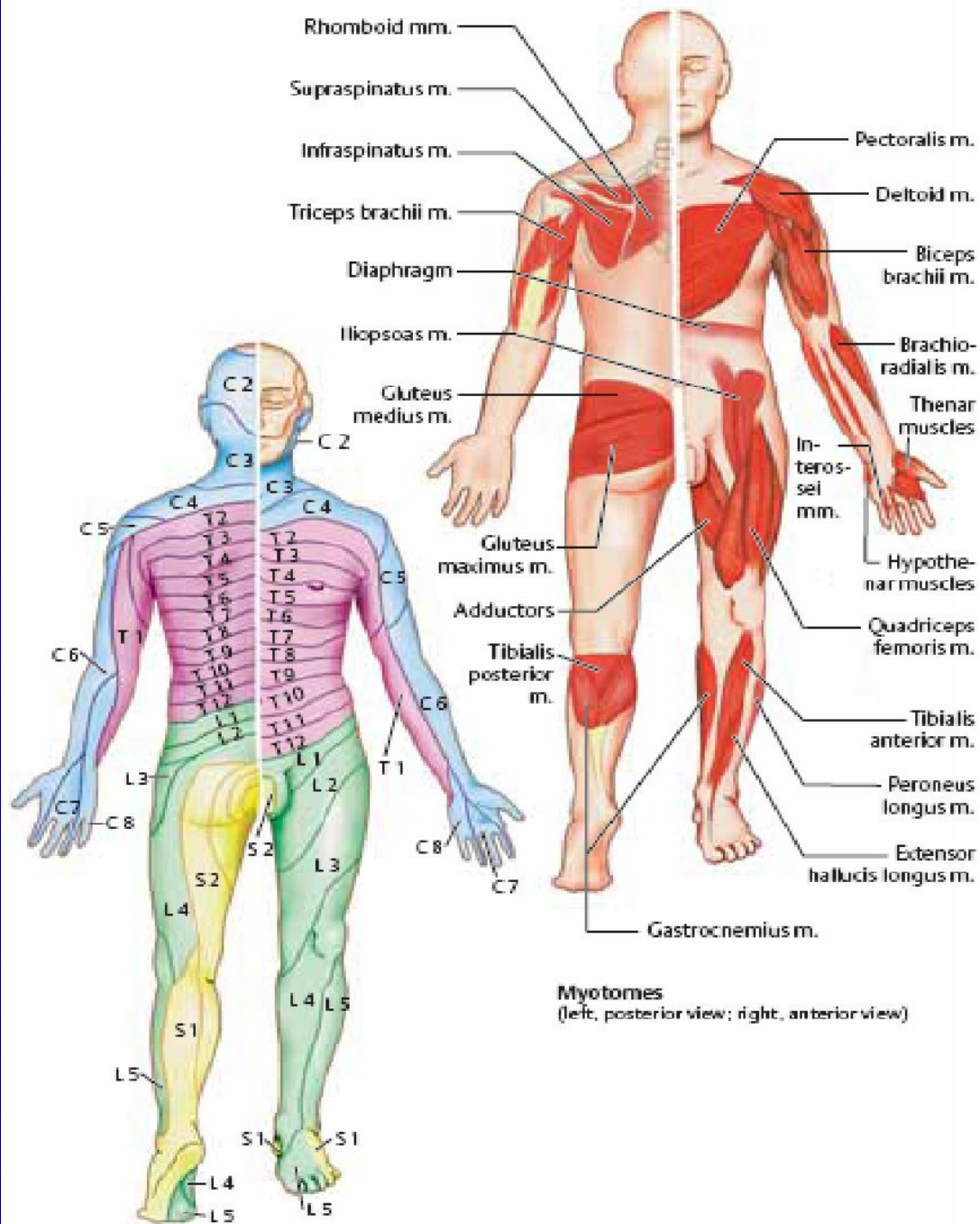
e



***Корешковый тип* расстройства**

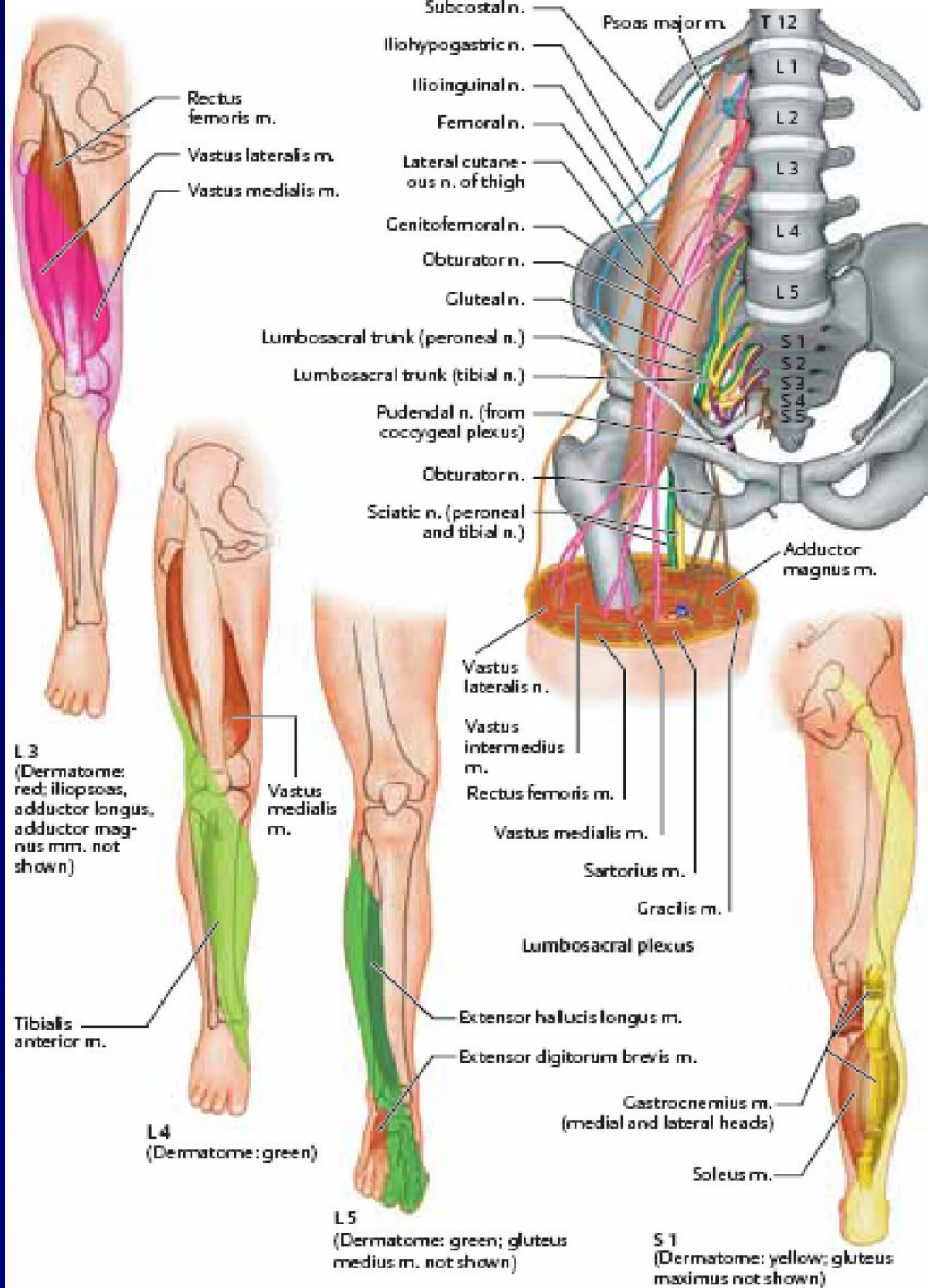
ЧУВСТВИТЕЛЬНОСТИ

- Поражению задних корешков свойственна утрата всех видов чувствительности в соответствующем корешку дерматоме
- На туловище они имеют вид поперечных полос, а на конечностях – продольных.
- Выпадение или гипорефлексия на соответствующем уровне
- Этому поражению сопутствуют корешковые боли, парестезии.
- При поражении одного корешка выпадения чувствительности не обнаруживается вследствие компенсации смежными корешками (дерматомы заходят один за другой, как пластины черепицы)
- При вовлечении спинномозговых *ганглиев* в пострадавшем дерматоме может появляться высыпания пузырьков – **HERPES ZOSTER.**



Myotomes (left, posterior view; right, anterior view)

Dermatomes (left, posterior view; right, anterior view)



L3
(Dermatome: red; iliopsoas, adductor longus, adductor magnus mm. not shown)

Tibialis anterior m.

L4
(Dermatome: green)

Vastus medialis m.

L5
(Dermatome: green; gluteus medius m. not shown)

S1
(Dermatome: yellow; gluteus maximus not shown)

- Subcostal n.
- Iliohypogastric n.
- Ilioinguinal n.
- Femoral n.
- Lateral cutaneous n. of thigh
- Genitofemoral n.
- Obturator n.
- Gluteal n.
- Lumbo-sacral trunk (peroneal n.)
- Lumbo-sacral trunk (tibial n.)
- Pudendal n. (from coccygeal plexus)
- Obturator n.
- Sciatic n. (peroneal and tibial n.)
- Adductor magnus m.
- Vastus lateralis n.
- Vastus intermedius m.
- Rectus femoris m.
- Vastus medialis m.
- Sartorius m.
- Gracilis m.
- Lumbo-sacral plexus
- Extensor hallucis longus m.
- Extensor digitorum brevis m.
- Gastrocnemius m. (medial and lateral heads)
- Soleus m.
- Psoas major m.

- T12
- L1
- L2
- L3
- L4
- L5
- S1
- S2
- S3
- S4
- S5

Плексалгический вариант расстройства чувствительности

- **характерен для поражения нервных сплетений (шейного, плечевого, поясничного и крестцового).**
- **Проявляется анестезией или гипестезией всех видов чувствительности в области проекции нервного сплетения;**
- **в этой же области наблюдаются боли, парестезии, двигательные дефекты (вялые периферические параличи), соответствующие зоне иннервируемых нервов.**

Спинальный вариант расстройства чувствительности

- **Сегментарный**
- **Проводниковый**

Сегментарный тип расстройства чувствительности (диссоциированный тип расстройства чувствительности) – при повреждении заднего рога и передней серой спайки спинного мозга - утрата болевой и температурной чувствительности в соответствующих пораженным сегментах дерматомах при сохранности глубокой и в значительной степени тактильной чувствительности.

Сегментарный тип расстройства чувствительности

- Имеет верхний и нижний уровни поражения (территориально корешковые и сегментарные дерматомы совпадают)
- При поражении передней спайки спинного мозга развивается диссоциированная анестезия в нескольких дерматомах с обеих сторон (тип куртки, полукуртки, на лице – тип скобки).
- Такая картина обычно встречается при сирингомиелии, гематомиелии и интрамедулярных опухолях спинного мозга при поражении передней спайки спинного мозга на уровне нижнешейных и грудных сегментов

Спинальный проводниковый тип чувствительных расстройств

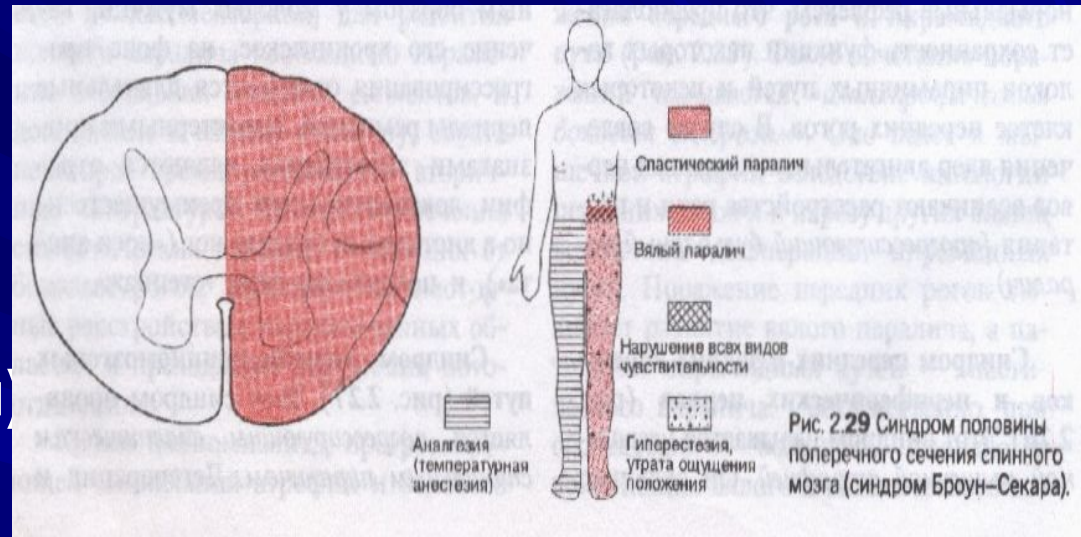
- характеризуется утратой всех или отдельных видов чувствительности на всей поверхности тела книзу от уровня поражения
- носит характер пара- или тетраанестезии с определенного уровня (ниже уровня поражения).
- страдают и эфферентные системы (пирамидный тракт), развивается спастическая пара- или тетраплегия, нарушение функции тазовых органов по центральному типу.
- Верхняя граница очага при этом будет на 1-2 сегмента выше расстройств чувствительности и обычно характеризуется зоной гипералгии

- Следует учитывать то обстоятельство, что имеется несоответствие сегментов спинного мозга и позвонков, которое в нижнем грудном и поясничном отделах составляет уже 3-4 позвонка. В процессе жизни спинной мозг увеличивается в длину меньше, чем позвоночный столб. Поэтому сегменты спинного мозга не соответствуют позвонкам: на нижнешейном и верхнегрудном уровне это несоответствие составляет 1 позвонок, на среднегрудном – 2, на нижнегрудном – 3. Поясничные сегменты располагаются на уровне ThX – ThXII позвонков, крестцовые – ThXII – LII позвонков.
- На коже сегменты спинного мозга ориентировочно соответствуют: подмышечная впадина – T2, соски – T4, реберная дуга – T7, пупок – T10, паховая складка – T12-L1

Синдром Броун-Секара

При одностороннем поперечном поражении спинного мозга

- расстраивается суставно-мышечное чувство на стороне поражения и пирамидной патологией (спастический паралич)
- а на противоположной стороне выпадает болевая и температурная чувствительность по проводниковому типу



Проводниковые расстройства чувствительности при очагах в задних канатиках (сенситивная атаксия)

- утрачивается суставно-мышечное чувство и вибрационная чувствительность на стороне очага
- становится невозможным определение положения конечности в пространстве при закрытых глазах
- астериогноз (утрачивается узнавание предметов на ощупь)
- не узнаются цифры и буквы, написанные на коже (нарушение двумерной дискриминационной чувствительности)
- невозможно различение двух одновременно наносимых на кожу раздражений
- уменьшается восприятие чувства давления, поэтому, нарушается ощущение опоры стоп при стоянии и ходьбе, в особенности в темноте или при закрывании глаз (положительный симптом Ромберга)
- нарушается вибрационная чувствительность – больной не ощущает вибрацию камертона, установленного в области проекции кости
- Болевая и температурная чувствительность остаются интактными
- Встречается при спинной сухотке и недостаточности витамина В12, при миелоишемии, атаксии Фридрейха, экстремедулярной опухоли

Церебральный тип расстройства чувствительности

*носит проводниковый характер и
делится на*

- *корковый,*
- *подкорковый*
- *стволовой варианты.*

Стволовой вариант проводниковых расстройств чувствительности

Синдром Воллештейна

- Поражение в покрышке продолговатого мозга верхней части двойного ядра (п. ambiguus X и IX нервов) и спино-таламического пути. На стороне поражения - парез голосовой связки, на противоположной – нарушение болевой и температурной чувствительности.

Синдром Валленберга-Захарченко (дорсолатеральный синдром продолговатого мозга)

- Альтернирующий синдром в следствие ишемии в бассейне позвоночной или нижней задней мозжечковой артерии.
- Проявляется головокружением, тошнотой, рвотой, икотой, дизартрией, осиплостью голоса, расстройством глотания.
- На стороне поражения – гипестезия на лице, снижение корнеального рефлекса, глоточного рефлексов, парез мягкого неба, мышц глотки, гемиатаксия, синдром Горнера, нистагм при взгляде в сторону поражения.
- На противоположной стороне – снижение болевой и температурной чувствительности по гемитипу, возможен гемипарез.

Варолиев мост

Альтернирующий синдром Грене (при очаге в латеральных отделах покрышки продолговатого мозга)

- страдает латеральный и передний спинно-таламический тракт и ядро тройничного нерва
- на лице на стороне очага – сегментарный тип расстройств (анестезия лица), на противоположной стороне в конечностях – проводниковый тип (диссоциированная гемианестезия – выпадает болевая и температурная и сохраняется глубокая и тактильная чувствительность)

Синдром Гасперини

Патология на уровне варолиевого моста

- **Недостаточность V, VI, VII, VIII пар ЧМН (гипестезия на лице, периферический паралич мимических мышц, снижение слуха, сходящееся косоглазие) на стороне поражения, гемианестезия на противоположной стороне тела**

- При поражении покрышек среднего мозга и моста (верхние отделы мозгового ствола) поражаются спинноталламический и бульботаламический пучки (медиальная петля). Это приводит к анестезии противоположной половины тела.

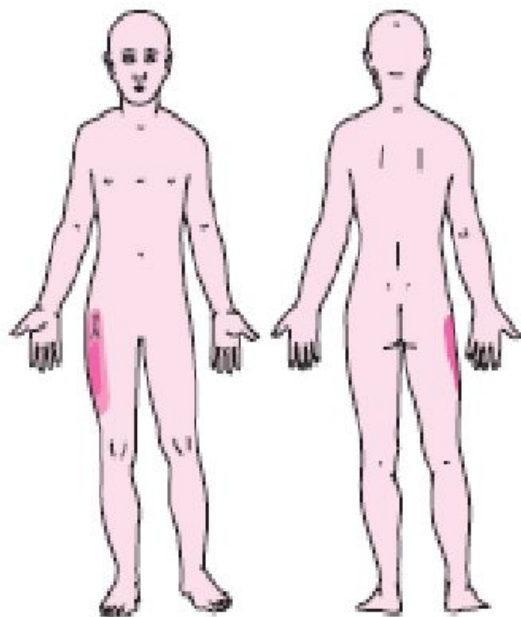
Подкорковый вариант расстройства чувствительности

- *Подкорковый вариант расстройства чувствительности* развивается при поражении внутренней капсулы или зрительного бугра.
- Утрачиваются все виды чувствительности на противоположной очагу стороне по проводниковому типу (и на лице и на туловище).
- Граница зоны анестезии при этом не доходит до срединной линии тела на 2-3 см вследствие захождения смежных чувствительных зон одна на другую.
- Больше страдают дистальные отделы конечностей

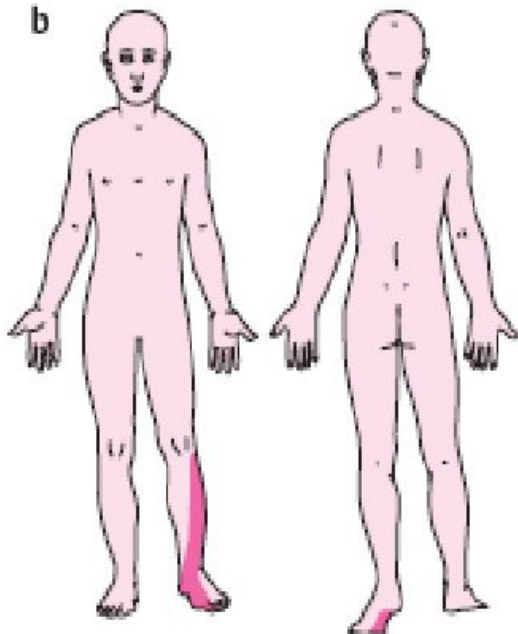
При поражении таламуса (латеральные отделы - таламический заднелатеральный синдром, Дежерина-Русси синдром) наблюдается

- онемение, покалывание, гиперпатии на противоположной стороне тела в сочетании с выраженными болями той же локализации
- Жгучая, нечетко локализованная боль приступообразно усиливается при прикосновения к коже, давлении, холод и эмоциональное напряжение усиливают приступ.
- Боли могут слегка уменьшаться при движении и усиливаться в покое.
- При исследовании обнаруживается понижение поверхностной чувствительности с явлениями гиперпатии, нарушение глубокой чувствительности, что приводит к сенситивной атаксии.
- Может иметь место преходящий гемипарез, преимущественно страдает рука, возможны гиперкинезы в ней по типу хореоатетоза.
- Возможна гемианопсия. Синдром чаще возникает при нарушении кровообращения в бассейне задней мозговой артерии.
- Подобные нарушения могут возникать и при поражении сенсорных проводников в стволе мозга, а также таламо-кортикальных связей.

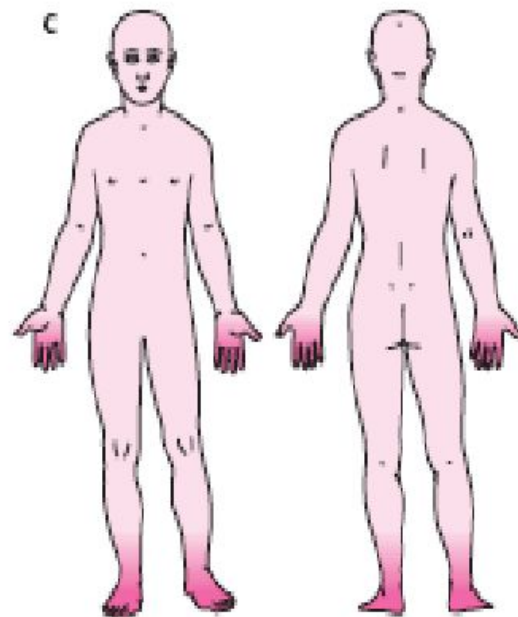
a



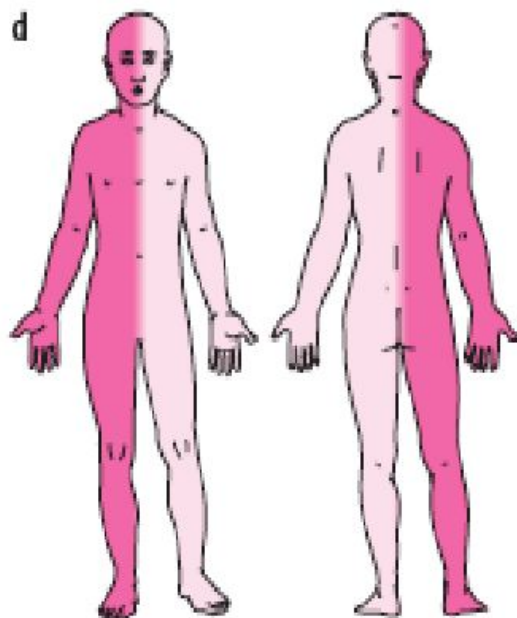
b



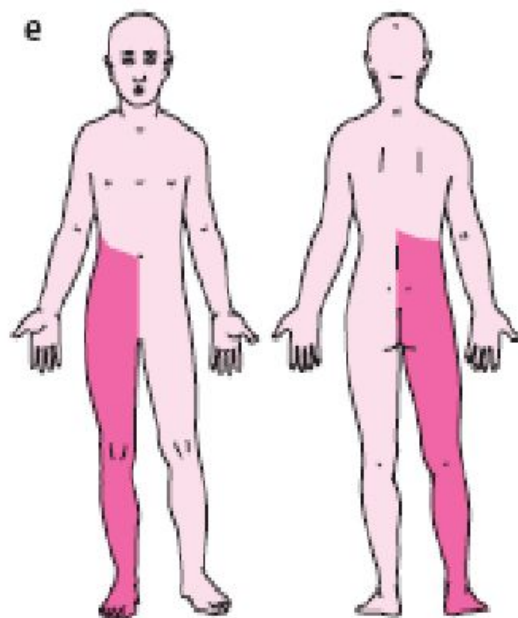
c



d



e



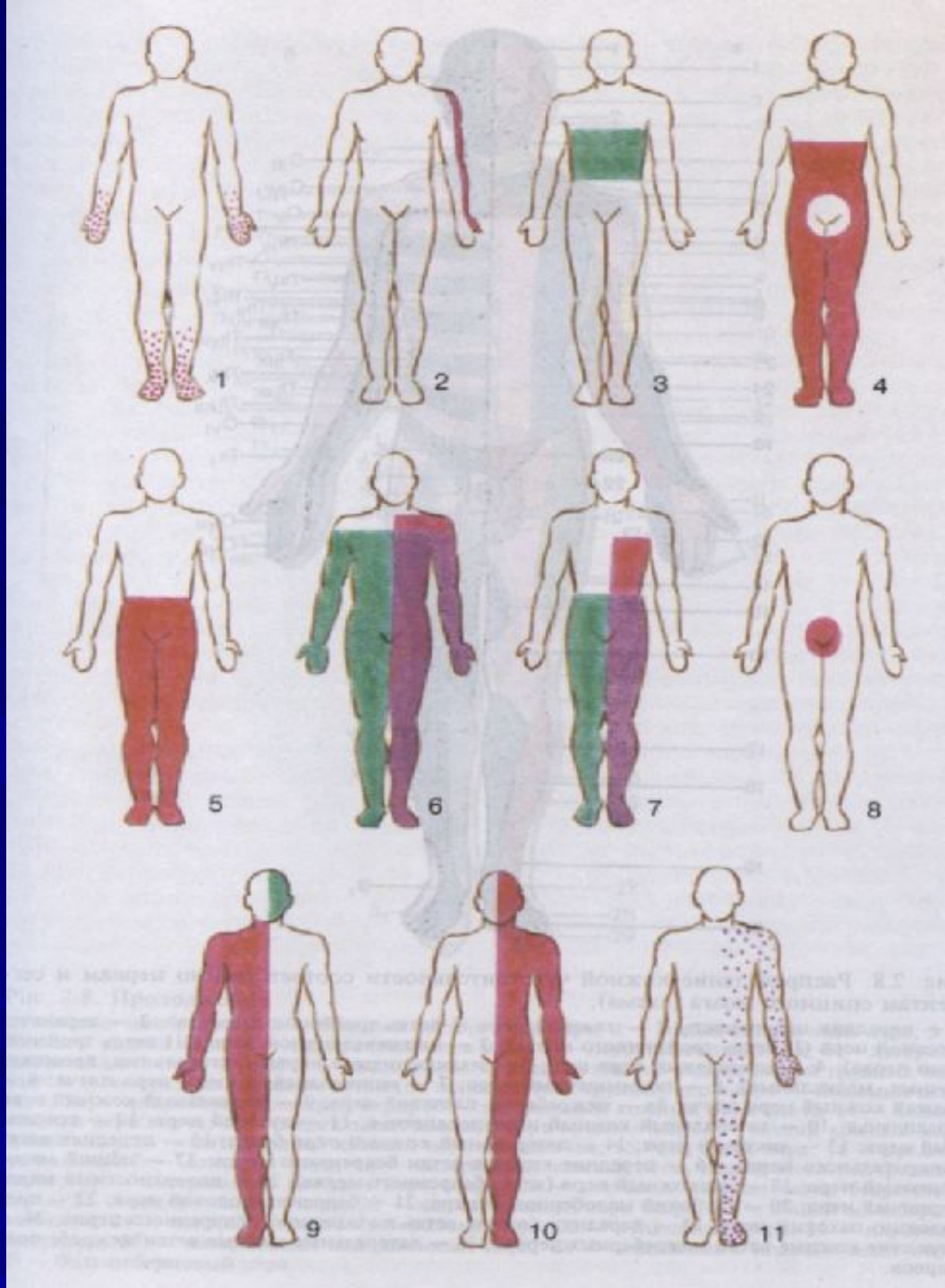
Корковый вариант расстройства чувствительности (постцентральные извилины)

- **анестезия охватывает не всю противоположную половину тела, а только зону проекции очага.**
- **Утрачиваются все виды чувствительности контралатерально в одной конечности (монотип), либо по гемитипу, но с выраженной диссоциацией по степени выраженности в верхних и нижних конечностях.**
- **Анестезия может захватывать дистальную часть верхней или нижней конечности по типу «перчатки» или «чулка».**
- **Больше страдает глубокая чувствительность.**
- **Поражение теменной доли (кзади от постцентральной извилины) обычно сопровождается нарушением сложных видов чувствительности (чувство дискриминации, двухмерно-пространственное чувство, стереогноз).**
- **Больному может казаться, что у него появилась лишняя конечность или отсутствует одна из конечностей, у больного может меняться представление о схеме тела, положения конечностей.**
- **Раздражение коры головного мозга может сопровождаться появлением парестезий (в лице, в конечностях), которые часто являются признаком парциальных чувствительных припадков.**

Функциональный тип расстройства чувствительности

- *(истерическая гемипарестезия)*
характеризуется выпадением всех видов чувствительности или преимущественно болевой на одной стороне тела с границей, проходящей строго по средней линии.
- Верхняя граница при функциональной параанестезии расположена горизонтально одинаково спереди и сзади. При органической патологии граница нарушения чувствительности на дорсальной стороне туловища всегда выше, чем на вентральной.

- **Красный цвет** - нарушение всех видов чувствительности
- **Зеленый** — поверхностной чувствительности
- **фиолетовый** — глубокой чувствительности



1. полиневритический тип
2. поражение шейного корешка (С6)
3. Интрамедулярное поражения грудного отдела спинного мозга (Т4 —Т9)
4. выраженные проявления интрамедуллярного поражения грудного отдела спинного мозга ((Т4 —Т9)
5. полное поражение сегмента Т7
6. поражение левой половины спинного мозга в шейном отделе (С4)
7. поражение левой половины спинного мозга в грудном отделе (Т4)
8. поражение конского хвоста
9. левостороннее поражение в нижнем отделе мозгового ствола
10. правостороннее поражение в верхнем отделе мозгово ствола
11. поражение правой теменной доли

Атаксии.

- При мозжечковой атаксии больной ходит, пошатываясь, широко расставляя ноги («пьяная походка»), контроль зрения не помогает. В позе Ромберга больной отклоняется в сторону поражения.
- При заднестолбовой атаксии (сенситивной атаксии) больной с открытыми глазами ходит, расставляя ноги, не отклоняясь существенно от прямой линии, но не соразмеряет движений нижних конечностей, чрезмерно забрасывает их в коленных суставах, с силой опускает пятку на пол («штампующая» походка). Резко нарушает стояние и походку закрывание глаз.
- При вестибулярной атаксии походка также осуществляется с расширением площади опоры и пошатыванием в сторону пораженного лабиринта. Проба Ромберга также обнаруживает наклонность больного падать в гомолатеральную очагу сторону. Нарушение равновесия сопровождается головокружением, несколько усиливается при закрытых глазах.

- Динамическая атаксия проявляется неточностью, несоразмерностью различных произвольных движений. Для ее выявления выполняются следующие пробы.
- 1. Изучение речи — отмечается замедленность, взрывчатость — скандированная речь.
- 2. Изучение почерка — мегалография, не может нарисовать круг, правильную фигуру.
- 3. Пальце-носовая проба. Больному предлагают с открытыми, а затем с закрытыми глазами попасть указательным пальцем в кончик своего носа.
- 4. Пальце-указательная проба. Больной вначале с открытыми, а затем с закрытыми глазами попадает в кончик указательного пальца врача или резинку его молоточка.

- 5.Пяточно-коленная проба. Больному, лежащему на спине, предлагают попасть пяткой одной ноги в колено другой и, слегка прикасаясь к голени, провести сверху вниз до голеностопного сустава. Пробы выполняются при контроле зрения и при выключении его.
- При поражении мозжечковых систем больной выполняет движения неточно, с промахиванием, с появлением интенционного дрожания. Для сенситивной атаксии характерно промахивание только с закрытыми глазами.
- При пальце-указательной пробе на стороне поражения мозжечка наблюдается мимопадание - палец больного обычно уклоняется от пальца врача.

- 6. Проба на диадохокинез (последовательность движений). Больному предлагают быстро пронировать и супинировать кисти вытянутых рук.
- При поражении полушария мозжечка на гомолатеральной стороне движения в кисти несинхронные, неловкие, замедленные (адиадохокинез).
- 7. Проба на соразмерность движений. Руки больного вытянуты вперед ладонями кверху. Больному предлагают при закрытых глазах повернуть кисти ладонями вниз. На стороне поражения отмечается избыточная пронация кисти (гиперметрия).

- 8. Проба Шильдера: пациент вытягивает руки вперед, закрывает глаза, по команде врача поднимает одну руку до вертикального уровня, затем по команде врача опускает ее до уровня горизонтально вытянутой другой руки. Если опускающаяся верхняя конечность окажется ниже горизонтального уровня — это гиперметрия.
- 9. Пробы на асинергию: лежащий на спине больной не может сесть без помощи рук. Вместо туловища у него поднимаются ноги.
- При поражении мозжечка одновременно с выше описанными координаторными нарушениями может выявляться нистагм.

Симптомы поражения мозжечка в зависимости от локализации очага.

- **При поражении червя:** - тяжелое нарушение равновесия (статики) и походки, дестабилизация центра тяжести; падение в позе Ромберга (контроль зрения не влияет на выраженность атаксии); утрата способности ходить, стоять (часто и сидеть), удерживать голову, положительная проба Бабинского (больной, прогибаясь назад и запрокидывая голову, не сгибает коленные и тазобедренные суставы - в результате чего падает); положительный симптом Томаса: больной передвигается как столб из-за ригидности и напряжения мышц, содружественные движения рук при этом отсутствуют.
- **При поражении полушарий мозжечка:** нарушение координации движений (интенционное дрожание, атаксия, адиадохокинез, гиперметрия, промахивание при выполнении указательной пальце-носовой и колено-пяточной проб, симптом отсутствия обратного толчка и др.); гомолатеральная мышечная гипо- или атония, выраженная больше в руке; нарушения статики несущественны.

Менингеальные симптомы и способы их исследования

- **Менингеальный синдром** – раздражение мозговых оболочек – сочетание клинических менингеальных симптомов и воспалительных изменений ЦСЖ
 1. **Головная боль**
 2. **Рвота**
 3. **Общая гиперестезия**
 4. **Менингитическая поза** (поза «легавой собаки») – лежит на боку, голова запрокинута кзади, руки согнуты, ноги прижаты к животу, живот втянут)

Менингеальный синдром.

1. Ригидность заднешейных (затылочных) мышц. Субъективно больной испытывает тянущие боли в шейно-затылочной области. Объективно — голова запрокинута кзади, при лежании на спине как бы вдавлена в подушку. Попытка нагнуть голову больного вперед, прикоснувшись подбородком к груди вызывает резкую болезненность и усиливает напряжение мышц шеи
2. Симптом Кернига. Больному, лежащему на спине, сгибают ногу под прямым углом в тазобедренном и коленном суставах и затем пытаются полностью ее разогнуть в коленном суставе.
 - При положительном симптоме Кернига не удастся разогнуть ногу в колене, так как появляется боль рефлекторное сокращение сгибателей голени, препятствующее разгибанию.

- Верхний (шейный) симптом Брудзинского.
При резком пассивном сгибании головы вперед происходит сгибание ног в тазобедренных и коленных суставах, их подтягивание к животу.
- Нижний (контралатеральный) симптом Брудзинского выявляется при пассивном сгибании одной ноги в коленном и тазобедренном суставах. При этом непроизвольно сгибается и другая нога.
- Средний (лобковый) симптом Брудзинского.
При нажатии кулаком на лобковую область больного, лежащего на спине, возникает непроизвольное сгибание конечностей в тазобедренных и коленных суставах.

- Оболочечный скуловой симптом Бехтерева. Вызывается постукиванием молоточком по скуловой дуге. Ответной реакцией является появление головной боли и болевой гримасы.
- Симптом Холоденко. Больной лежит на спине со скрещенными руками на груди и выпрямленными нижними конечностями. Врач кладет кисти на предплечья больного возле лучезапястных суставов и делает попытку приподнять его, на что больной должен активно сопротивляться. При положительном симптоме ноги сгибаются в коленных суставах.
- Симптом Гийена (Гиллена). При сдавлении четырехглавой мышцы бедра с одной стороны возникает непроизвольное сгибание в коленном и тазобедренном суставах противоположной конечности.

- Бульбофациальный синдром Мондонеци. Тоническое напряжение мышц лица при давлении на глазные яблоки.
- Симптом “одеяла”. Тенденция больного даже при измененном сознании удерживать стягиваемое одеяло
- Болевой тонический симптом Эльдмана — экстензия большого пальца стопы при вызывании симптома Кернига.
- Симптом Левинсона — при попытке самостоятельно пригнуть голову к груди больной открывает рот.
- Резкая болезненность при давлении на точки Керрара (места выхода тройничного и затылочного нервов)

- Оболочечный симптом Боголепова — появление страдальческой мимики при вызывании симптома Кернига или при сдавлении передних мышц бедер (выявляется обычно у больных, находящихся в коме).
- Малый оболочечный синдром: светобоязнь, болезненность при надавливании на глазные яблоки и верхние тригеминальные точки, гиперестезия участков кожи головы и лица, усиление вегетативно-сосудистых рефлексов, угасание корнеальных рефлексов; при данном синдроме расширяются сосуды склер, вены приобретают извитую форму (синдром эписклеральных сосудов). При перкуссии выявляется симптом «расчески» — болезненность в области перкуссии.

Менингеальные симптомы у новорожденных и детей раннего возраста

- Напряжение и выбухание родничка.
- Симптом Мацевена. При перкуссии черепа определяется «звук треснувшего горшка», «арбузный звук».
- Симптом “подвешивания” Лессажа: сгибание ног при поднятии ребенка за подмышечные впадины.
- Симптом Флатау. Расширение зрачков при интенсивном пассивном сгибании головы больного.
- Симптом верхней конечности. В положении больного на спине с отведенной и разогнутой рукой пассивный поворот головы в противоположную сторону способствует сгибанию и ротации отведенной руки.

- Симптом Мейтуса. У лежащего на спине с разогнутыми ногами ребенка врач, стоя с правой стороны, фиксирует правой рукой ноги ребенка в коленях, левой рукой, помещенной на его спине, пытается посадить. При менингеальном синдроме ребенок не может сесть прямо, его спина и разогнутые ноги образуют тупой угол.
- Симптом “треножника”. Ребенок может сидеть в кровати только с опорой на руки, находящиеся позади ягодиц.
- Симптом «поцелуя в колено». Невозможность прикоснуться губами к колену.
- Симптом Фанкони. Невозможность сесть при разогнутых и фиксированных коленях.

Симптомокомплекс повышения

внутричерепного давления складывается из общемозговых симптомов, связанных со сдавлением мозга и его оболочек. Клинические проявления зависят от механизма повышения внутричерепного давления и скорости его развития. Типичные симптомы:

- интенсивная распирающая головная боль в положении лежа, усиливающаяся в горизонтальном положении, по ночам и после сна, при кашле, натуживании;
- тошнота,
- рвота («приносящая облегчение»),
- застойные соски зрительных нервов при офтальмоскопии,
- вегетативные расстройства в виде нарушения частоты и ритма дыхания, ЧСС (брадикардия) и АД
- Остеопороз спинки турецкого седла, усиление рисунка пальцевых вдавлений (при рентгенографии черепа)

Процессы, затрудняющие отток ликвора (опухоли, спаечный процесс) могут приводить к приступообразному повышению внутричерепного давления и проявляются **ОККЛЮЗИОННО-ГИДРОЦЕФАЛЬНЫМ СИНДРОМОМ**.

- *При острой окклюзии ликворопроводящих путей на уровне IV желудочка расширяется IV желудочек и наблюдается **синдром Брунса** (быстро нарастающая равномерная внутренняя гидроцефалия):*
 1. внезапное развитие тошноты, повторной рвоты, резкой головной боли, головокружения, атаксии, нарушение дыхания и сердечно-сосудистой деятельности
 2. Эти явления усиливаются при повороте головы и туловища (наклоны), провоцируются физическим напряжением, натуживанием.
 3. Развивается оглушение, быстро переходящее в коматозное состояние.
 4. Наблюдается чаще при опухолях субтенториальной локализации, а также при окклюдизирующих процессах на уровне IV желудочка или водопровода мозга, большой цистерны.

Четверохолмный синдром (окклюзия водопровода мозга):

- тошнота, рвота,
- вертикальный нистагм
- парез взора вверх или вниз,
- Симптомы III пары ЧН (расходящееся косоглазие, плавающие движения глазных яблок, офтальмоплегия)
- Периодические координаторные расстройства (атаксия)
- Двустороннее снижение слуха.

Постпункционный менингизм

- Преходящая дисфункция в следствие развития внутричерепной гипотензии из-за истечения жидкости через пункционное отверстие и натяжения чувствительных к боли мозговых оболочек и сосудов
- проявляющаяся постпункционной головной болью (возникает через 12-24 часа после пункции и сохраняется до 4-7 дней)
- Тошнота, рвота, головокружение, звон в ушах, умеренная ригидность шейных мышц, субфебрилитет, вегетативная лабильность