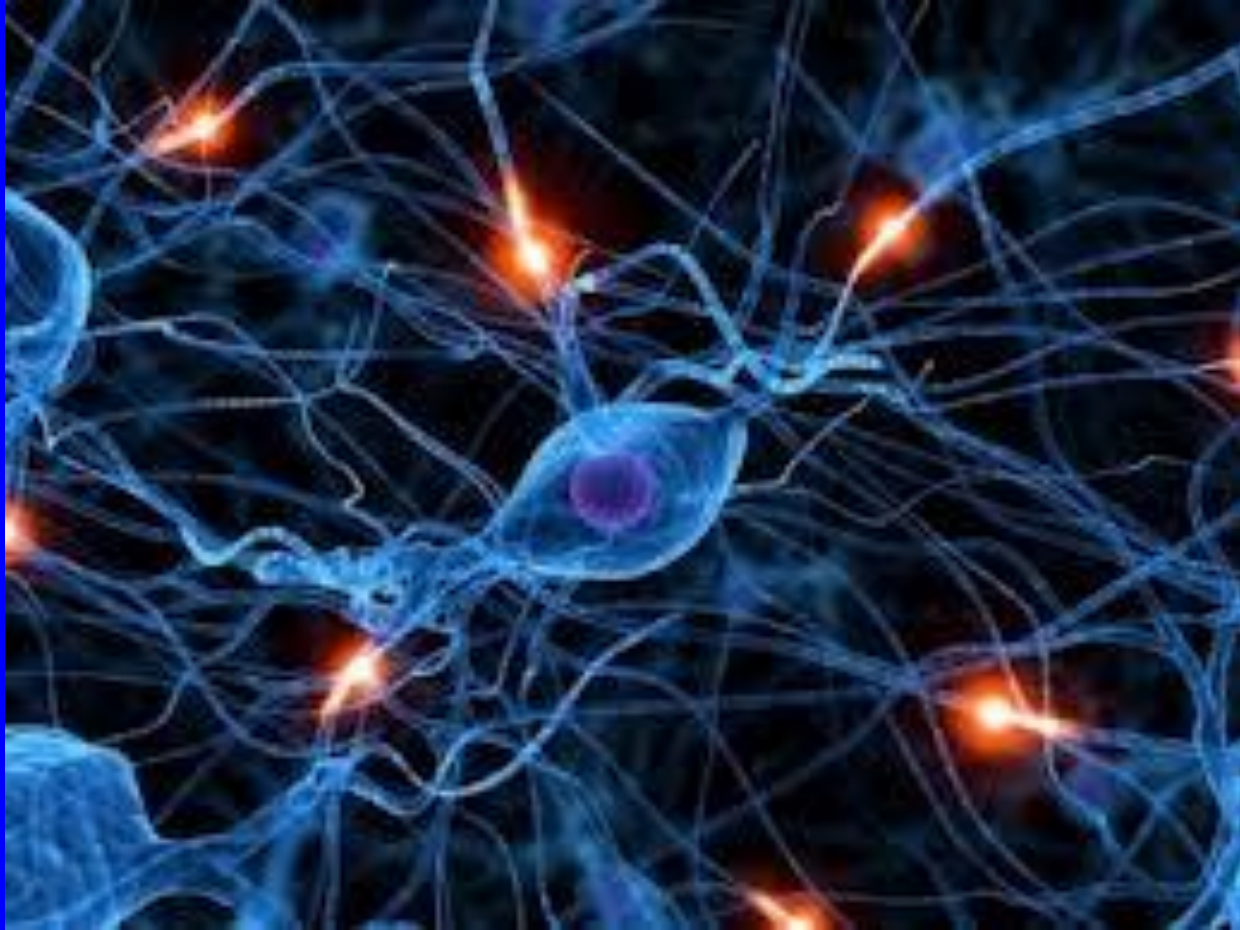


ПРОЕКЦИОННЫЕ ЗОНЫ КОРЫ ГОЛОВНОГО МОЗГА

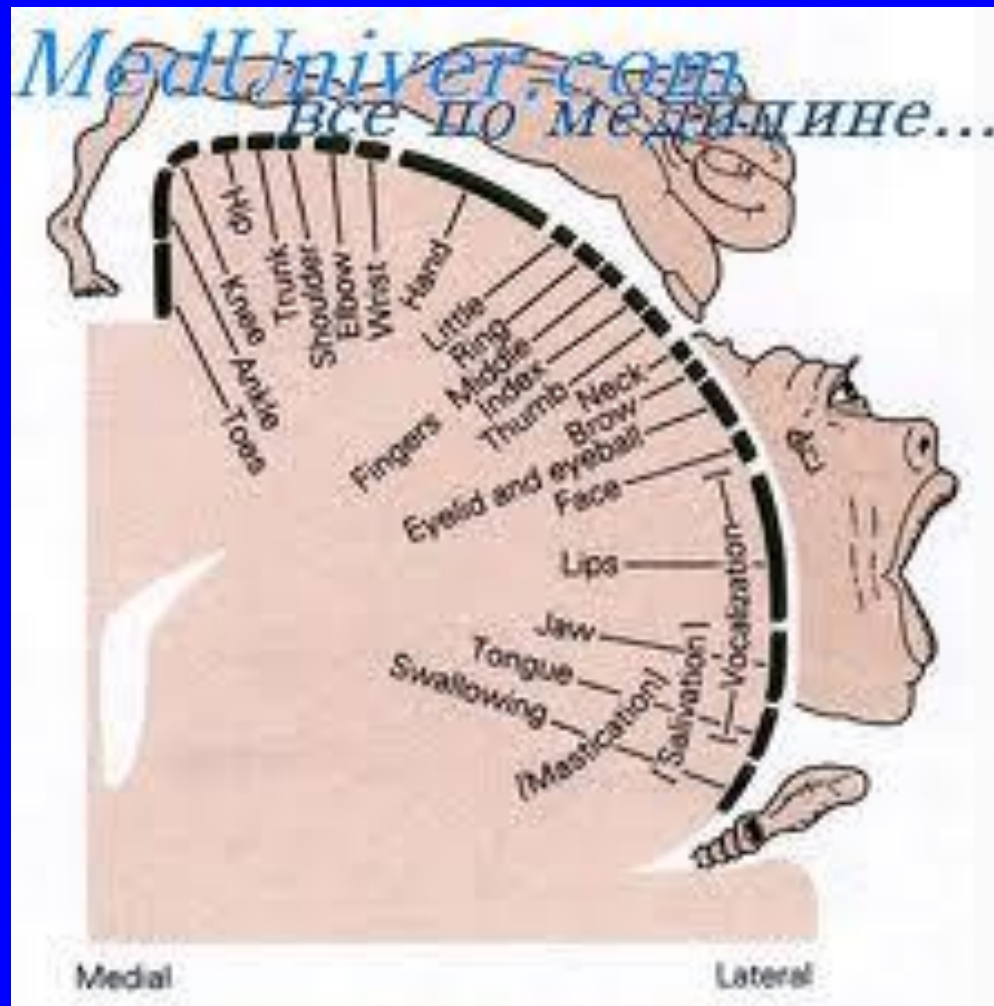


ИНТЕГРАТИВНЫЕ ПОЛЯ ЛОБНОЙ ДОЛИ

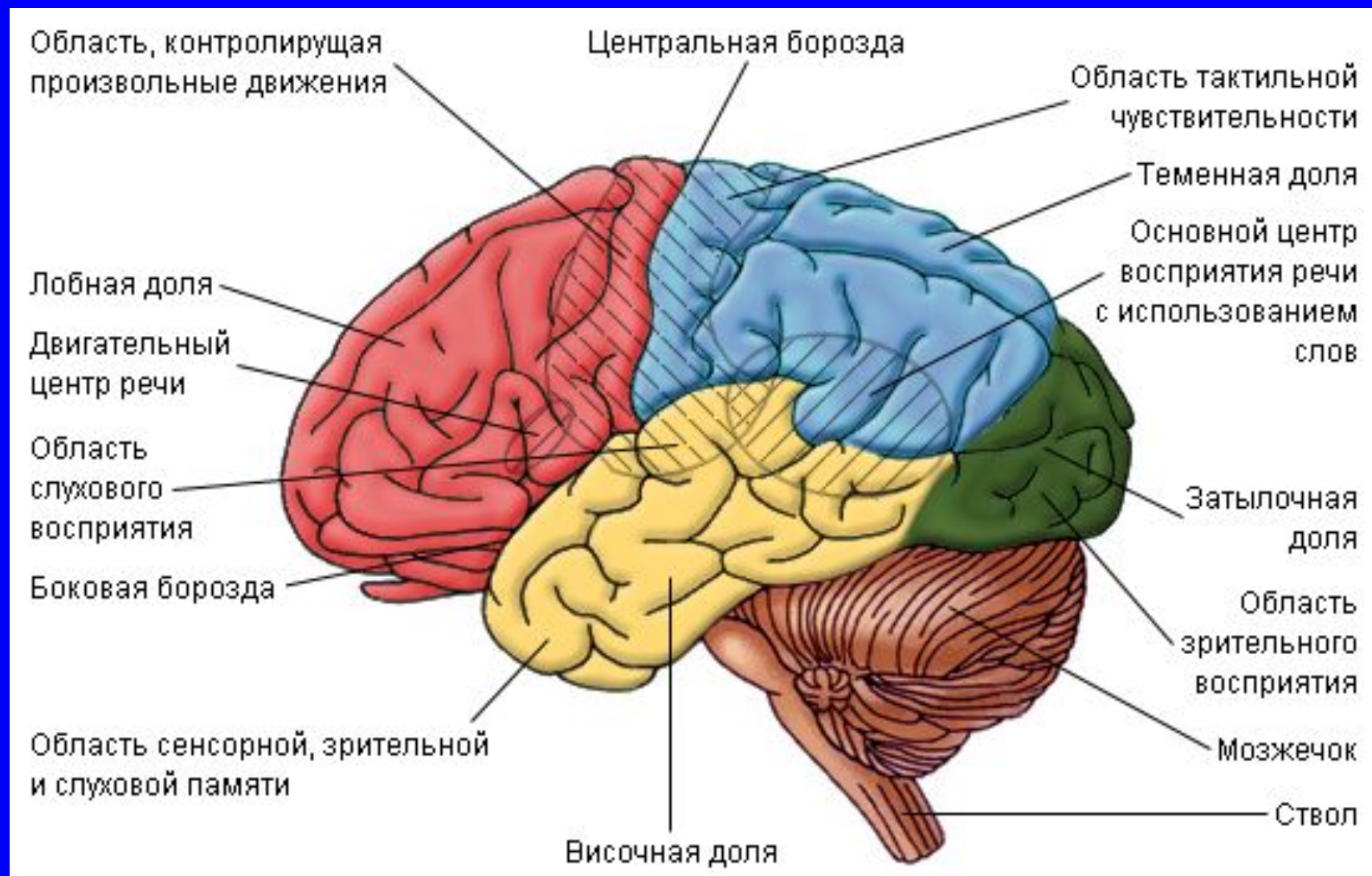
Передняя центральная извилина

- Симптомы выпадения – центральные парезы.
- Симптомы раздражения - Джексоновская эпилепсия (двигательный марш).

ИНТЕГРАТИВНЫЕ ПОЛЯ ЛОБНОЙ ДОЛИ



ПРЕМОТОРНАЯ ЗОНА

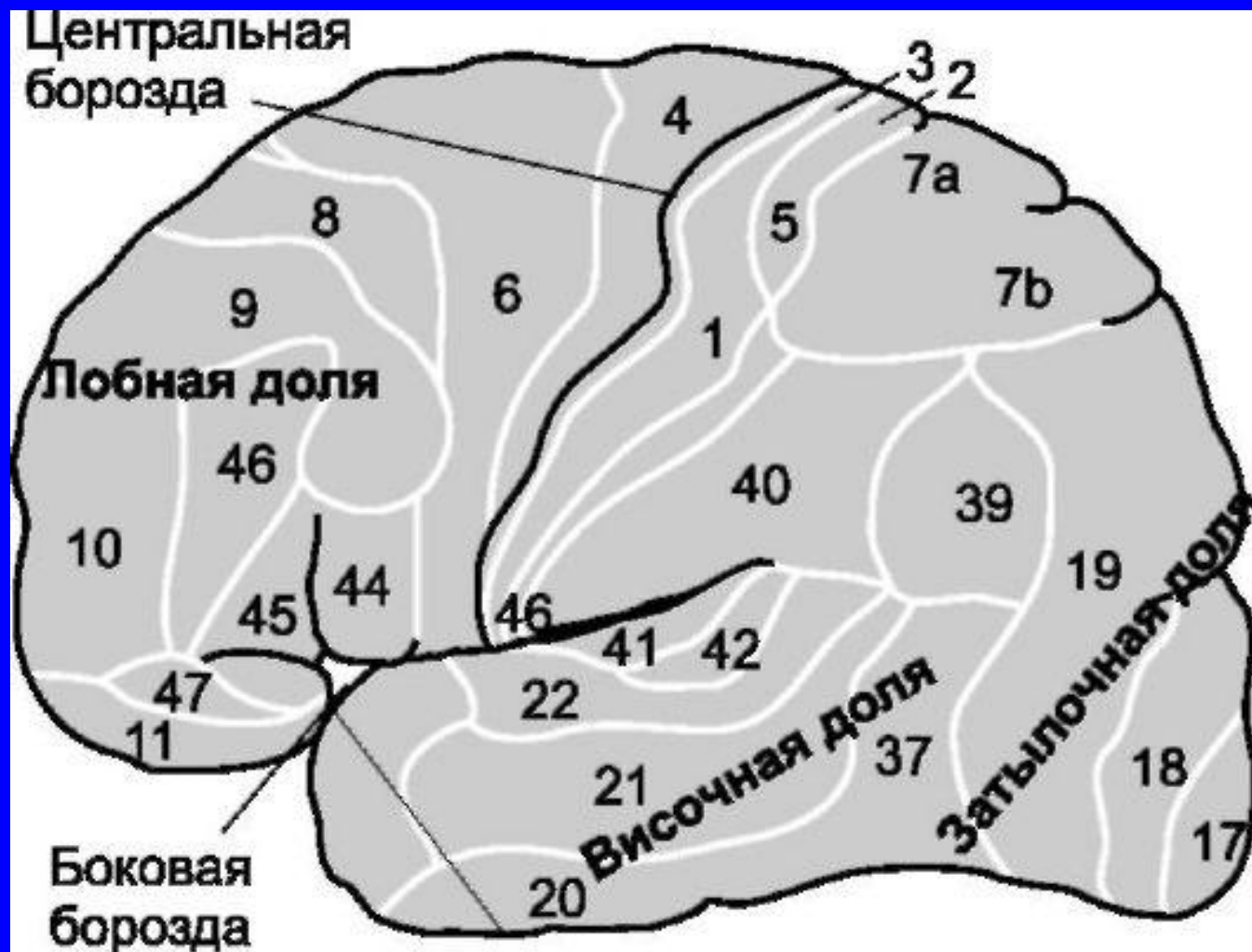


ИНТЕГРАТИВНЫЕ ПОЛЯ ЛОБНОЙ ДОЛИ

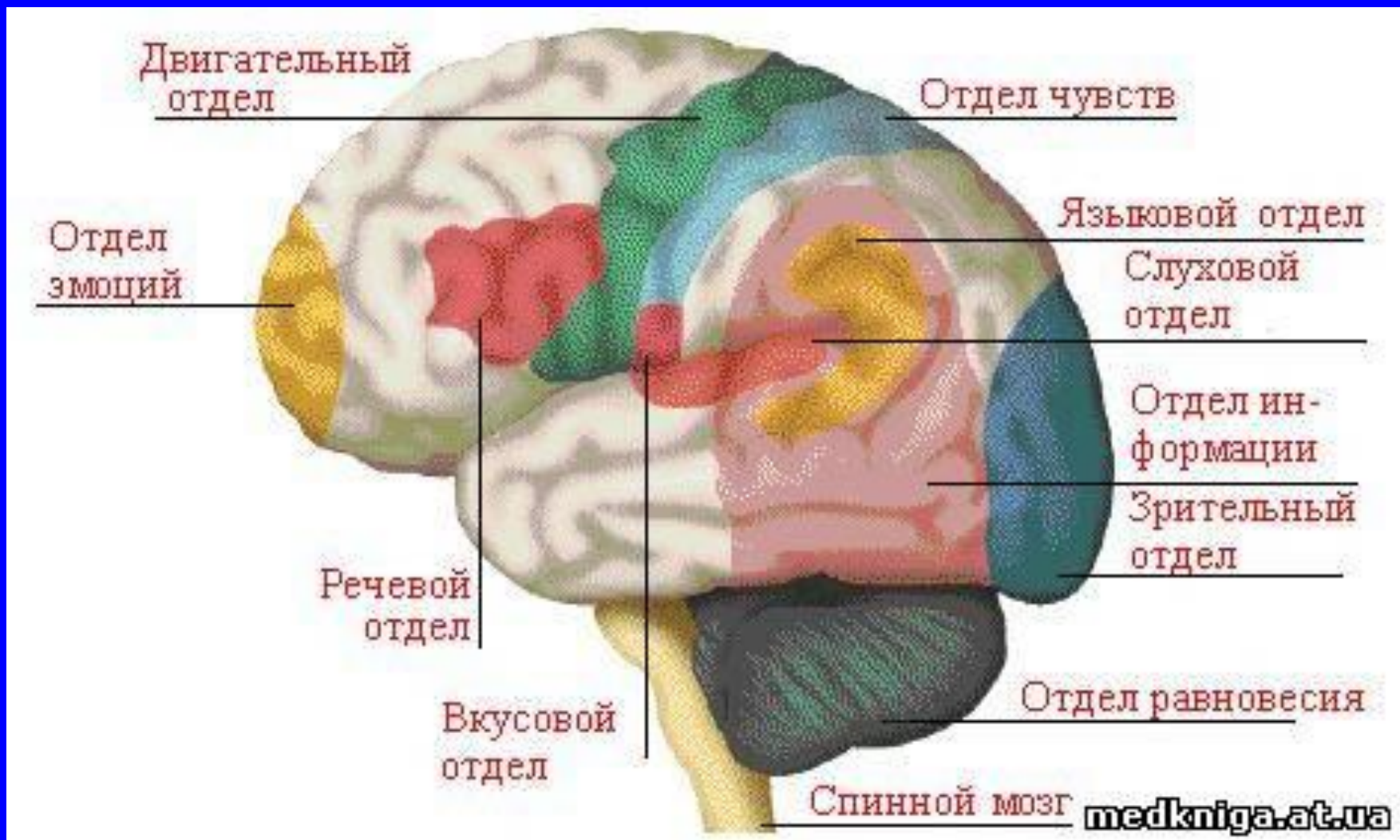
Премоторная зона

- **Моторная афазия** (эфферентная форма) - поле 44, 45, центр Брока.
- **Парез взора.**
- **Адверзивные феномены.**
- **Идеаторная апраксия:** нарушение плана сложных действий при сохраненности элементарных движений.
- **Астазия-абазия.**

ПРИЗНАКИ ПОРАЖЕНИЯ ПОЛЮСА ЛОБНОЙ ДОЛИ



ПРИЗНАКИ ПОРАЖЕНИЯ ПОЛЮСА ЛОБНОЙ ДОЛИ



ПРИЗНАКИ ПОРАЖЕНИЯ ПОЛЮСА ЛОБНОЙ ДОЛИ

- Лобный синдром психической расторможенности (мория).
- Симптомы орального автоматизма.

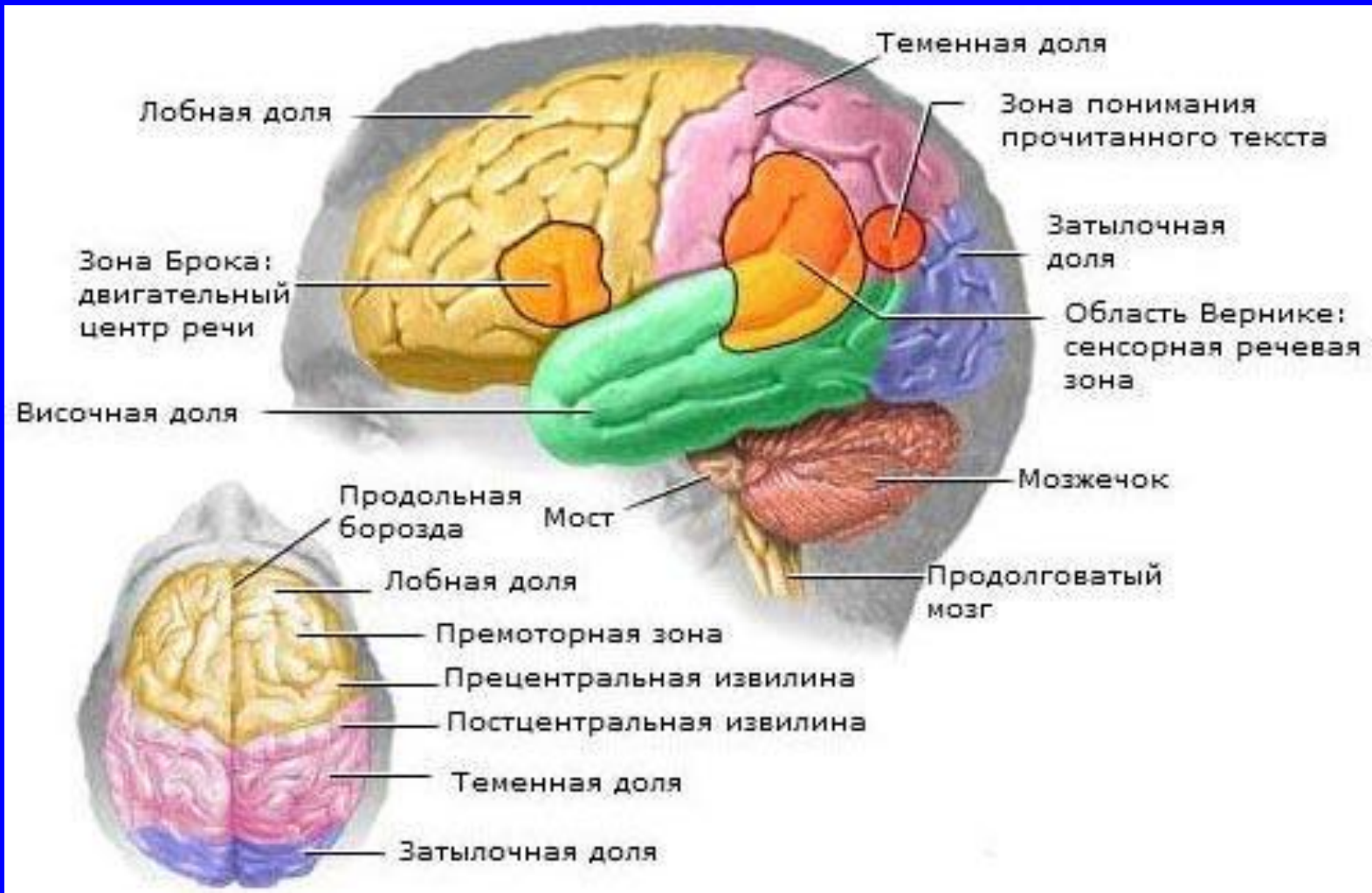ПРИЗНАКИ ПОРАЖЕНИЯ СРЕДНИХ ОТДЕЛОВ ЛОБНОЙ ДОЛИ

- Лобная атаксия (астазия-абазия).
- Хватательные рефлексy.
- Феномены пассивного сопротивления (Кохановского).
- Симптомы орального автоматизма.
- Симптом Дурффа.
- Мимические феномены (симптом Монрада-Крона).
- Лобно-калезный (апатико-абулический) синдром (базальные отделы).

ПРИЗНАКИ ПОРАЖЕНИЯ ЗАДНИХ ОТДЕЛОВ ЛОБНОЙ ДОЛИ

- Парез взора.
- Амузия (правое полушарие).
- Пирамидное расщепление.

ПРОЕКЦИОННЫЕ ПОЛЯ ТЕМЕННОЙ ДОЛИ

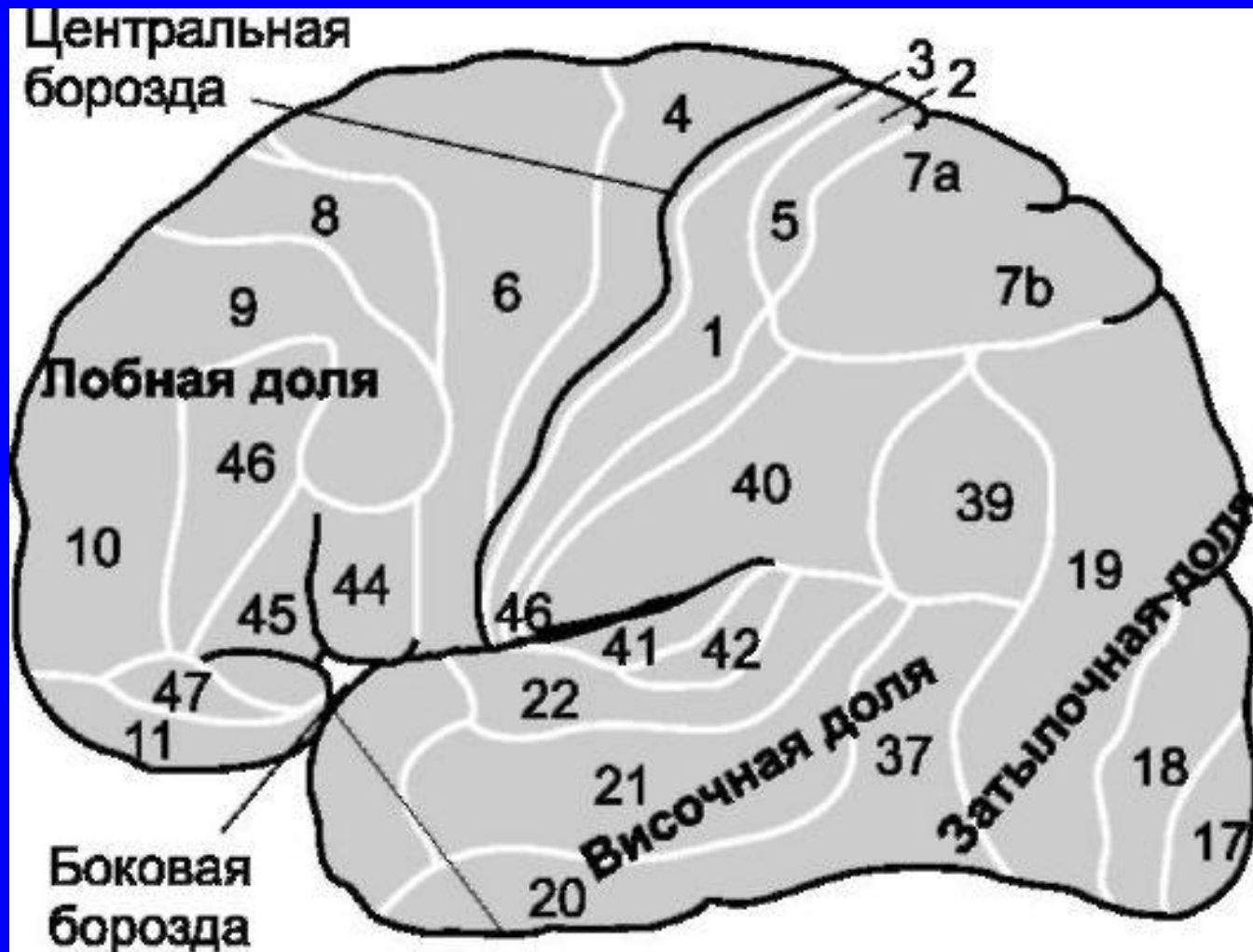


ПРОЕКЦИОННЫЕ ПОЛЯ ТЕМЕННОЙ ДОЛИ

Задняя центральная извилина, поля 1, 2, 3 (зона общих видов чувствительности).

- Симптомы выпадения – гипестезия (геми- или моно-).
- Симптомы раздражения - Джексоновская эпилепсия (чувствительный марш).

ПРОЕКЦИОННЫЕ ПОЛЯ ТЕМЕННОЙ ДОЛИ



АССОЦИАТИВНЫЕ ЗОНЫ ТЕМЕННОЙ ДОЛИ

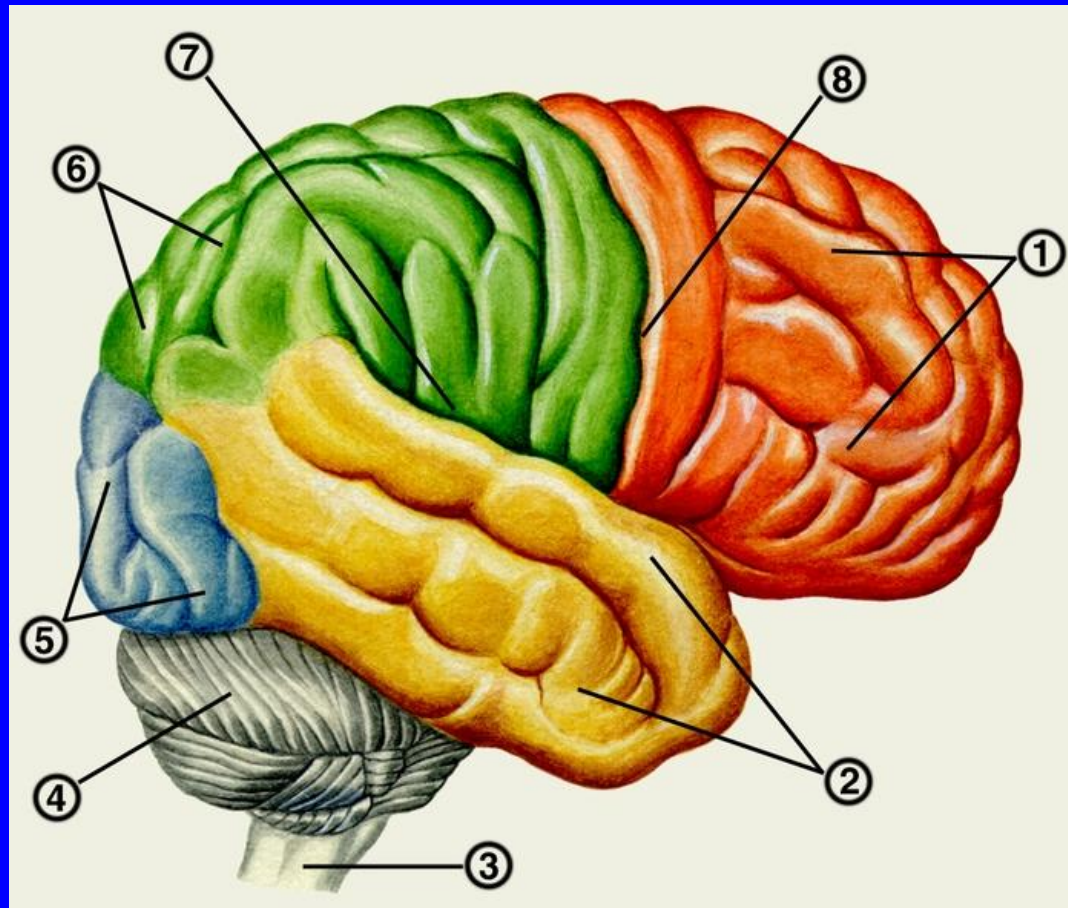
- Верхняя теменная доля – сложные виды чувствительности (чувство локализации, чувство веса, двумерно-пространственное чувство, кинестетическое чувство).

Патологические проявления: **нарушение сложной чувствительности.**

- Правая межтеменная борозда – ощущения, исходящие из собственного тела. Патологические проявления: **аутоагнозия, псевдомелия, анозогнозия, пространственная агнозия.**

- Нижняя теменная доля – сопоставление сложных ощущений с эталонами. Патологические проявления: **астереогноз.**

АССОЦИАТИВНЫЕ ЗОНЫ ПРАВОЙ ТЕМЕННО-ЗАТЫЛОЧНОЙ ЗОНЫ



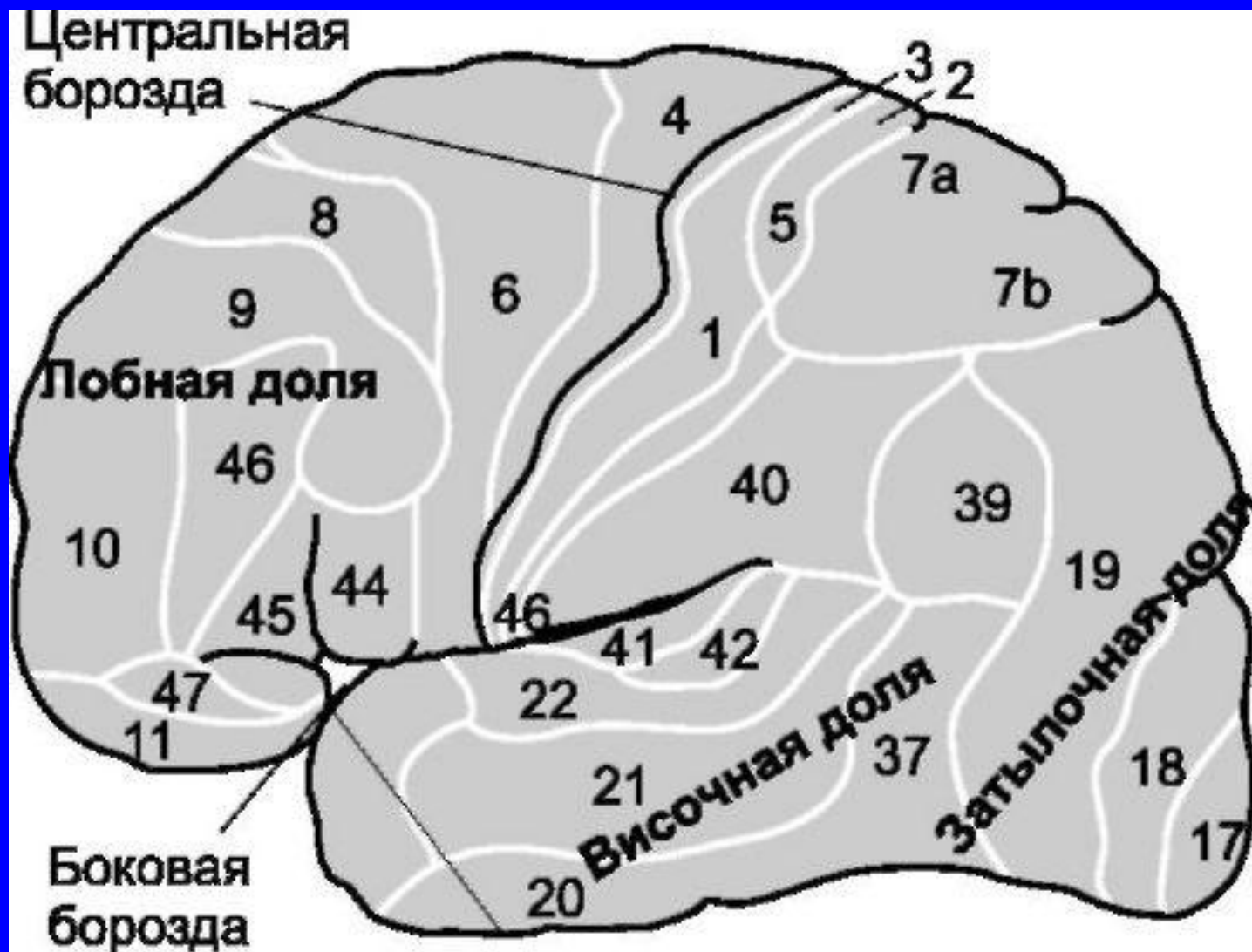
АССОЦИАТИВНЫЕ ЗОНЫ ПРАВОЙ ТЕМЕННО-ЗАТЫЛОЧНОЙ ЗОНЫ

- **Зрительно-пространственная агнозия:**
нарушение определения стороны, времени по часам, топографии по карте.
- **Прозопагнозия:** неузнавание заведомо знакомых лиц.

ИНТЕГРАТИВНЫЕ ПОЛЯ ЛЕВОЙ ТЕМЕННОЙ ДОЛИ

- **Моторная апраксия** – потеря навыков выполнения знакомых движений по заданию и подражая, при сохранении плана движения. Особенно плохо получаются символические движения.
- **Моторная афазия** (эфферентная форма) – поля 1, 2, 5, 7.
- **Семантическая афазия** – поля 39,40.
- **Алексия** – поле 39.
- **Аграфия** (афферентная форма) – поле 39.
- **Акалькулия**.

ИНТЕГРАТИВНЫЕ ПОЛЯ ЛЕВОЙ ТЕМЕННОЙ ДОЛИ



ИНТЕГРАТИВНЫЕ ПОЛЯ ТЕМЕННО-ЗАТЫЛОЧНОЙ ОБЛАСТИ

- Конструктивная апраксия – невозможность составить целое из отдельных частей.

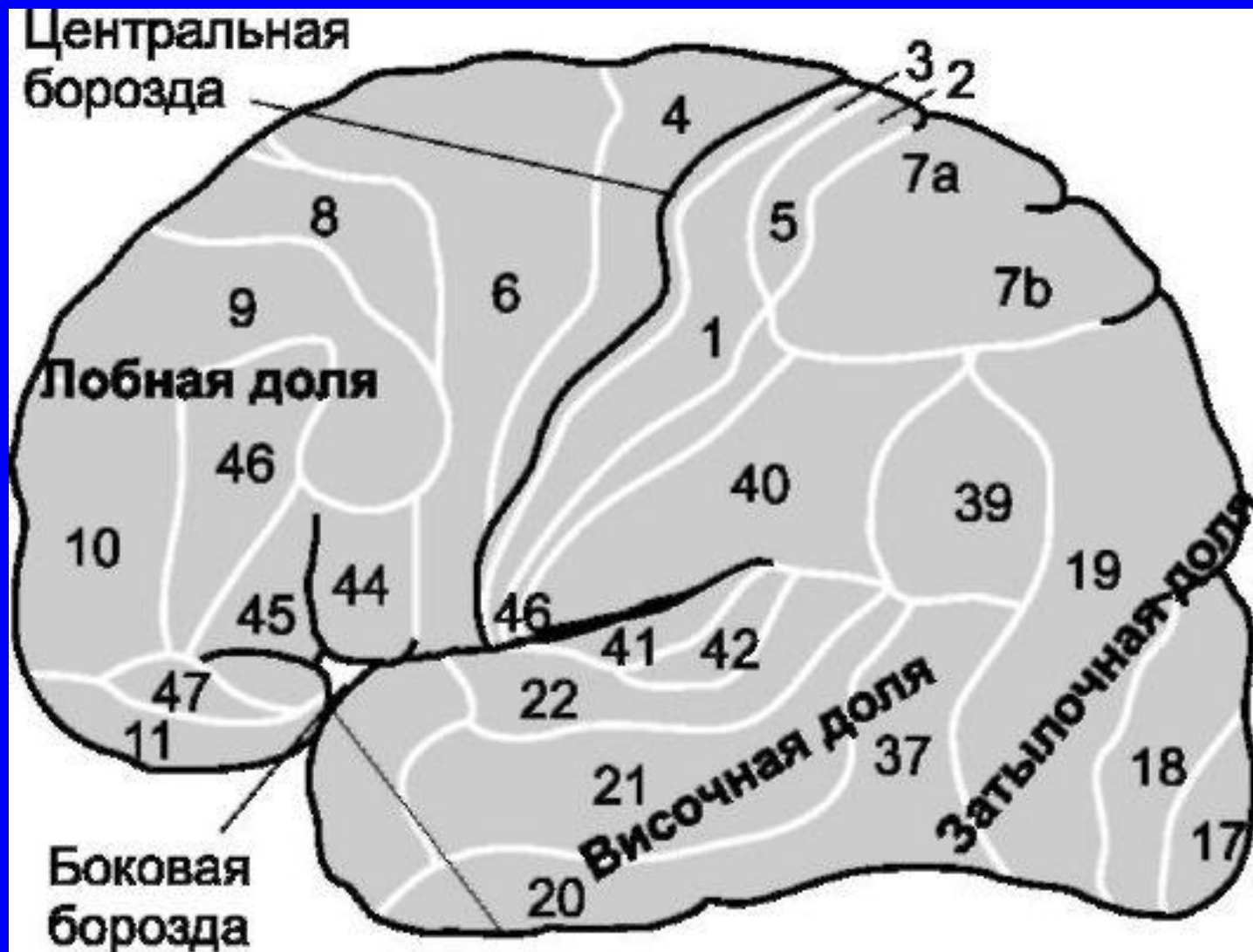
ПРОЕКЦИОННЫЕ ПОЛЯ ВИСОЧНОЙ ДОЛИ

Верхняя височная извилина, поле 41, 42

(слуховая зона)

- Симптомы выпадения – двусторонняя гипакузия, слуховая агнозия.
- Симптомы раздражения - слуховые галлюцинации, слуховая аура.

ПРОЕКЦИОННЫЕ ПОЛЯ ВИСОЧНОЙ ДОЛИ



ПРОЕКЦИОННЫЕ ПОЛЯ ВИСОЧНОЙ ДОЛИ

Парагиппокампальная извилина (обоняние):

- Симптомы выпадения - двусторонняя **ГИПОСМИЯ**, **обонятельная агнозия**.
- Симптомы раздражения - **обонятельные галлюцинации**, **обонятельная аура**.

ПРОЕКЦИОННЫЕ ПОЛЯ ВИСОЧНОЙ ДОЛИ

Оперкулярная область, поле 43 (вкусовая зона)

- Симптомы выпадения – двустороннее **снижение вкуса, вкусовая агнозия.**
- Симптомы раздражения - **вкусовые галлюцинации, вкусовая аура.**

ПРОЕКЦИОННЫЕ ПОЛЯ ВИСОЧНОЙ ДОЛИ

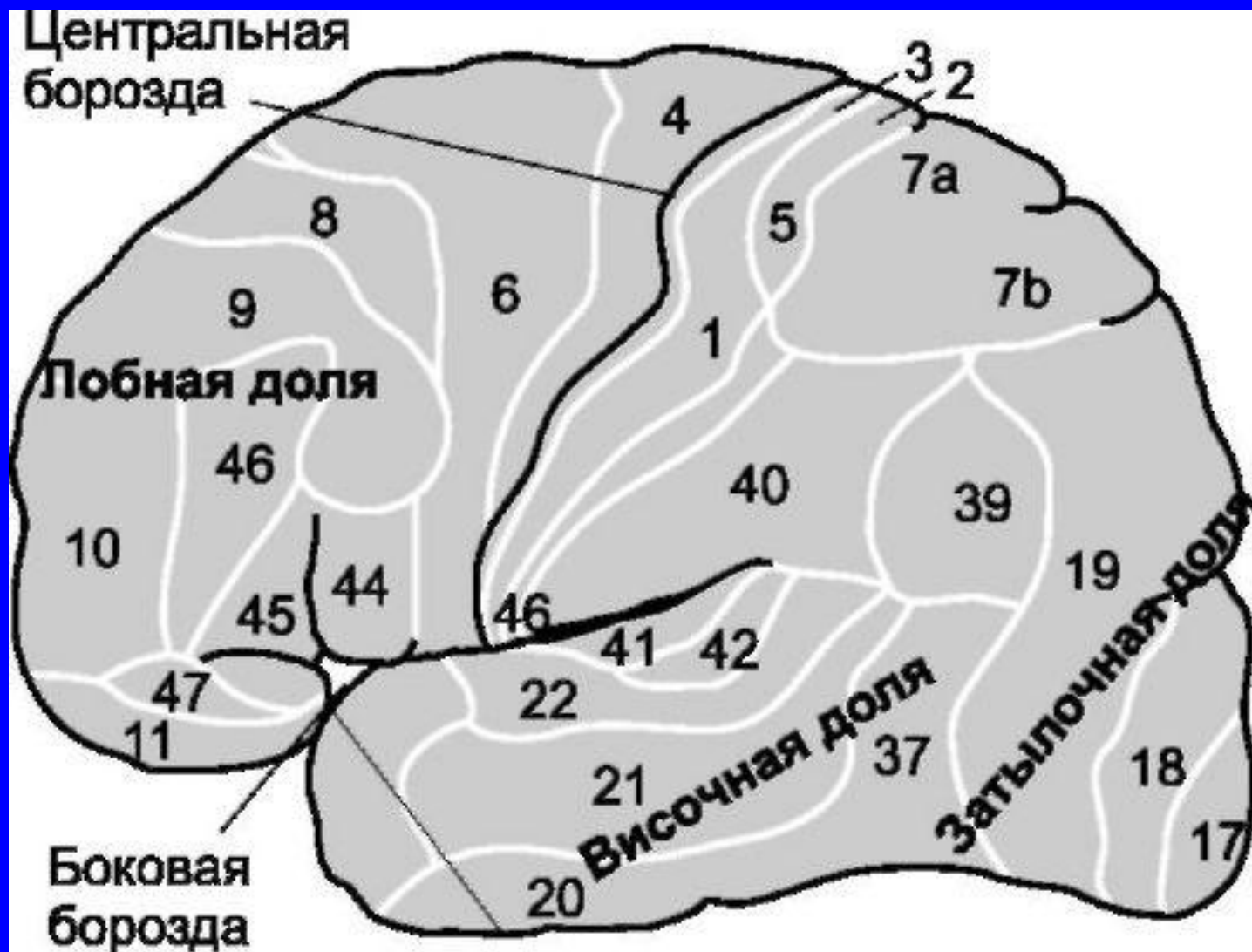
Вестибулярный анализатор:

- Симптомы поражения – корковое головокружение, вестибулярные галлюцинации, вестибулярная аура.

ИНТЕГРАТИВНЫЕ ПОЛЯ ЛЕВОЙ ВИСОЧНОЙ ДОЛИ

- Сенсорная афазия – поле 22, центр Вернике.
- Амнестическая афазия – поля 37, 40.

ИНТЕГРАТИВНЫЕ ПОЛЯ ЛЕВОЙ ВИСОЧНОЙ ДОЛИ



ПРИЗНАКИ ПОРАЖЕНИЯ ВИСОЧНОЙ ДОЛИ

- Симптом «Уже виденного».
- Симптом «Никогда не виденного».
- Симптом «Уже пережитого».
- Нарушение памяти (фиксационная амнезия).
- Депрессия.

ПРИЗНАКИ ПОРАЖЕНИЯ ОПЕРКУЛЯРНОЙ ЗОНЫ

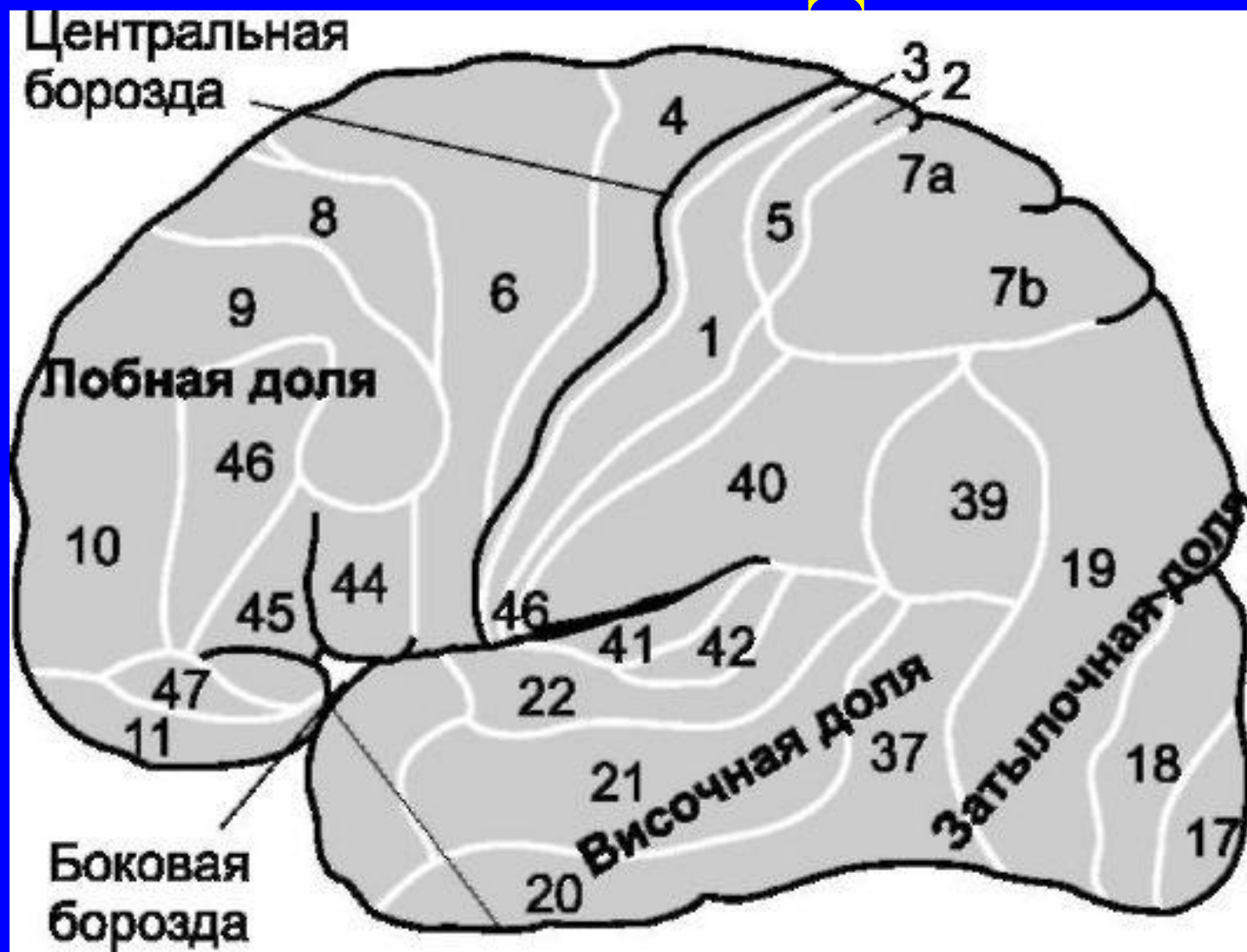
- **Оперкулярный синдром** - непроизвольные жевательные, облизывающие, причмокивающие движения.

ПРОЕКЦИОННЫЕ ПОЛЯ ЗАТЫЛОЧНОЙ ДОЛИ

Клин, язычная извилина, поле 17
(зрительная зона)

- Симптомы выпадения – отрицательные скотомы по типу **ГОМОНИМНОЙ ГЕМИАНОПСИИ**.
- Симптомы раздражения – **ФОТОПСИИ**, **МЕТАМОРФОПСИЯ**.

ПРОЕКЦИОННЫЕ ПОЛЯ ЗАТЫЛОЧНОЙ ДОЛИ

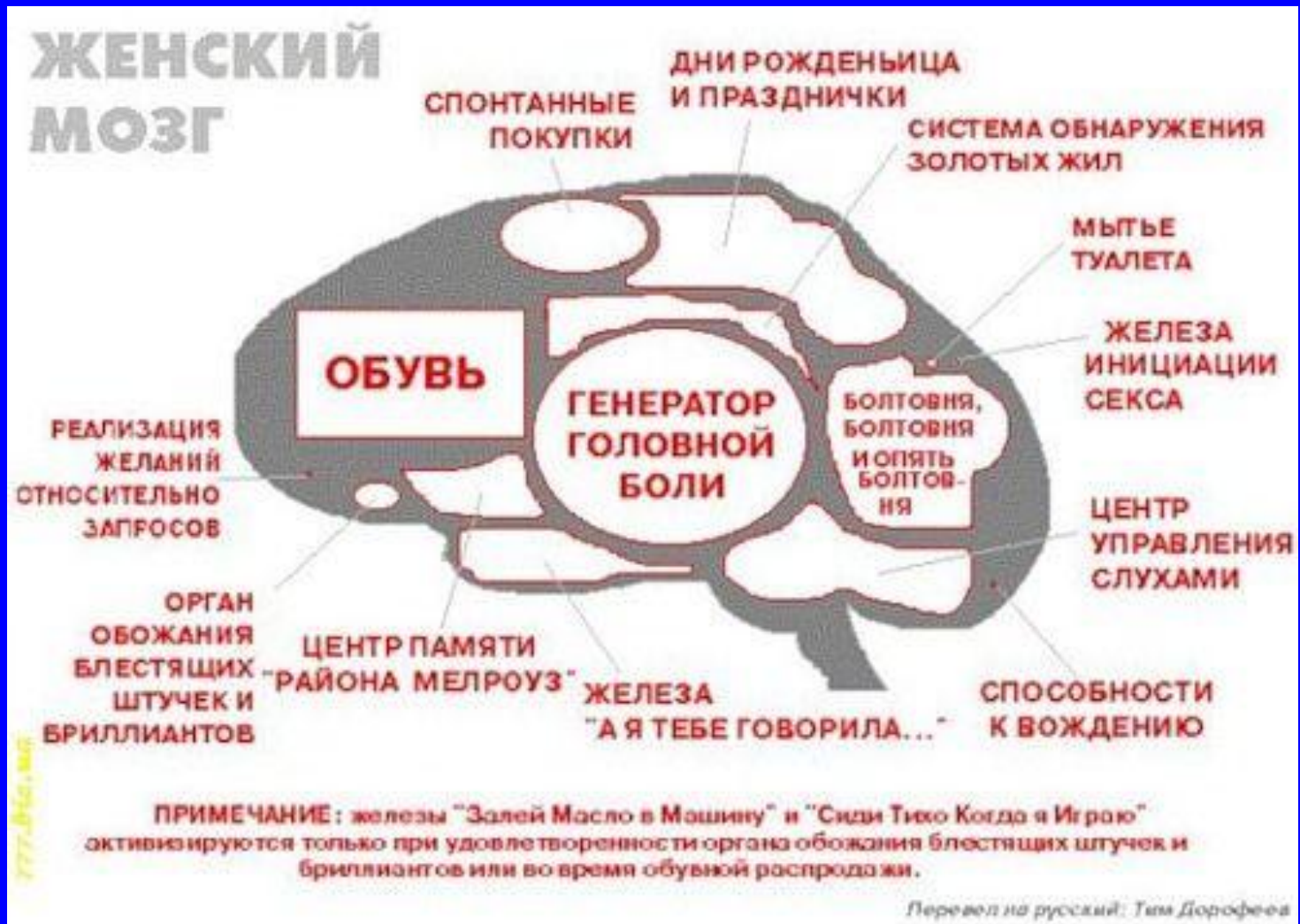

АССОЦИАТИВНЫЕ ЗОНЫ ЗАТЫЛОЧНОЙ ДОЛИ

Конвекситальные отделы, поля 18, 19

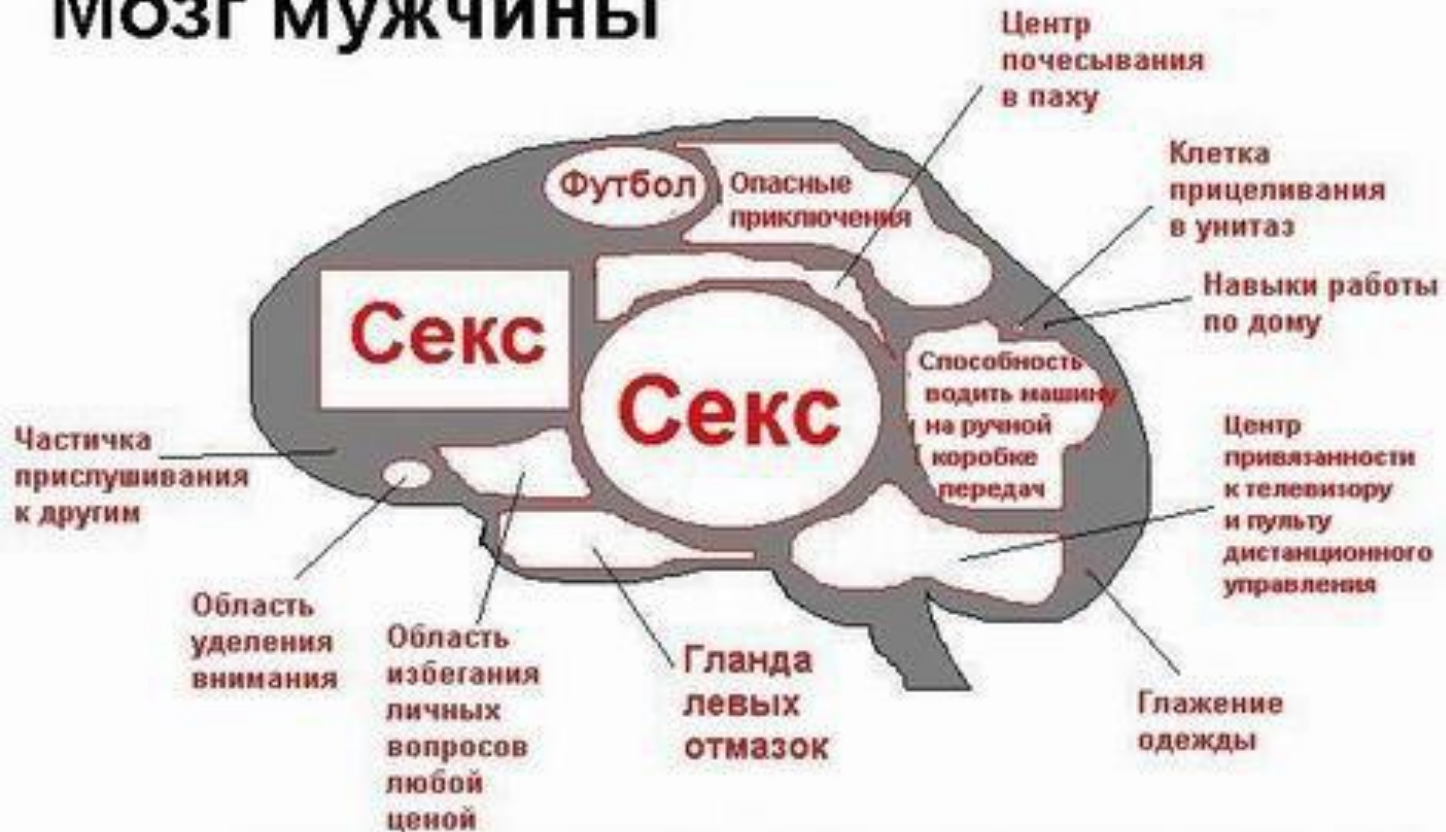- Симптомы выпадения – зрительная агнозия (корковая слепота).
- Симптомы раздражения – зрительные галлюцинации, зрительная аура.

АССОЦИАТИВНЫЕ ЗОНЫ



АССОЦИАТИВНЫЕ ЗОНЫ

Мозг мужчины



Примечание: гланда "Прислушивание к плачу детей среди ночи" не показана ввиду ее малого размера и недоразвитости. Лучшее всего по микроскопом.