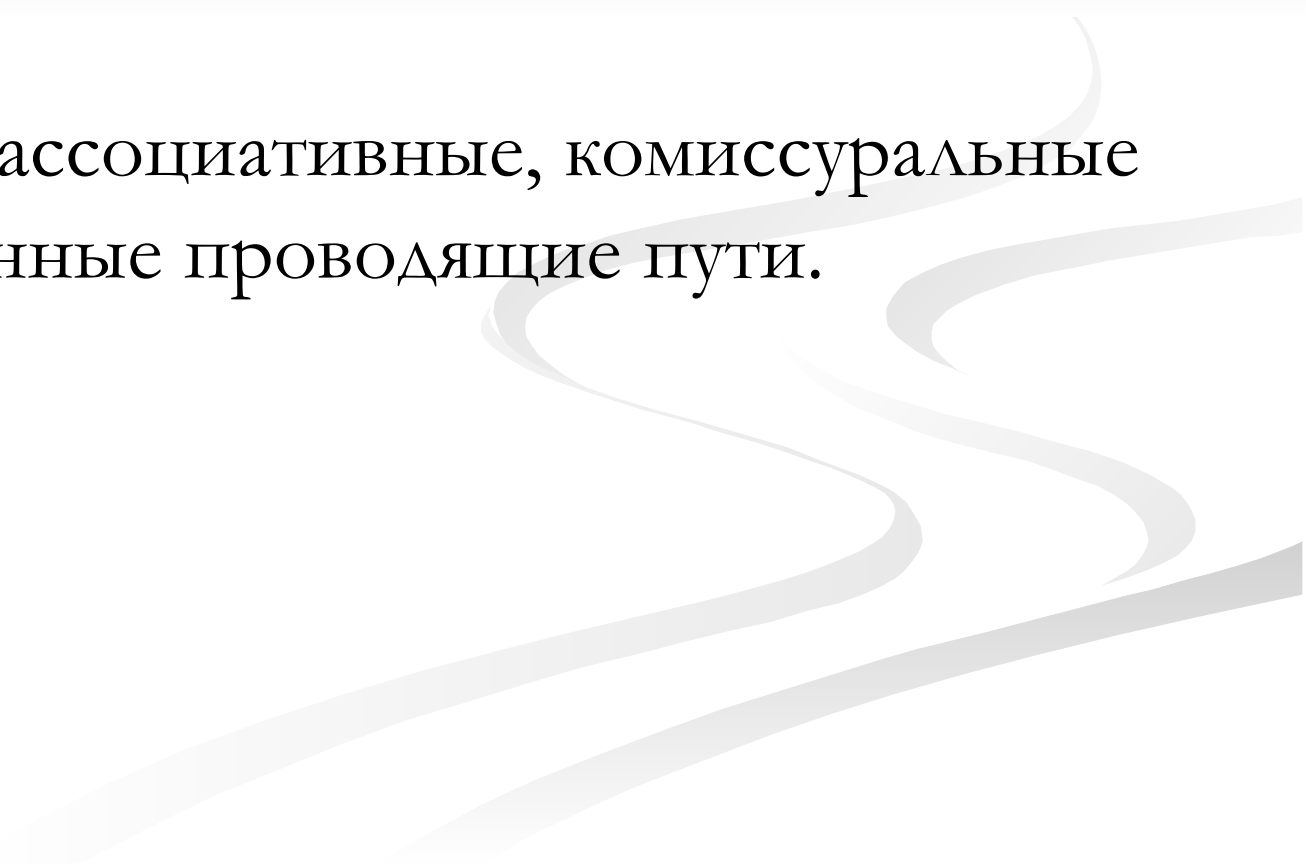


Проводящие пути

Головного и спинного мозга

The background features several thick, light gray wavy lines that flow from the right side towards the left, creating a sense of movement and depth.

Проводящие пути

- Образованы цепями нейронов, тела которых располагаются в различных отделах нервной системы.
 - Различают: ассоциативные, комиссуральные и проекционные проводящие пути.
- 

ПРОВОДЯЩИЕ ПУТИ

АССОЦИАТИВНЫЕ

КОМИССУРАЛЬНЫЕ

ПРОЕКЦИОННЫЕ

**Восходящие
проекционные
пути**

**Нисходящие
проекционные
пути**

**экстероре
цептивные**

**проприоцеп
тивные**

**Интеро-
цептивные**

**Пирами-
дный путь**

**Экстрапи-
рамидный
путь**

Ассоциативные проводящие пути

- Соединяют различные функциональные центры (ядра), расположенные в пределах одной половины мозга.
- По ассоциативным проводящим путям нервные импульсы (сигналы, информация) передаются из одних центров другим центрам.

Комиссуральные проводящие пути

- Соединяют одинаковые по расположению и функциям центры (ядра), находящиеся в правой и левой половинах мозга.
- Комиссуральные проводящие пути служат для координации действий правой и левой частей тела.

Проекционные проводящие пути

- соединяют нижерасположенные центры (спинной мозг) с вышерасположенными центрами (головным мозгом) или находящиеся выше центры (головной мозг, кора большого мозга и другие его ядра) с нижерасположенными ядрами ствола головного мозга и спинного мозга.

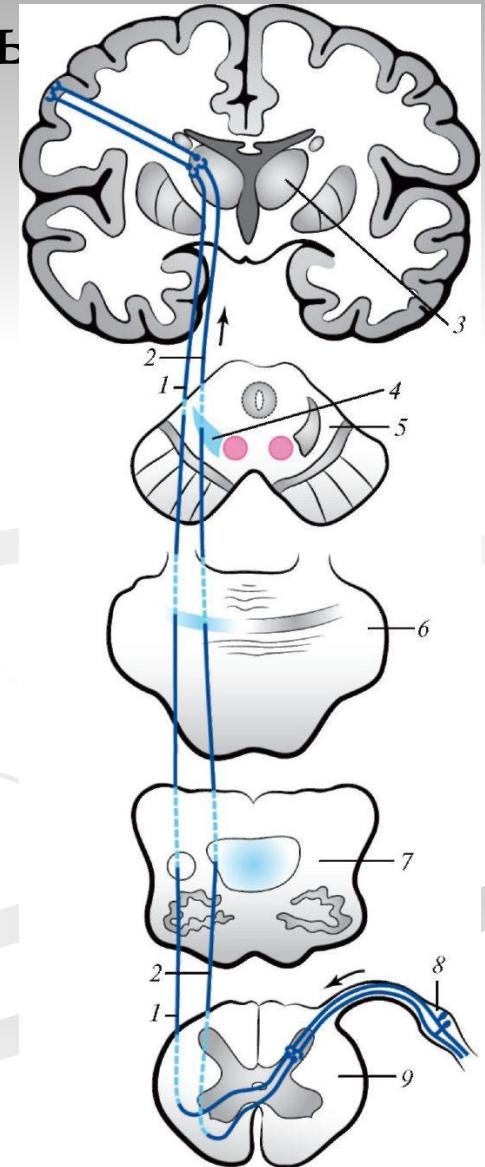
- С учетом направления следования нервных импульсов проекционные проводящие пути подразделяют на восходящие (чувствительные) проводящие пути и нисходящие (двигательные, секреторные) пути .
- **Восходящие проекционные пути** в свою очередь подразделяются на экстероцептивные, проприоцептивные и интероцептивные пути.

- Экстерорецептивные пути Проводят импульсы, возникшие в результате воздействия на организм факторов внешней среды (от рецепторов кожи, органов чувств).
- Проприоцептивные пути проводят импульсы от органов опорно-двигательного аппарата (мышц, сухожилий, суставных капсул).
- Интерорецептивные несут нервные импульсы от органов внутренней среды организма (о давлении тканевой жидкости в тканях и крови в кровеносных сосудах, уровне обмена веществ).

- В группе нисходящих проекционных путей выделяют **пирамидный путь** – главный двигательный, по которому импульсы из предцентральной извилины идут к скелетным мышцам и **экстрапирамидные пути** – к которым относятся все остальные нисходящие проекционные пути.

Проводящий путь температурной и болевой чувствительности (латеральный спиноталамический путь)

- 1. латеральный спино-таламический путь
- 2. передний спино-таламический путь
- 3. таламус
- 4. медиальная петля
- 5. поперечный разрез среднего мозга
- 6. поперечный разрез моста
- 7. поперечный разрез продолговатого мозга
- 8. спинномозговой узел
- 9. поперечный разрез спинного мозга.

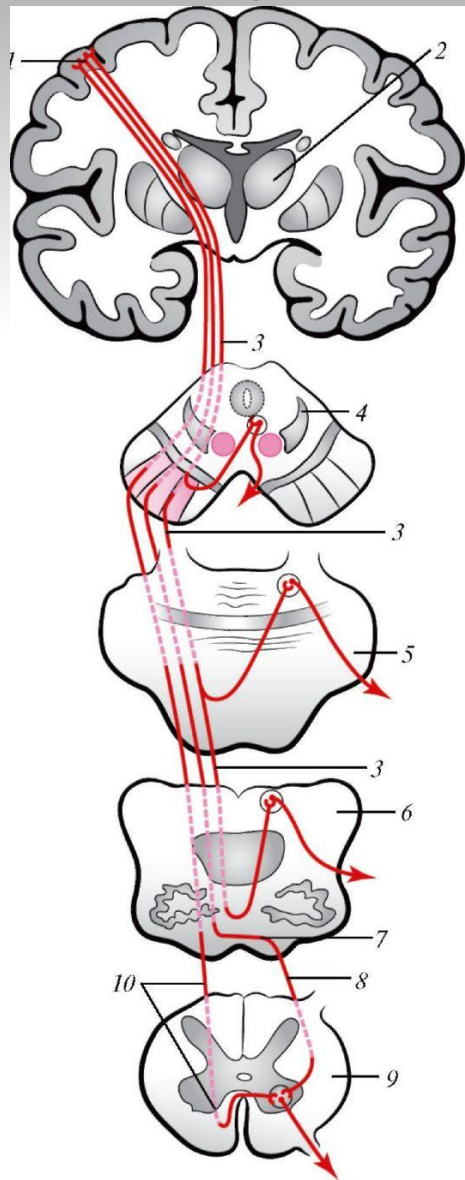


- Первый нейрон этого пути расположен в спинномозговом узле. Это псевдоуниполярная клетка, дендриты которой начинаются рецепторами в кожных покровах (слизистой оболочке).
- Аксоны этих нейронов образуют задние корешки спинномозговых нервов, идут в спинной мозг и заканчиваются на нервных клетках его задних рогов (второй нейрон).

- Аксоны вторых нейронов, через переднюю серую спайку, переходят в боковой канатик противоположной стороны и поднимаются вверх, проходят в дорсальной части продолговатого мозга, в покрышке моста и среднего мозга. Заканчиваются волокна вторых нейронов на клетках третьих нейронов дорсолатерального ядра таламуса.
- Аксоны третьего нейрона проходят проходят наверх через заднюю ножку внутренней капсулы и поднимаются вверх к коре постцентральной извилины (корковый центр общей чувствительности).

- В результате того что нервные волокна вторых нейронов переходят на противоположную сторону, импульсы от левой половины тела передаются в правое полушарие большого мозга, а от правой половины — в левое полушарие.

Латеральный и передний корково-спинномозговые (пирамидные пути)



- 1. предцентральная извилина
- 2. таламус
- 3. корково-ядерный путь
- 4. поперечный разрез среднего мозга
- 5. поперечный разрез моста
- 6. поперечный разрез продолговатого мозга
- 7. перекрест пирамиды
- 8. латеральный (боковой) корково-спинномозговой путь
- 9. поперечный разрез спинного мозга
- 10. передний корково-спинномозговой путь.

- Эти пути начинаются от нейронов верхних двух третей предцентральной извилины и парацентральной доли.
- Эти аксоны проходят через переднюю часть задней ножки внутренней капсулы, спускаются вниз в нижних (передних) отделах ствола мозга.
- На границе со спинным мозгом часть волокон этого пути переходит на другую сторону и далее спускается вниз в боковом канатике спинного мозга.
- Этот пучок волокон получил название латерального корково-спинномозгового пути, он заканчивается на двигательных нейронах передних рогов спинного мозга.

- Другая часть волокон корково-спинномозгового пути продолжается вниз в переднем канатике спинного мозга своей стороны. Это передний корково-спинномозговой путь. И только на уровне сегментов спинного мозга волокна этого (переднего) пути переходят на противоположную сторону и заканчиваются на клетках двигательных нейронов передних рогов спинного мозга.
- Аксоны нейронов передних рогов спинного мозга образуют передние корешки спинномозговых нервов и направляются к скелетным мышцам.

Корково-ядерный путь

- начинается от нейронов нижней трети предцентральной извилины.
- Аксоны первого нейрона этого пути идут вниз через коллено внутренней капсулы, далее проходят в основании ствола мозга.
- Волокна этого проводящего пути в стволе среднего мозга переходят на противоположную сторону (образуют перекрест). В среднем мозге волокна заканчиваются на нейронах двигательных ядер III и IV черепных ядер на уровне моста идут к двигательным ядрам V, VI и VII черепных нервов.

- Волокна, перешедшие на другую сторону в продолговатом мозге, заканчиваются на нейронах двигательных ядер IX, X, и XI черепных нервов.
- Аксоны нейронов всех этих двигательных ядер образуют двигательные корешки черепных нервов и направляются к скелетным мышцам головы и шеи.