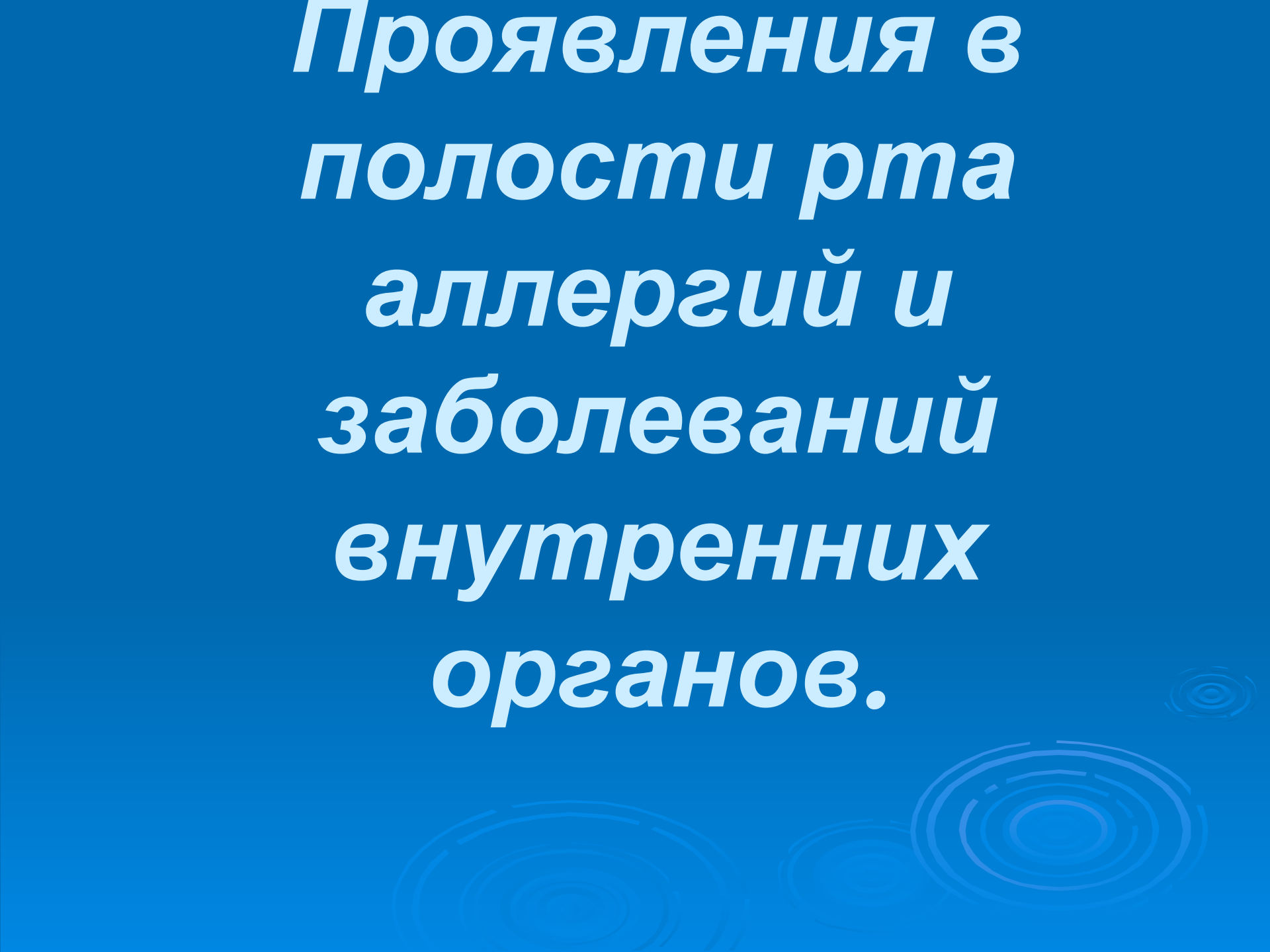


***Проявления в  
полости рта  
аллергий и  
заболеваний  
внутренних  
органов.***



# **Поражения слизистой оболочки обусловленные аллергией и приемом лекарственных препаратов**

## **Заболевания связанные с реакцией немедленного типа:**

- - анафилактический шок;
- - отек Квинке;
- - крапивница.

## **Заболевания связанные с реакцией замедленного типа:**

- медикаментозные стоматиты;
- токсико - аллергические стоматиты (катаральный, катарально – геморрагический, эрозивно – язвенный, язвено–некротический стоматиты, хейлиты, глосситы, гингивиты).

## **Системные токсико – аллергические заболевания:**

- - многоформная экссудативная эритема;
- - синдром Стивенса – Джонсона;
- - синдром Лайелла;
- - хронический рецидивирующий афтозный стоматит;
- - синдром Бехчета;
- - синдром Шегрена.

# Анафилактический шок

- 1. Геодинамический вариант с преимуществом симптомов острой сердечно-сосудистой недостаточности: слабый пульс, гиперемия кожи, которая чередуется с бледностью, усилено потовыделение, снижение артериального давления, обморок.
- 2. Церебральный вариант, когда больной становится обеспокоенным, у него возникает чувства страха, судороги, симптомы отека мозга (головная боль, тошнота, рвота, гемиплегия, афазия, и тому подобное).
- 3. Асфиксический вариант с преимуществом расстройств органов дыхания (бронхоспазм, симптомы отека гортани, легких).
- 4. Абдоминальный вариант – расстройства ШКТ (тошнота, рвота, понос, боль, в области желудка, кишечника).

## *Неотложная помощь* включает:


- предоставление больному горизонтального положения с приподнятой головой;
- введение **0,1% раствора адреналина по 5 мкг/кг**
- для поддержки гемодинамики в/в введения **глюкозы – 1 мкг/кг за минуту**;
- кристаллоидных (не белковых) кровезаменителей;
- **1% раствор димедрола в/в 0,5-1 мкг/кг** в случае стойкой гипотензии;
- **преднизалона по 3-5 мг/кг в/в** разово.
- По показаниям проводят сердечно-легочную реанимацию

# Отек Квинке

- – ограниченный отек кожи и слизистых оболочек, развивается остро, может сопровождаться повышением температуры тела, типичной локализацией (лицо, СОПР, мягкое небо). Отек вызывает неприятные ощущения распираания, он безболезнен. **Опасный отек Квинке** с локализацией в участке голосовых связок - аллергический отек гортани.

# Неотложная помощь

- заключается в прекращении последующего введения аллергена.
- Назначают антигистаминные препараты в обычных дозах вовнутрь, в/м, в/в. Также применяют глюкокортикоидные гормоны (преднизолон от 1-2 до 3-5 мг/кг в тяжелых случаях). В случае попадания аллергена в пищеварительный канал необходимо промыть желудок и поставить очистительную клизму. Полезным является назначение сорбентов. С целью уменьшения зуда на СОПР накладывают мази, которые содержат гормональные препараты.

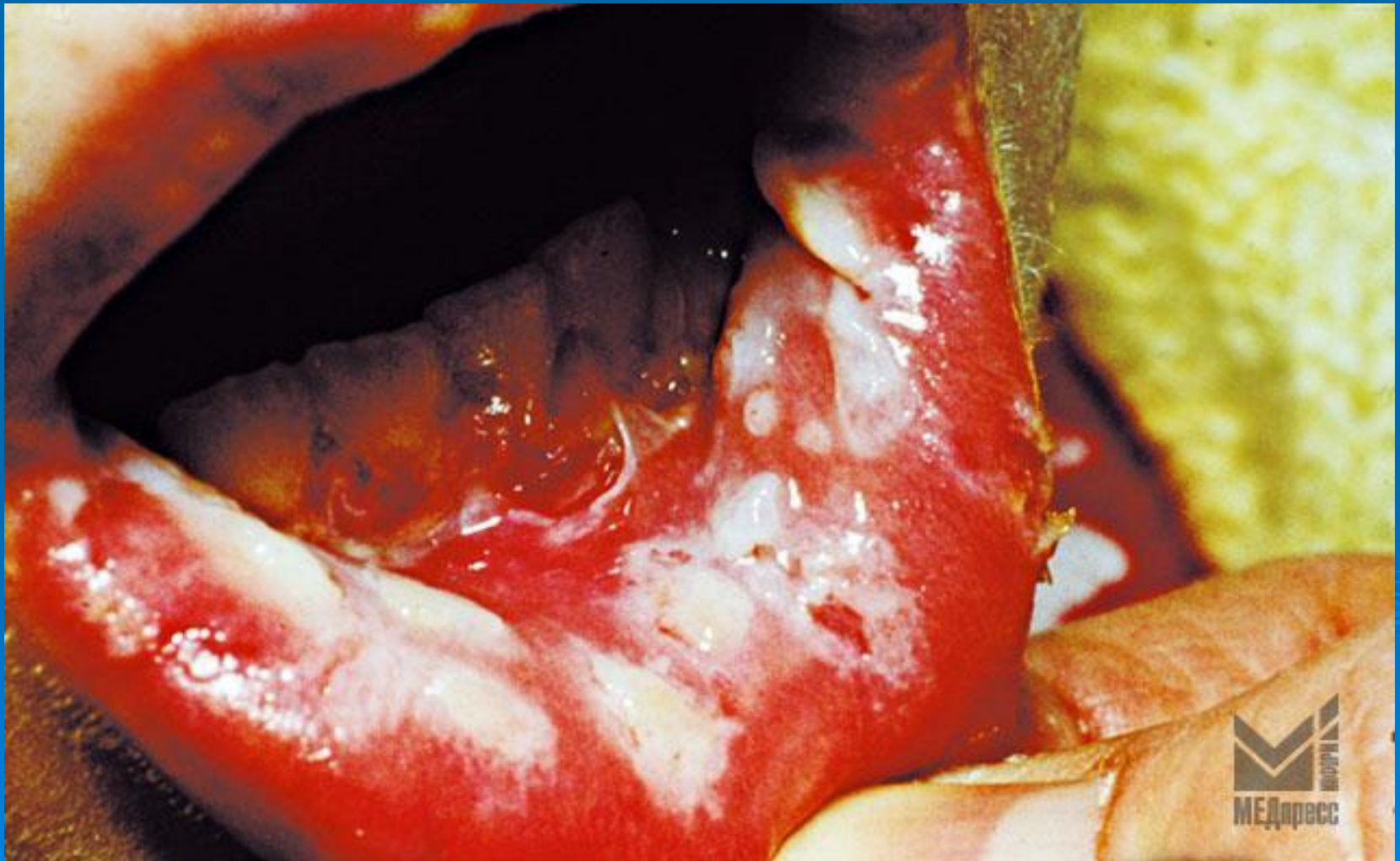

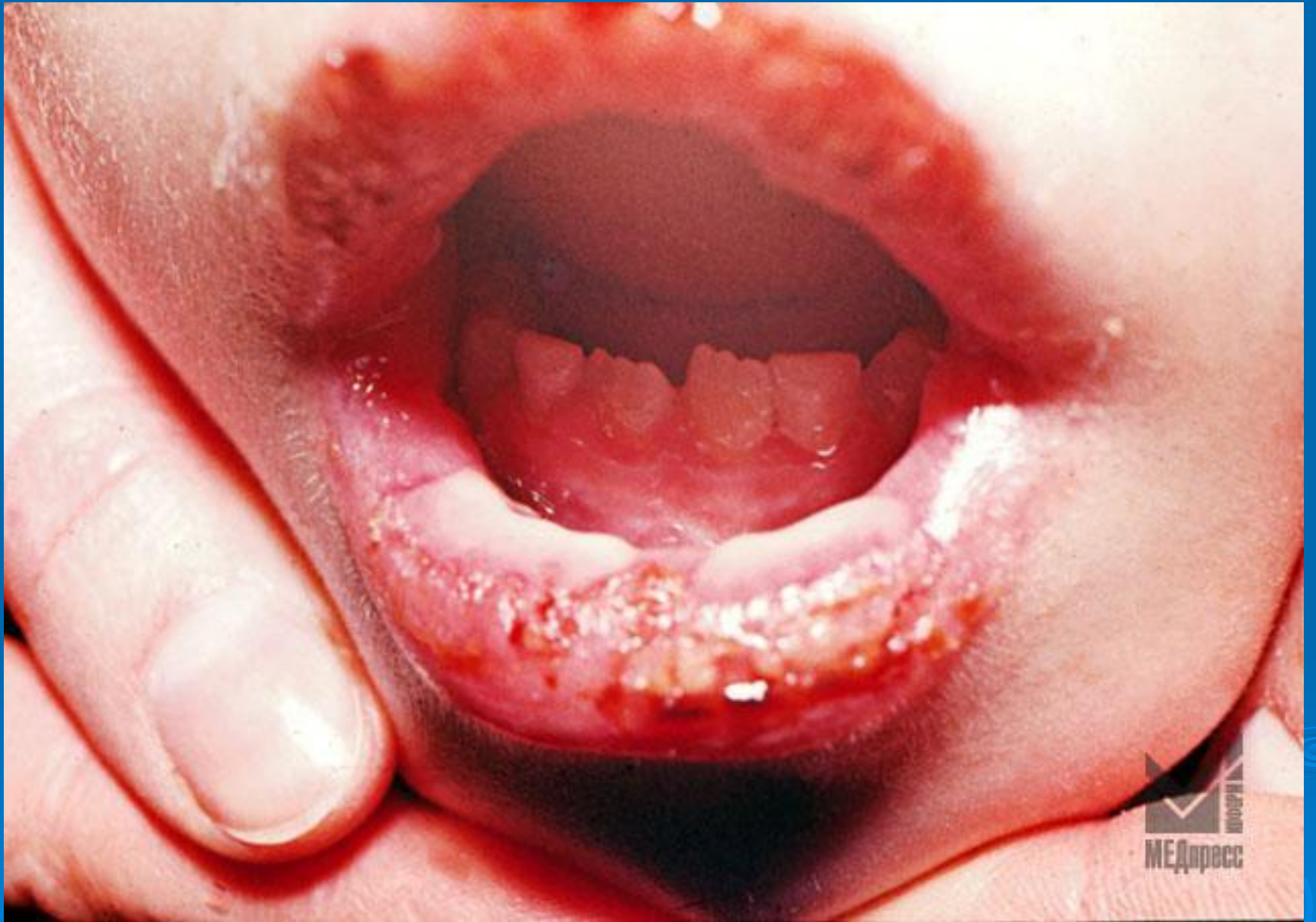# Крапивница

- ограниченный временный отек дермы или соединительнотканного слоя слизистой оболочки.
- Характерно быстрые и разлитые высыпания на коже и СОПР зудящих волдырей, которые возникают в результате повышения проницательности сосудов МЦР и сопровождаются отеком окружающих тканей. Волдыри держатся 1-2 часа на СОПР.
- *Лечение включает* специфическую, иммунологическую, патогенетическую, симптоматическую терапию;
- местную антисептическую обработку: аппликации и повязки с использованием десенсибилизирующих препаратов, кератопластиков.

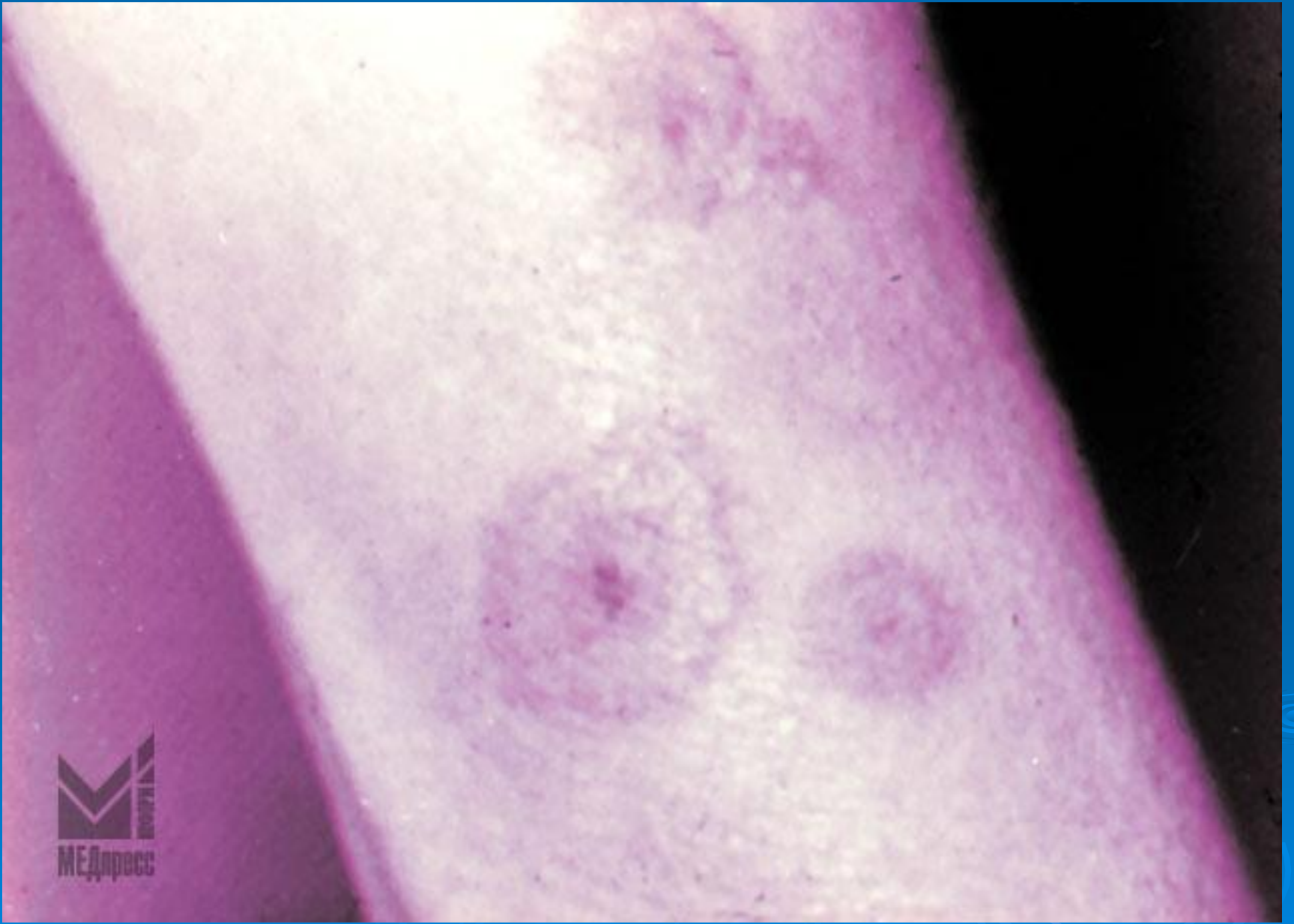

# Многоформная экссудативная эритема (МЭЭ)



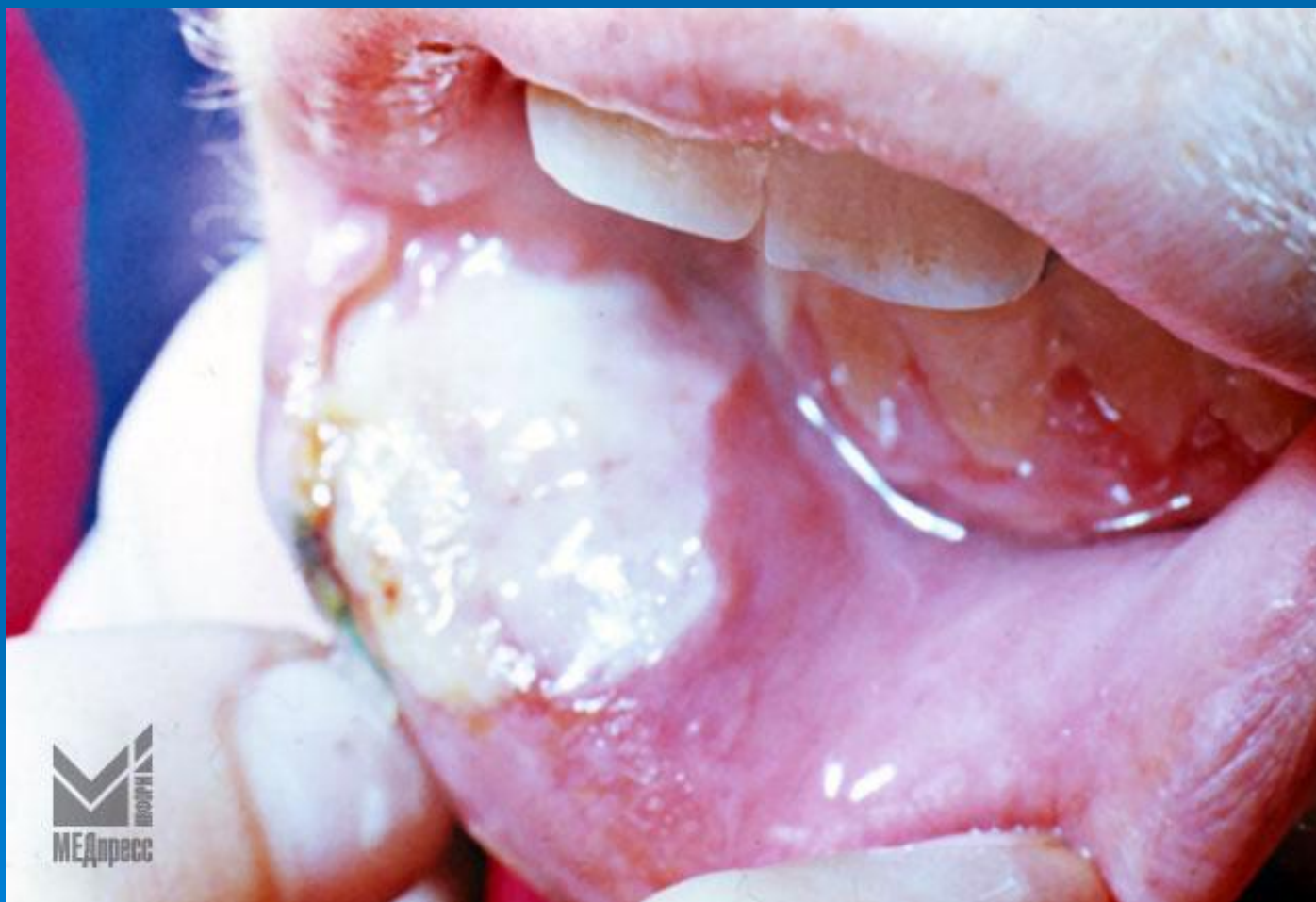




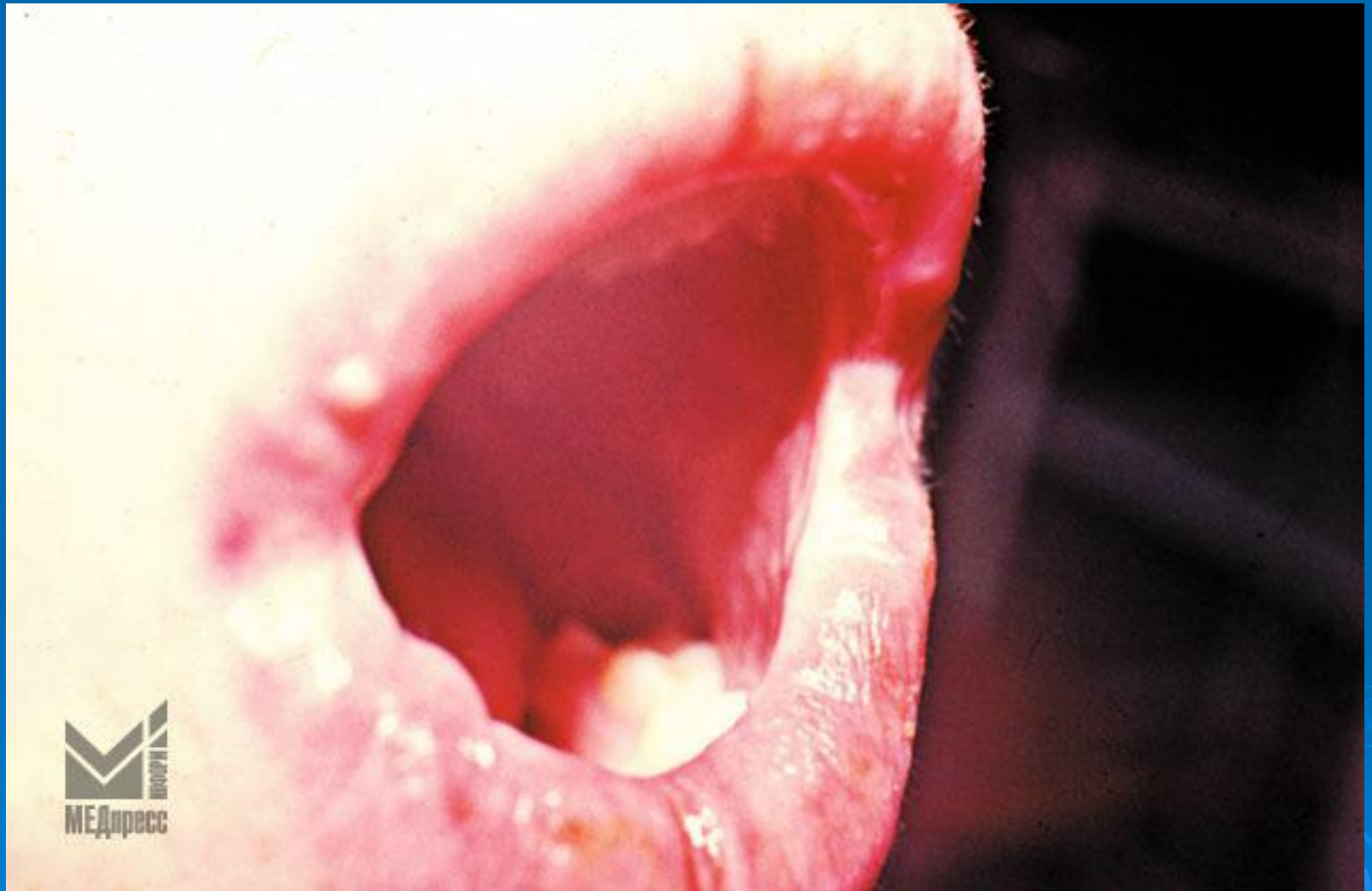
Клинические проявления	МЭЭ	Синдром Стивенса-Джонсона	Синдром Лайела
Боль в полости рта волдыри, эрозии, эритема	имеется	имеется	имеется
Кровянистые корки на красной кайме губ, отечность губ.	имеется	имеется	имеется
Волдыри, пятна, папулы, корки.	пятна, папулы, корки	крупные волдыри	огромные волдыри
Волдыри, эрозии на конъюнктиве, слизистой носа, гениталиях	нет	имеется	имеется
Общее состояние	удовлетворительное, средней тяжести, редко тяжелое	тяжелое	очень тяжелое

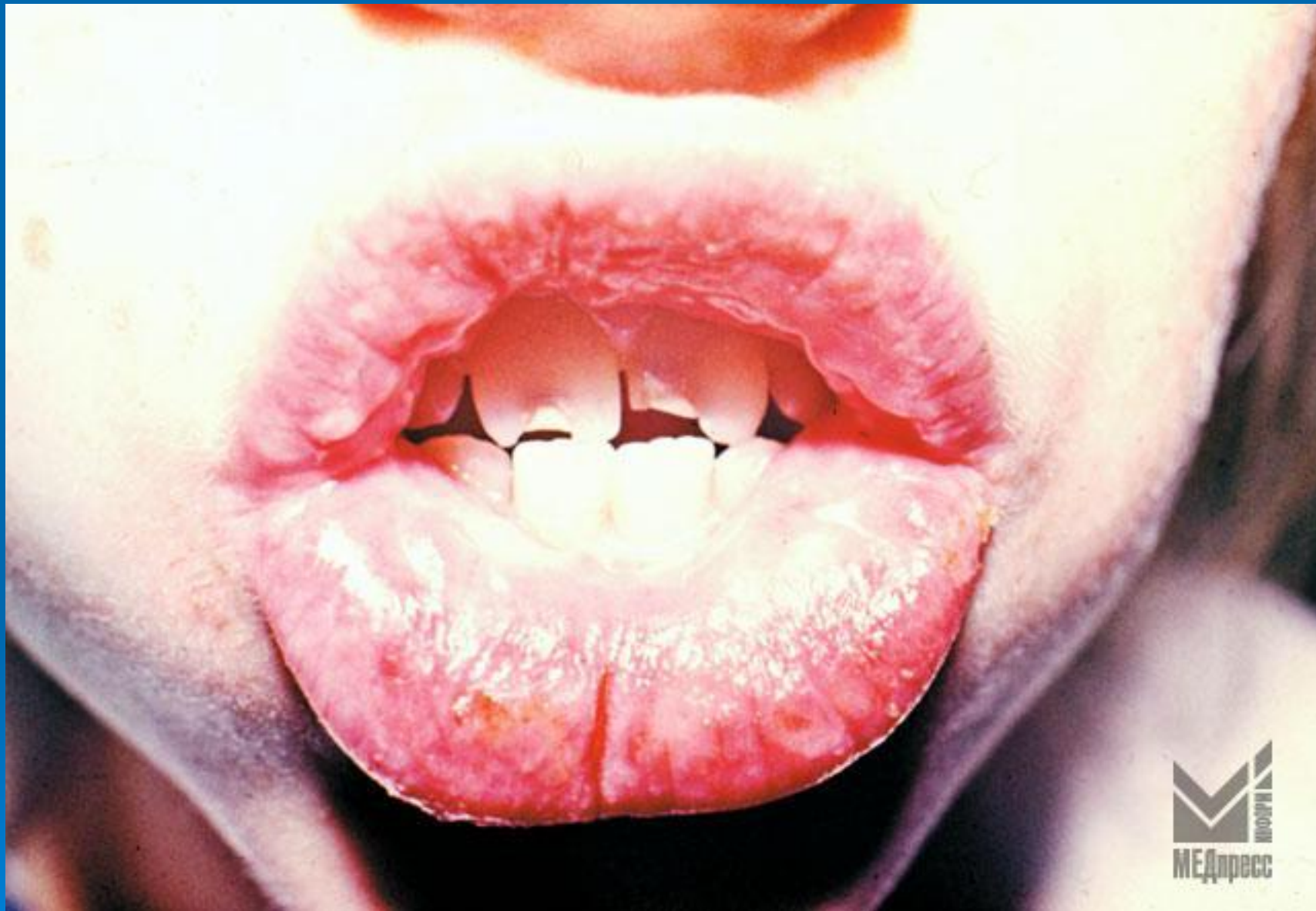
# Рубцующийся стоматит Сеттона



# Рубцы после заживления афт Сеттона







# Хронический рецидивирующий афтозный стоматит (ХРАС)







