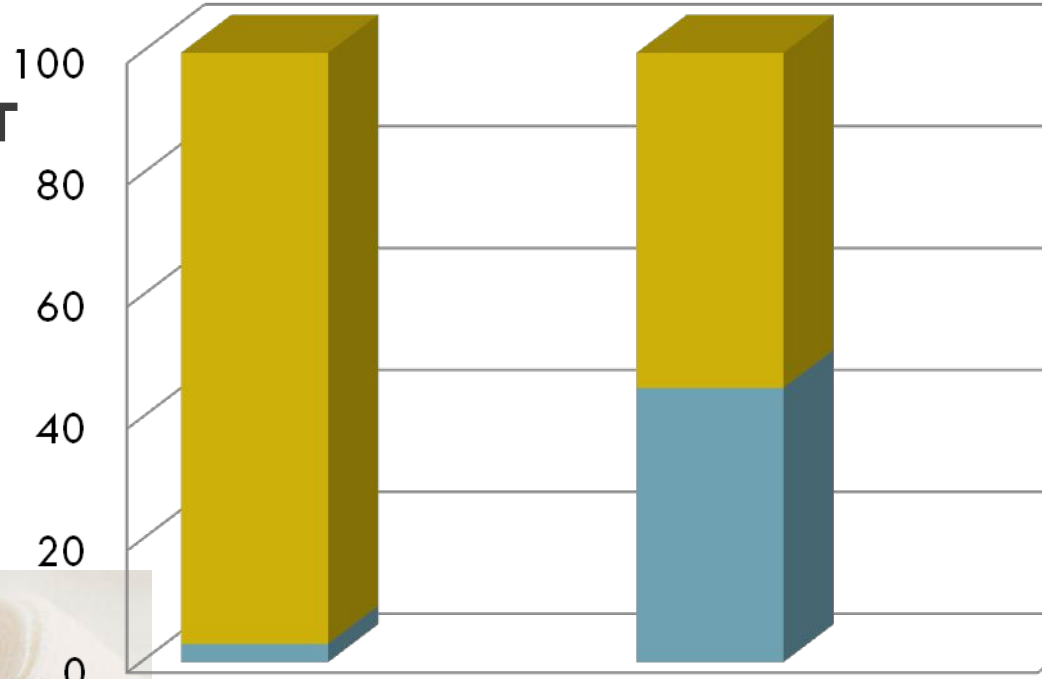


ПСОРИАТИЧЕСКИЙ АРТРИТ

A collection of medical supplies is arranged on a white surface. In the background, a blue stethoscope is visible. In the foreground, there is a large clear syringe with a blue plunger and a smaller clear syringe. Next to them is a small glass vial with a white label that has some text, including 'Н' and '40'. There are also some white plastic bags and a blue pen lying around. The overall scene suggests a clinical or laboratory setting.

Врач-дерматовенеролог Махмуд Асиф

Псориатический артрит – одна из наиболее тяжелых форм псориаза, часто приводящих к инвалидности



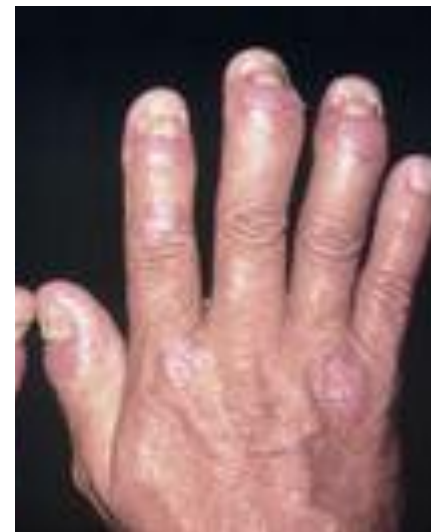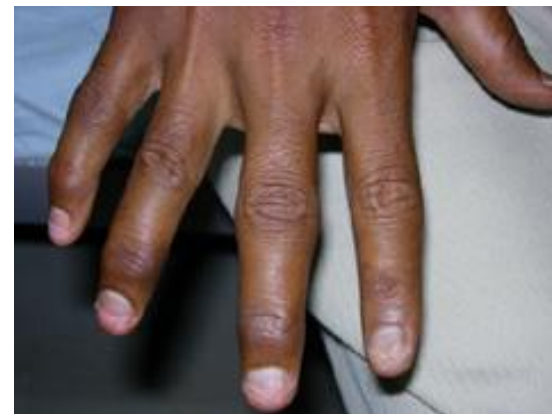Распространенность псориаза в популяции

Распространенность артрита среди больных псориазом

Псориатический артрит

Псориатический артрит чаще начинается в мелких суставах кистей и стоп с последующим поражением любых других суставов (чаще — коленных, голеностопных).

Практически всегда при обследовании у пациентов отмечается: поражение позвоночника и крестцово-подвздошных суставов и сухожилий.



Клинические формы псориатического артрита

Асимметричный олигоартрит

Артрит дистальных межфланговых суставов

Симметричный ревматоидноподобный артрит

Мутилирующий (обезображивающий) артрит

Псориатический спондилит

Диагностические критерии псориатического артрита по Mathies

- 1 Поражение дистальных межфаланговых суставов пальцев;
- 2 Одновременное поражение трех суставов одного и того же пальца («палец-сосиска»);
- 3 Раннее поражение пальцев стопы;
- 4 Талалгия — боль в пятках;
- 5 Наличие кожных псориатических высыпаний или псориатическое поражение ногтей;
- 6 Случаи псориаза у родственников;
- 7 Отрицательные реакции на РФ;
- 8 Рентгенологические проявления: остеолизис с разноосевыми смещениями костей;
- 9 Рентгенологические признаки паравертебральных оссификаций.
- 10 Клинические или рентгенологические признаки сакроилеита.

Лабораторны

е

данные

Общий анализ
крови

Увеличение СОЭ, лейкоцитоз,
гипохромная анемия

Биохимический
анализ крови

Повышение уровня серомукоида,
фибриногена, сиаловых кислот, кислой
фосфатазы, альфа2- и у-глобулинов.

Исследование
крови на РФ

отрицательный результат

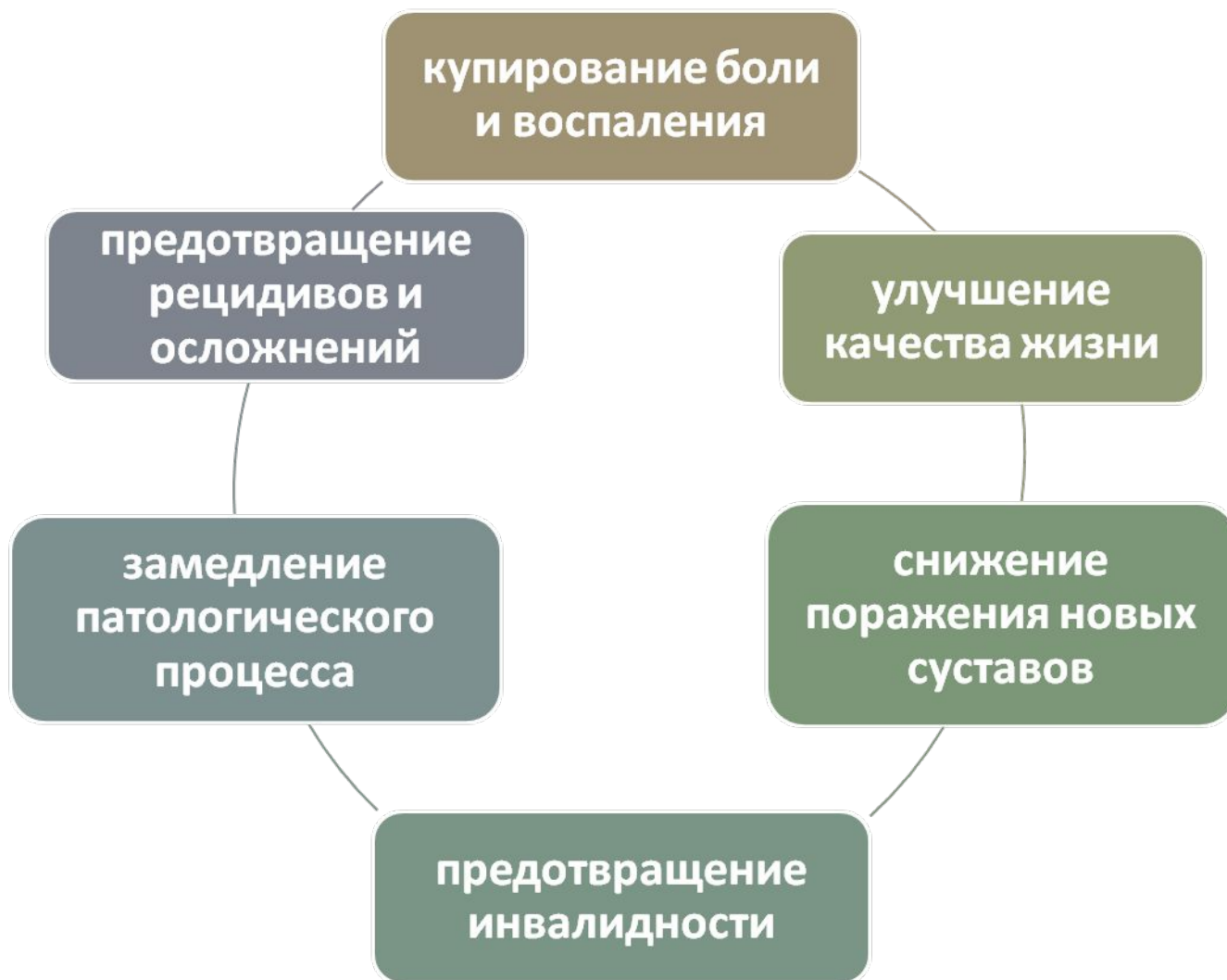Исследование
синовиальной
жидкости

высокий цитоз (более 5×10^9 /л),
нейтрофилез, муциновый сгусток
рыхлый, вязкость низкая.

Рентгенологическое исследование суставов

- эрозии на краях суставных поверхностей костей с последующим распространением на центральную часть сустава
- сужение суставной щели,
- зазубренный корковый слой
- диффузный остеопороз всей кости и остеолитический дефект концевой фаланги;
- патогномонично развитие анкилозов всех суставов одного и того же пальца,
- поражение крестцово-подвздошных сочленений,
- развитие грубых паравертебральных оссификатов (кальцификатов).

Общие принципы лечения



Лекарственная терапия

**Симптом-
модифицирующие
препараты**

- НПВП
- ГКС

**Болезнь-
модифицирующие
препараты**

- метотрексат
- циклоспорин-А
- сульфасалазин
- препараты биологического действия

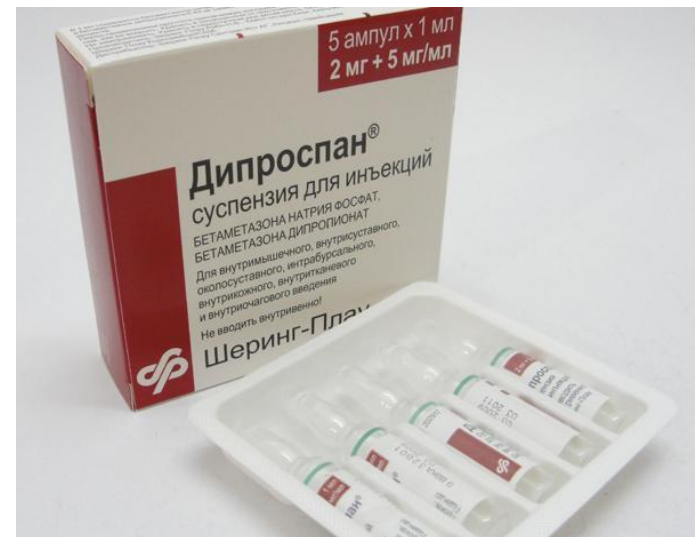Симптом-модифицирующие препараты

НПВП

- **Диклофенак** - 75 — 150 мг 1 р/сут, или в/м по 75 мг 1—2 р/сут
- **Ибупрофен** 200 мг 3—4 р/сут,
- **Индометацин** 25—50 мг 3 р/сут,
- **Кетопрофен** 320 мг 1 р/сут,
- **Мелоксикам** 7,5 мг 1—2 р/сут,
- **Напроксен** 500—1000 мг 1 р/сут,
- **Нимесулид** 100 мг 2 р/сут,
- **Пироксикам** 10 мг 2 р/сут

ГКС

- **Дипроспан** – 1 мл
- **Кеналог** - 40 мг/мл амп. 1 мл



Болезнь-модифицирующие препараты

Метотрексат

- **Доза:** 10 мг-15 мг в неделю в таблетках или в виде внутримышечных инъекций
- **Побочные эффекты:** анемия, лейкопения, тромбоцитопения, язвенный стоматит, желудочно-кишечные кровотечения, острая почечная недостаточность.



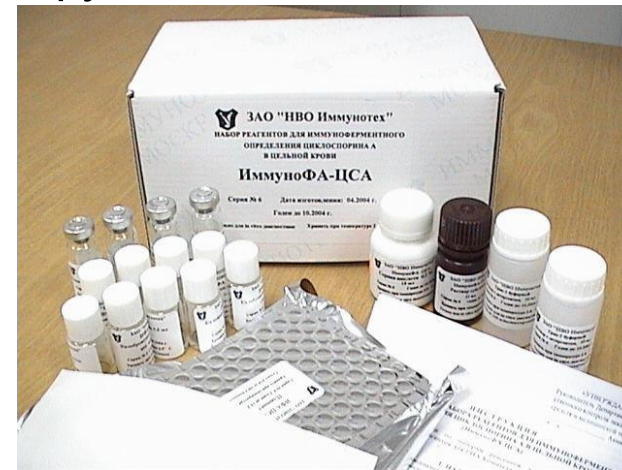
Сульфасалазин

- **Доза:** 2 гр/сутки (2 таблетки 2 раза в сутки), 2-6 месяцев
- **Побочные эффекты:** тошнота, рвота, агранулоцитоз, гемолитическая анемия, возможны аллергические реакции (анафилактический шок, синдром Лайела, синдром Стивенса-Джонсона).



Циклоспорин-А

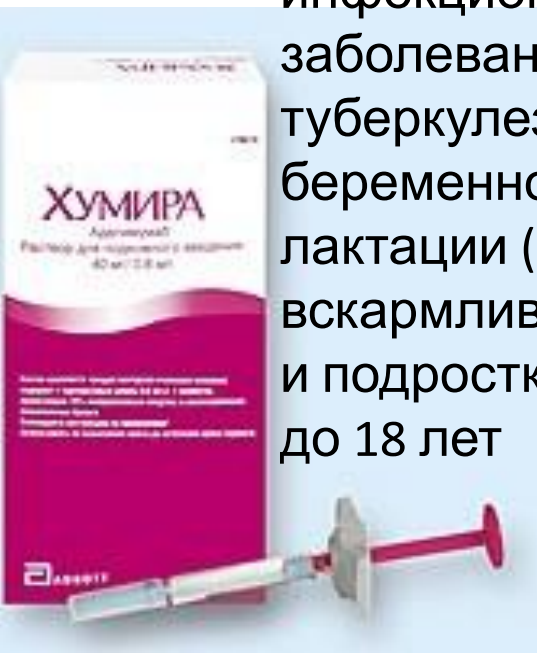
- **Доза:** 2,5 мг на 1 кг массы тела в день, можно повысить дозу на 1 мг/кг, максимально до 5 мг/кг.
- **Побочные эффекты:** повышение креатинина крови, нарушение функции печени.



Биологические препараты (моноклональные антитела к фактору некроза опухоли-α)

Адалимумаб (Хумира)

- **Доза:** п/к 40 мг 1 раз в 2 недели
- **Противопоказания:** инфекционные заболевания, в т.ч. туберкулез; беременность; период лактации (грудного вскармливания); детский и подростковый возраст до 18 лет



Инфликсимаб (Ремикейд)

- **Противопоказания:** тяжелый инфекционный процесс (например, сепсис, абсцесс, туберкулез или иная оппортунистическая инфекция); сердечная недостаточность средней или тяжелой степени; беременность; период грудного вскармливания



Физиотерапия



- Фонофорез гидрокортизона
- Диадинамические, синусоидальные модулированные, интерференционные токи
- Лазеротерапия
- Аппликации 50% раствора димексида с анальгином или гидрокортизоном и др.

A collection of medical supplies is arranged on a white surface. In the background, a blue stethoscope is partially visible. In the middle ground, there is a silver stethoscope head, a teal pen, and a syringe with a blue plunger. In the foreground, there is a small glass ampoule with a white label, a clear plastic syringe, and a white packet. The background features faint, handwritten blue ink notes. The text "СПАСИБО ЗА ВНИМАНИЕ!" is overlaid in the center in a light blue, bold, sans-serif font.

**СПАСИБО
ЗА ВНИМАНИЕ!**