

*Радиационно-индуцированная болезнь  
сердечно-сосудистой системы  
(демонстрация клинического  
наблюдения)*

Докладчик: аспирант Шакарьянц Г.А.

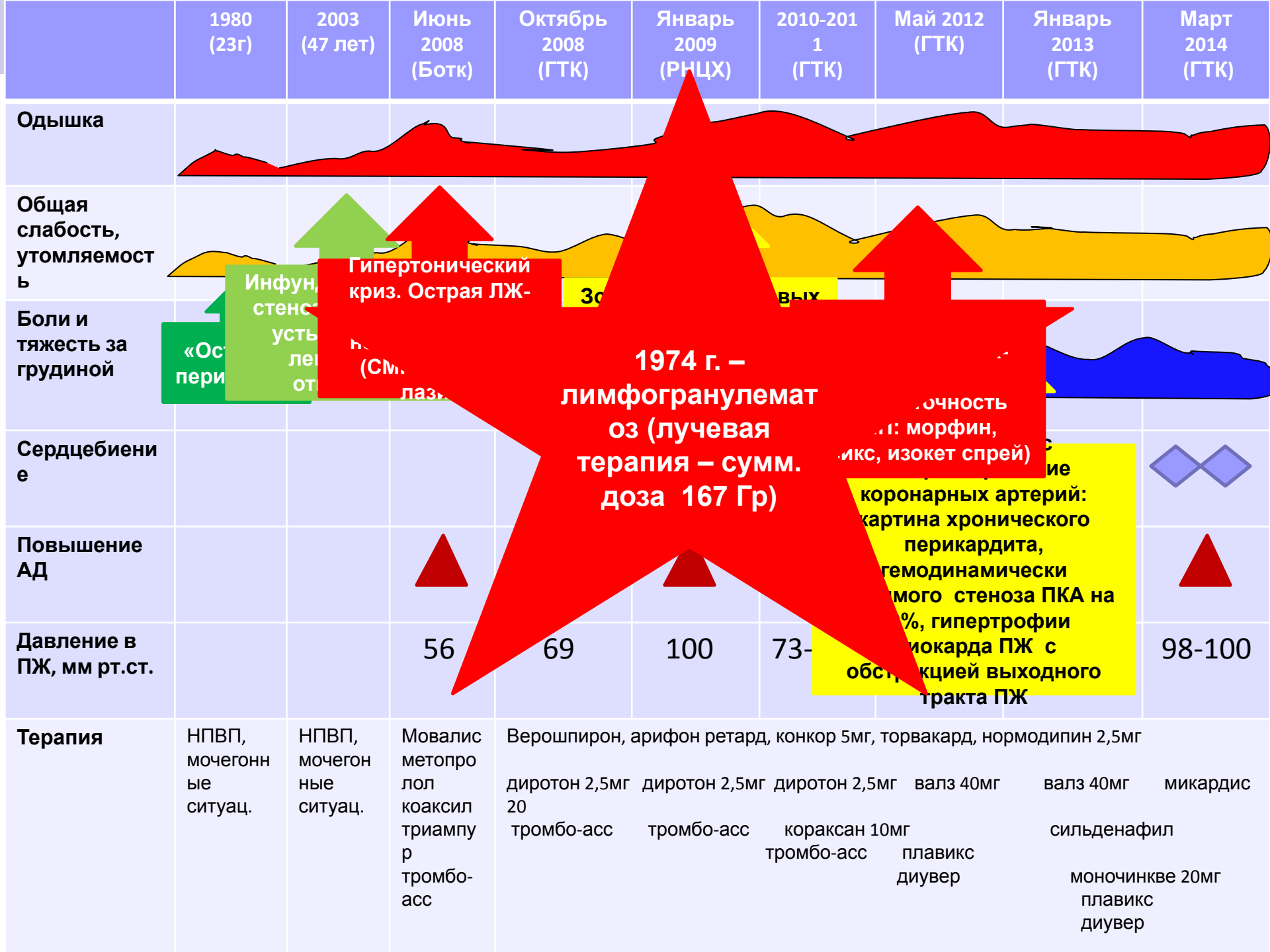
Лечащий врач, содокладчик: гл.н.с., д.м.н.  
Каплунова В.Ю.

Зав. отд. кардиологии : к.м.н. Найманн Ю.И.

Научный руководитель: профессор, д.м.н.  
Привалова Е.В.

**Пациентка С., 73 года.**  
**Жалобы при поступлении:**

- На головную боль, шум в ушах, поташнивание, неустойчивость походки при подъеме цифр АД до 180/100-90 мм рт. ст
- Одышку, иногда ощущения сердцебиения при подъеме по лестнице (3 этаж) или быстрой ходьбе на ,,,,М
- Снижение памяти (как проявляется?)



«Ос  
пери  
Инфун  
стенс  
усть  
ле  
от

Гипертонический криз. Острая ЛЖ-  
(СМ  
лаз

1974 г. –  
лимфогранулематоз (лучевая терапия – сумм. доза 167 Гр)

коронарных артерий:  
картина хронического перикардита, гемодинамически значимого стеноза ПКА на %, гипертрофии миокарда ПЖ с обструкцией выходного тракта ПЖ

точность  
морфин,  
изокет спрей)

## Анамнез жизни

Родилась в Рязанской области в 1941 г., национальность – русская. Росла и развивалась соответственно возрасту.

Образование высшее-техническое

Профессиональная деятельность: химик-технолог, в настоящее время пенсионерка, инвалид II группы с 2008г.

Профессиональные вредности: контакт с метилхлоридами

Вредные привычки: отрицает.

Семейное положение: замужем, 1 дочь 30 лет.

Перенесенные заболевания.

- Детские инфекции (ветряная оспа).
- В детстве частые ангины
- Аппендэктомия в 15 лет
- Удаление боцемиома на коже живота 2009 г., на лице 2014 г.

## *Анамнез жизни*

*Гинекологический анамнез:* менструации с 12 лет, регулярные, обильные, умеренно болезненные. Беременности - 2, роды – 1 (течение беременности и родов без осложнений), медицинский аборт – 1. Миома матки в стадии регресса. Менопауза с 51 года.

### *Семейный анамнез:*

Мать скончалась в возрасте 88 лет: ОНМК, ИБС, ГБ, повторные ОИМ, язвенная болезнь 12-перстной кишки, многоузловой зоб.

Отец скончался в возрасте 86 лет: разрыв аневризмы брюшного отдела аорты.

Сестра 59 лет – ГБ, ДОА коленных суставов.

*Аллергологический анамнез:* не отягощен.

## Состояние при поступлении

Состояние относительно удовлетворительное, сознание ясное, мнительна, легко возбудима, настроение неустойчивое, внимание снижено. Положение активное.

Рост 165 см, вес 83 кг, ИМТ= 30,5 кг/м<sup>2</sup>

Телосложение гиперстеническое. Кожные покровы обычной окраски и влажности, чистые. Видимые слизистые обычной окраски, чистые. Ногти без патологии.

Периферические л/узлы не увеличены. Подкожно-жировой слой развит чрезмерно, распределение равномерное.

**Пастозность голеней и стоп, симметричная.**

Щитовидная железа визуально и пальпаторно не увеличена. Глазные симптомы отрицательные.

Мышечная система развита умеренно. Тонус нормальный, мышечная сила адекватная. Видимой грубой патологии костно-суставной системы не выявлено.

Перкуторный звук над легкими – легочий. Дыхание **везикулярное**, хрипов нет. ЧД 17 в минуту. **Sat O<sub>2</sub> 98%**.

Тоны сердца: **приглушены, акцент II тона на аорте**. Ритм правильный, ЧСС 76-78 уд. в мин. **АД 170/100 мм рт.ст.** Периферическая пульсация сохранена. Патологической пульсации вен шеи нет. Вены нижних конечностей не изменены.

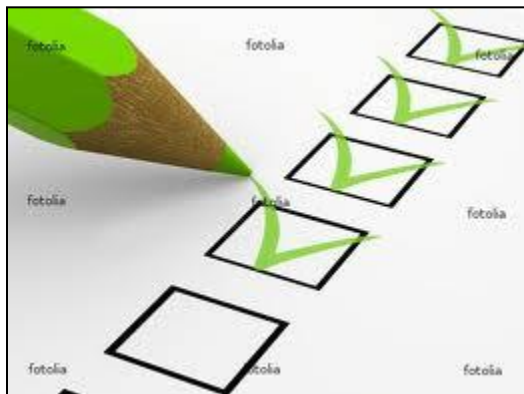Язык влажный, чистый. Миндалины не увеличены.

Живот округлой формы. При пальпации мягкий, б/болезненный, симптомов раздражения брюшины нет. Печень не выступает из-под края реберной дуги. Селезенка не пальпируется. Стул регулярный, 1 раз в день, оформленный, без патологических примесей.

Мочеиспускание не нарушено, безболезненно. Симптом поколачивания отрицательный с обеих сторон.

Очаговой неврологической симптоматики не выявлено.

## Миннесотский опросник качества жизни



Октябрь 2008– 54 балла  
Март 2014 – 32 балла

### Тест 6-минутной ходьбы (март 2014)

до исследования ЧСС 70 уд. в мин., Sat O<sub>2</sub> 98%  
пройденное расстояние – 210 м.

после исследования ЧСС 86 уд. в мин., Sat O<sub>2</sub> 96%.



# Оценка состояния функции эндотелия

График канала 1 (основного)

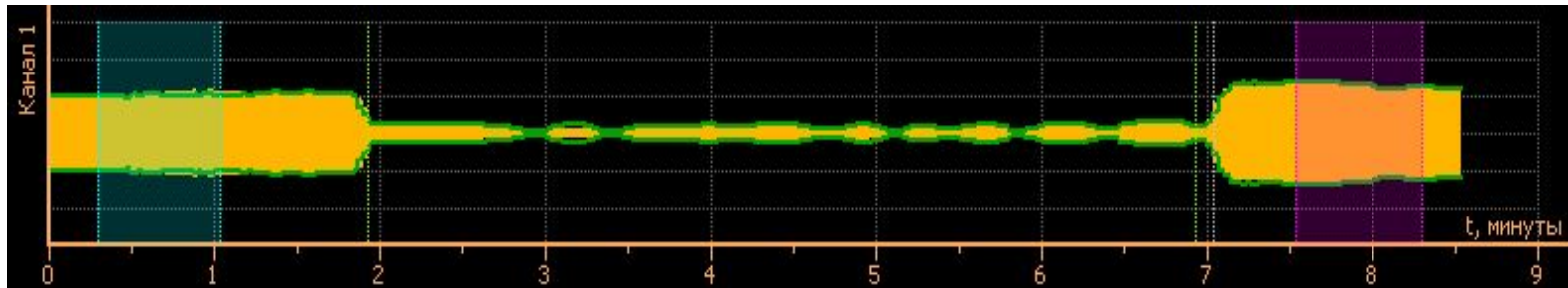
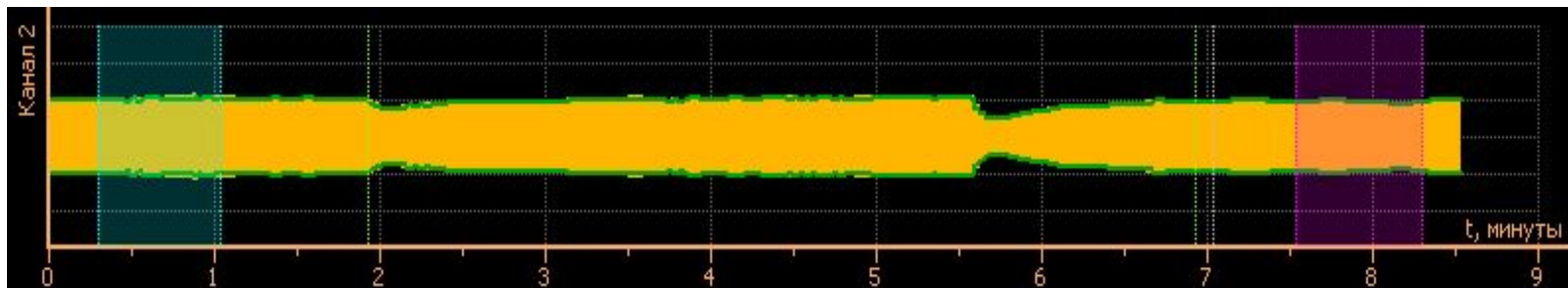


График канала 2 (референсного)




Прирост амплитуды сигнала составил **1.6** ( $N > 1.8$ )

Сдвиг фазы равен **8 мс** (модуль  $N > 10$  мс)



## Клинический анализ крови



Показатель	Значение	Норма
Гемоглобин, г/л	<b>188,3</b>	130 – 160
Лейкоциты, $10^9$ /л	5,30	4,0 – 9,0
Эритроциты, $10^{12}$ /л	<b>6,60</b>	3,7 – 4,7
Тромбоциты, $10^9$ /л	191,6	180 – 320
Нейтрофилы, %	41,72	С/Я 45 - 70 % П/Я 1 – 6 %
Лимфоциты, %	<b>47,16 (2,49*<math>10^{12}</math>)</b>	18 – 40
Моноциты, %	5,34	2 – 9
Эозинофилы, %	5,45	0 – 5
Базофилы, %	0,33	0 – 1
ЦП	0,86	0,85 – 1,05
СОЭ, мм/ч	3	2 – 10

# Биохимический анализ крови



Показатель	Значение	Норма
ГГТ, ед/л	57	5 - 61
АСТ, ед/л	24	0 – 40
АЛТ, ед/л	22	0 – 40
Общий белок, г/дл	82,7	57 - 82
Альбумин, г/дл	49,4	32 - 48
Креатинин, мг/дл	0,88	0,7 – 1,2
Глюкоза, ммоль/л	5,3	4,1 - 5,9
Азот мочевины, мг/дл	6,5	3,2 - 8,2
Мочевая кислота, мкмоль/л	<b>601,6</b>	145 - 415
Общий билирубин мг/дл	14,2	5,0 - 21,0
Na+ ммоль/л	148	132 - 146
K +ммоль/л	5,4	3,5 – 5,5
<b>Кальций, ммоль/л</b>	<b>2,21</b>	<b>2,08 - 2,65</b>
КФК, ед/л	78	38 - 174
СКМВ, ед/л	15	0 - 24

## Липидный спектр



Показатель	Значение	Норма
Триглицериды, ммоль/л	<b>2,94</b>	0,57 - 2,28
Общий холестерин, ммоль/л	<b>7,48</b>	3,88 - 6,47
ЛПВП-хс, ммоль/л	1,57	0,7 - 2,3
ЛПНП-хс, ммоль/л	<b>5,32</b>	2,6 - 4,2
ЛПОНП-хс, ммоль/л	<b>0,59</b>	0,114 - 0,455
КА	<b>3,76</b>	1,2 - 4,2

## Коагулограмма

Показатель	Значение	Норма
<b>АЧТВ</b>	<b>1,24</b>	<b>0,75 - 1,25</b>
Протромбиновый индекс, %	106	85-110
Фибриноген, г/л	4,58	1,8-4,5



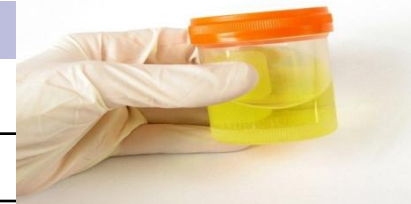## Электрофорез белков и иммунологическое исследование крови

Показатель	Значение	Норма
Белковые фракции альбумина, %	60,2	54,8 – 66,8
Альфа-1, %	4,9	3,1 - 5,9
Альфа-2, %	11,1	6,8 - 11,4
Бета, %	11,4	8,5 – 13,1
Гамма, %	13,6	11,8 - 17,8
СРБ, мг/дл	отриц.	0 - 0,8

## Исследование крови на гормоны щитовидной железы

Показатель	Значение	Норма
Т4 св., пмоль/л	13,4	10-23,2
ТТГ, МЕ/мл	3,82	0,3-4,0
<b>АТ к ТПО, МЕ/мл</b>	<b>83</b>	0-30

## Клинический анализ мочи



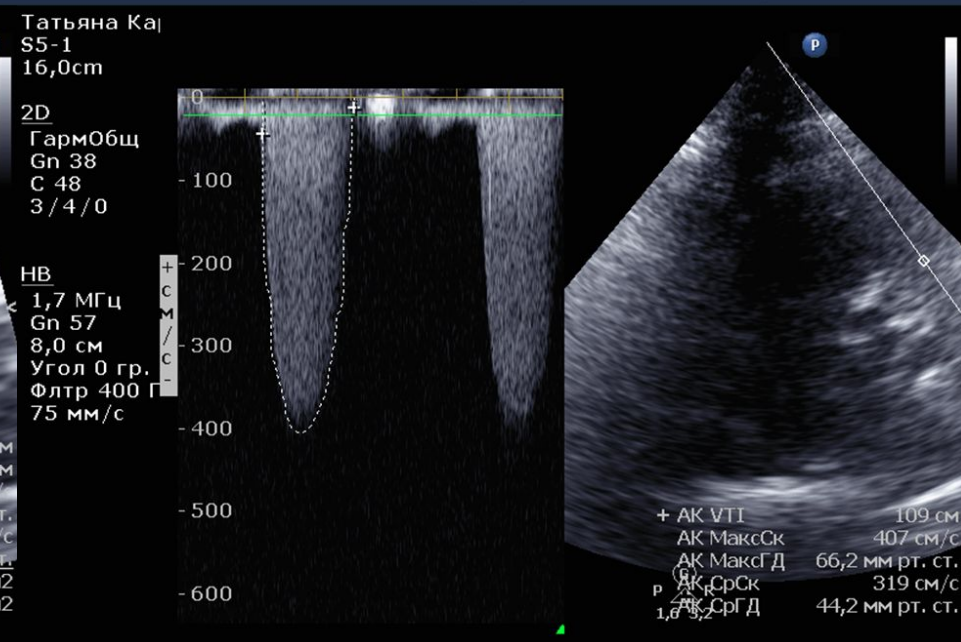
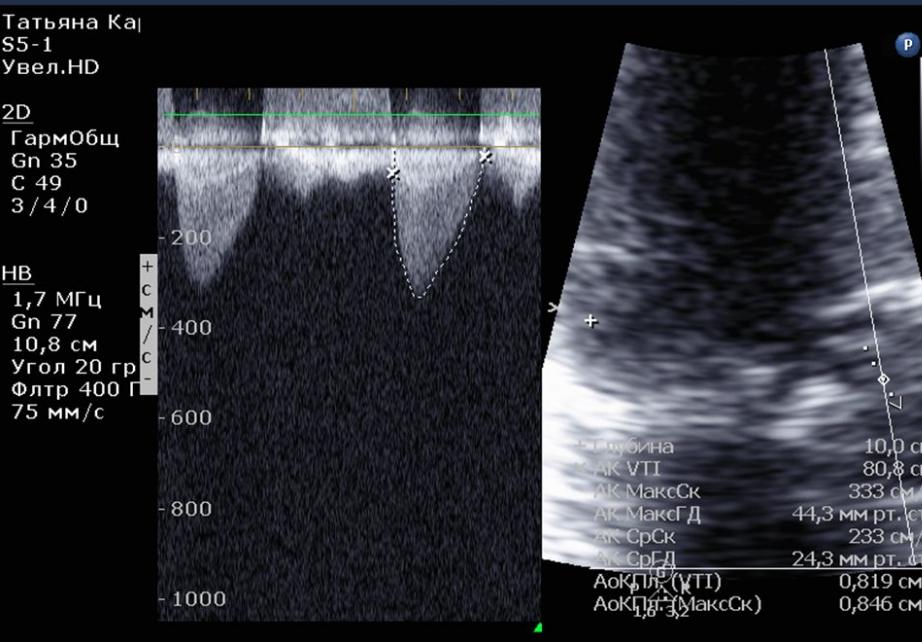
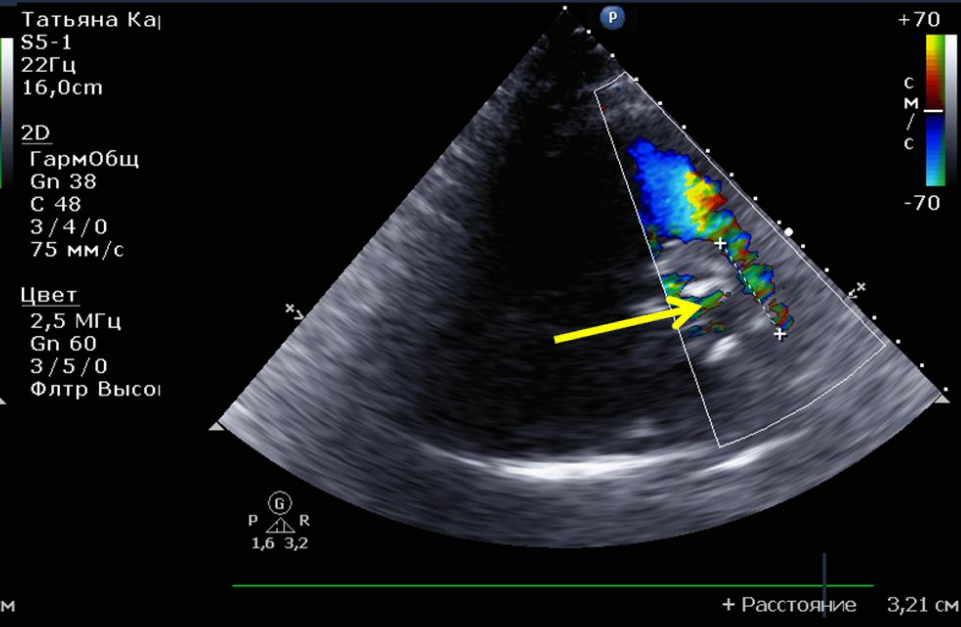
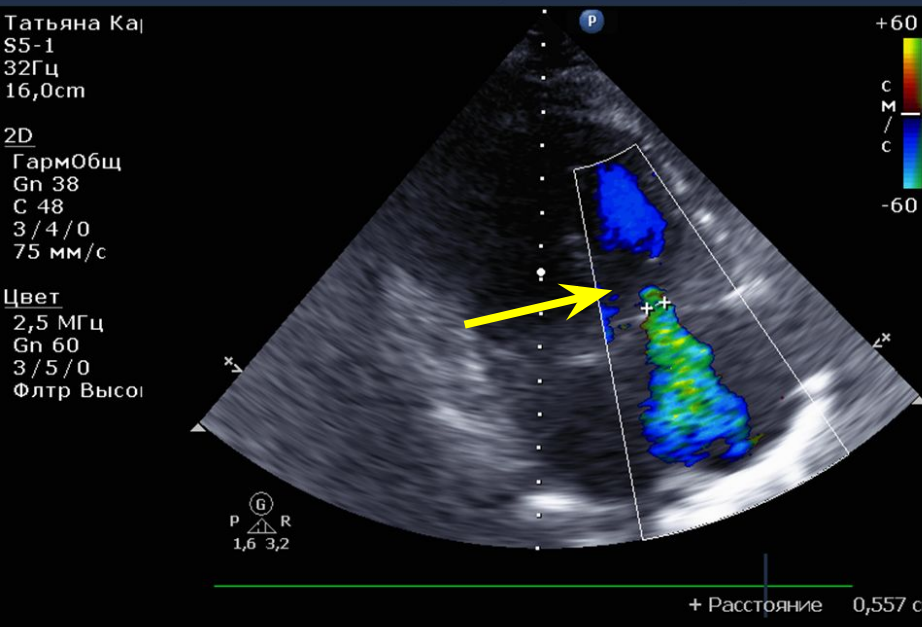
<b>Количество, мл</b>	<b>100</b>
<b>Цвет</b>	<b>соломенно-желтый</b>
<b>Реакция</b>	<b>5</b>
<b>Удельный вес</b>	<b>1018</b>
<b>Прозрачность</b>	<b>неполная</b>
<b>Белок</b>	<b>отрицательно</b>
<b>Сахар</b>	<b>отрицательно</b>
<b>Желчные пигменты</b>	<b>отрицательно</b>
<b>Эпителиальные клетки плоские</b>	<b>немного</b>
<b>Эпителиальные клетки полиморфные</b>	<b>---</b>
<b>Лейкоциты</b>	<b>1-3 в препарате</b>
<b>Эритроциты</b>	<b>---</b>
<b>Цилиндры гиалиновые</b>	<b>---</b>
<b>Цилиндры зернистые</b>	<b>---</b>
<b>Соли</b>	<b>---</b>
<b>Слизь</b>	<b>немного</b>
<b>Бактерии</b>	<b>немного</b>



ЭКГ

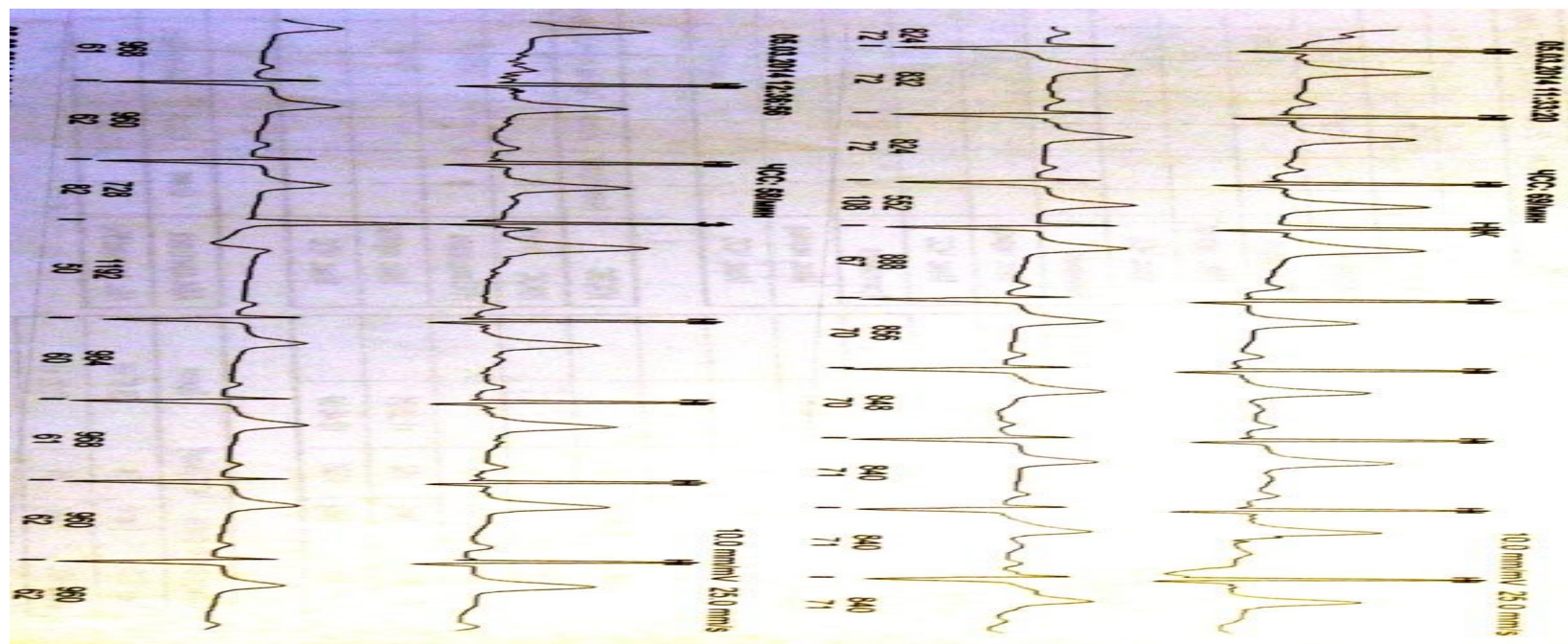
# Эхокардиография

Показатель	При поступлении	Норма
<b>ЛЖ, см</b>	4,3	до 5,5 см
<b>МЖП, см</b>	1,2	до 1,0 см
<b>ЗС, см</b>	1,3	До 1,1 см
<b>ФВ, %</b>	55	55%-выше
<b>ПЖ, см</b>	2,3	до 2,6 см
<b>ЛП, мл</b>	41	до 60 мл
<b>ПП, мл</b>	37	до 60 мл
<b>МК</b>	<b>Уплотнение створок и фиброзного кольца</b>	
<b>АК</b>	<b>Уплотнение створок и фиброзного кольца, регургитация I-II ст. Градиент – макс. 5,2 мм рт.ст.</b>	
<b>ТК</b>	Не изменен, регургитации нет	
<b>КЛА</b>	Не визуализируется	
<b>Локальная сократимость</b>	Зон гипокинезии нет, но отмечается снижение степени систолического утолщения боковой стенки на всем протяжении	





# Суточное мониторирование ЭКГ



**конкор 5 мг/сут, моночинкве 20 мг/сут**

Синусовый ритм с ЧСС 56-81 в мин днем, ЧСС ср/дневн. 66/мин, ЧСС ночью 54-71в мин, ЧСС ср/ночн. 60/мин, **ЧСС ср/сут 63/мин**. Ригидный суточный профиль ЧСС: ЦИ=1,1 (1,24-1,44).

Днем PQ 0,17 -0,21 сек, ночью 0,24-0,25 сек – преходящее замедление AV-проводимости.

НЖЭС – 17 в мин, макс/час – 3, все одиночные, смешанный тип распределения.

ЖЭС -10, макс/час -3, в т.ч. сливные комплексы, полиморфные, смешанный тип распределения.

Достоверной динамики конечной части желудочкового комплекса по 1 и 2 мониторным отведениям не зарегистрировано.

## Суточное мониторирование АД

АД днем 100-148/60-107 мм рт.ст. САД ср. - 119 мм рт.ст., ДАД ср. – 78 мм рт.ст.  
ЧСС днем 38-112 уд. в мин, ЧП ср/дн. - 83 в мин. АД ночью 100-128/62-83 мм рт.ст.  
САД ср. – 113 мм рт.ст. ДАД ср. - 71 мм рт.ст. ЧСС ночью 38-78 мм рт.ст. ЧП  
ср/ночн. – 69 в мин.

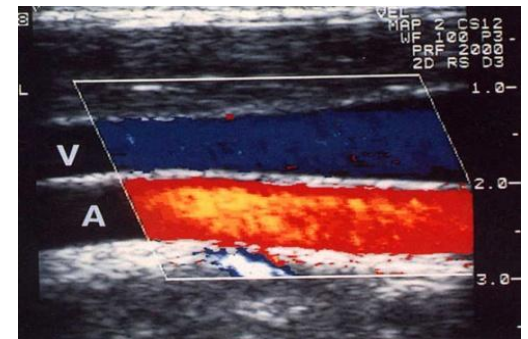
**Заключение:** выявлена нормотония в течение суток с нормальной  
вариабельностью АД. Суточный профиль АД сохранен по ДАД – dipper, по САД –  
non-dipper. Максимальные цифры АД днем – 150/95 мм рт. ст. при контрольном  
замере АД врачом. ЧСС ср. днем - 88 в мин, ЧСС ср. ноч. 69 в мин.

## УЗ – доплерография магистральных артерий головы

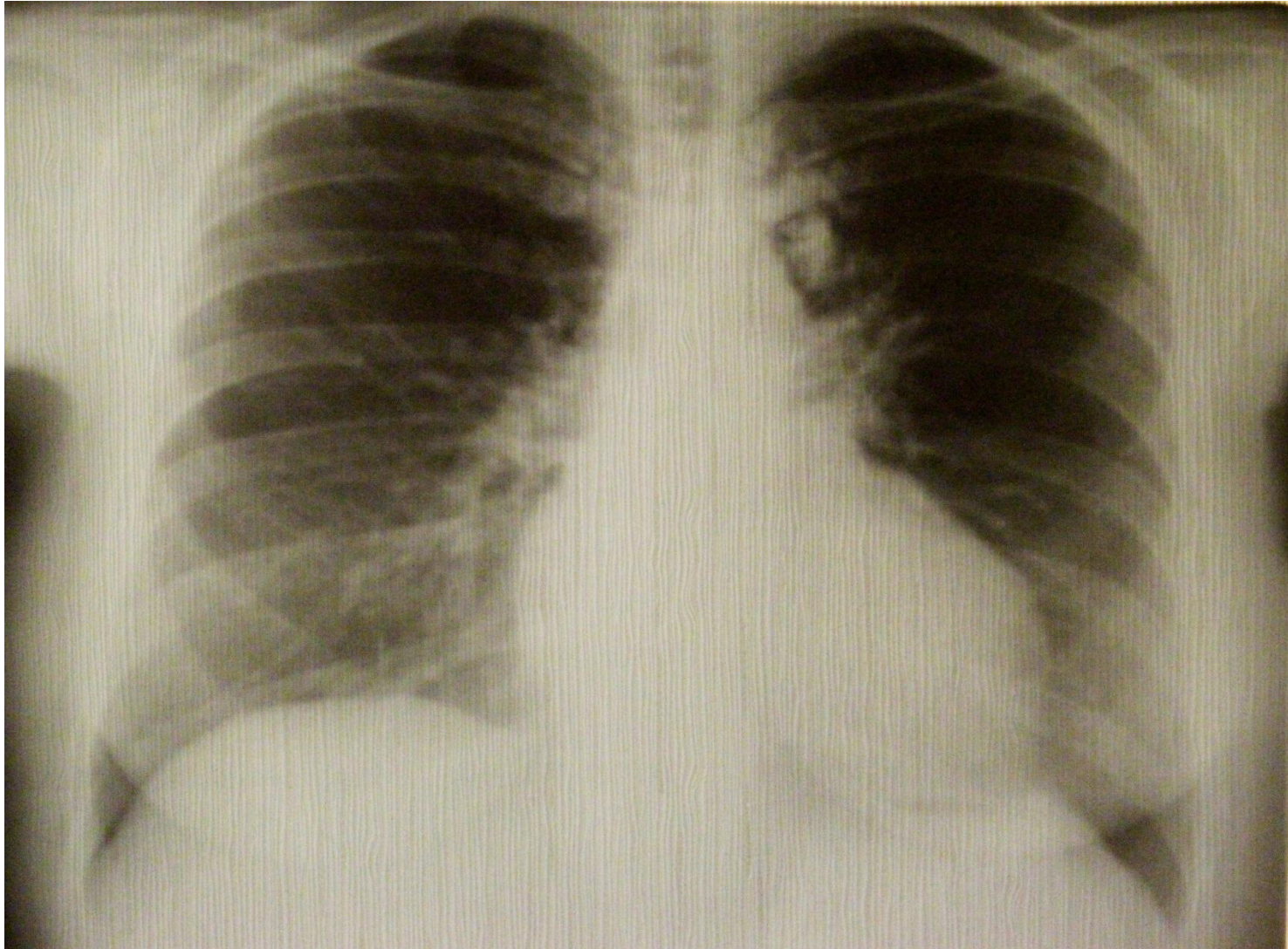
**Заключение:** УЗ-картина стенозирующего атеросклероза экстракраниальных отделов БЦА (стеноз в бифуркации подключичной артерии в устье 28-30%); гемодинамически незначимой непрямолинейности хода ВСА справа; гипоплазии правой ПА и малого размера левой ПА без гемодинамически значимого снижения кровотока в вертебро-базиллярном бассейне.

## УЗ – доплерография артерий нижних конечностей

**Заключение:** УЗ-картина нестенозирующего атеросклероза магистральных артерий н/к (КИМ 1,56 мм). Гемодинамически значимых изменений артерий н/к не выявлено.



# Рентгенография органов грудной клетки



# Компьютерная томография органов грудной

## клетки

При исследовании органов грудной клетки объемные образования в паренхиме легких и средостения не выявлены.

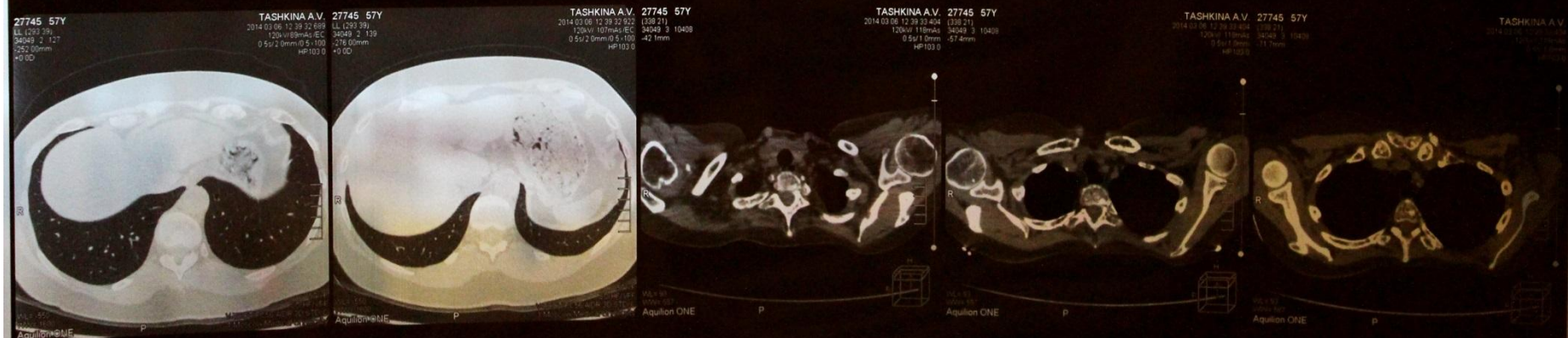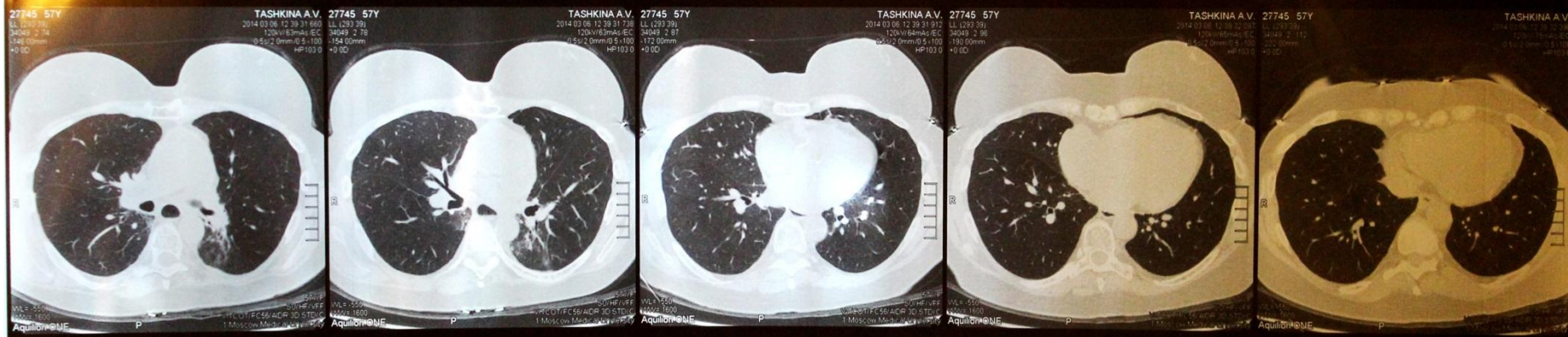
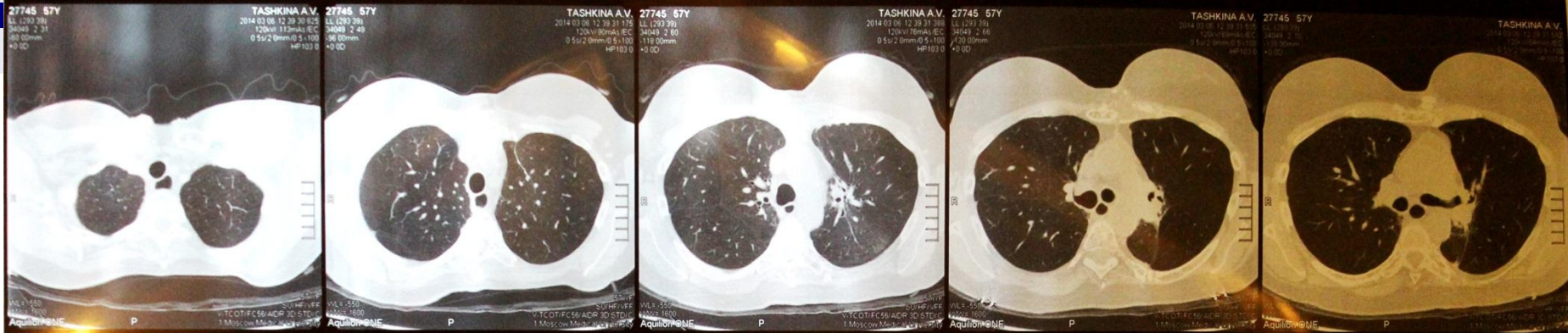
Стенки бронхов утолщены, уплотнены. В базальных отделах определяются цилиндрические бронхоэктазы. Корни легких деформированы больше слева. В прикорневых зонах определяются участки фиброза. Слева определяется деформация и сужение 6 сегментарного и язычкового бронхов. Отмечается некоторое объемное уменьшение 6 сегмента левого легкого. В 6 сегменте определяется зона фиброза и тракционные бронхоэктазы. Линейная зона фиброза определяется так же в 3 сегменте левого легкого. Жидкости в плевральных полостях нет. Трахея и крупные бронхи свободно проходимы.

Увеличенные л/у средостения не визуализируются. Жировая клетчатка средостения уплотнена, тяжиста.

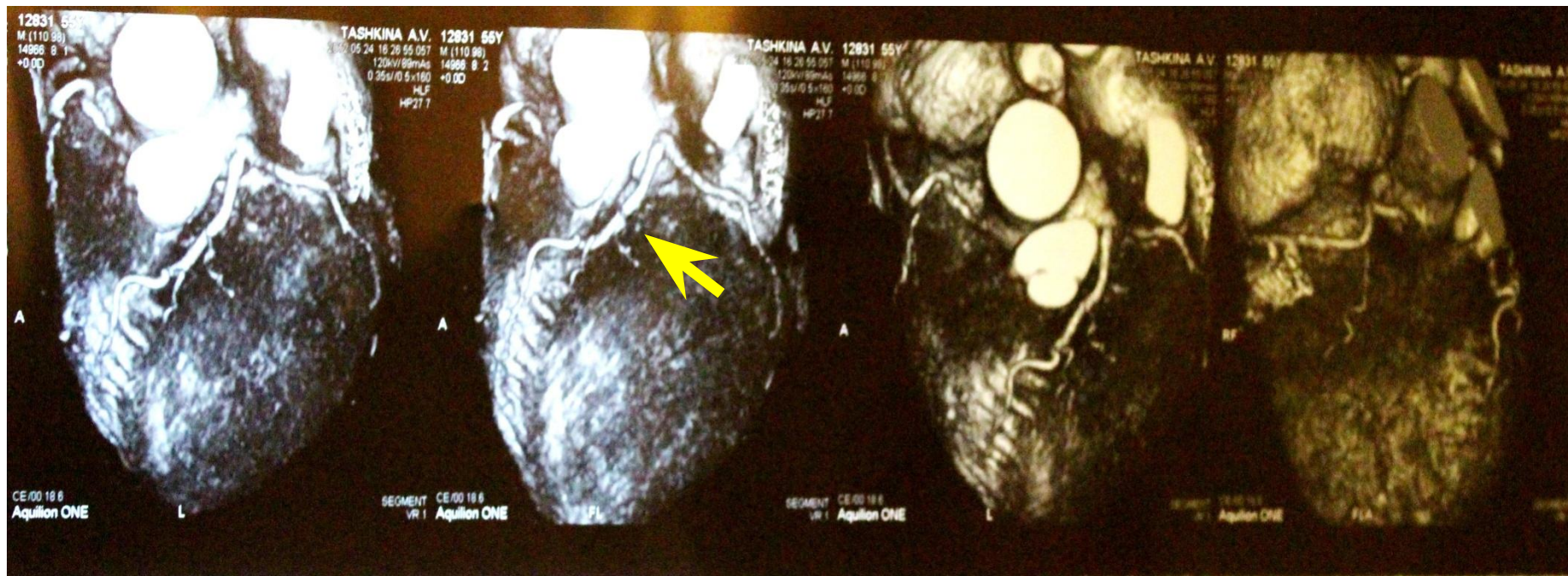
Аорта, легочный ствол и их ветви не расширены. Листки перикарда незначительно утолщены (до 2мм), уплотнены, в верхних карманах перикарда определяется жидкость с толщиной слоя до 16 мм, вероятнее всего осумкованная, в нижних отделах перикарда – следы жидкости. Кальцинаты в листках перикарда не выявлены, клетчатка в области предсердно-желудочковых борозд дифференцирована. Визуализируются кальцинаты неправильной формы в клетчатке средостения и подкожной клетчатке в области грудины.

Отмечается выраженный диффузный остеопороз. Структура костной ткани резко неоднородна с наличием участков разряжения и остеосклероза. Определяется старый перелом задних отрезков 5 и 6 ребер слева. Неконсолидированный перелом заднего отрезка 7 ребра слева.

**Заключение:** постлучевые изменения легких. Осумкованная жидкость в полости перикарда. Изменения костных структур требуют дообследования.



# Компьютерная томография сердца и коронарных артерий



**Заключение:** КТ-картина хронического перикардита, гемодинамически значимого стеноза ПКА – 90%, гипертрофии миокарда ПЖ с обструкцией выходного тракта ПЖ.

# УЗИ органов брюшной полости и почек

Печень обычно расположена, не увеличена (правая доля 138 мм, левая доля 56 мм, хвостатая доля 20 мм), контуры ровные, четкие, паренхима средней эхогенности, однородной структуры, сосудистый рисунок сохранен, внутрипеченочные желчные протоки не расширены. Воротная вена до 8 мм, диаметр НПВ до 12 мм.

Желчный пузырь в поперечнике 37мм, **в просвете подвижный конкремент размером до 17 мм, стенки не утолщены**, гепатико-холедох не расширен.

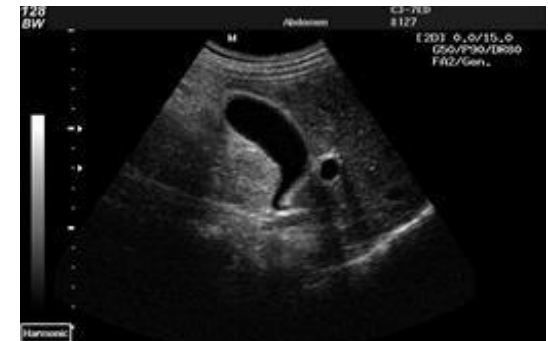Поджелудочная железа нормальных размеров, паренхима средней эхогенности, однородной структуры, селезеночная вена не расширена, 5 мм.

Селезенка не увеличена, 98x38мм, контуры ровные, четкие, паренхима однородной нормальной эхогенности, однородной структуры.

Почки обычно расположены, нормальных размеров, контуры ровные, подвижность не изменена, толщина паренхимы до 15 мм, кортико-медуллярная дифференцировка сохранена, кровоток до корковых отделов, ЧЛС не расширена, область надпочечников не изменена.

Данных за наличие жидкости в брюшной полости не получено.

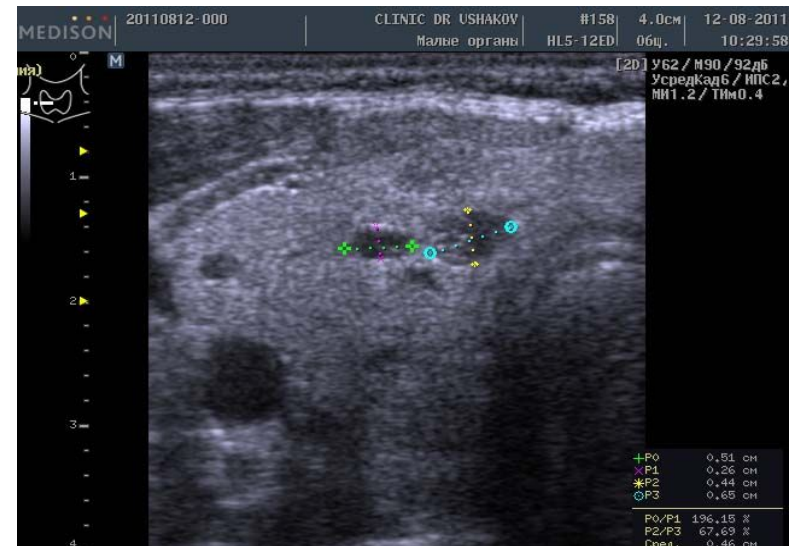**Заключение:** УЗ-признаки ЖКБ .



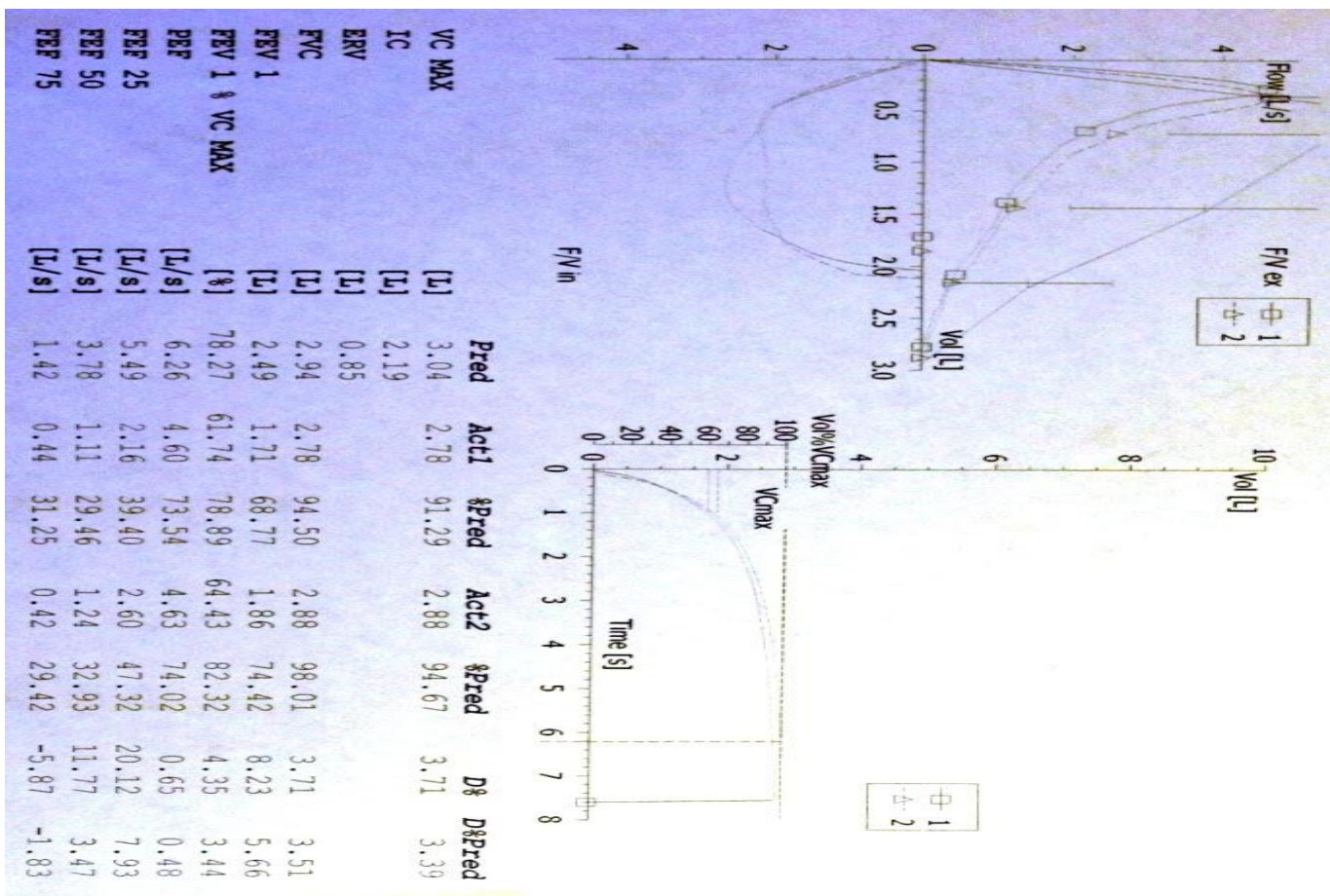


## УЗИ щитовидной железы

Щитовидная железа обычно расположена, контуры ровные, не увеличена, правая доля – 16x48x19 мм, левая – 14x54x16 мм, **ткань железы выражено неоднородной структуры. В правой доле множественные узловые образования сниженной эхогенности до 21x15 мм, в левой доле – до 19x10 мм, неоднородной структуры с выраженным центральным кровотоком** (морфологическая верификация в анамнезе – признаков атипии не выявлено).

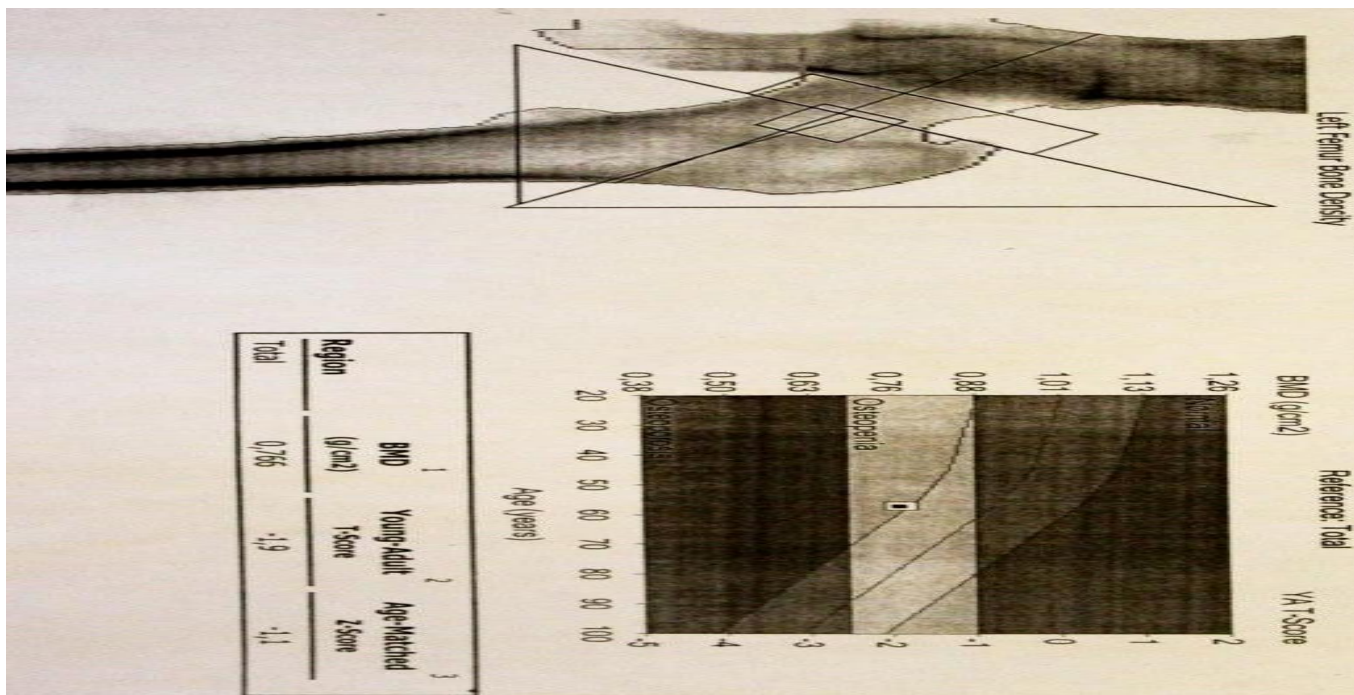


# Функция внешнего дыхания



**Заключение:** бронхиальная обструкция умеренно выражена – легкой степени. Генерализованная обструкция. ЖЕЛ в пределах возрастной нормы. Сатурация O<sub>2</sub> – 98%.

# Денситометрия



**Заключение:** остеопения в проксимальном отделе левого бедра.

## **Консультация эндокринолога:**

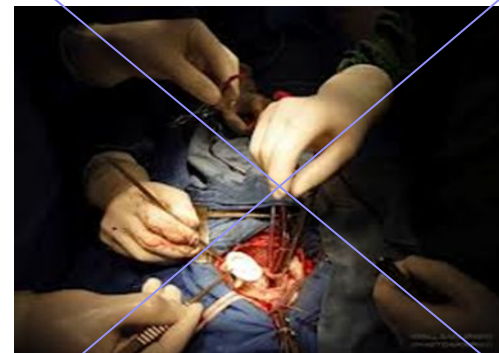
**Ds:** Многоузловой эутиреоидный коллоидный зоб.  
Остеопения проксимального отдела бедренной кости.

### **Рекомендации:**

- Вигантол 2-4 капли в сутки

## Консультация кардиохирурга д.м.н., профессора Иванова А.С.

- **Ds:** Хронический постлучевой констриктивный перикардит. Комбинированный аортальный порок без выраженных нарушений гемодинамики. Постлучевой стеноз выходного отдела правого желудочка. Постлучевой (?) атеросклеротический (?) гемодинамически значимый стеноз правой коронарной артерии.
- **Заключение:** учитывая высокий риск интра- и послеоперационных осложнений и отсутствие ожидаемого положительного эффекта по улучшению гемодинамики малого круга кровообращения оперативное лечение не показано.
- **Рекомендации:** продолжить ранее проводимую консервативную терапию



## Клинический диагноз

ГБ – 3 степени, 2 стадии риск 4 (очень высокий). Блокада передней ветви ЛНПГ.

ЖКБ. Калькулезный холецистит вне обострения.

## Терапия:

- Нолипрел форте 1 табл. утром
- Фелодип 5 мг на ночь
- Пикометон 0,65 3 раза/сут
- Торвакард 10 мг на ночь

