

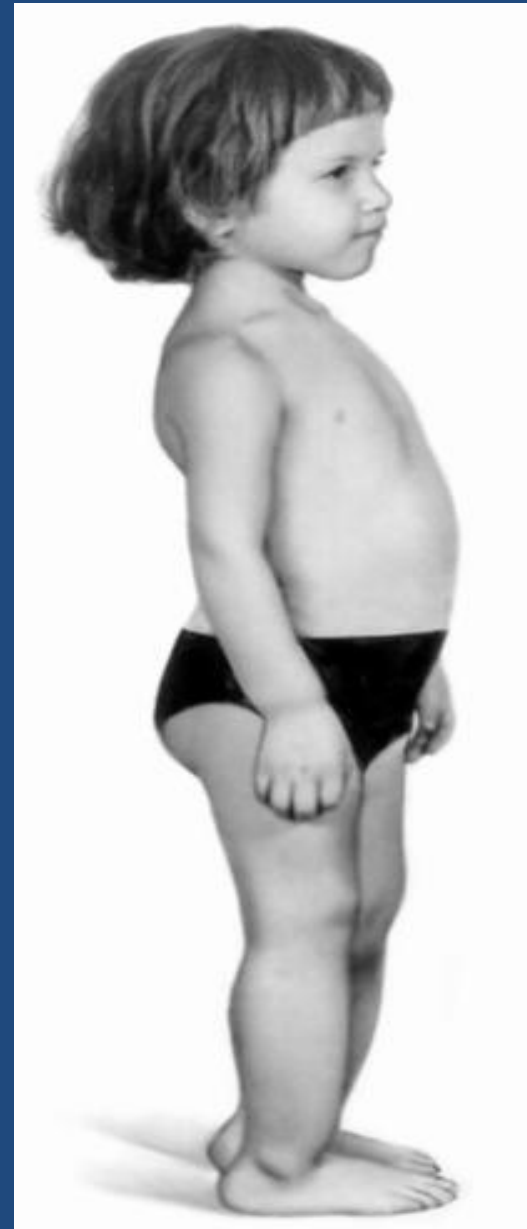
Рахит

Выполнил студент группы ОМП 404
Мотин.В.А.

Екатеринбург 2013

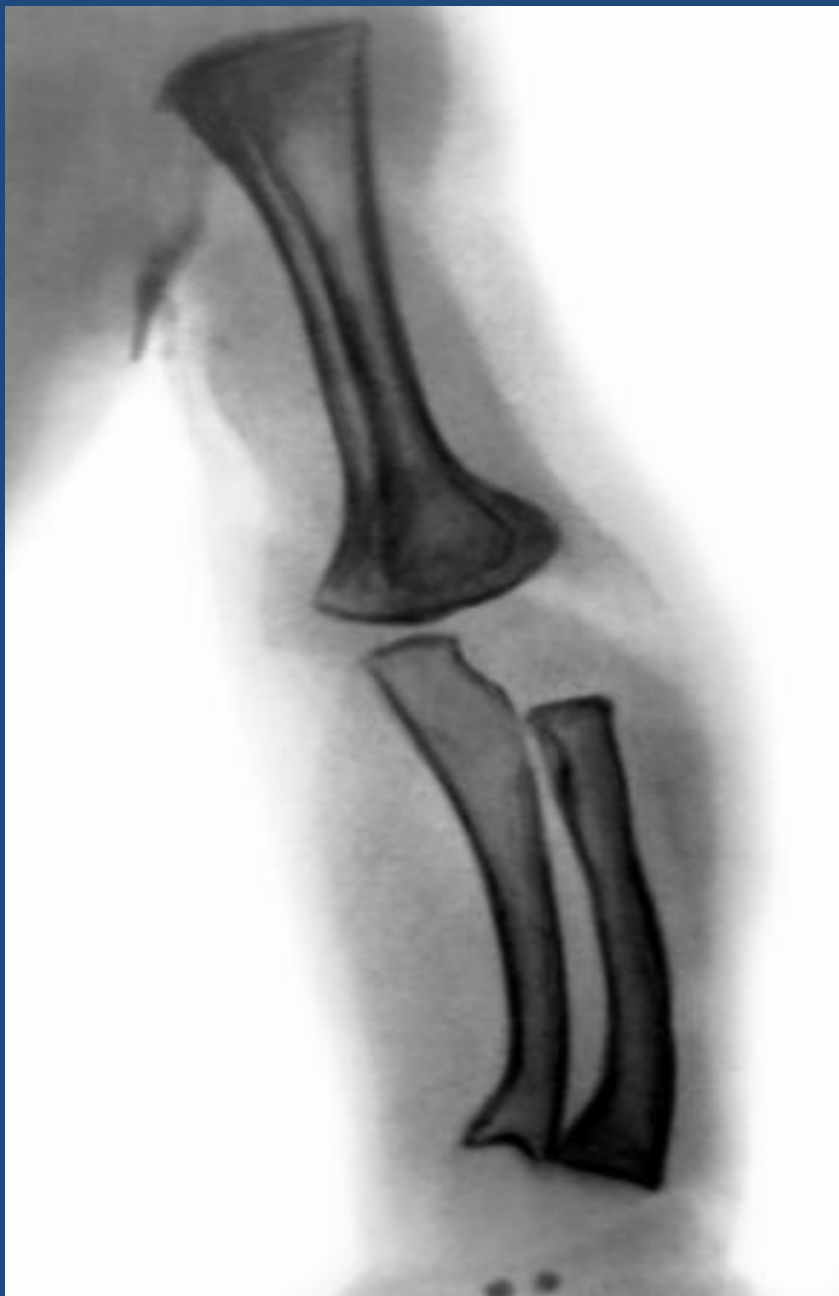Рахит – заболевание детей раннего
возраста, обусловленное недостатком
витамина D, незаменимых
аминокислот и минеральных веществ.

Девочка 4 лет, больная
витамином-D-зависимым
рахитом (вид сбоку):
отмечаются варусно-
саблевидная
деформация нижних
конечностей,
деформация черепа и
грудной клетки,
рахитические браслетки.



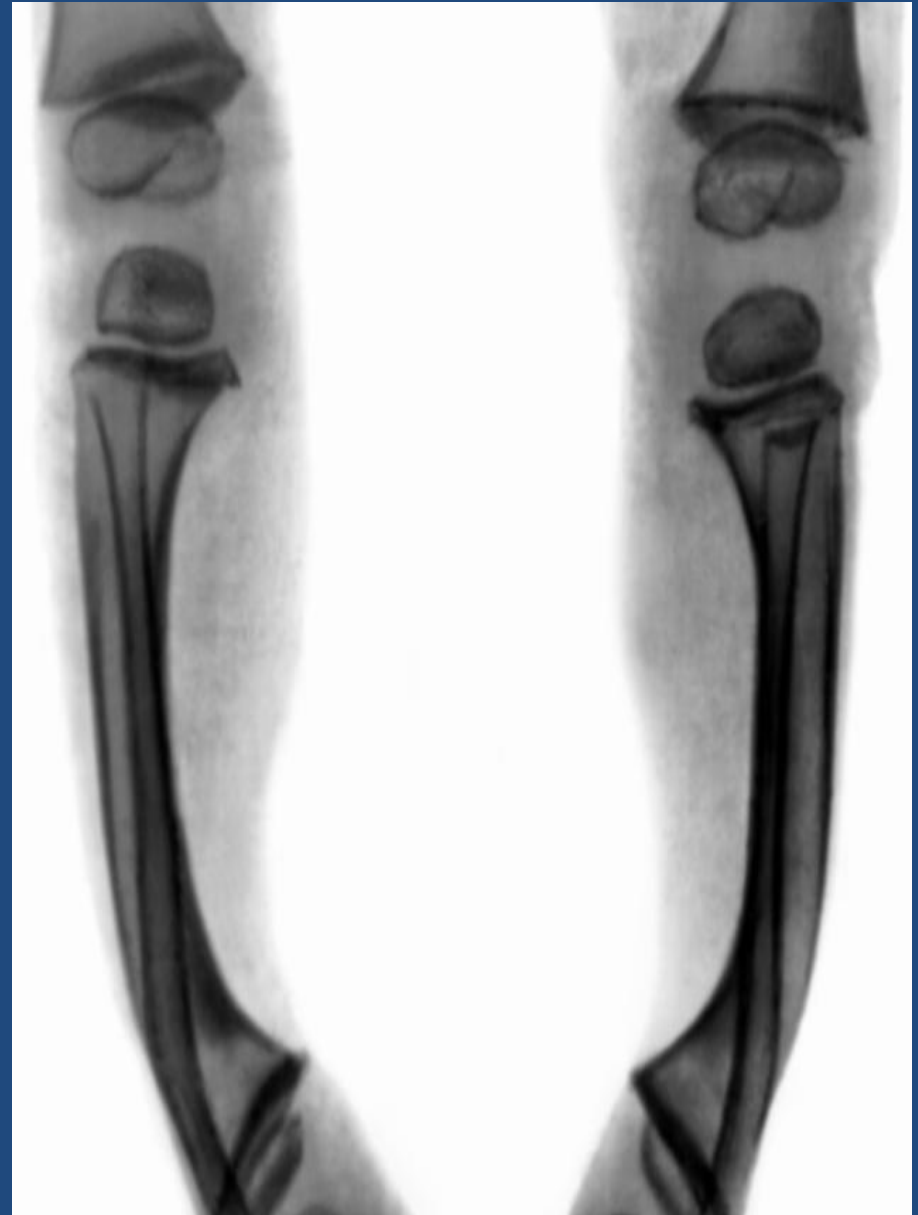Причины рахитов у детей:

- ❖ Недостаточное поступление кальция и фосфора с пищей вследствие неправильного вскармливания.
- ❖ Повышенная потребность в минералах в условиях интенсивного роста (рахит - болезнь растущего организма).
- ❖ Нарушение транспорта фосфора и кальция в ЖКТ, почках, костях из-за незрелости ферментных систем или патологии этих органов.
- ❖ Неблагоприятная экологическая обстановка (накопление в организме солей свинца, хрома, стронция, дефицит магния, железа).
- ❖ Эндокринные нарушения (нарушение функций паращитовидных и щитовидной желез).
- ❖ Экзо- или эндогенный дефицит витамина D.



- Рентгенограмма верхней конечности ребенка 7 месяцев: истончение и разволокнение кортикального слоя костей предплечья, бахромчатый субхондральный контур дистальных метафизов.

- Рентгенограмма нижних конечностей ребенка 1 года 4 месяцев: типичная рахитическая деформация большеберцовых костей



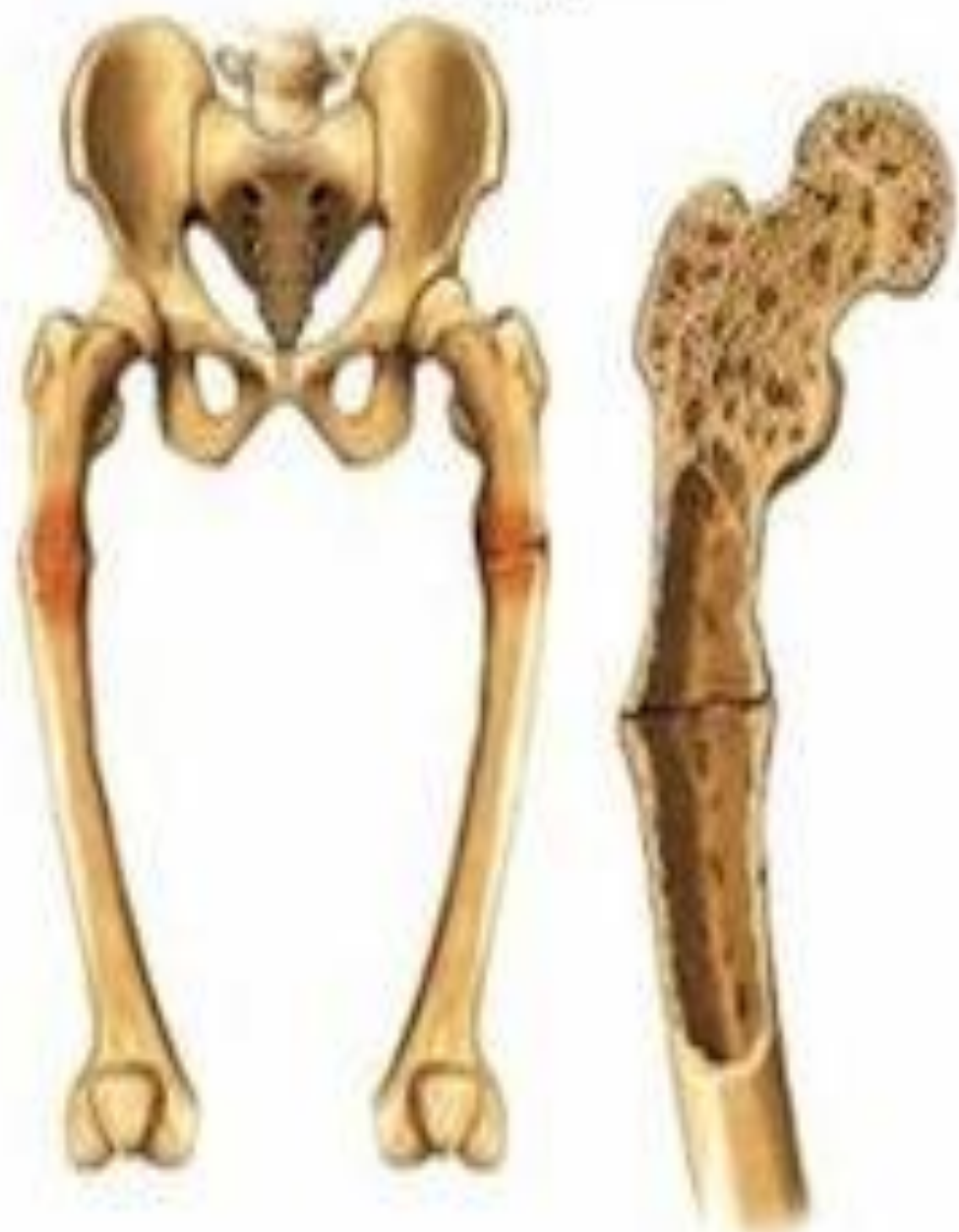Патогенез

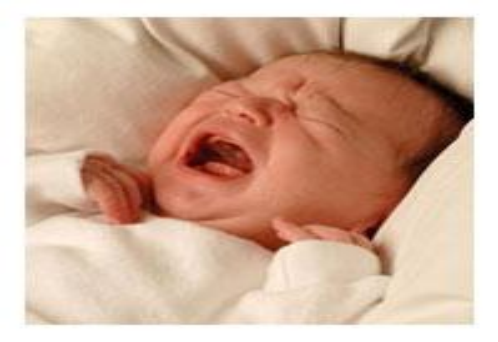В целом патогенез рахита весьма сложен, характеризуется нарушением не только минерального, но и других видов обмена, что оказывает многостороннее влияние на функциональное состояние различных органов и систем и, в первую очередь, способствует нарушению процессов костеобразования.

нормальный скелет



рахит





Клиника


- Начальный период характеризуется нарушением нервной системы и только в конце этого периода появляются изменения со стороны костной системы – болезненность при пальпации костей черепа, податливость краев большого родничка. Начальный период продолжается от 2-3 недель до 2-3 месяцев.

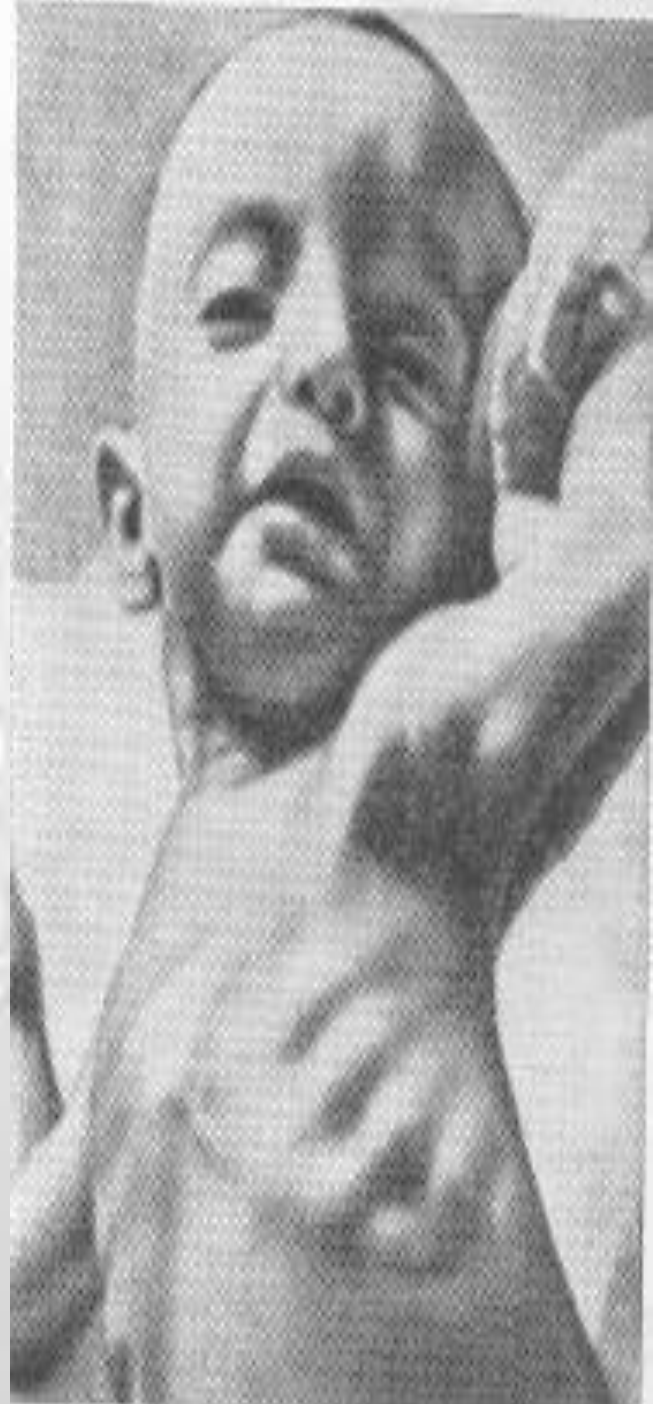
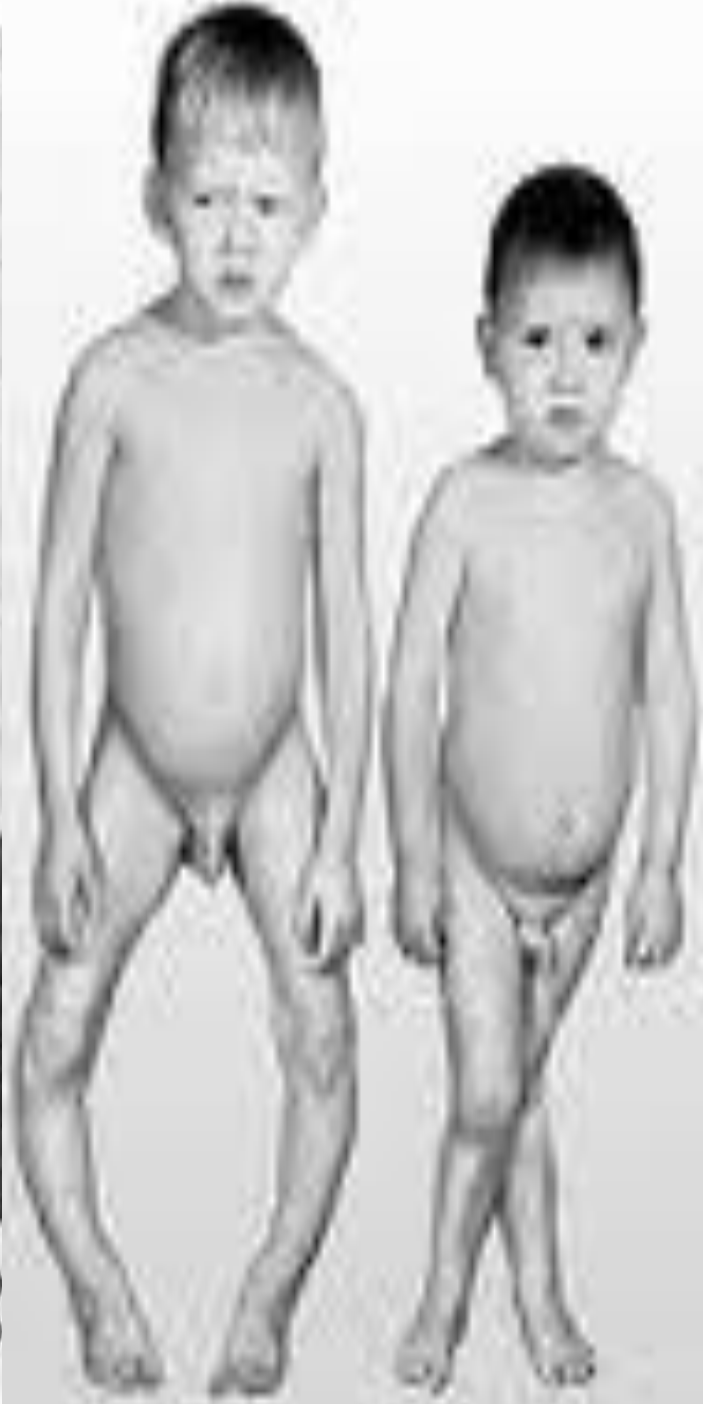
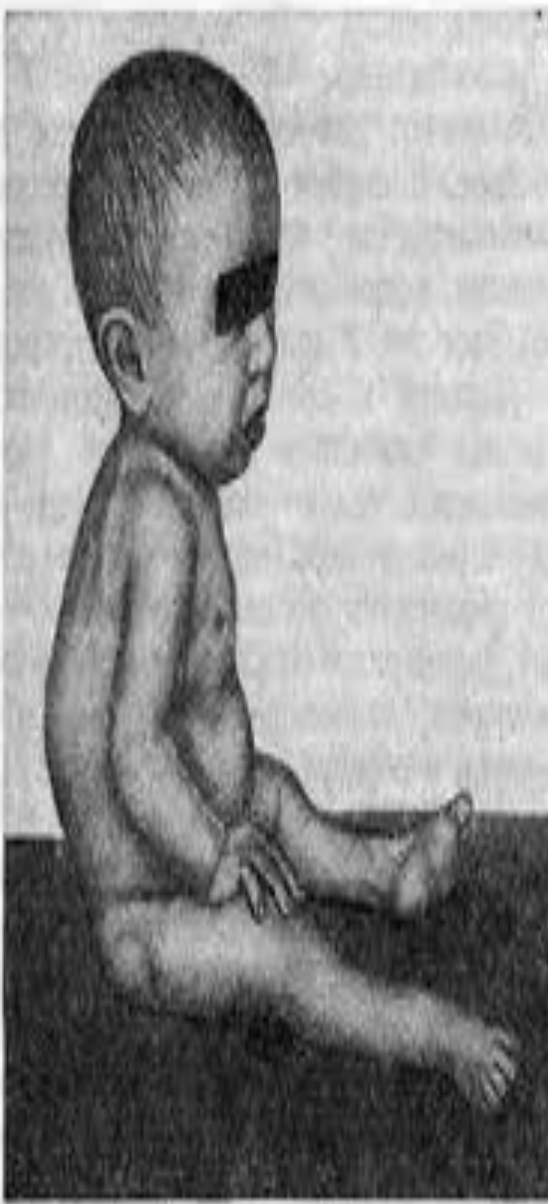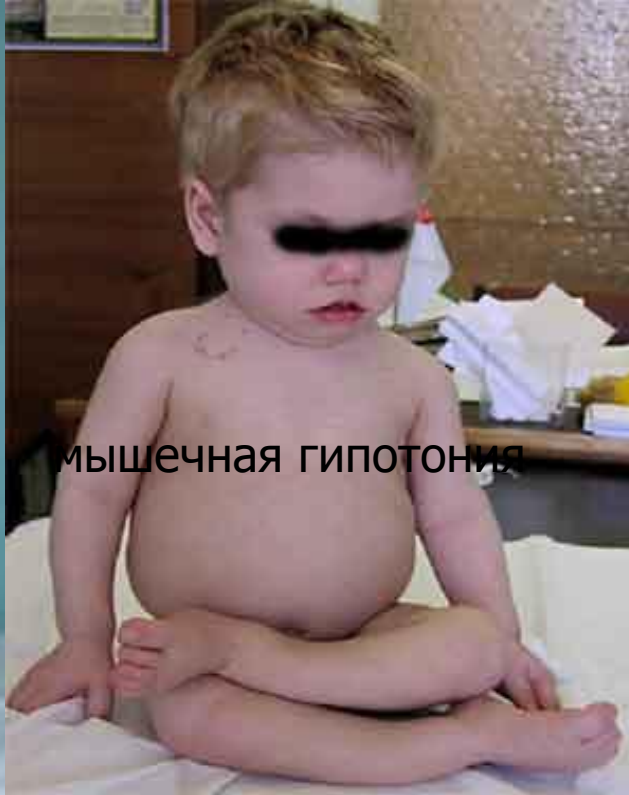Рис. 2. Ребенок, больной рахитом. Выр-
женное дугообразное искривление позво-
ночника.

- **Период разгара характеризуется прогрессирующим течением болезни. На первое место выступают изменения со стороны костной системы (краниотабес, лобные и теменные бугры, позднее и неправильное прорезывание зубов, «четки» на ребрах, расширение нижней апертуры и ее деформации, рахитические «браслетки» и искривление ног). Отмечаются признаки мышечной гипотонии, слабость связочного аппарата, задержка развития статических и двигательных функций, нередко развивается анемия, увеличение паренхиматозных органов. Появляются функциональные изменения со стороны органов дыхания и сердечно-сосудистой системы.**

Рахит
деформация
голеней



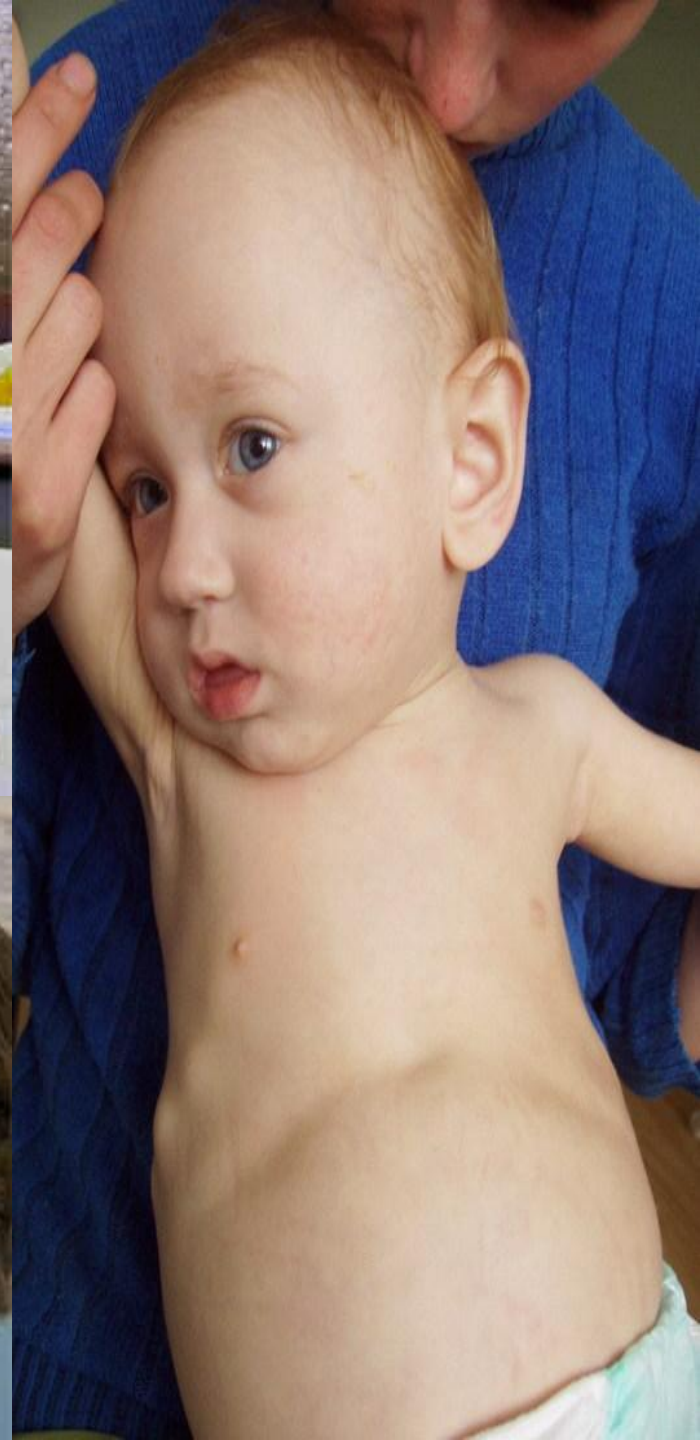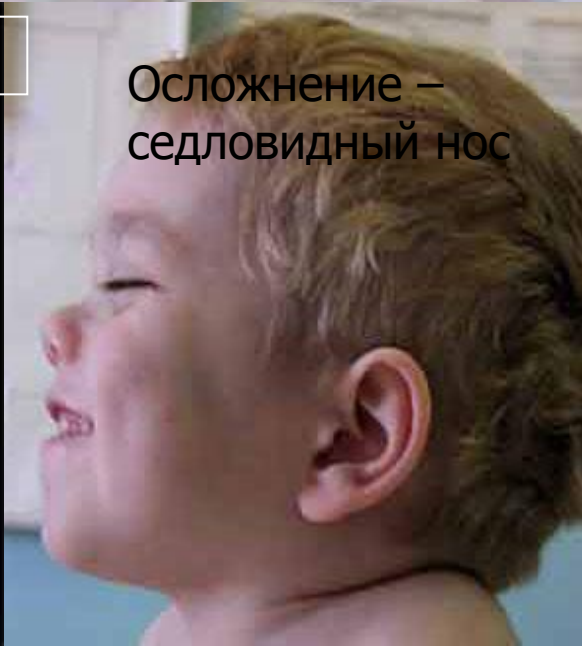
мышечная гипотония



Лягушачий живот



Осложнение –
седловидный нос



Период реконвалесценции- ослабление и обратное развитие симптомов.

- В первую очередь исчезают симптомы со стороны нервной системы, уплотняются кости, появляются зубы, развиваются статические и моторные функции, уменьшаются размеры печени и селезенки, постепенно ликвидируются нарушения функций внутренних органов.**
- В анализе крови – нарастание фосфора, а кальций снижен.**

**Период остаточных явлений
развивается в возрасте 2-3 лет в
результате перенесенного рахита II – III
степени – деформация костей,
изменения со стороны зубов, иногда
увеличены печень и селезенка, анемия
разной степени выраженности.**

Различают три степени тяжести

- I степень легкая
- II степень среднетяжелая
- III степень тяжелая

- I степени тяжести характеризуется изменением со стороны костной системы на 2-3 месяце жизни появляется податливость и болезненность при пальпации костей черепа, краев большого родничка, намечаются утолщение на ребрах на фоне изменений со стороны вегетативной нервной системы

- II степень рахита характеризуется выраженными изменениями со стороны костной системы. Вследствии гиперплазии костной ткани формируются теменные и лобные бугры, «рахитические четки», ребра становятся мягкими, податливыми, грудная клетка деформируется, уплощаются, нижняя апертура расширяется

- Соответственно линии прикрепления диафрагмы появляется втяжение ребер-Гаррисонова борозда – один из патогномоничных признаков рахита.
- Выражена гипотония мышц и слабость связочного аппарата. Появляется «лягушачий живот»- распластанный живот.

- III степени тяжелом рахите размягчаются кости черепа, череп давит на шейные позвонки, переносье кажется сильно запавшим, появляется «олимпийский лоб», деформация грудины («грудь сапожника» или «куриная грудь»), в позвоночнике дугообразное искривление кзади кифозом.

- По характеру течения различают :
острое, подострое и рецидивирующее.
- Острое в первые месяцы жизни – ярко выражены изменения со стороны нервной системы, преобладание процессов размягчения костей (остеомалации) и в анализе крови снижение фосфора и увеличение ЩФ.

- **Подострое течение** – симптомы остеоидной гиперплазии преобладают, более медленное течение процесса. .
- Отмечается у детей 9-12 месяцев, больных гипотрофией, у детей получивших недостаточную дозу вит.Д.
- **Рецидивирующее** – смена периода улучшения, периодом ухудшения.

Дополнительные и лабораторные методы исследования

Диагноз рахит устанавливается на основе данных осмотра ребёнка врачом в совокупности с результатами лабораторных исследований. К лабораторным методам исследования, позволяющим поставить или исключить диагноз рахит, относят пробу Сулковича. Это анализ мочи, в ходе которого определяется концентрация кальция в моче. В свою очередь количество выводимого кальция с мочой может говорить о недостаточности или избытке поступления и синтеза в организме витамина Д.

+ выведение кальция с мочой повышено (в пределах нормы)

++ говорит о том, что ребёнок здоров

+++ максимально допустимая доза витамина Д

++++ передозировка витамина Д – требует его срочной отмены

Рентгенологически – признаки остеопороза, контуры костей смазаны, концы костей бокаловидные, края метафизов бахромчатые

В биохимическом анализе крови – снижение количества фосфора, а количество кальция в пределах нормы.

Прогноз

при рахите зависит от степени тяжести, своевременности диагностики и адекватности лечения. Если рахит выявлен в начальной стадии и проведено адекватное лечение с учётом полиэтиологичности заболевания, последствия не развиваются. В тяжёлых случаях рахит может привести к тяжёлым деформациям скелета, замедлению нервно-психического и физического развития, нарушению зрения, а также существенно усугубить течение пневмонии или заболеваний ЖКТ. Однако тяжёлые последствия чаще развиваются в экстремальных ситуациях (в условиях войны, голода и т.п.). В обычных условиях при подозрении на такие последствия рахита в первую очередь следует исключить другие причины подобных изменений