РАК МОЧЕВОГО ПУЗЫРЯ

Горяев Н.А
Мартыненко М.М.

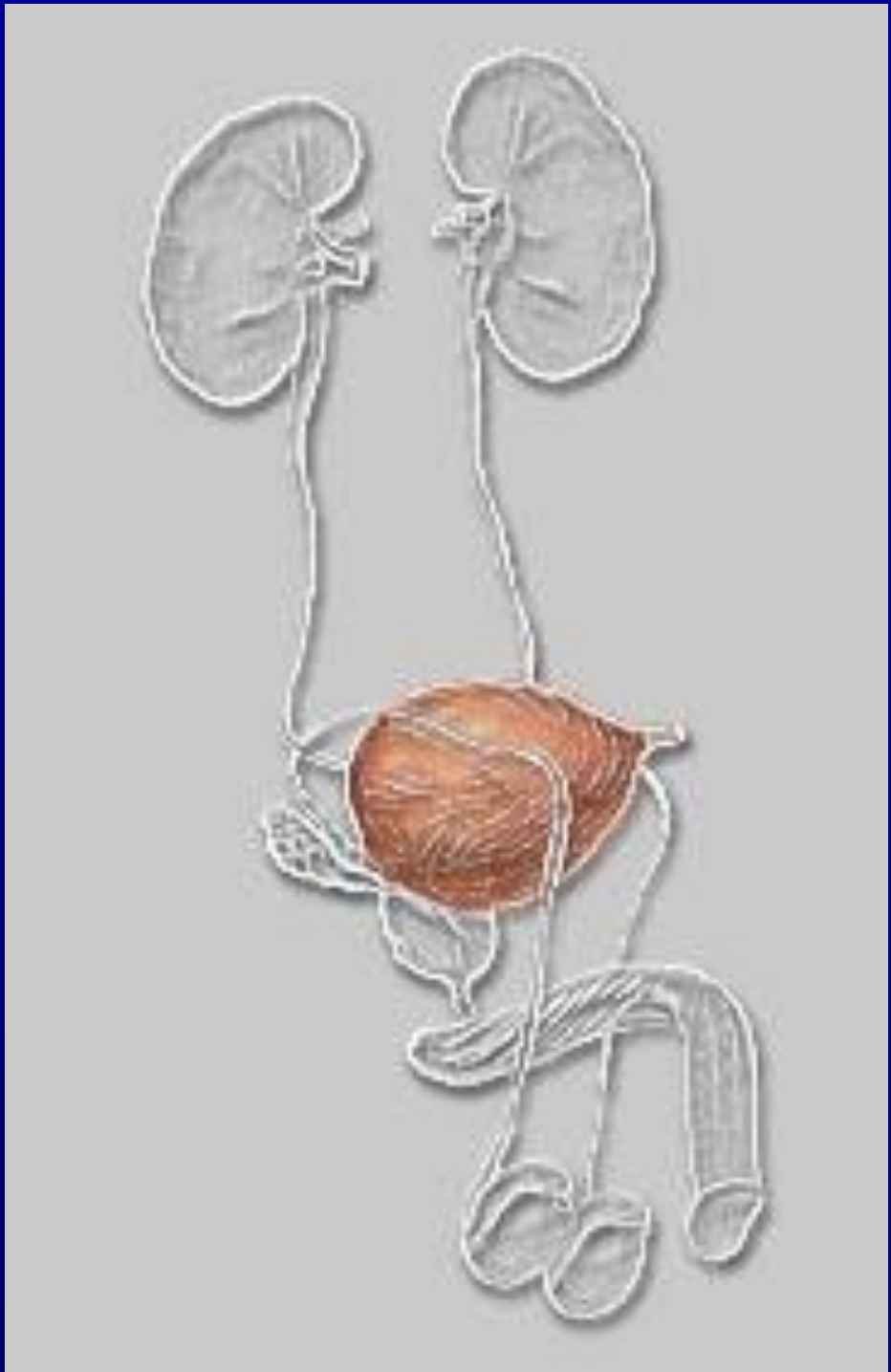

Опухоль мочевого пузыря

(эндоскопическое изображение)

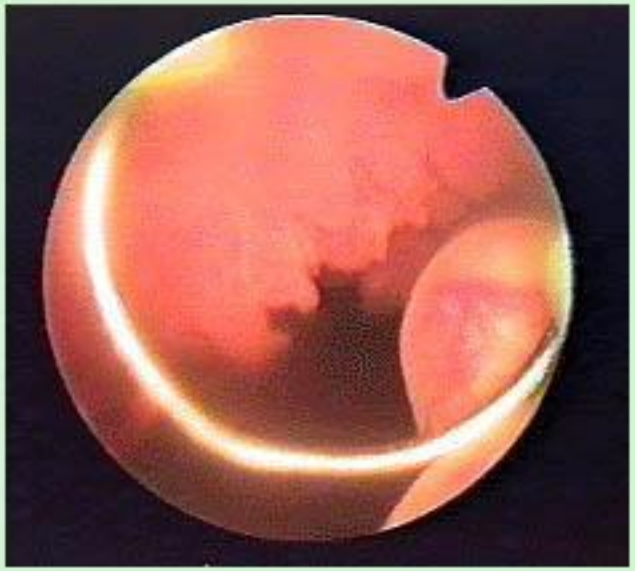

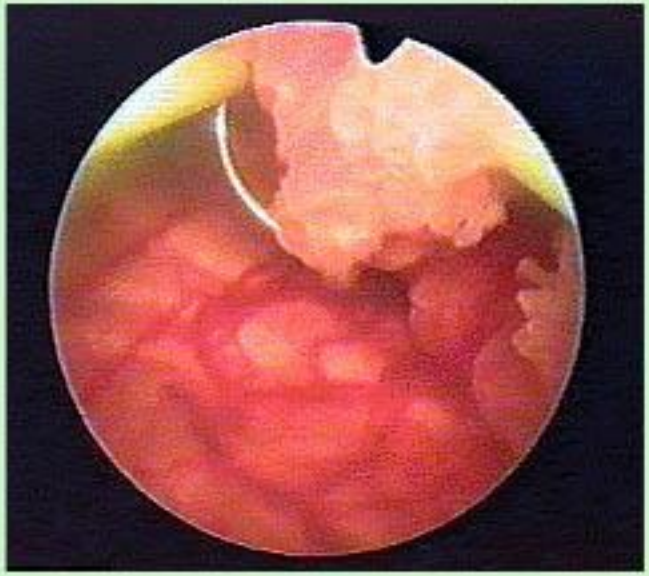

Н.

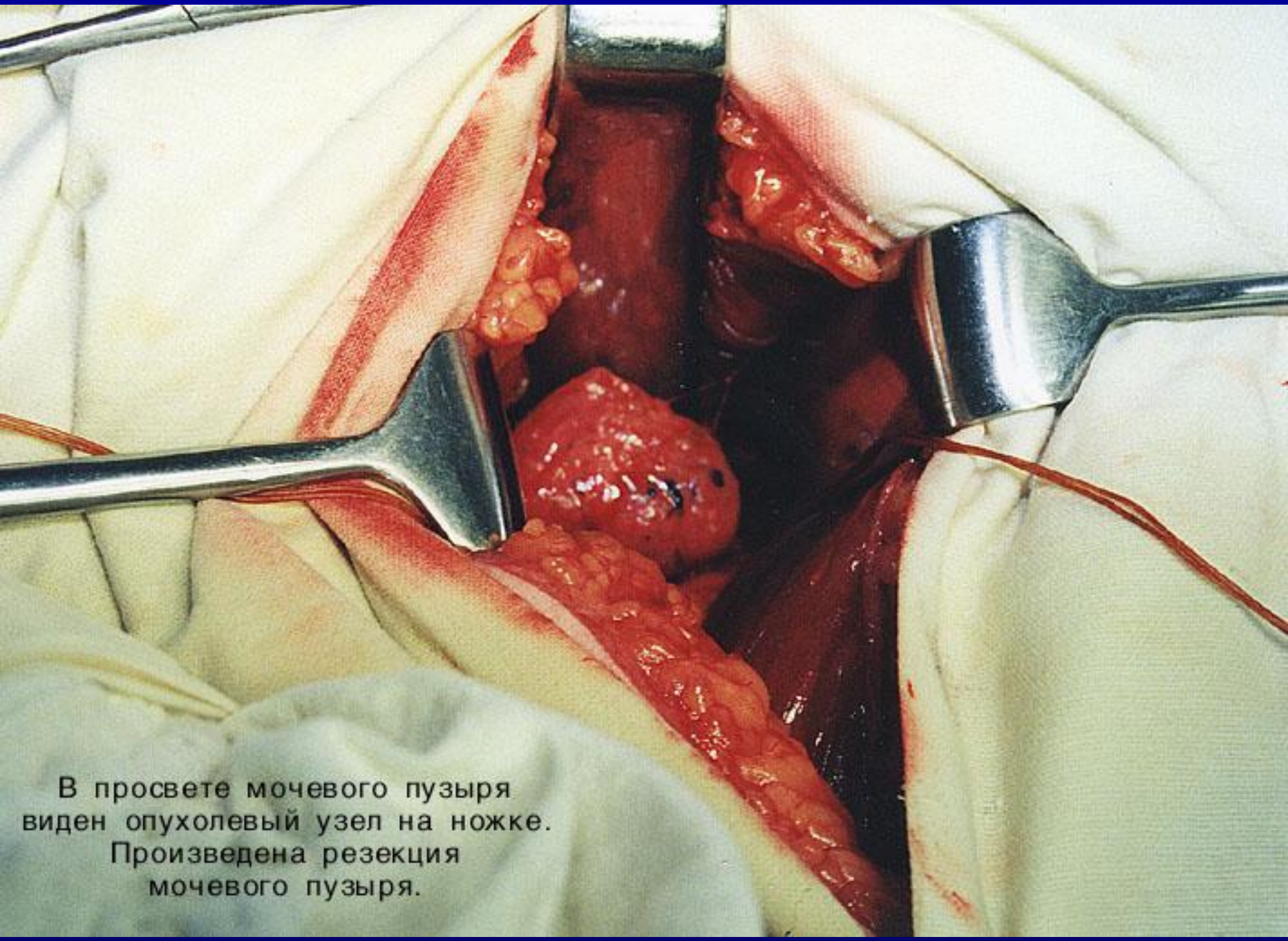

В просвете мочевого пузыря виден опухолевый узел на ножке. Произведена резекция мочевого пузыря.

Препарат удалённого мочевого пузыря. Множественное поражение слизистой опухолевыми узлами.

- ***Симптомы и признаки***
- ***Бессимптомное течение (20%);***
- ***Гематурия (85-90%), вплоть до тампонады***
- ***Боль над лоном, в промежности,связанная с мочеиспусканием или постоянная;***
- ***Симптомы раздражения (учащенное мочеиспускание, императивные позывы) → рак in situ?;***
- ***Пальпация образования в мочевом пузыре → вероятна мышечная инвазия;***
- ***Гепатомегалия, лимфаденопатия →MTS?;***
- ***Отёки нижних конечностей → регионарные MTS?;***
- ***признаки ХПН → обструктивная нефропатия?***

Первичный диагноз:

- ***анамнез;***
- ***Цистоуретроскопия, при возможности с флюоресцентным контролем (ФДД);***
- ***Биопсия;***
- ***Цитология мочи трёхкратно;***
- ***Экскреторная урография.***

Диагноз рака in situ устанавливается путем взятия множественных биопсий из слизистой оболочки мочевого пузыря (под ФДД) в сочетании с цитологическим исследованием мочи.

Рекомендации по диагностике мышечной инвазии и поиску MTS при раке МП:

- лечебно-диагностическая ТУР и биопсия основания опухоли, задней уретры и шейки МП (оценка опухоли);
- Бимануальная пальпация (инвазия?);
- Rtg-графия грудной клетки (поиск MTS);
- остеосцинтиграфия;
- экскреторная урография (обструктивная нефропатия?);
- УЗИ, КТ или МРТ органов брюшной полости, забр. пр-тва, малого таза, паховых, подвздошных ЛУ (поиск MTS);
- Лимфаденэктомия подвздошных лимфоузлов – точная д-ка регион. MTS.

БИМАНУАЛЬНАЯ ПАЛЬПАЦИЯ

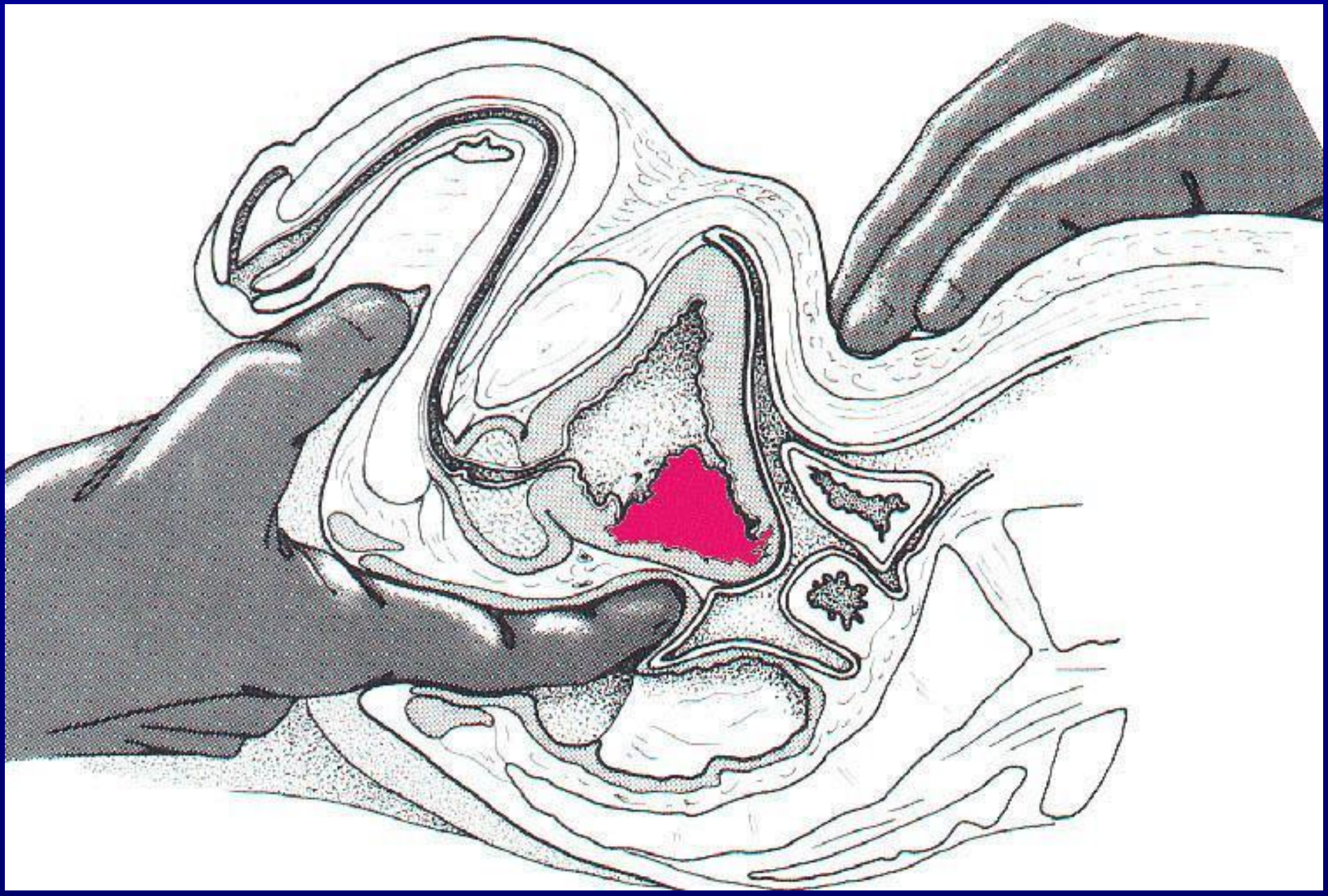

РЕНТГЕНОГРАФИЯ ЛЁГКИХ

У больного переходноклеточный рак G2-3мочевого пузыря в стадии T1NOMO. Через 6 месяцев диагностировано прогрессирование процесса с метастазированием в легкие. На рентгенограммах и продольной томограмме определяются солитарные метастазы в обоих лёгких.

РЕНТГЕНОГРАФИЯ ЛЁГКИХ

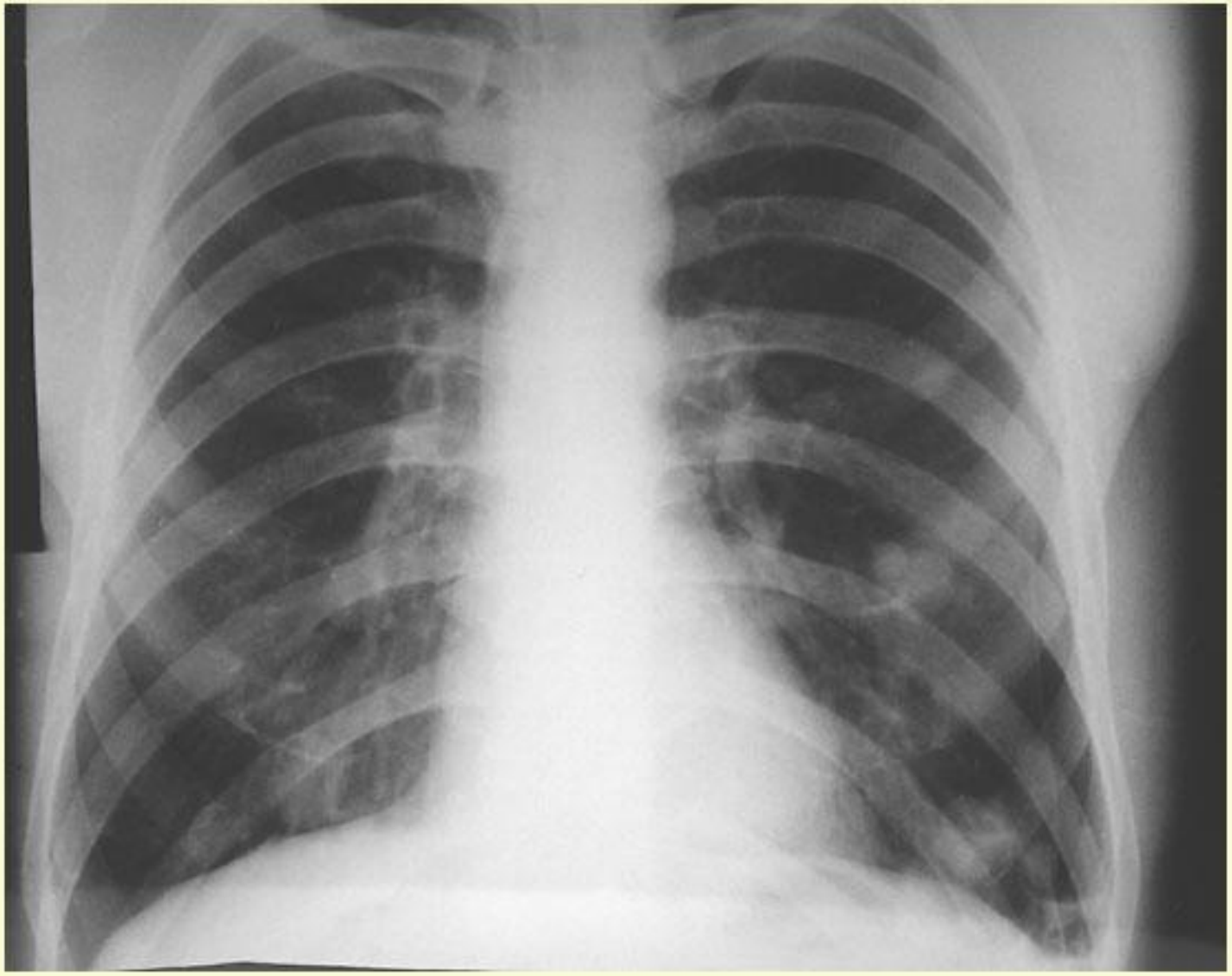

Недифференцированный рак мочевого пузыря T2вN1M1.
На рентгенограммах органов грудной полости определяются множественные метастазы в обоих лёгких.

ЭКСКРЕТОРНАЯ УРОГРАФИЯ

Урограмма больной D.

Нефункционирующая правая почка.
Раковая опухоль правой половины мочевого пузыря с распространением на устье мочеточника.
Функция левой почки сохранена.
Миома матки с обызвествлением.

ЭКСКРЕТОРНАЯ УРОГРАФИЯ

Урограмма больного Б.

Умеренный застой в верхних мочевых путях с обеих сторон иразвитием калико -пиело-уретероэктазии.

Рак задней стенки мочевого пузыря.

УЗИ МОЧЕВОГО ПУЗЫРЯ ПРИ Т1

УЗИ МОЧЕВОГО ПУЗЫРЯ ПРИ T2b

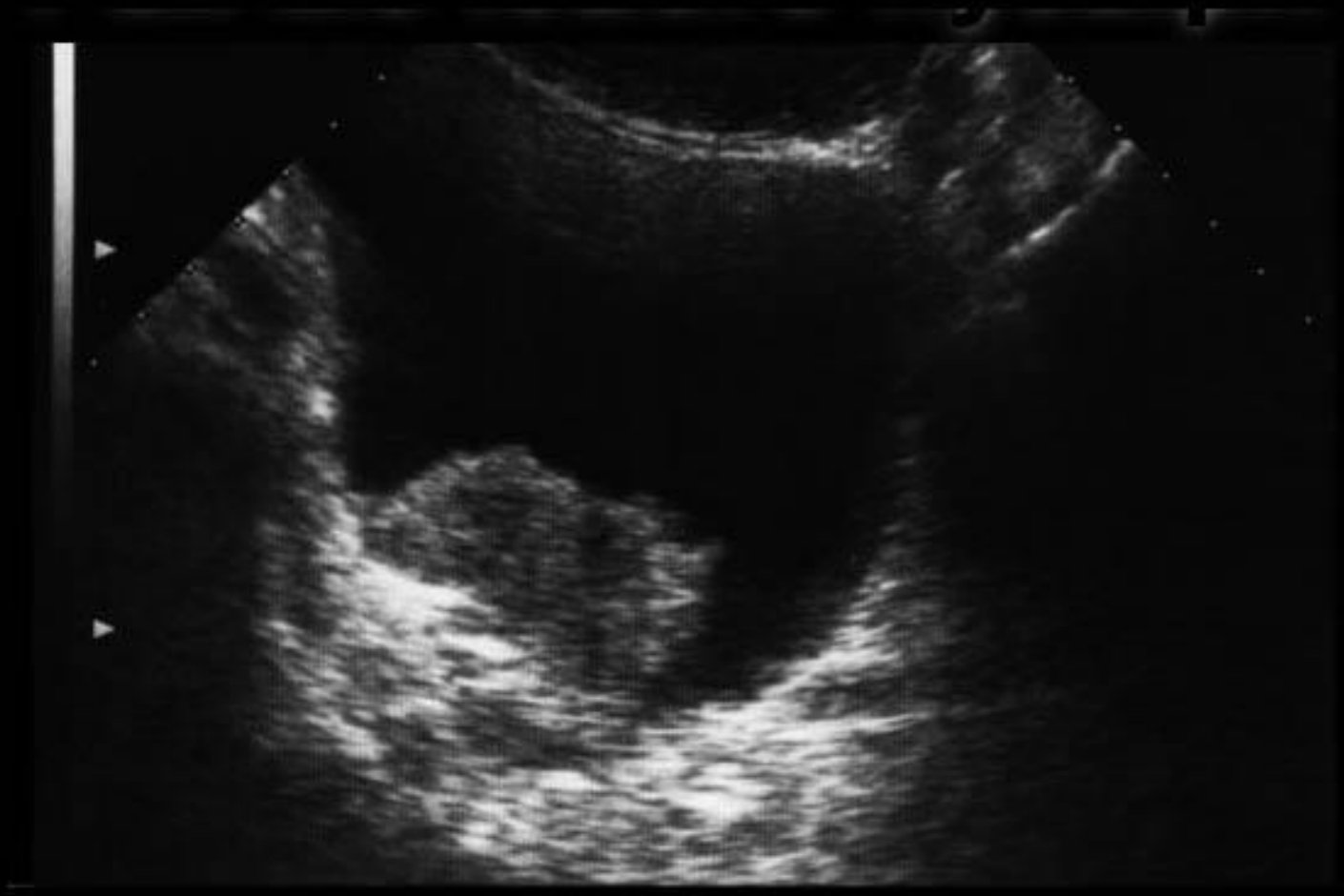

Ультразвуковая томограмма больного раком мочевого пузыряT2b.
Мышечный слой неравномерно утолщен, дефрагментирован.

УЗИ МОЧЕВОГО ПУЗЫРЯ ПРИ Т3b

Трансабдоминальная ультразвуковая томография.

Обширно распространённая опухоль (Т3б), подтверждённая бимануальной пальпацией

УЗИ МОЧЕВОГО ПУЗЫРЯ ПРИ Т4

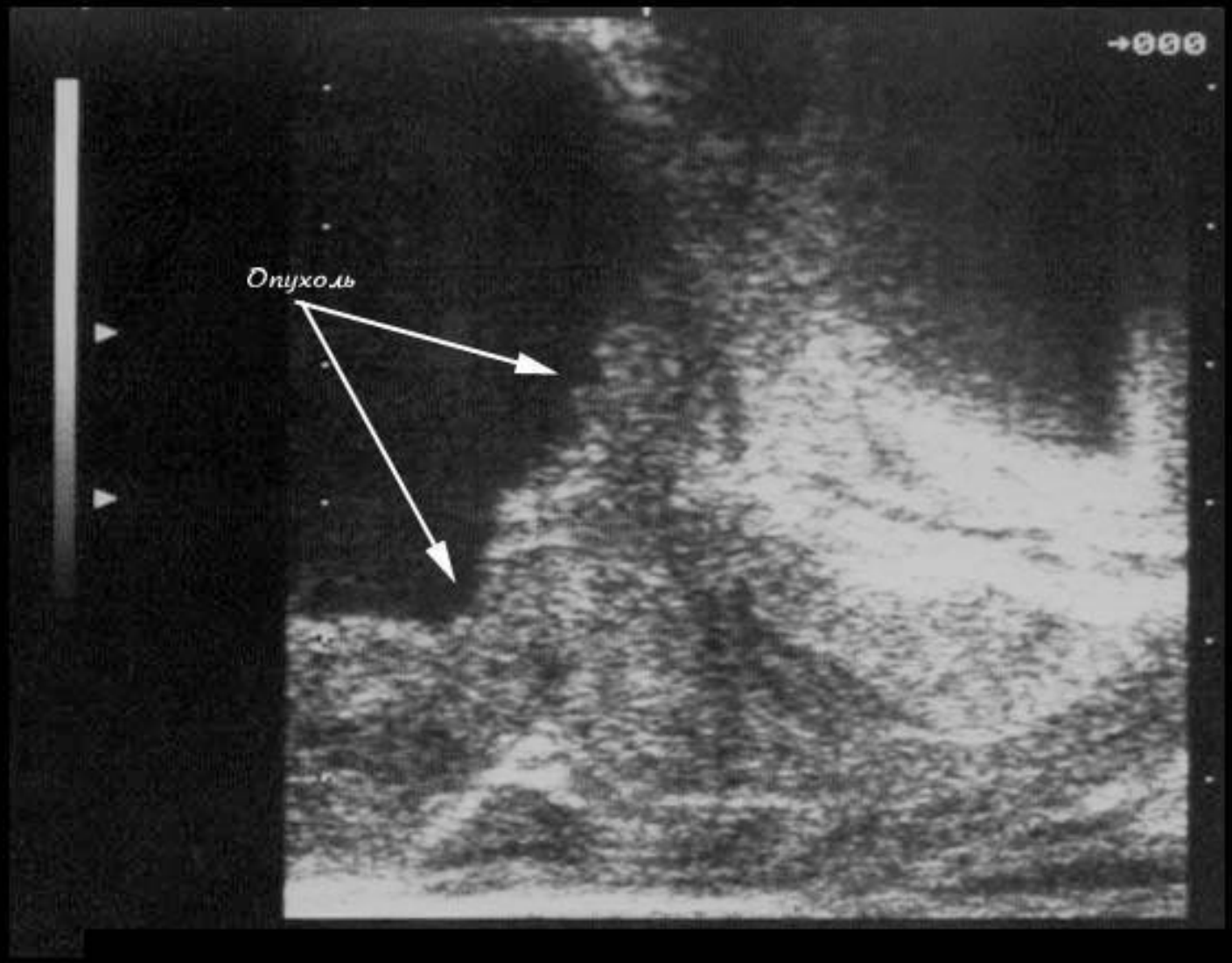

Трансректальная томограмма рака мочевого пузыря Т4.
Опухоль распространяется на предстательную железу.

ФДД - ДИАГНОСТИКА

Фотодинамическая диагностика "PDD" для ранней диагностики рака мочевого пузыря – – в принципе возможна только благодаря использованию фоточувствитель – ного маркера "аминолевулиновой кислоты " (ALA) *. В идеальном случае раствор ALA вводится в мочевой пузырь от двух до трех часов до диагностической цистоскопии. Поверхность мочевого пузыря поглощает раствор ALA и преобразует его в эндогенный краситель " протопорфирин IX ". Этот краситель выборочно концентрируется в опухоли и возникает флюоресценция в красном диапазоне при возбуждении сине / фиолетовым светом.

ФДД - ДИАГНОСТИКА

Для проведения "PDD", требуется специальный источник света типа нового " ВОЛЬФ – – COMBILIGHT PDD 5133 ", который излучает на выбор белый или сине /фиолетовый свет.

Интенсивность света, необходимого для возбуждения флюоресценции должна быть весьма высока. Для достижения этого требуется кроме ВОЛЬФ COMBILIGHT PDD 5133 также и специальный световод, который необходим для передачи сине / фиолетового света с минимальными потерями. Окуляр телескопа эндоскопа также оснащен специальным оптическим фильтром.

ФДД - ДИАГНОСТИКА

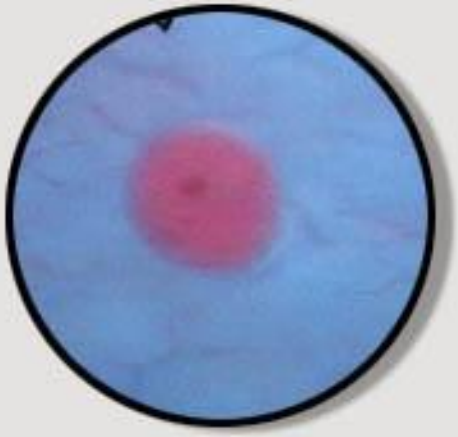

После первичного осмотра стенки мочевого пузыря при нормальным белом свете, источник света переключается на сине / фиолетовый свет. С этого времени, освещение происходит исключительно только в сине / фиолетовом диапазоне видимой области спектра.

Возбужденные красители флюоресцируют в красном диапазоне. Поэтому любая опухоль становится видимой глазом как красная заплата против синего фона здоровой стенки мочевого пузыря.

Специальный оптический фильтр на окуляре телескопа подавляет большую часть интенсивного рассеянного сине / фиолетового света, отраженного от стенки мочевого пузыря. Небольшая часть этого света пропускается фильтром, что с одной стороны, позволяет обеспечить ориентацию и визуализацию сосудистой системы мочевого пузыря, а с другой, обеспечить достаточное освещение для точной резекции опухоли.

Интенсивный сине / фиолетовый свет "отбеливает" краситель, и флюоресценция уменьшается после нескольких минут облучения, вплоть до полного исчезновения.

РЕНТГЕНОГРАММА КОСТЕЙ ТАЗА

Тот же случай.

Очаги деструкции костей таза (крупным планом).

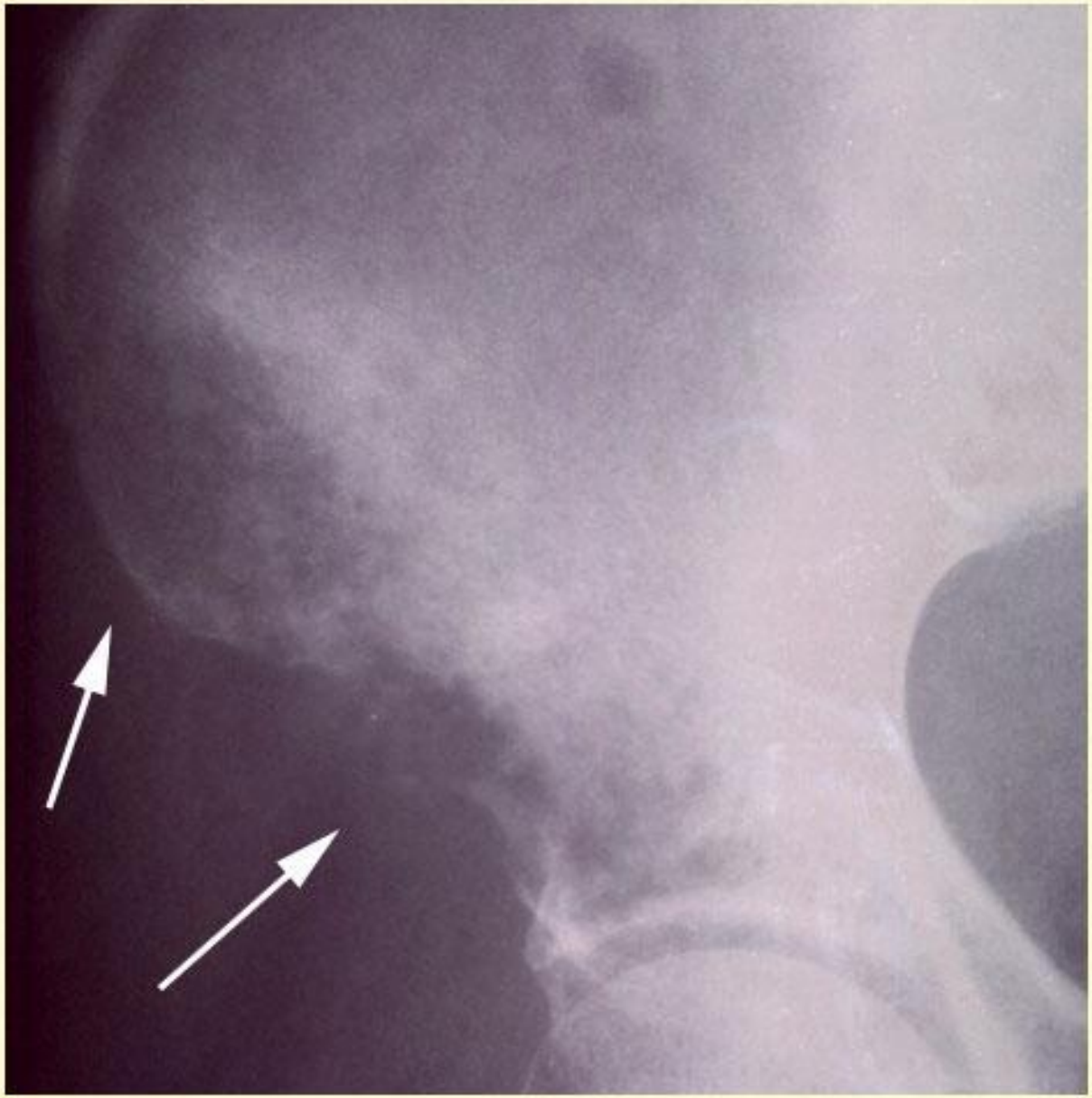

ГИСТОЛОГИЧЕСКАЯ ДИАГНОСТИКА

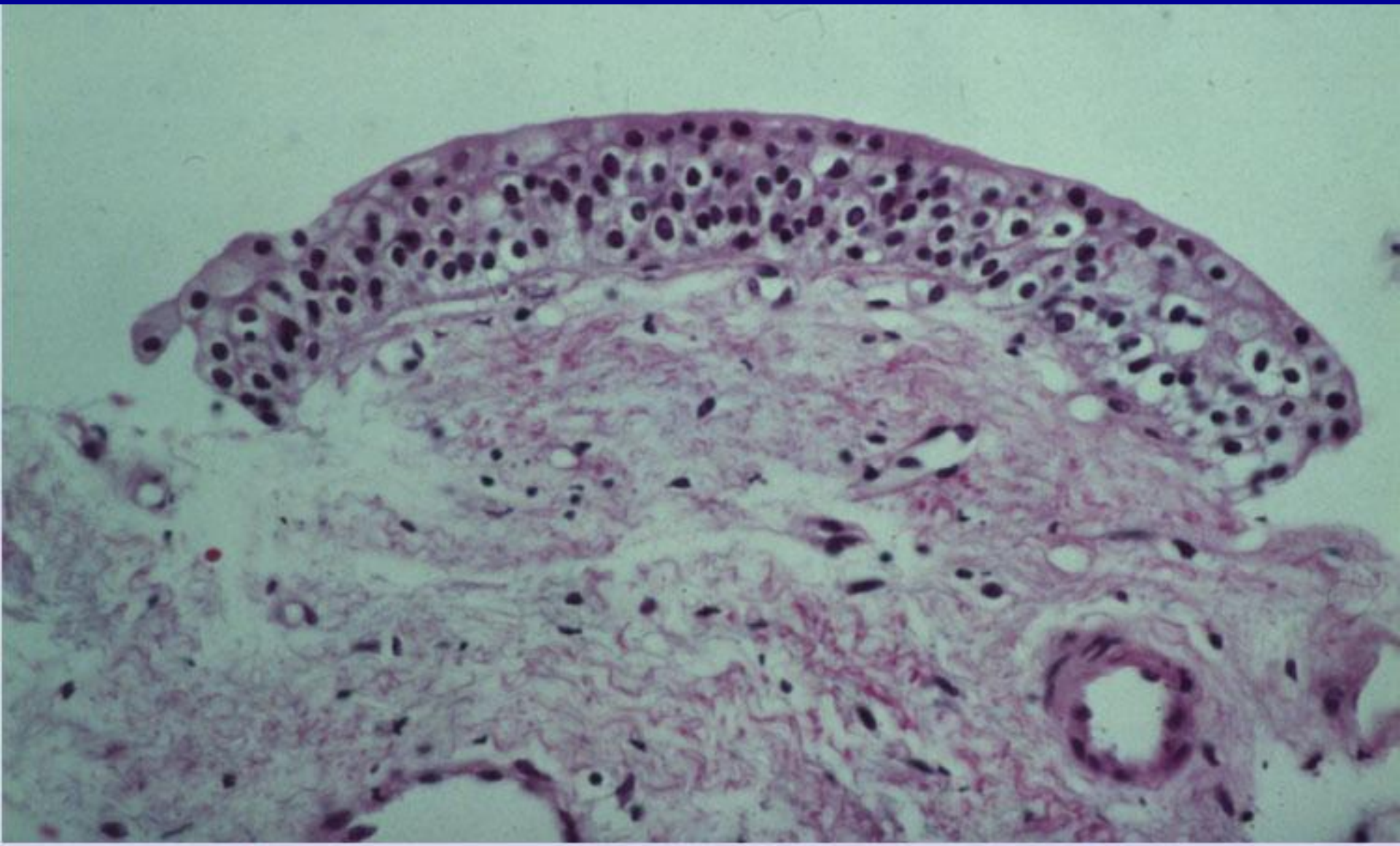

Микроскопия стенки мочевого пузыря(норма).
(х100)

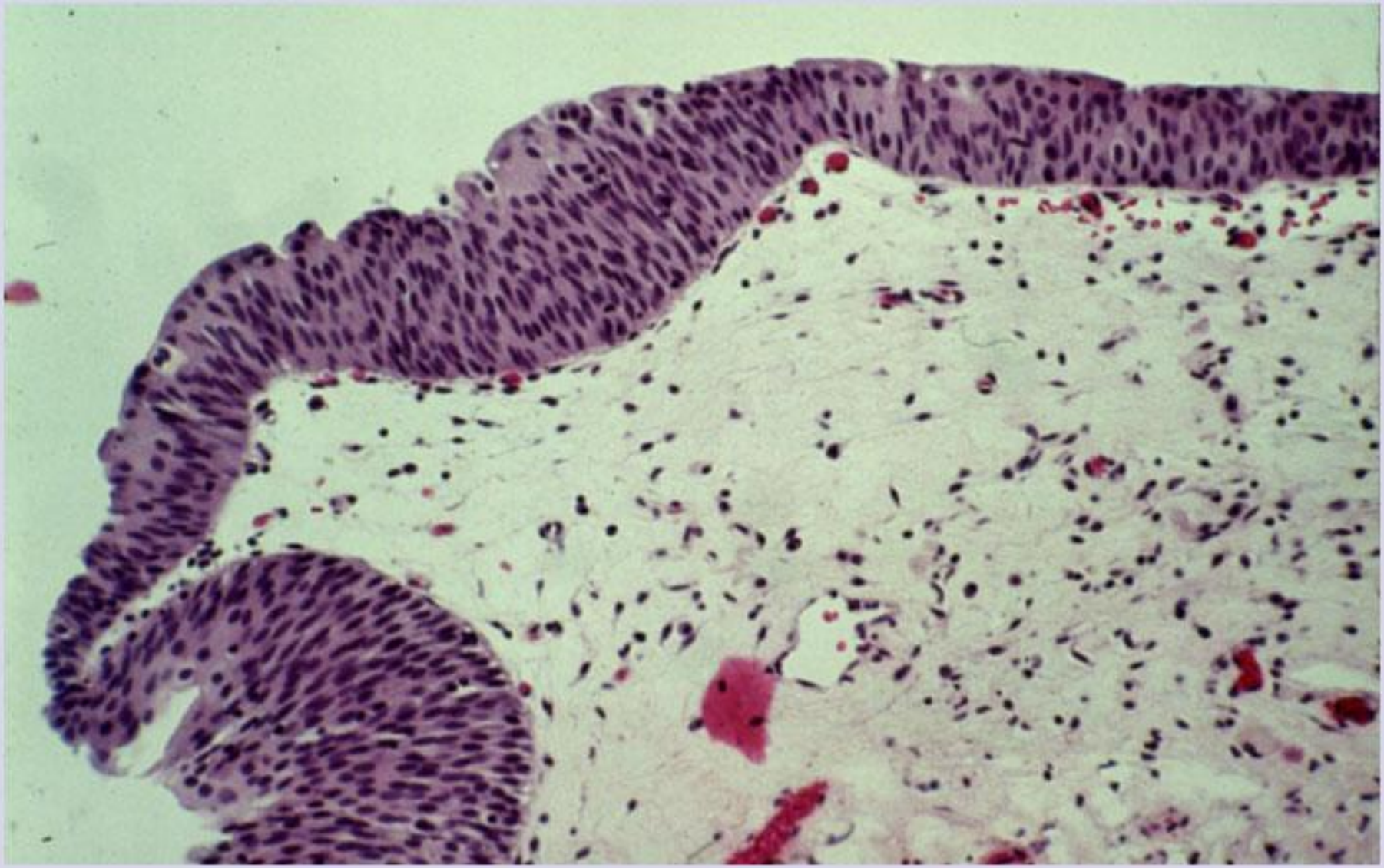

Микроскопия стенки мочевого пузыря (атипия).
(х100)

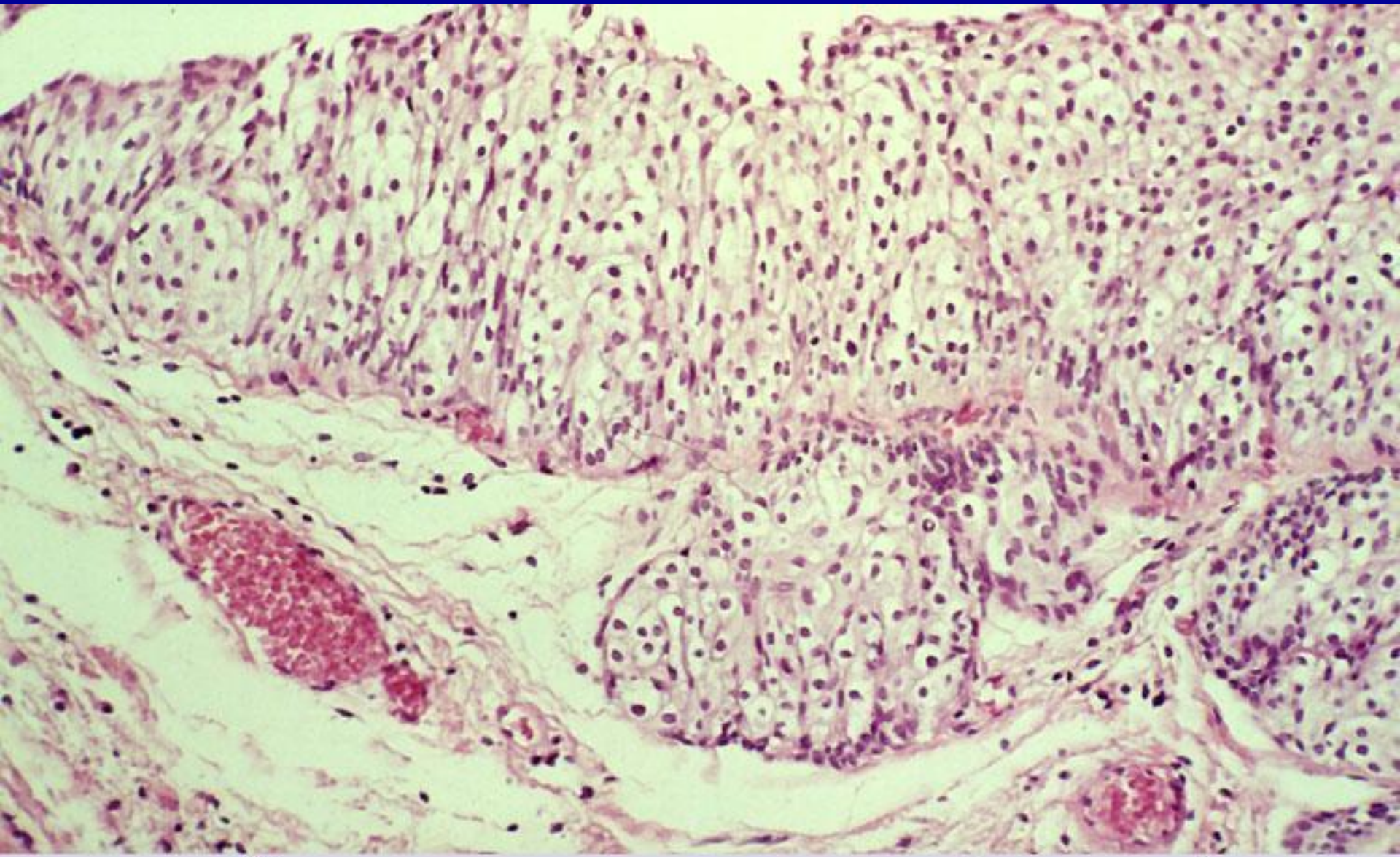

Микроскопия стенки мочевого пузыря (гиперплазия).
(х100)

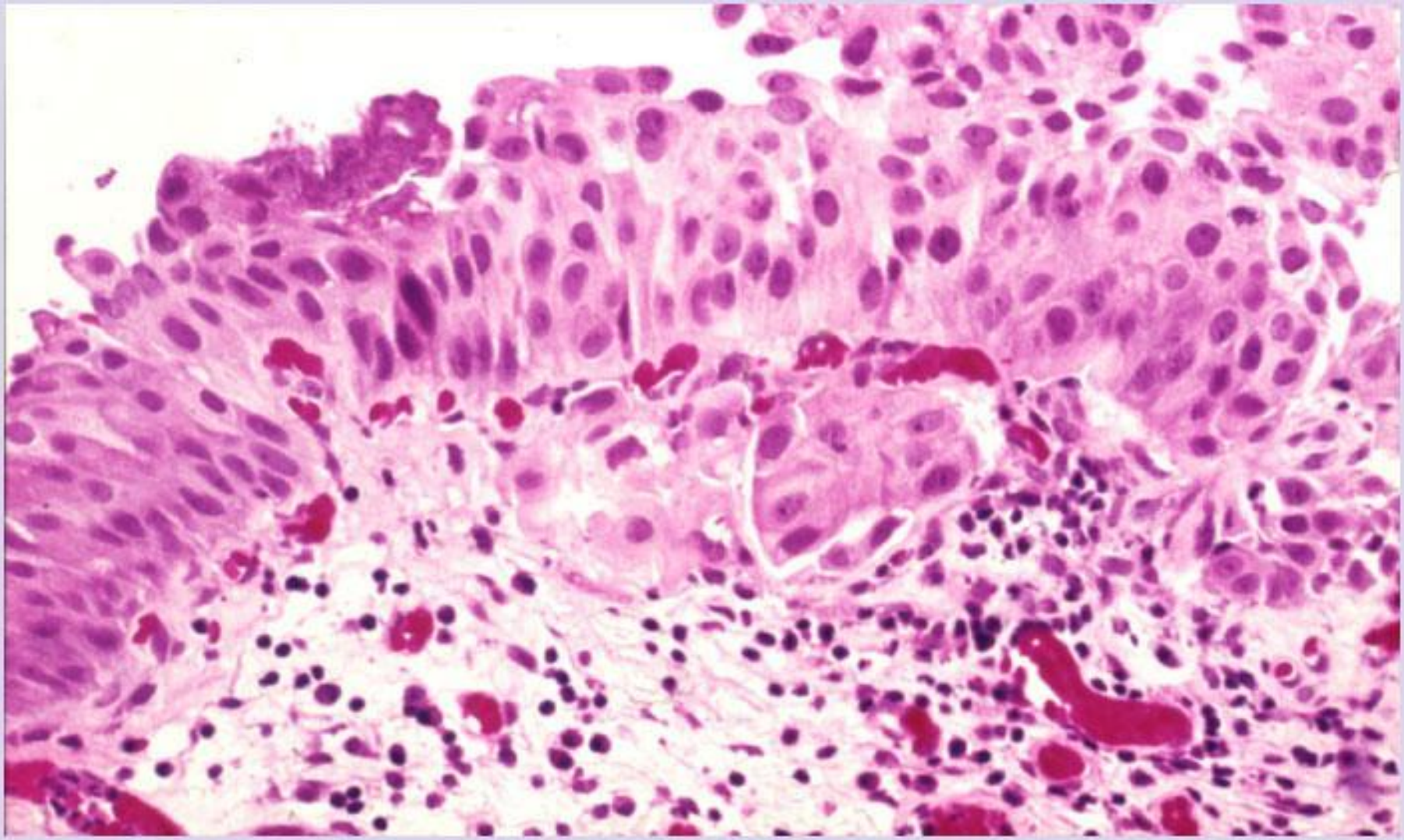

Carcinoma in Situ Grade I (x100).

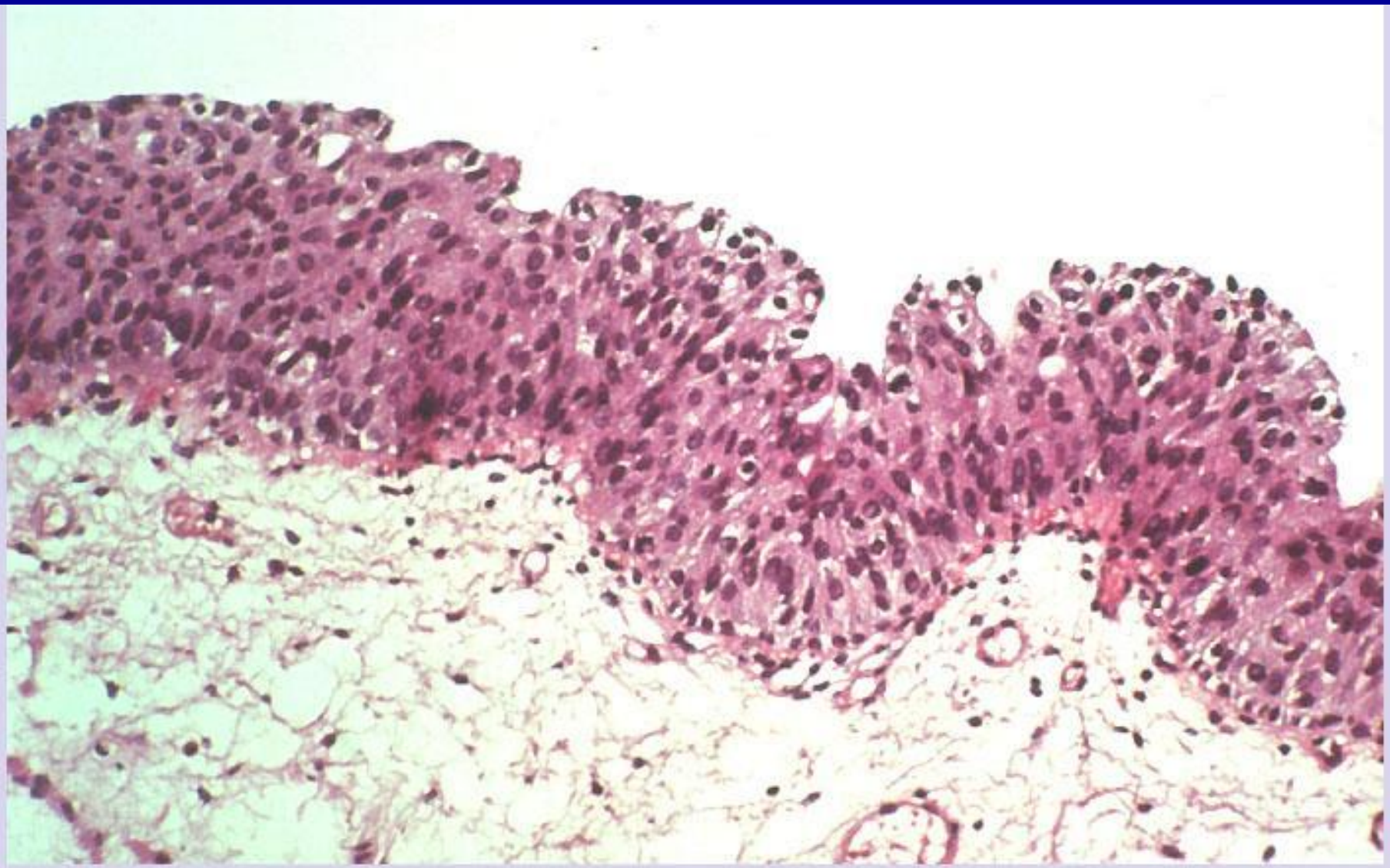

Carcinoma in Situ Grade II (x100).

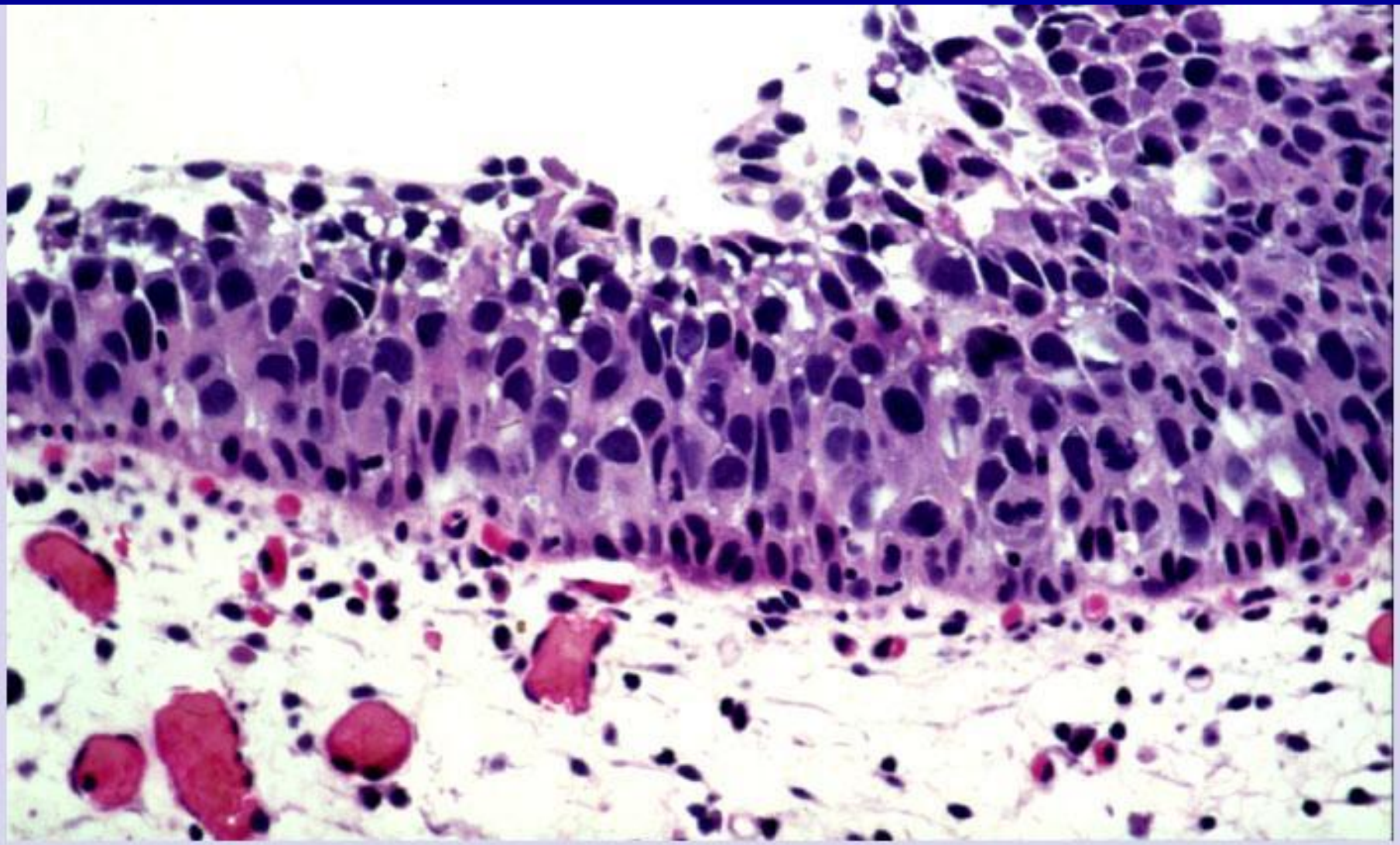

Carcinoma in Situ Grade III (x100).

- **<u>TNM классификация 2002 года</u>**
- **Ta – неинвазивный папиллярный рак**
- **Tis – рак in situ: “плоская опухоль”**
- **T1 – опухоль прорастает подслизистую оболочку (+lamina propria)**
- **T2 – опухоль поражает детрузор**
  - **T2a – поверхностный слой**
  - **T2b – глубокий слой**
- **T3 – опухоль прорастает паравезикально**
  - **T3a – микроскопически**
  - **T3b – макроскопически**
- **T4 – распространение на соседние органы:**
  a) простата, матка, влагалище или
  b) стенки таза или брюшная стенка
- **<u>N</u> – регион. ЛУ(N0-3) <u>M</u> – отдаленные MTS.**

- ***Для удобства при выборе тактики лечения РМП подразделяется:***
- ***Поверхностный РМП (Tis-Ta-T1) чаще высокодифференцированный папиллярный (75%) имеют >80% общую выживаемость;***
  - 15% прогрессируют в инвазивный рак МП
  - у большинства пациентов возникнет рецидив;

- ***Инвазивный РМП низкодифференцированный имеет 50-60% 5-летнюю выживаемость;***
  - 85% первично - инвазивные;

- ***15% имеют отдаленные метастазы;***
  - наиболее часто MTS диагностируются в лимфоузлах, лёгких, печени.

Поверхностный рак мочевого пузыря (Ta,T1,Tis)

Ta – папиллярная опухоль из уротелия, которая не проникает в lamina propria и мышцу мочевого пузыря;

T1 – опухоль из уротелия, прорастает базальную мембрану, которая разделяет эпителий и субэпителиальную ткань. T1 распространяется через субэпителиальную ткань в lamina propria, но не прорастает в мышцу;

Tis – рак высокой степени злокачественности, ограниченный уротелием, имеет «плоский» вид (едва возвышается над поверхностью, красноватая, волнистая , иногда невидимая). Tis может быть локальной или диффузной, сочетаться с другими опухолями.

TNM стадии опухоли мочевого пузыря

Ta неинвазиная папиллярная опухоль

Tis carcinoma in situ

TNM стадии опухоли мочевого пузыря

T1,T2

мышечный слой

строма

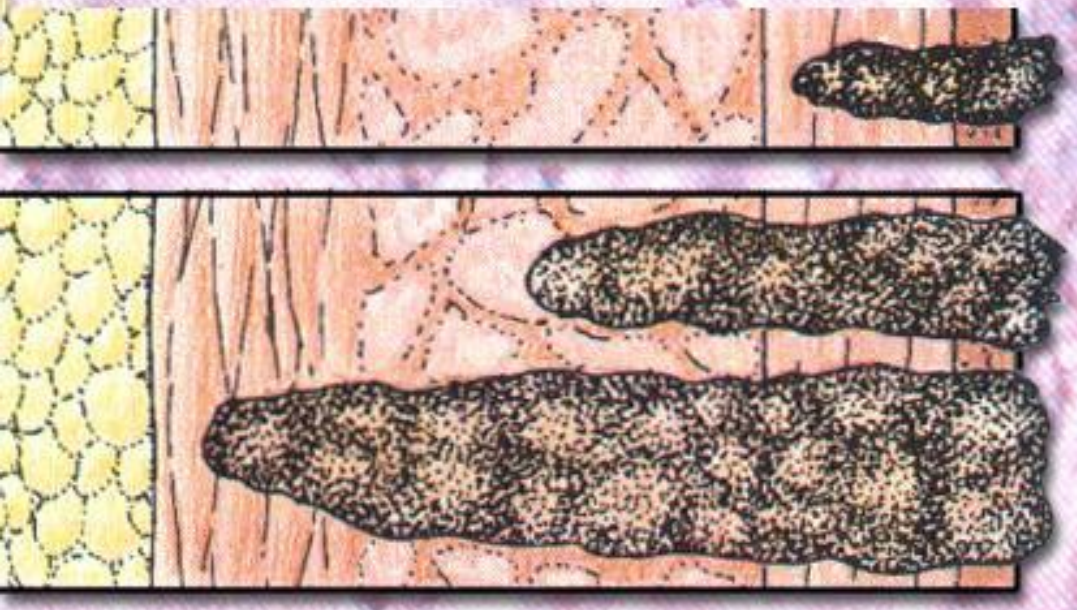

T1 опухоль с подэпителиальным основанием

T2a опухоль прорастает поверхностный мышечный слой

T2b опухоль прорастает глубокий мышечный слой

Опухоль прорастает паравезикальную клетчатку T3

T3a микроскопические очаги поражения паравезикальной клетчатки

T3b макроскопическое прорастание клетчатки

Опухоль мочевого пузыря

T4

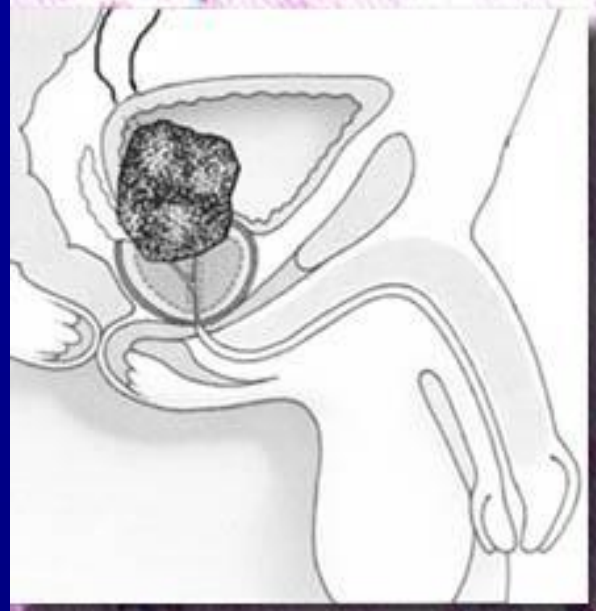

T4a опухоль прорастает предстательную железу

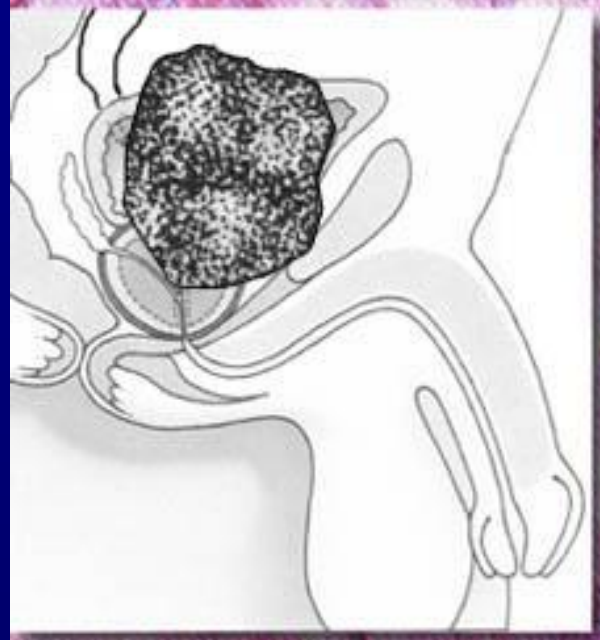

T4b опухоль прорастает стенку брюшной полости и таза

Инвазия регионарных лимфоузлов

N

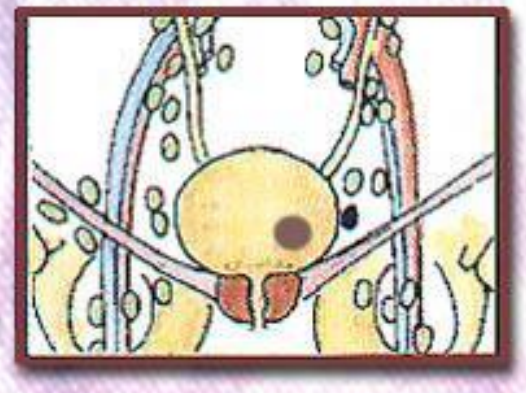

N1 одиночные лимфоузлы < 2 см

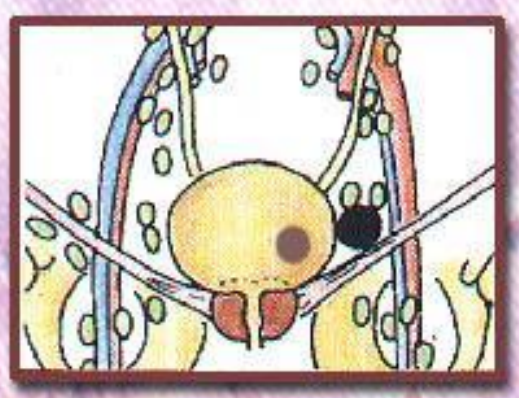

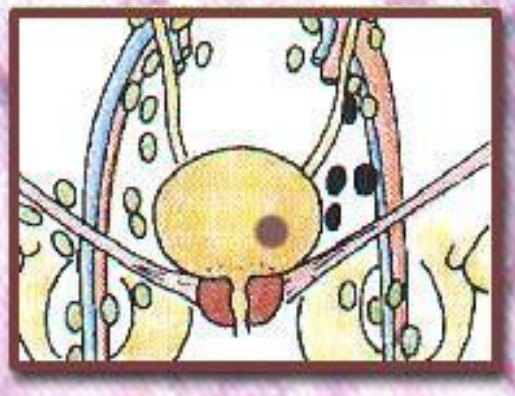

N2 множественные лимфоузлы < 2 см
одиночные ≤ 5 см

N3 одиночные лимфоузлы > 5 см

Рак мочевого пузыря

Метастазы M1

лёгкие

печень

мозг

плевра

брюшина

кости

отдалённые лимфоузлы

- Степень дифференцировки - означает, что кроме архитектуры, клетки могут иметь разную степень анаплазии (по ВОЗ 1973 г.)

<u>Уротелиальная папиллома:</u>

- 1 ст. (G1): высоко-дифференцированная (10% инвазивность);
- 2 ст. (G2): умеренно-дифференцированная (50% инв-ть);
- 3 ст. (G3): плохо-дифференцированная (80% инваз-ть)

Эпителиальные опухоли мочевого пузыря.

Переходноклеточный рак

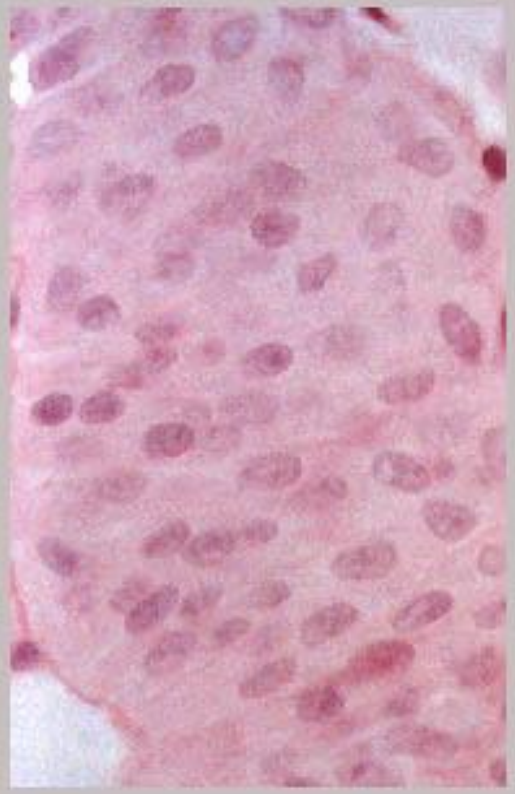

G1

G2

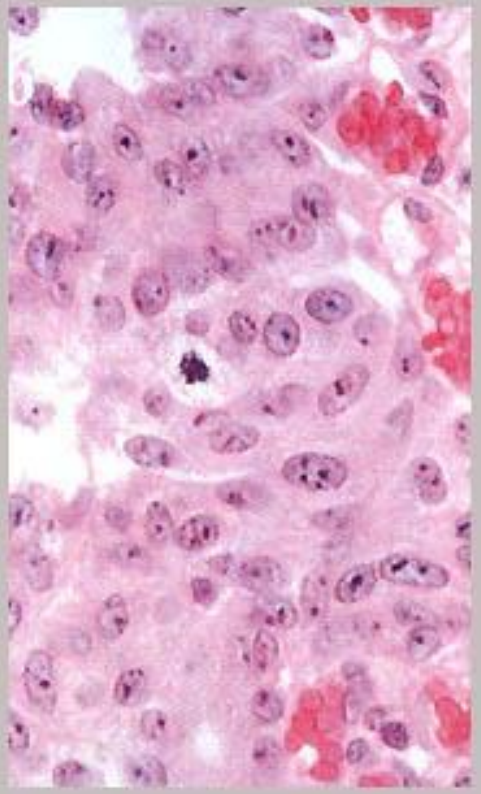

G3

ЛЕЧЕНИЕ

- *Стандартное лечение при Ta и T1 опухолях - полная макроскопическая резекция опухоли вместе с частью подлежащей мышцы методом трансуретральной резекции (ТУР). Повторная ТУР выполняется при G3-опухолях или при нерадикальной первой ТУР.*

- *Tis невозможно удалить методом ТУР.*

Схема резекции стенки мочевого пузыря при опухоли Т1.

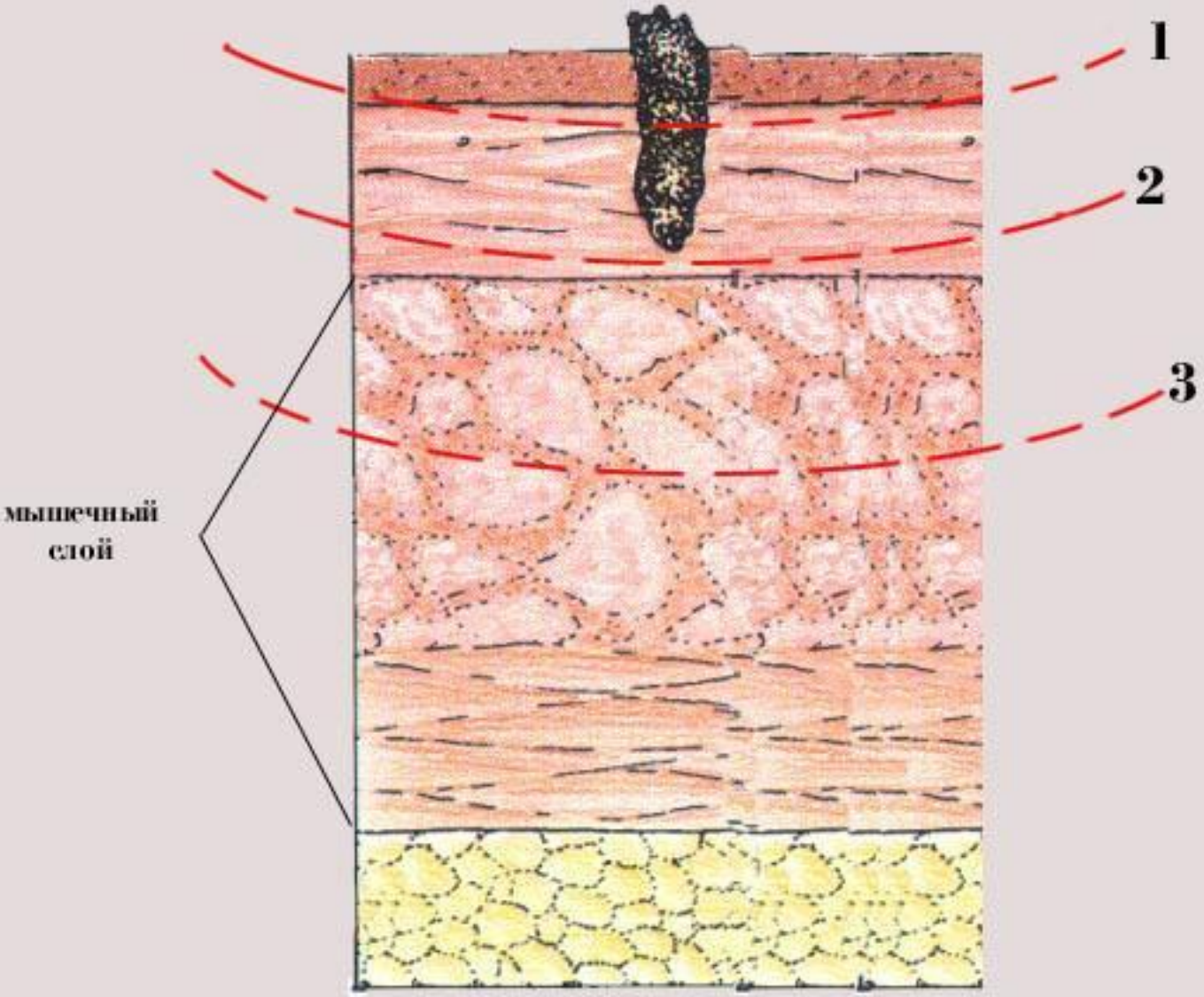

Схема "вертикальной" техники ТУР мочевого пузыря

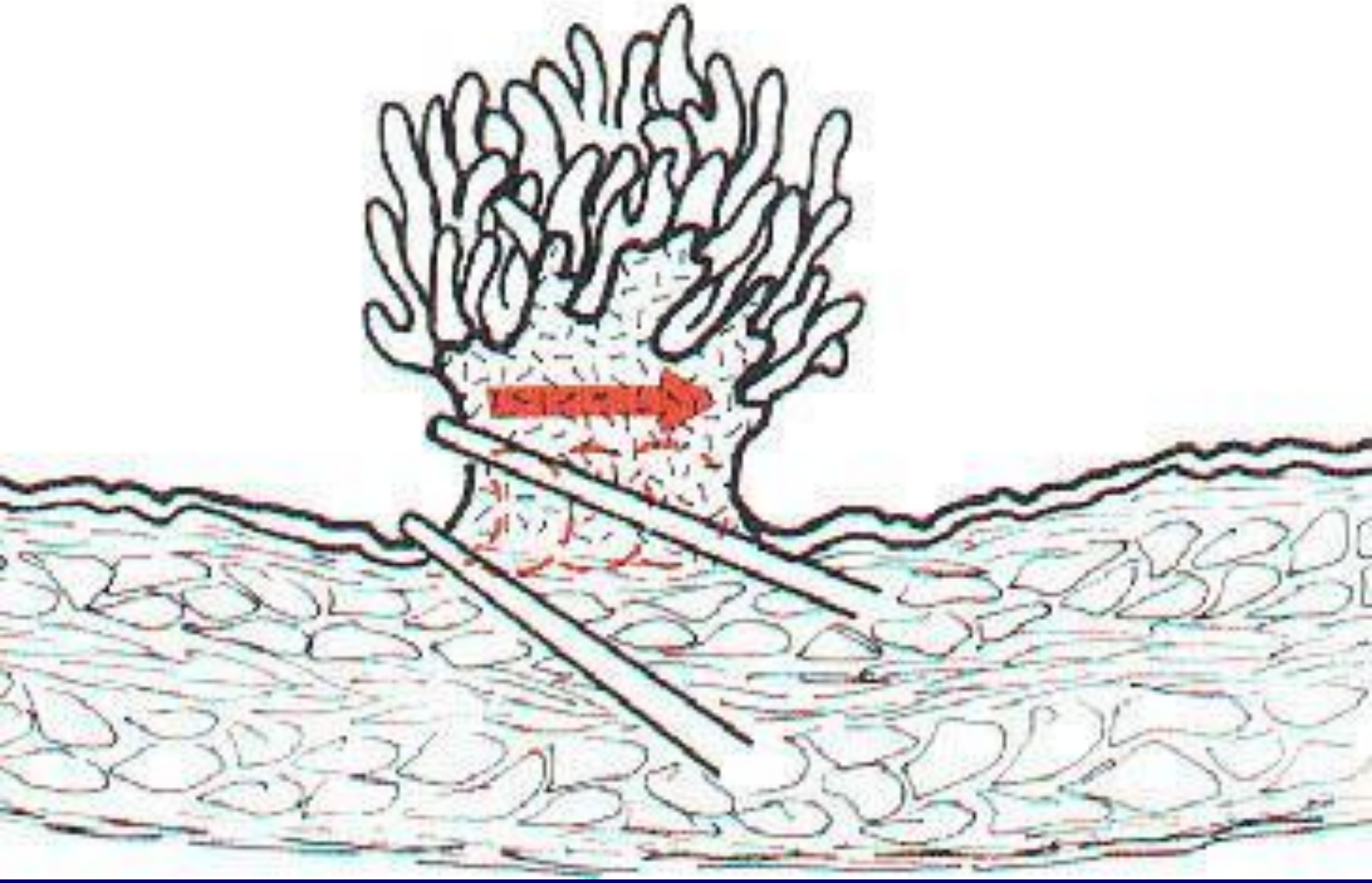

Резекция опухоли мочевого пузыря

(опухоль в области свода мочевого пузыря)

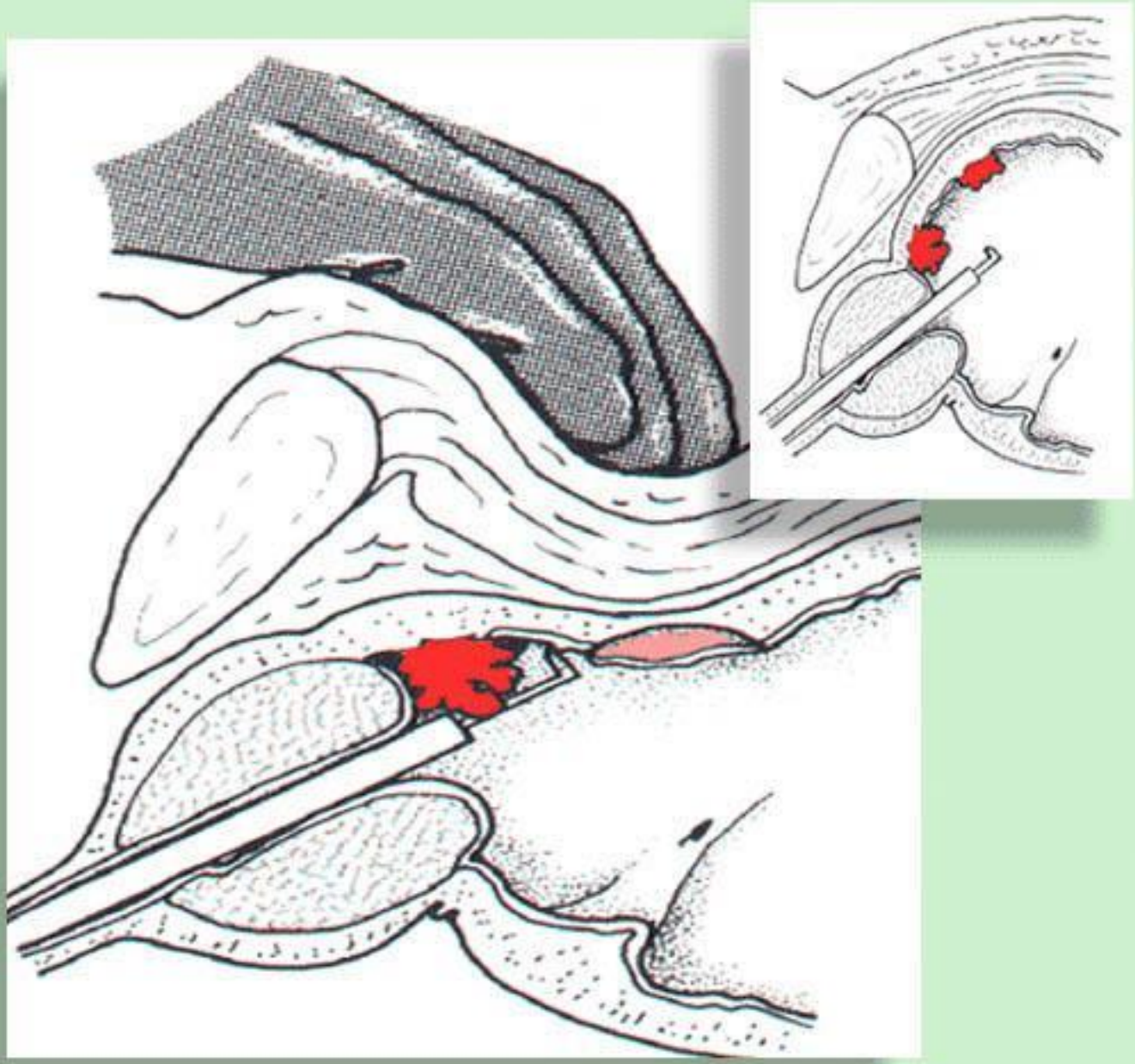

МЕТОДИКА ТУР

Адьювантная терапия

Так как имеется высокий риск рецидивирования и прогрессирования опухолей мочевого пузыря после ТУР, рекомендуется профилактическая химио- или иммунотерапия в виде применения внутрипузырных инстилляций при всех поверхностных видах опухолей (Ta,T1 and Tis)

Рецидив опухоли мочевого пузыря

Количество операций - 1250
в том числе, ТУР опухоли - 891
паллиативный ТУР - 107
ТУР - биопсия - 252
Осложнения - 9,9%
Летальность - 0,8%

Рецидив опухоли спустя 1 год - 23,8%
3 года - 36,6 %
5 лет - 66,5%

Спустя 5 лет 9% пациентов имели метастазирование опухоли мочевого пузыря.

Int Urol Nephrol (Hungary), 1992, 24(1) p35-42
Kondas J; Szentgyorgyi E

Выбор метода внутрипузырной адьювантной терапии зависит от риска рецидивирования и/или прогрессирования.

<u>В общем</u> внутрипузырное введение химиопрепаратов снижает частоту рецидивирования в течение первых 3 лет после ТУР на 20%

Пациенты с поверхностным РМП подразделяются на <u>3 группы риска:</u>

- низкий;

- умеренный;

- высокий риск.

Прогноз ***пациентов коррелирует со стадией и степенью злокачественности (степенью дифференцировки) и лучше при TaG1, хуже для T1G3 или Tis.***

Прогностические факторы:

Низкий риск: ***одиночная, TaG1, <3 см.;***

Высокий риск: ***T1G3, Tis, множественный;***

Промежуточный риск: ***другие опухоли, TaT1,G1-2, множественные, >3 см. или часто (>1 рецидива в год) рецидивирующий***

Рекомендации для лечения РМП низкой степени риска рецидивирования и прогрессирования

1. ТУР (стандарт);
2. Однократная инстилляция химиотерапевтического препарата в течение 6 часов после операции (митомицин С, эпирубицин или доксорубицин).

Рекомендации для лечения РМП высокой степени риска прогрессирования

1. ТУР + инстилляция химиопрепарата;
2. Повторная ТУР через 4-6 недель;

3А. Адьювантная внутрипузырная иммунотерапия вакциной БЦЖ по схеме с последующей поддерживающей терапией (по крайней мере 1 год БЦЖ-терапии, рекомендуется до 3 лет);

3В. Первичная радикальная цистэктомия (РЦ) и отведение мочи или отсроченная РЦ при отсутствии реакции на БЦЖ (стандарт).

Рекомендации для лечения РМП промежуточной степени риска рецидивирования и прогрессирования

1. ТУР + инстилляция химиопрепарата;
2. Повторная ТУР через 4-6 недель;

3А. Адьювантная внутрипузырная химиотерапия по разным схемам лечения не более 1 года;

3В. Адьювантная внутрипузырная иммунотерапия по разным схемам.

Внутрипузырная химиотерапия *снижает риск рецидивирования, но не прогрессирования при небольшом количестве побочных эффектов.*

Внутрипузырная иммунотерапия *БЦЖ-вакциной лучше химиотерапии для снижения риска рецидивирования и предупреждения прогрессирования (инвазии мышечного слоя), но более токсичная.*

Лечение РМП с мышечной инвазией

- Радикальная цистэктомия с лимфодиссекцией подвздошных сосудов – «стандартный» метод лечения РМП в стадии T2-T4aN0M0;

- При радикальной цистэктомии удаляются простата, семенные пузырьки - у мужчин или матка, часть влагалища и яичники - у женщин;

- Уретра сохраняется при отсутствии опухолевого роста;

- *Открытая резекция мочевого пузыря (у отдельных пациентов), а также неоадьювантная или адьювантная химиотерапия (о пользе которой имеются противоречивые результаты) - АЛЬТЕРНАТИВА;*

- *ЛТ по радикальной программе с/без ХТ используется для сохранения МП, стадии T4b, противопоказаниях к операции,выраженной сопутствующей патологии у пожилых пациентов.*

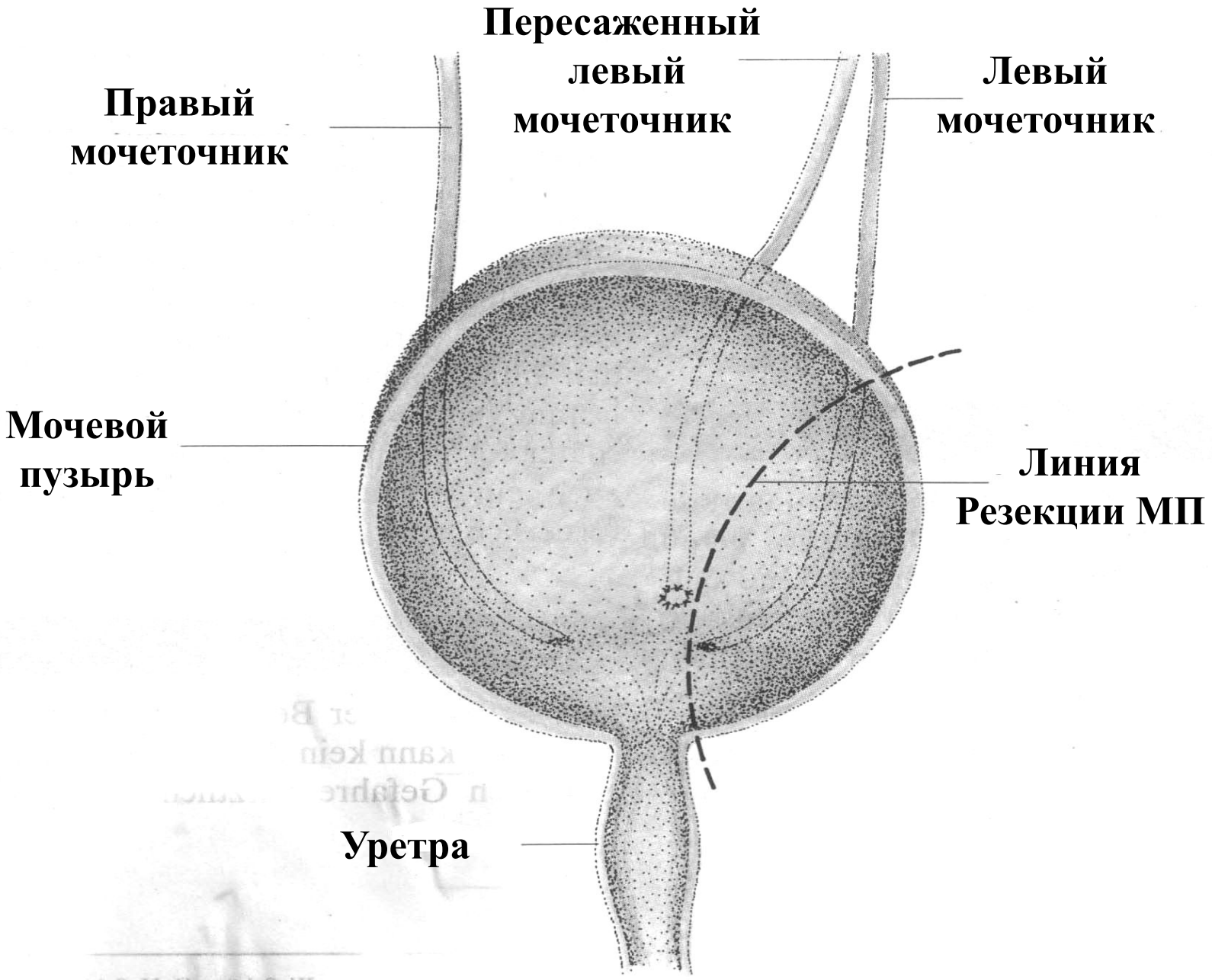

Резекция МП с уретеронеоцистоанастомозом

Отведение мочи после радикальной цистэктомии

1. «Новый» ортотопический мочевой резервуар;
2. Отведение мочи в изолированные сегменты кишечника (Ileal или colon conduit);
3. Удерживающий мочу резервуар;
4. Уретеросигмостомия и уретерокутанеостомия.

Противопоказания к отведению мочи:

1. Тяжелые неврологические или психические заболевания;

2. Короткая ожидаемая продолжительность жизни;

3. Нарушение функции печени и почек.

Схема операции формирования мочевого пузыря по методу E.Studer

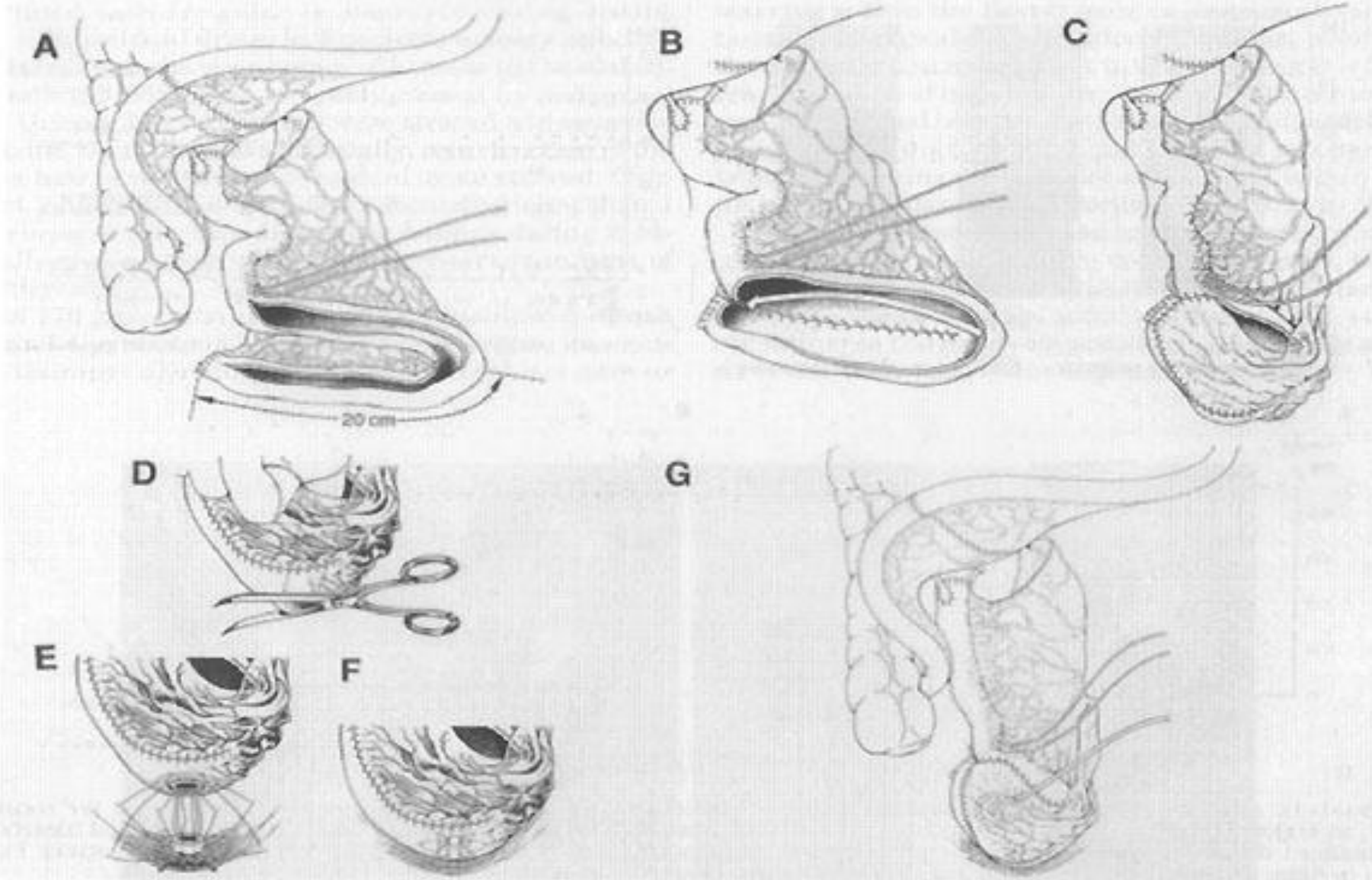

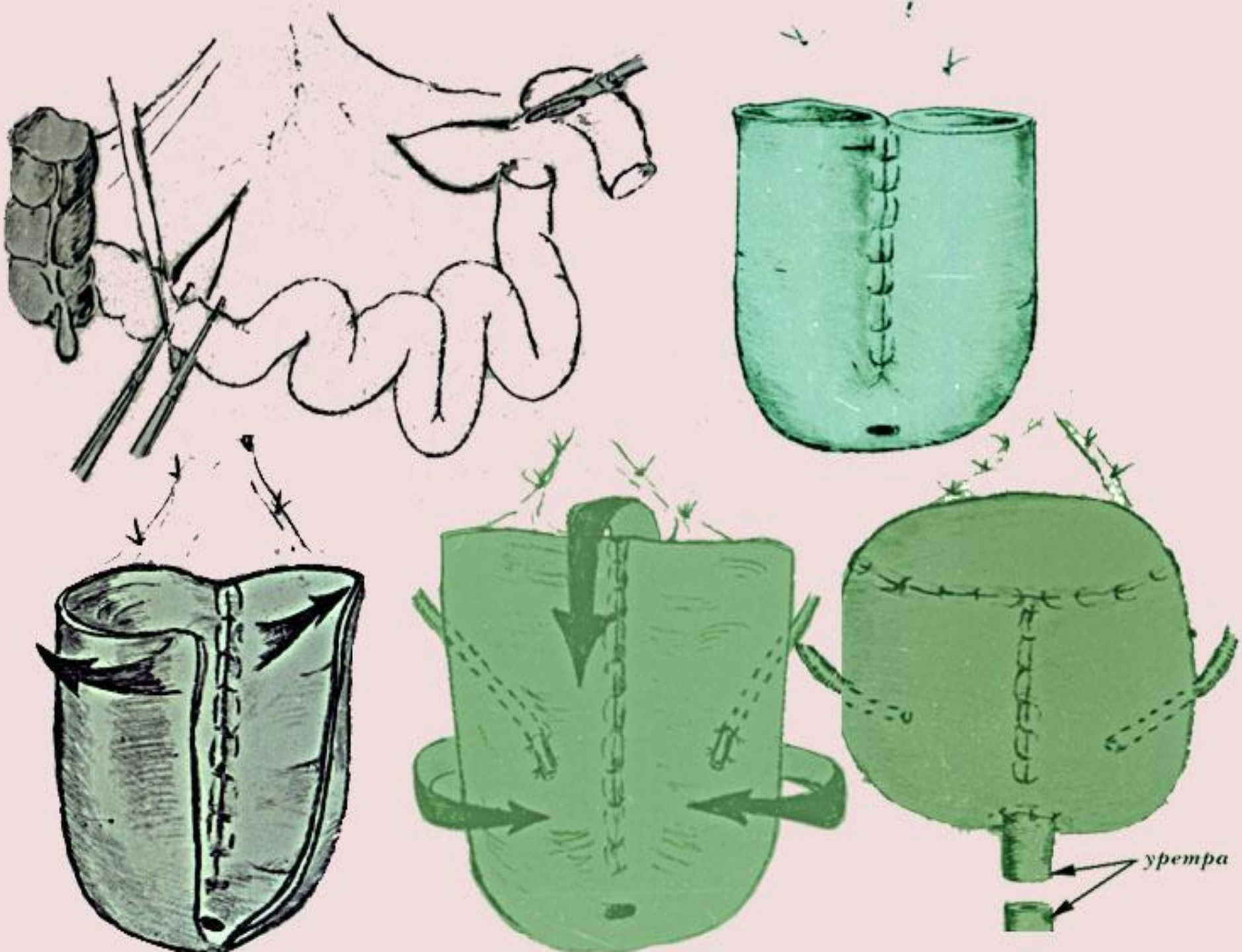
уретра

Операция Camey II.

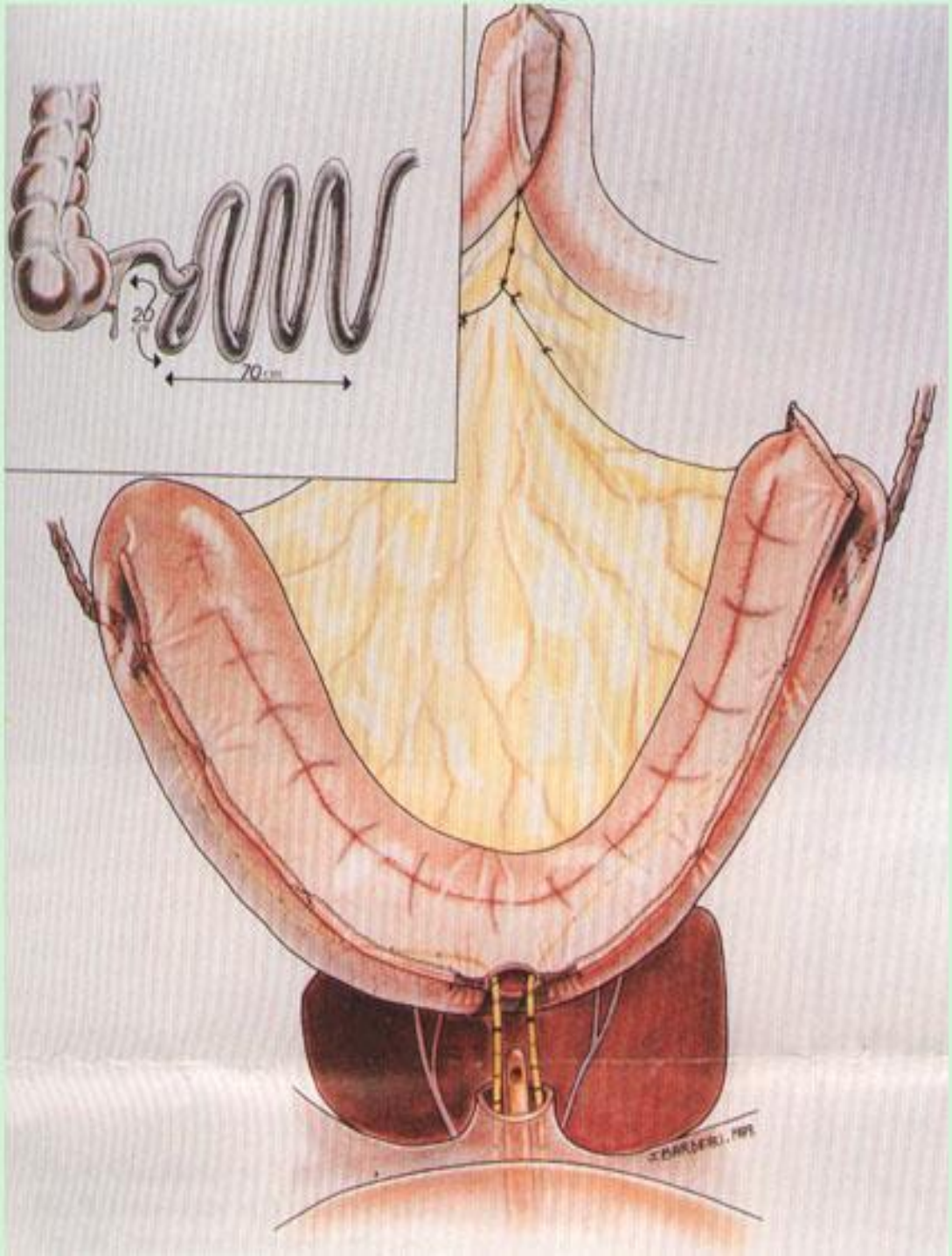

Общий вид
замещенного мочевого пузыря
сегментом подвздошной кишки
низкого давления.

отведение мочи в изолированный сегмент подвздошной кишки

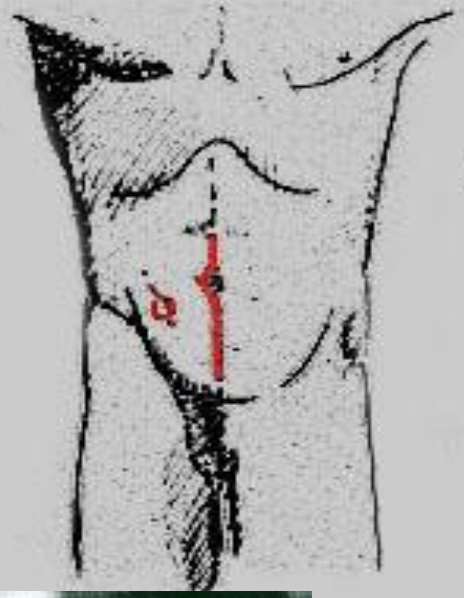

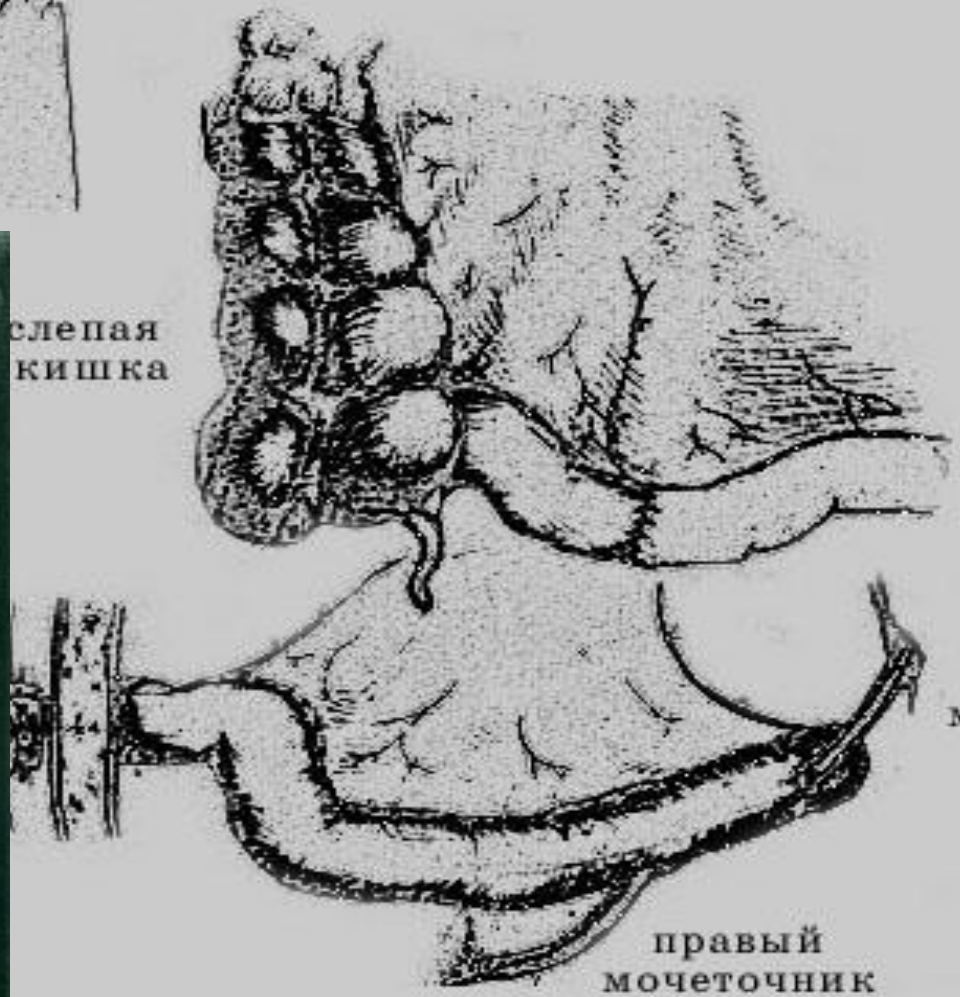

Уретероцекоанастомоз . Цекостома.

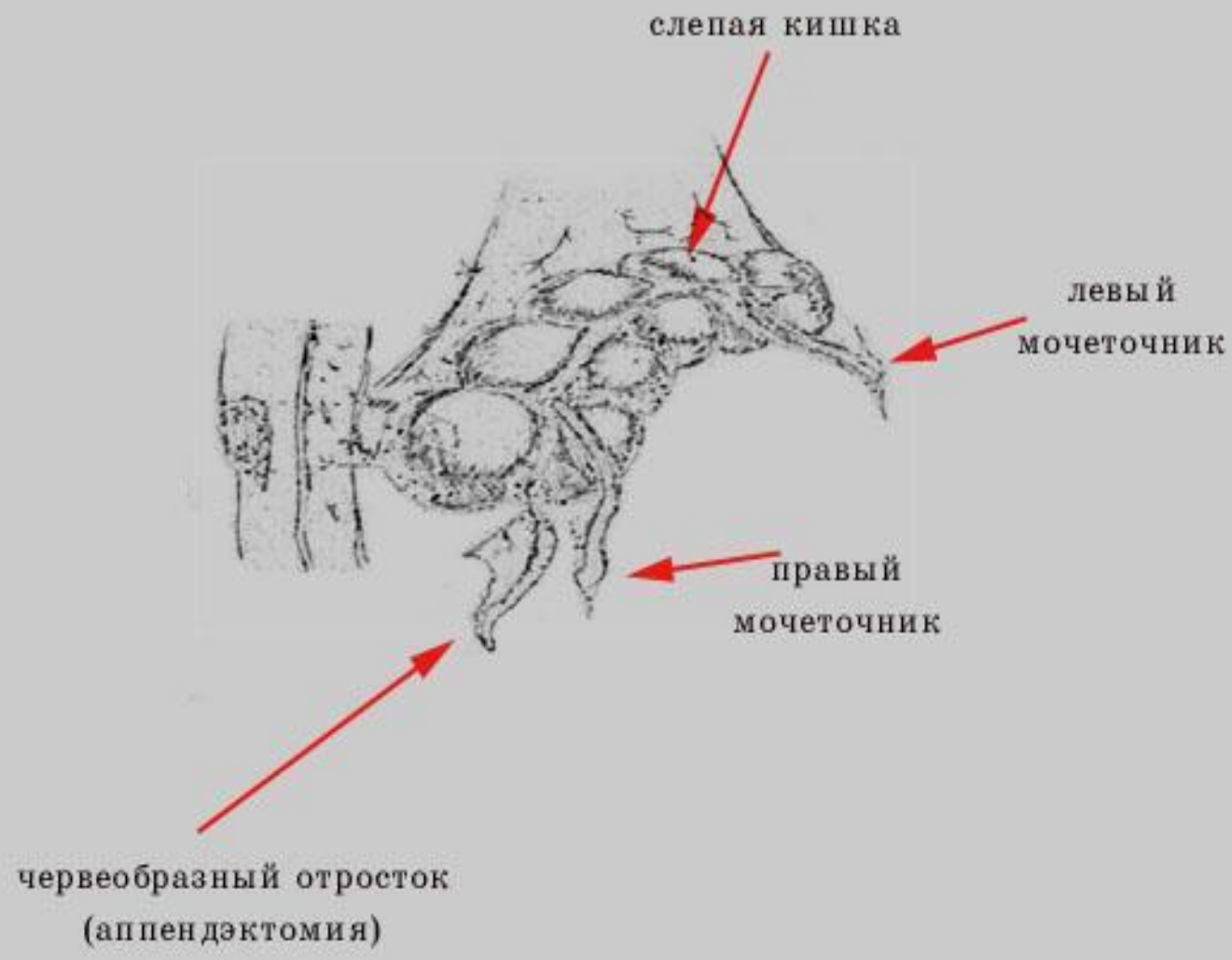

Уретерокутанеостома.

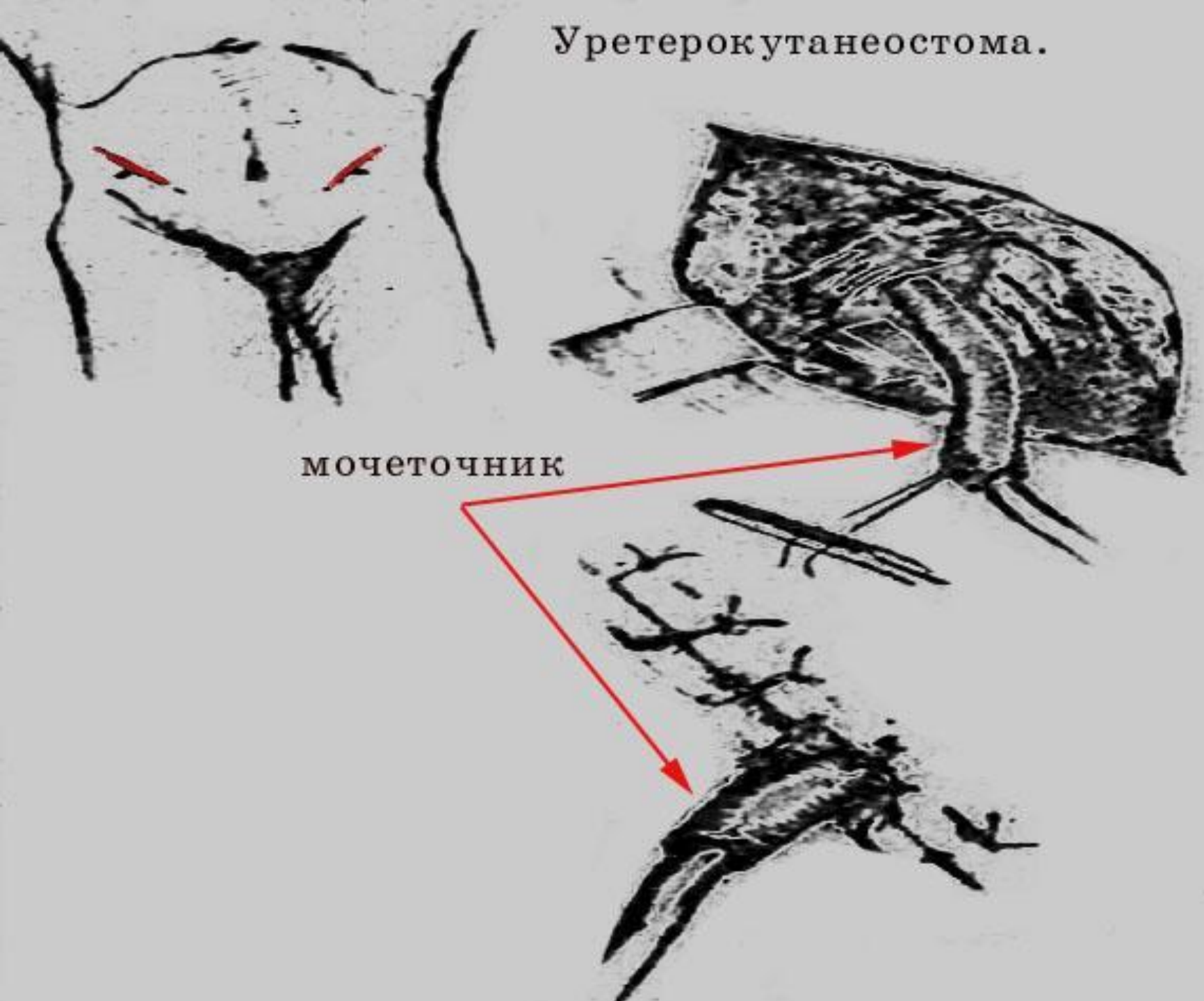

Уретеросигмоанастомоз

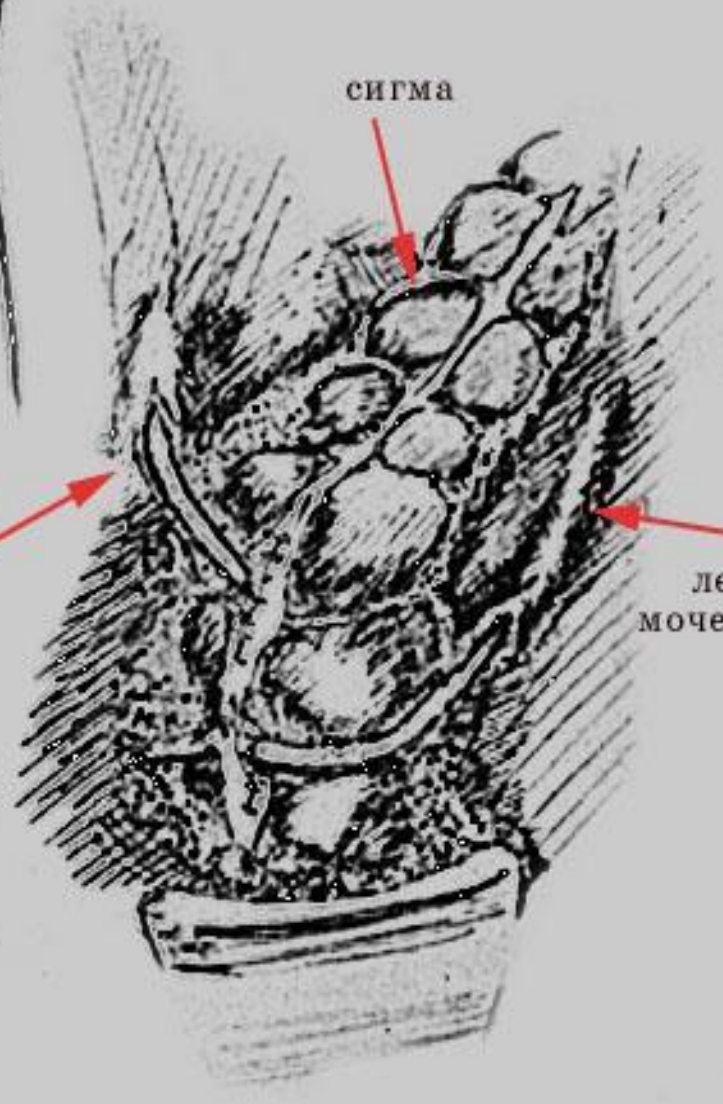

Лечение РМП с метастазами

- Системная химитерапия у пациентов с метастазами переходноклеточного рака МП приводит к ремиссии у 70% пациентов.

- Современные препараты для химиотерапии: цисплатин, гемцитабин, винбластин, метотрексат и таксол.