

КГМУ

Кафедра общей хирургии

Раны и раневой процесс

Рана (vulnus) — механическое нарушение целостности кожи, слизистых оболочек или глубже лежащих тканей и внутренних органов при одновременном нарушении целостности наружных покровов.

Классификация ран.

- По причине повреждения

1. операционные (асептические),
2. случайные.

- По характеру повреждения

1. резаные (*vulnus incisum*);
2. колотые (*vulnus punctum*),
3. рубленые (*vulnus caesum*);
4. ушибленные (*vulnus contusum*),
5. размозженные (*vulnus conguassatum*),
6. рваные (*vulnus laceratum*),
7. укушенные (*vulnus morsum*),
8. огнестрельные (*vulnus sclopetarium*),
9. отравленные (*vulnus verenatum*),
10. смешанные (*vulnus mixtum*).

- По наличию в ране микробной флоры

1. асептические
2. инфицированные
3. гнойные

- По отношению к полостям тела

1. Проникающие
2. непроникающие,

- По исходу

1. неосложненные
2. осложненные

-ранние осложнения(шок,кровотечение,острая кровопотеря,анемия)

-поздниеосложнения(нагноение ран,ранние и поздние вторичные кровотечения,общая гнойная инфекция-сепсис,анаэробная инфекция ,столбняк)

патогенез раневого процесса

- гибель клеток,
- распад белков,
- накопление биологически активных веществ — гистамина, серотонина, кининов
- нарушение микроциркуляции
- недостаточное поступление к ране кислорода
- накопление токсических продуктов распада тканей

Фазы раневого процесса

1. Фаза воспаления, (начинается сразу после травмы), объединяет процессы альтерации, экссудации, некролиза — очищения раны от некротических тканей.
2. Фаза пролиферации (начинается на 2-3 день после ранения) — образование и созревание грануляционной ткани.
3. Фаза заживления (начинается через 2-4 недели) — созревание рубцовой ткани и эпителизация раны.

Продолжительность заживления зависит от:

- размеров раны
- степени повреждения окружающих тканей
- количества некротизированных тканей,
- количество, вида и вирулентности попавших в рану микроорганизмов
- состояния организма человека
- возраста

Виды заживления ран

• *первичным натяжением*

- края и стенки раны соприкасаются друг с другом или если они соединены швами

• *вторичным натяжением*

- края стенки раны не соприкасаются,
- отстоят друг от друга на расстояние более 10 мм.

• *заживление под струпом*

- происходит при небольших поверхностных ранах кожи (ссадины, потертости, ожоги),
- раневой дефект покрывается коркой из подсохшей крови, лимфы, межтканевой жидкости, некротизированных тканей.

Клиническая картина ран :

1. Местные симптомы

- боль,
- кровотечение,
- зияние раны.

2. Общие симптомы

- острая анемия,
- шок,
- инфекция

Обследование раненого

1. Оценка общего состояния больного: сознание, вид кожных покровов (бледность), частоту и наполнение пульса, глубину и частоту дыхания.
2. Определение объема оказания первой помощи
3. Выяснение вида транспортировки пострадавшего.
4. Осмотр раны

Резаная рана:

1. имеет ровные края,
2. ограничена мягкими тканями.

Наносят резаные раны ножом, бритвой, осколками стекла, металла

Колотая рана:

1. малые размеры входного отверстия
2. незначительное повреждение окружающих тканей
3. опасность повреждения внутренних органов

Наносят шилом, штыком, ножом

Рубленая рана:

1. имеет ровные края,
2. глубокое повреждение тканей с осаднением краев раны,
3. кровоизлияние вокруг раны,
4. сильное кровотечение,
5. повреждение костей,
6. ушиб окружающих тканей,
7. повреждение внутренних органов.

Наносят тяжелым острым предметом (топор, пашка),

Ушибленная рана :

1. имеет неправильную форму
2. окружающие ткани разможены,
3. вокруг раны выраженные кровоизлияния, гематомы.

Наносят тупым предметом.

Рваная рана :

1. дефект тканей (кожи, мышц, сухожилий)
2. имеет неправильную форму,
3. края зазубрены,
4. массивные кровоизлияния в коже, подкожной клетчатке, мышцах.
5. рана заполнена сгустками крови,

Может быть нанесена движущимися частями механизмов, трансмиссий, пилой

Укушенная рана:

1. возникает при укусе животными или человеком.
2. сопровождается тяжелой инфицированностью вирулентной флорой рта человека или животного.

Огнестрельная рана:

1. обширность повреждения тканей,
2. повреждение осколками костей.

вызывается снарядами огнестрельного оружия (пули, осколки снарядов, мин, бомб, гранат).

выделяют три зоны повреждения :

- раневой канал,
- зону первичного травматического некроза или контузии
- зону молекулярного сотрясения (коммоций) тканей

Проникающее ранение живота :

1. внутрибрюшное кровотечение
2. посттравматический перитонит

ЖАЛОБЫ НА:

боли в животе, жажду, общую слабость.

ПРИ ОБСЛЕДОВАНИИ:

- Кожные покровы бледные, тахикардия, пульс частый, слабого наполнения
- живот болезненный, брюшная стенка напряжена, положительный симптом Щеткина — Блюмберга , высокий тимпанит и исчезновение печеночной тупости

Отравленные раны:

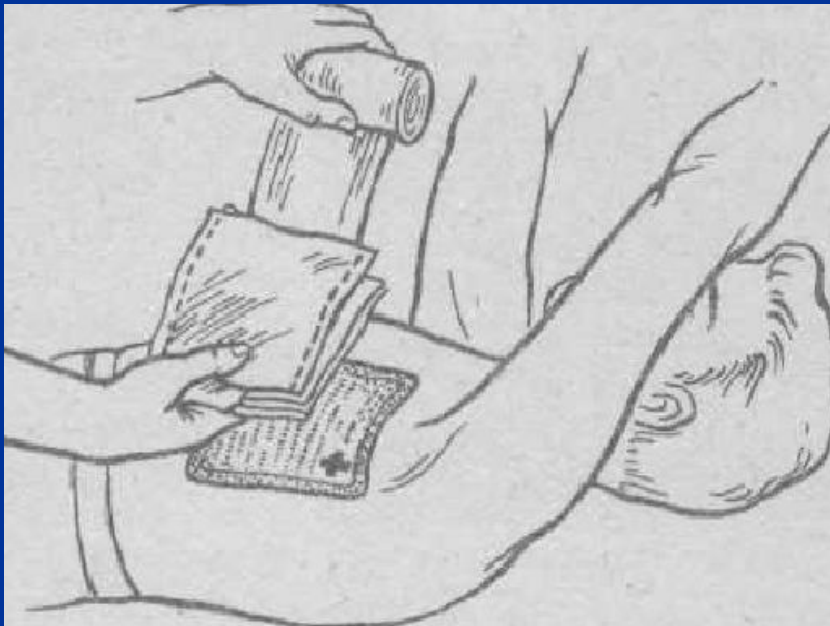1. возникают при укусах (ядовитые змеи, насекомые),
2. при попадании в рану отравляющих веществ (бытовые, промышленные, боевые отравляющие вещества, радиоактивное загрязнение).

Первая помощь на догоспитальном этапе

- остановку кровотечения
- наложение повязки
- транспортная иммобилизация.
- раны смазывают 5% йодной настойкой
- удаляют из раны свободно лежащие крупные инородные тела
- на рану накладывают стерильные салфетки
- укладывают ватно-марлевые подушечки
- накладывают повязку
- транспортируют в хирургическое отделение.

При открытом пневотораксе

- края раны обрабатывают 5% настойкой йода
- накладывают прорезиненную оболочку
- поверх ее помещают ватно-марлевые подушечки
- повязку плотно прибинтовывают к грудной клетке



необходимо как можно
раньше с помощью
окклюзионной повязки
прекратить сообщение
плевральной полости с
внешней средой.

При проникающих ранениях живота

- наложении асептической повязки

При наружном кровотечении

- накладывают давящую
кровоостанавливающую повязку.

Первичная хирургическая обработка ран(пхо)

Виды пхо:

- ранняя (проводящуюся в первые сутки после ранения)
- отсроченная (на протяжении вторых суток)
- Поздняя (спустя 48 ч после ранения)

Этапы пхо:

- Иссечение кожи и подкожной клетчатки вокруг раны(толщина слоя 0,5 - 1 см)
- Разрез кожи по ходу сосудисто-нервного пучка
- Рассечение фасции и апоневроза Z-образным или дугообразным разрезом.
- Удаление обрывков одежды, сгустков крови, инородных тел
- Иссечение размозженных и загрязненных тканей.
- Удаление мелких костных осколков
- Скусывание концов костных отломков кусачками.
- Остановка кровотечения.
- Ушивание раны (первичным швом)

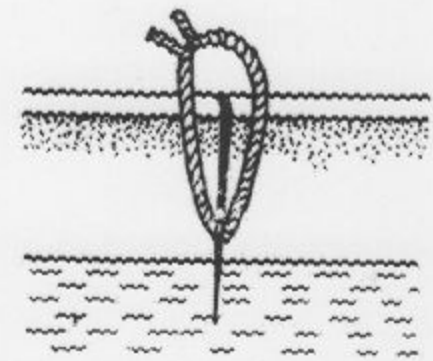
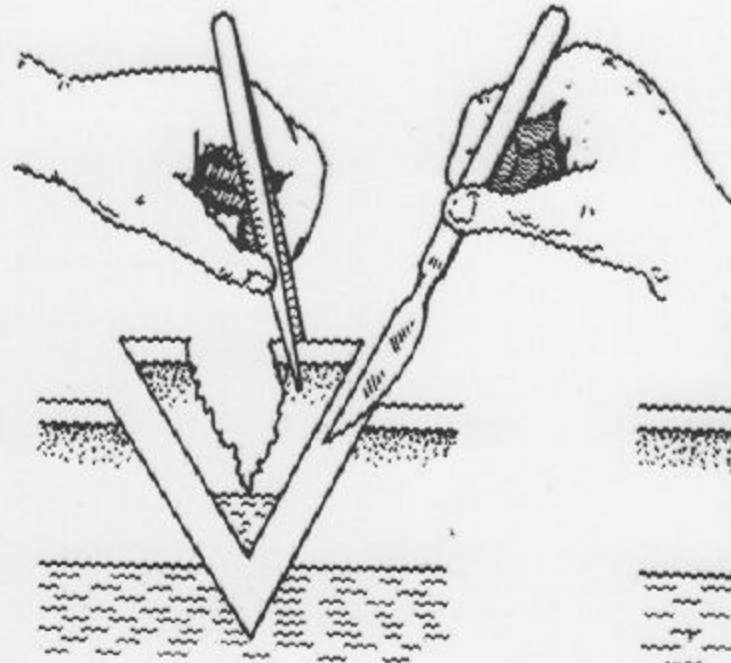
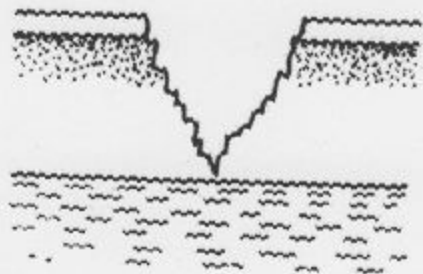


СХЕМА ПЕРВИЧНОЙ ХИРУРГИЧЕСКОЙ ОБРАБОТКИ РАНЫ

Первичная хирургическая обработка раны не выполняется:

- 1) При ранении нервов, сосудов, мозговой ткани;
- 2) При резаных ранах с ровными краями лица, пальцев, половых органов;
- 3) При множественных слепых дробовых ранениях кожи и подкожной клетчатки;
- 4) При непроникающих колотых ранах без повреждения крупных сосудов.

ВИДЫ ШВОВ:

- **Первичный шов** (накладывают на рану в течение суток)
- **Первично-отсроченный шов** (накладывают в сроки до 5-7 дней)
- **Вторичный шов.** (накладывают в сроки от нескольких дней до нескольких месяцев)
- **Ранний вторичный шов** (накладывают в сроки от 8 до 15 дней)
- **Поздний вторичный шов** (накладывают спустя 2 недели)

Показания к применению вторичного шва

- нормализация температуры тела и состав крови
- удовлетворительное общее состояние больного
- исчезновение отека и гиперемии кожи
- полное очищение от гноя и некротизированных тканей,
- наличие здоровых грануляций.

Правила наложения швов

- в ране не должно оставаться замкнутых полостей и карманов,
- адаптация краев и стенок раны должна быть максимальной.

Инфекционные осложнения ран

- Нагноение ран
- Анаэробная инфекция
- Столбняк