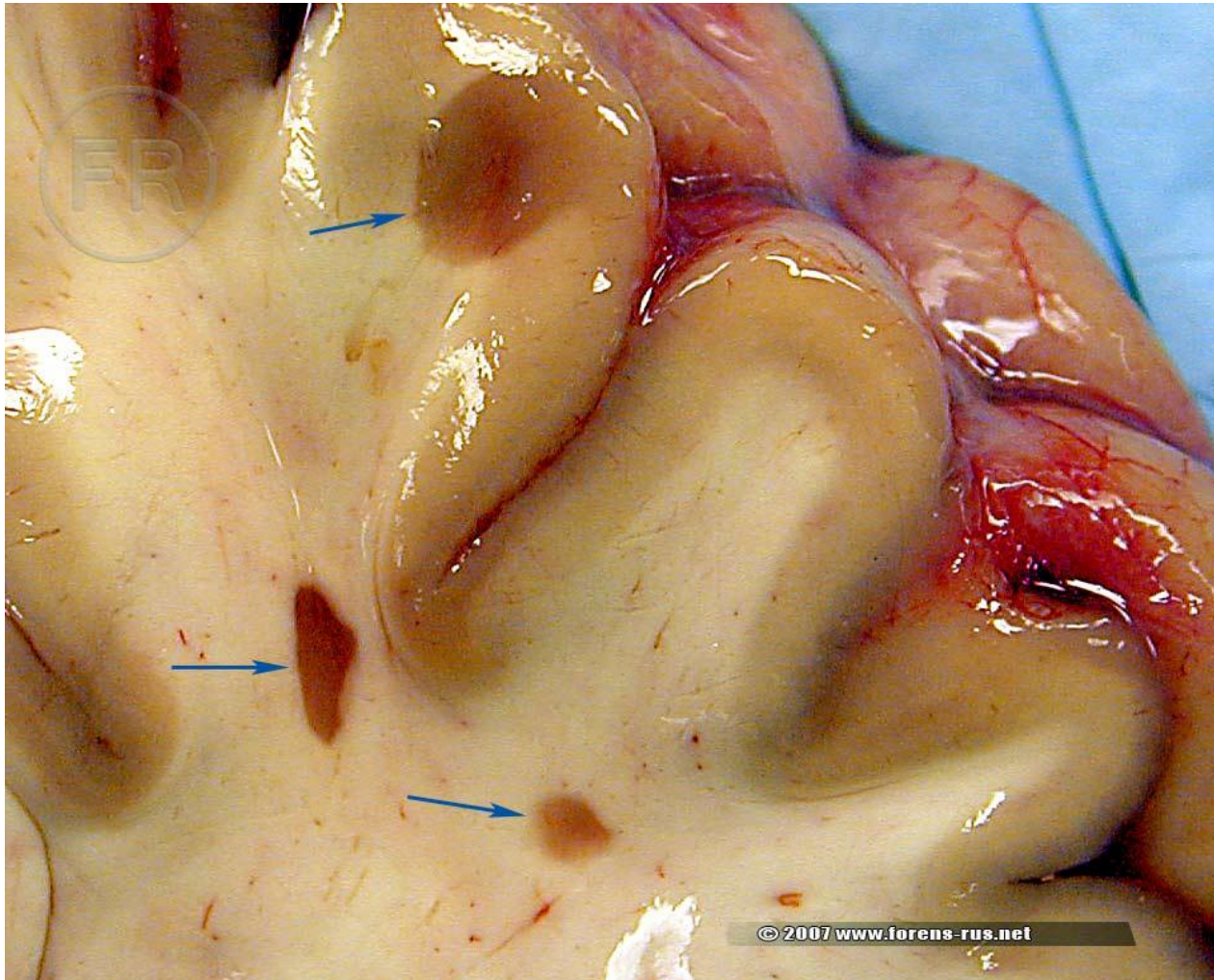
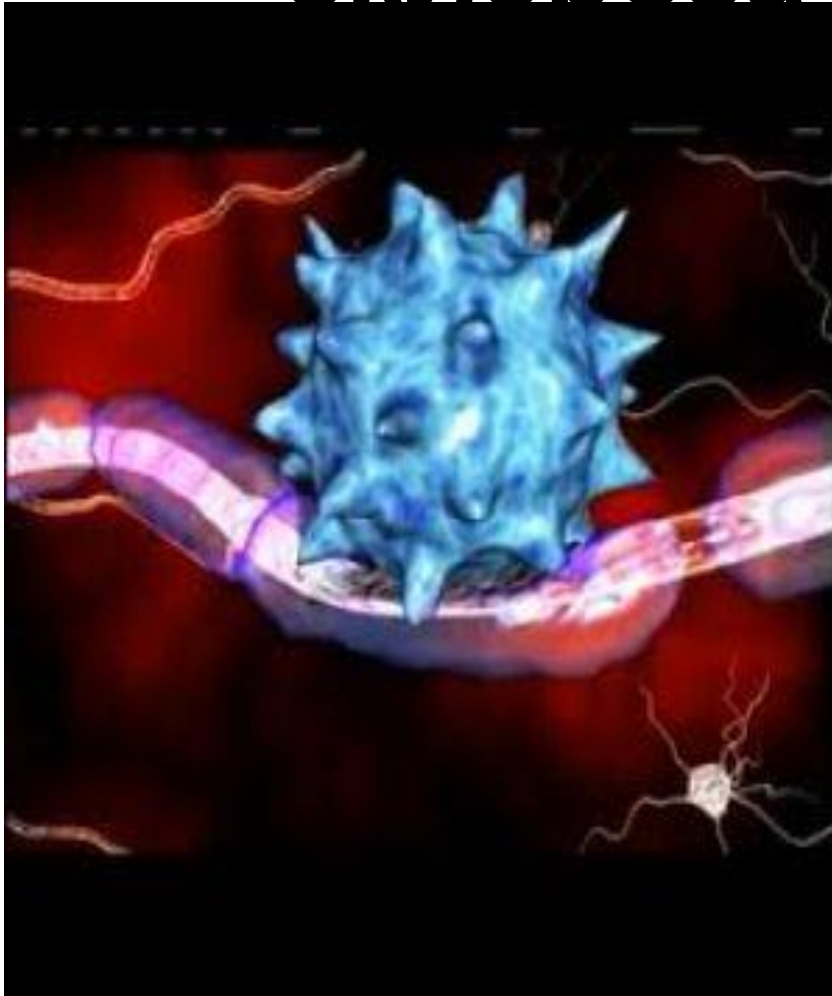


Рассеянный склероз

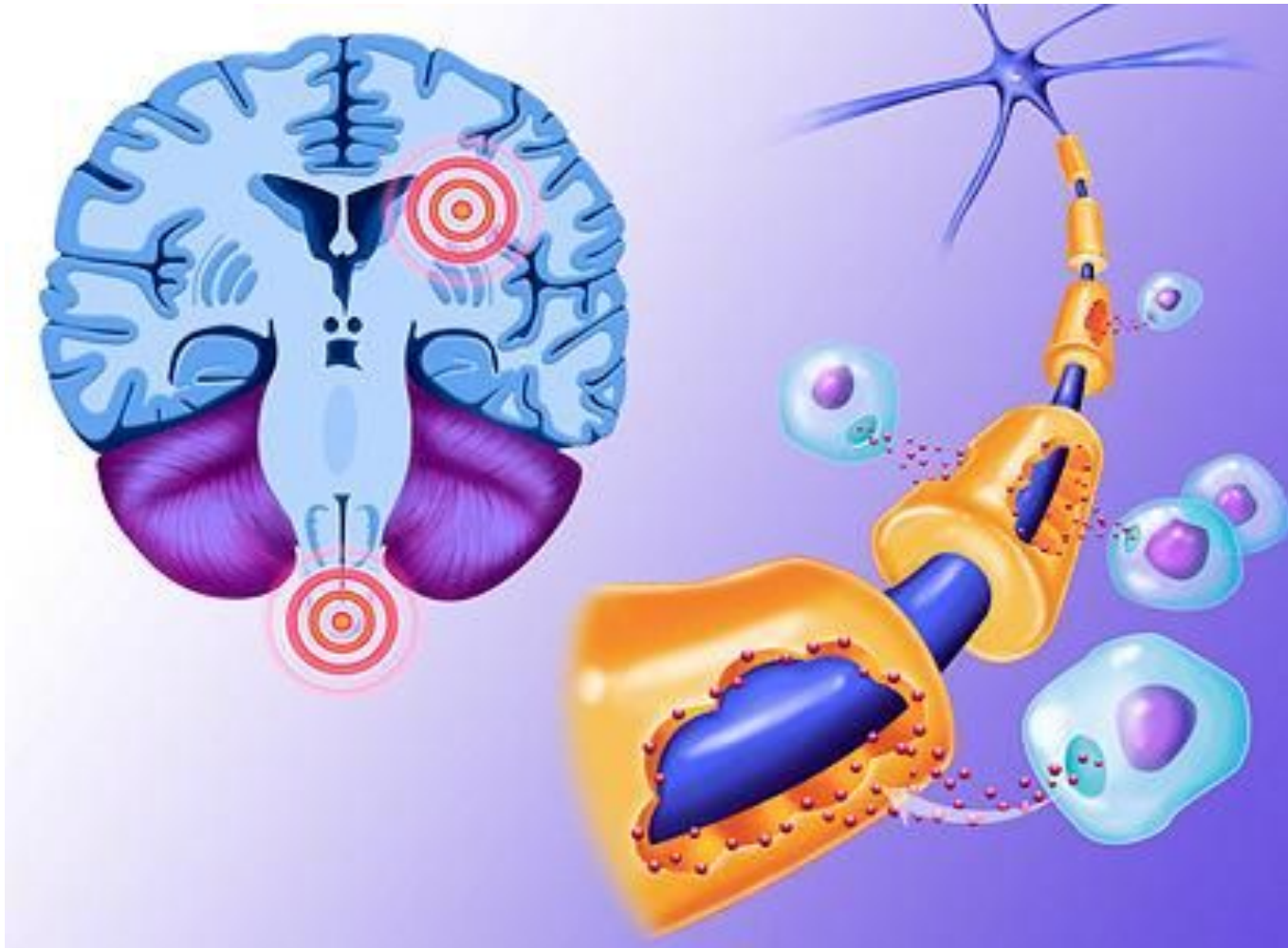
РАССЕЯННЫЙ СКЛЕРОЗ



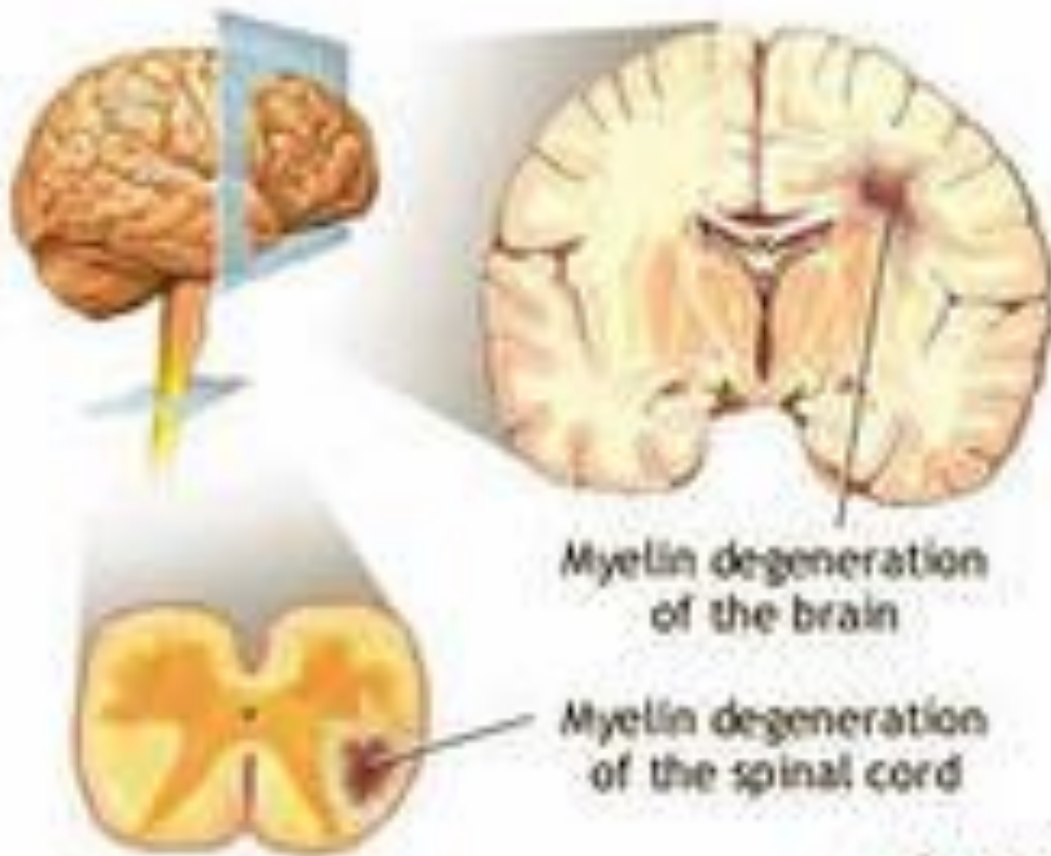
Вирусная концепция природы рассеянного склероза



Очаги демиелинизации при рассеянном склерозе



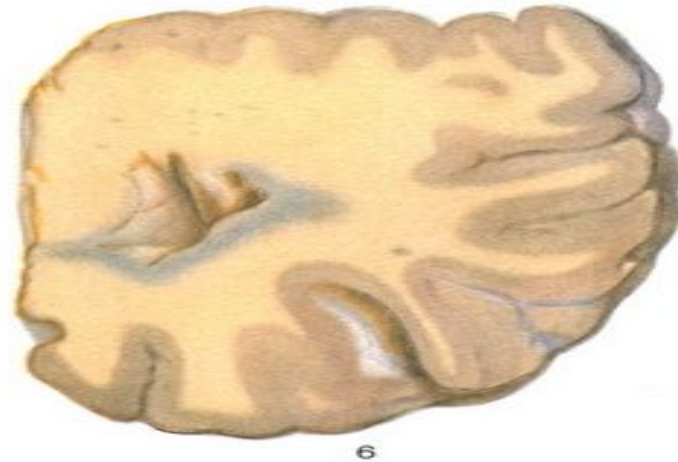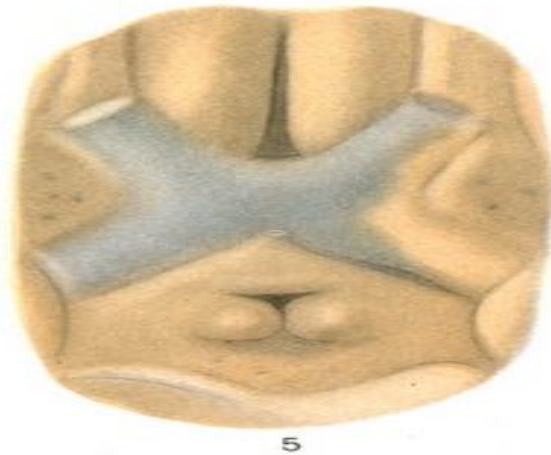
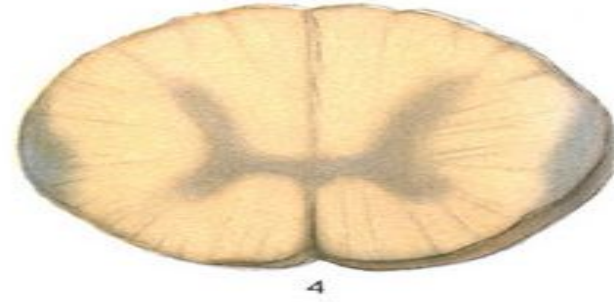
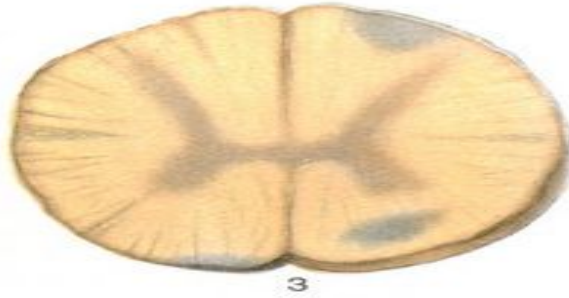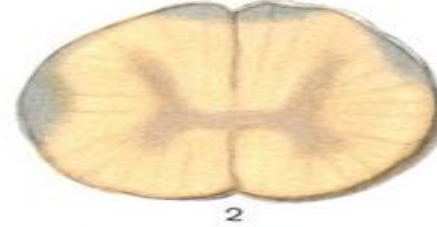
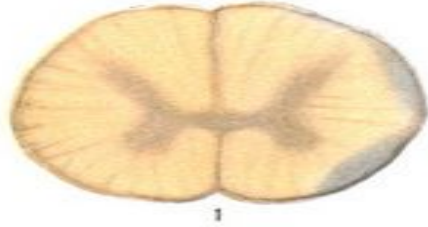
Рассеянный склероз



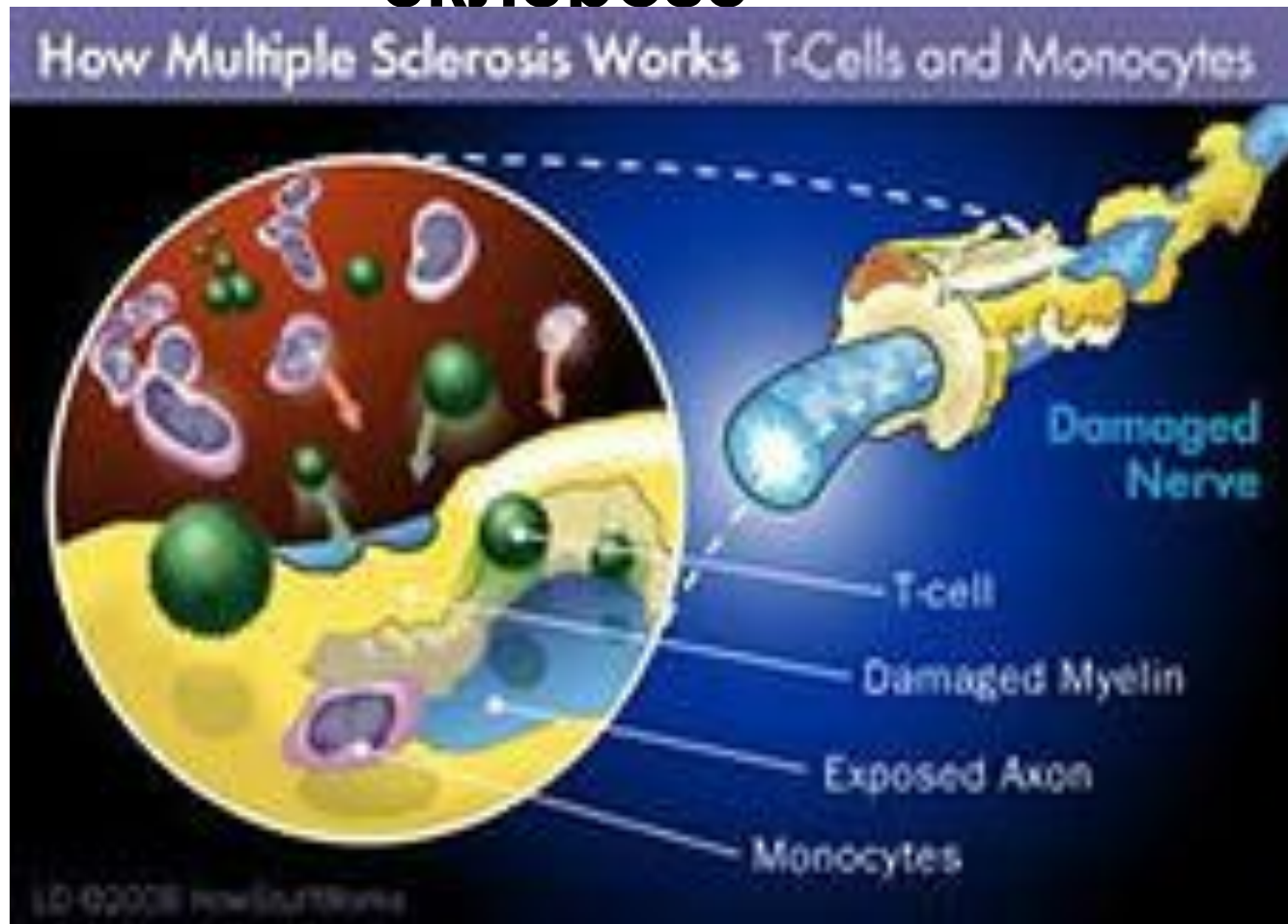
Myelin degeneration
of the brain

Myelin degeneration
of the spinal cord

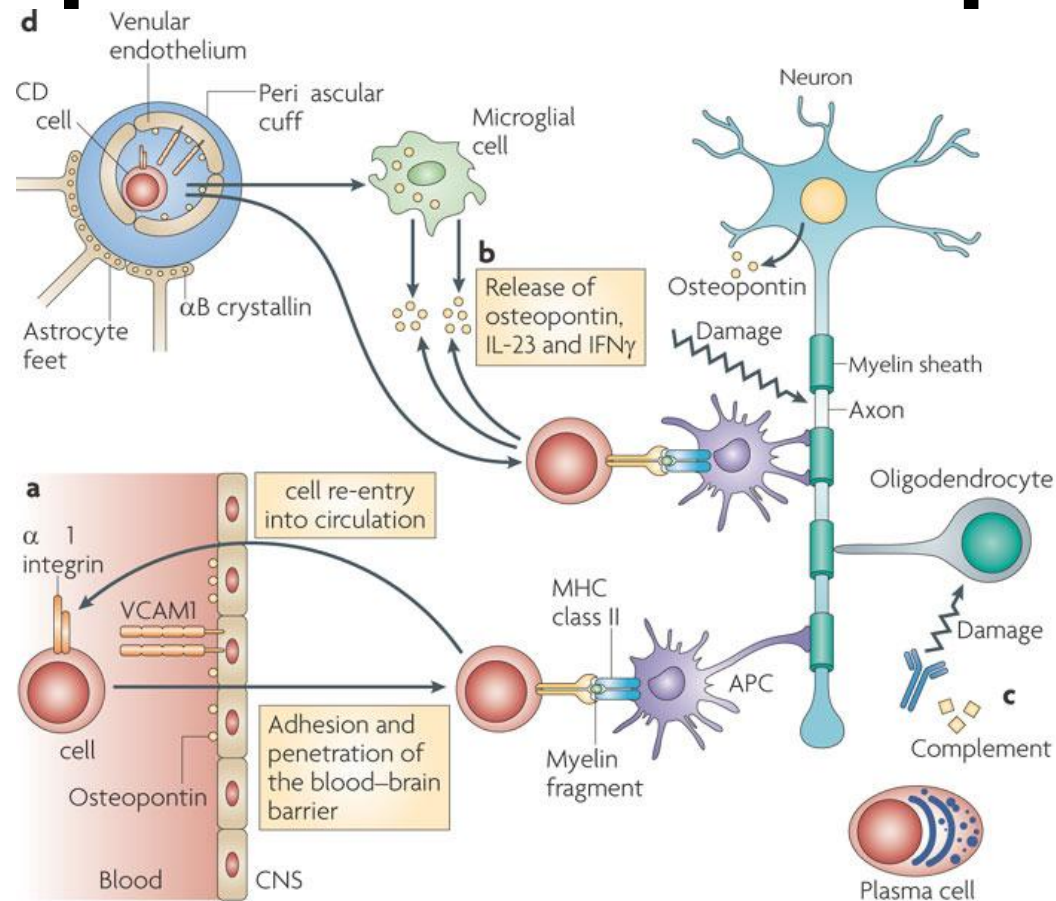
Очаги демиелинизации при рассеянном склерозе



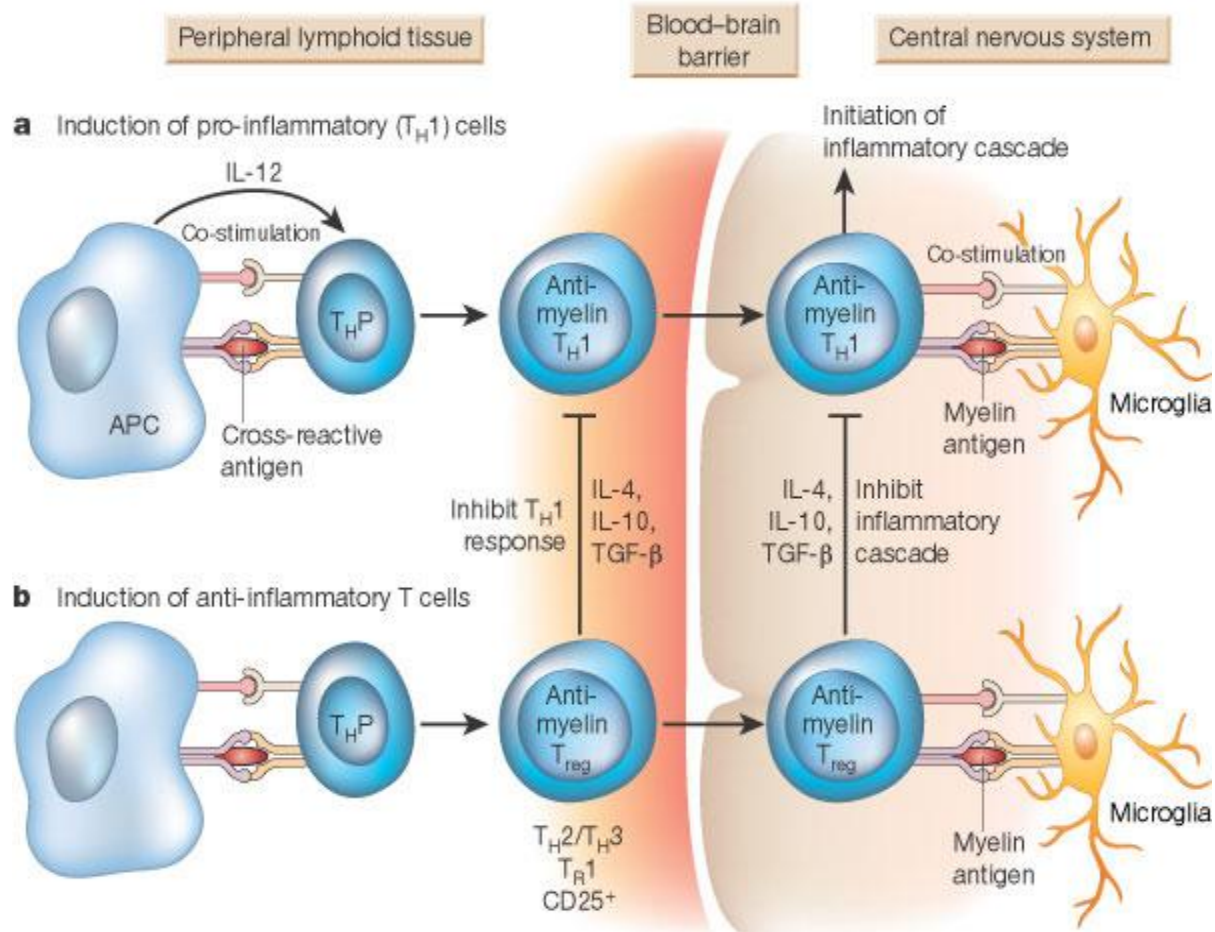
Аутоиммунный процесс демиелинизации при рассеянном склерозе



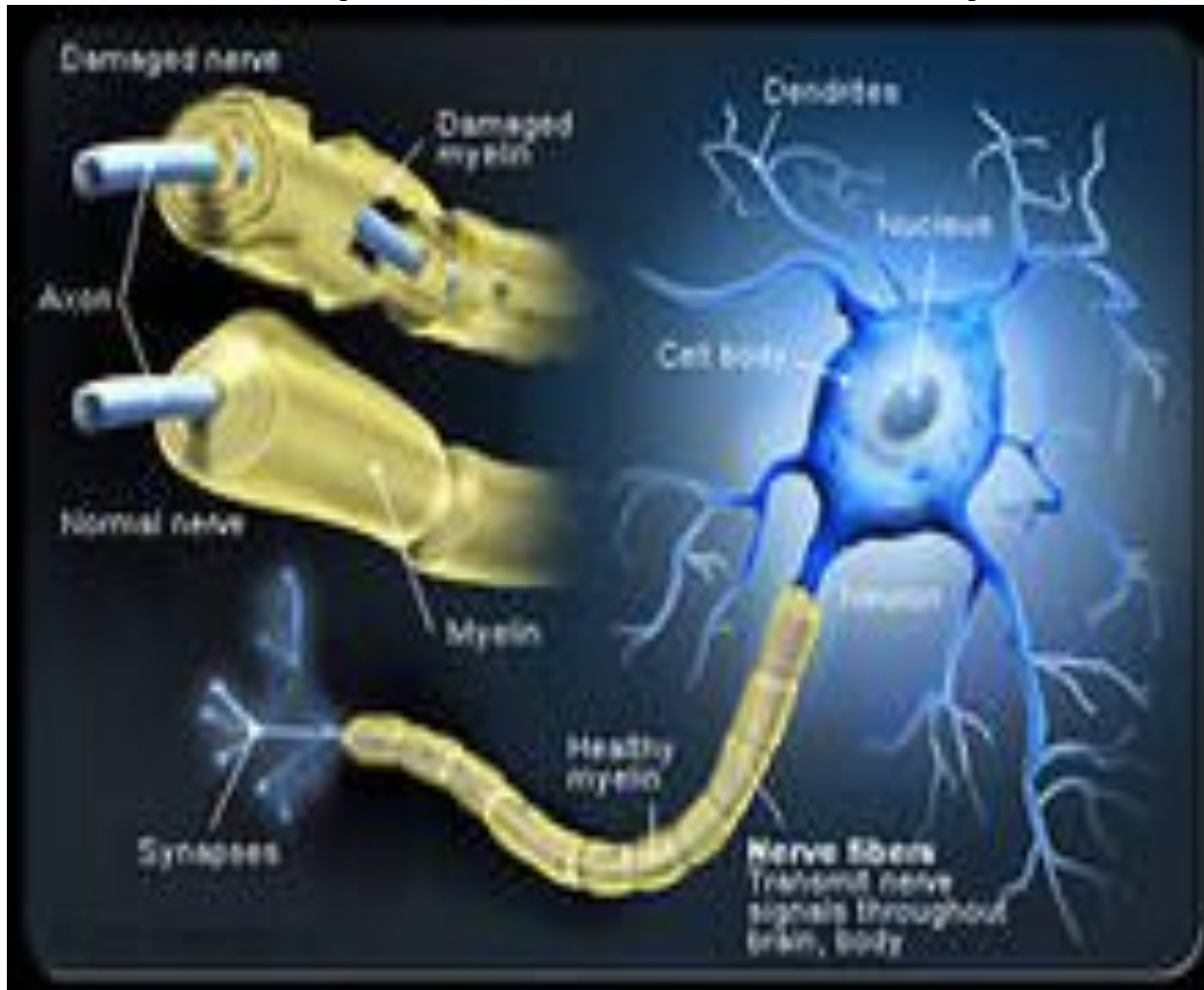
Патогенетические механизмы при рассеянном склерозе



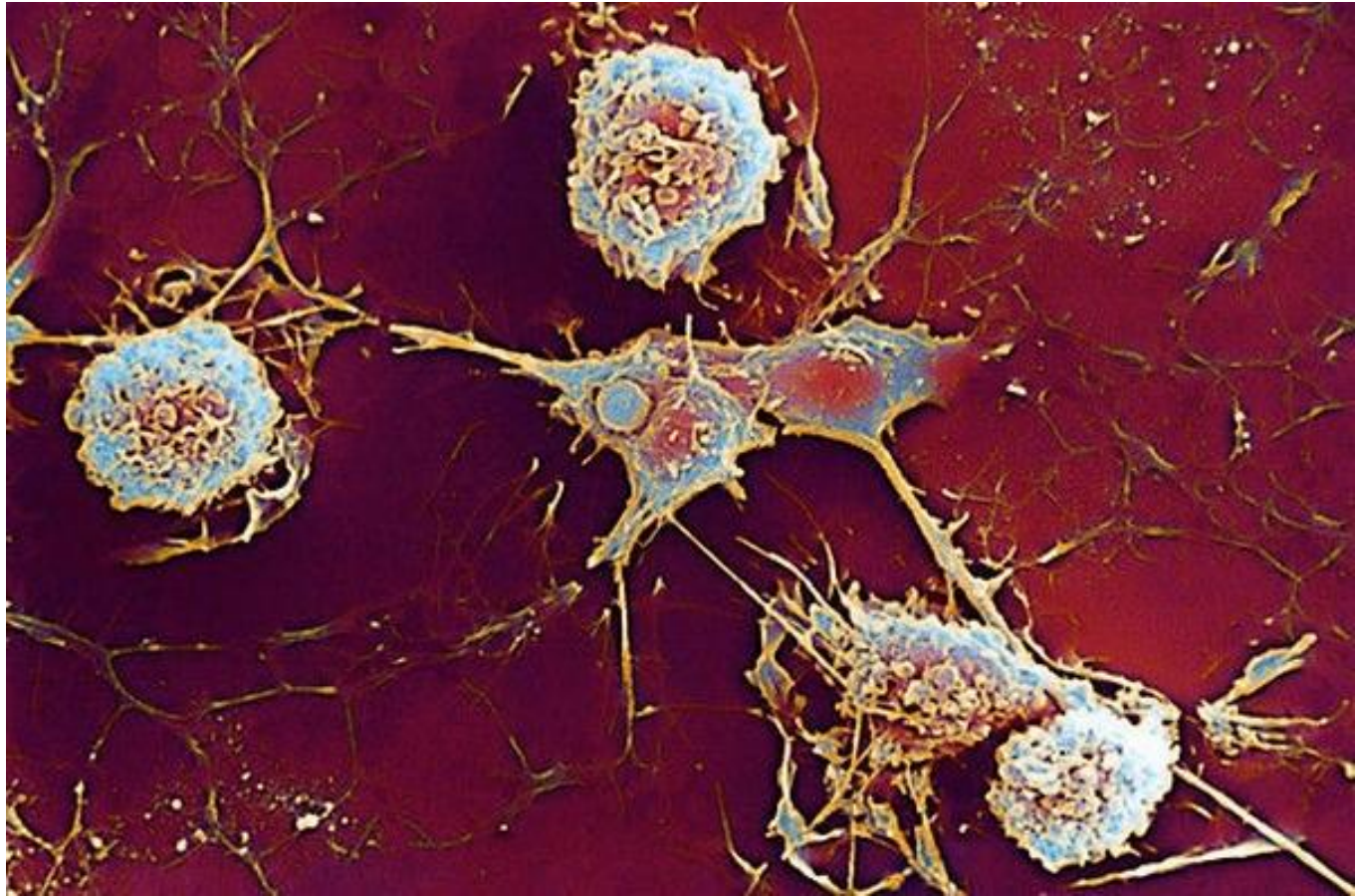
Патогенетические механизмы при рассеянном склерозе



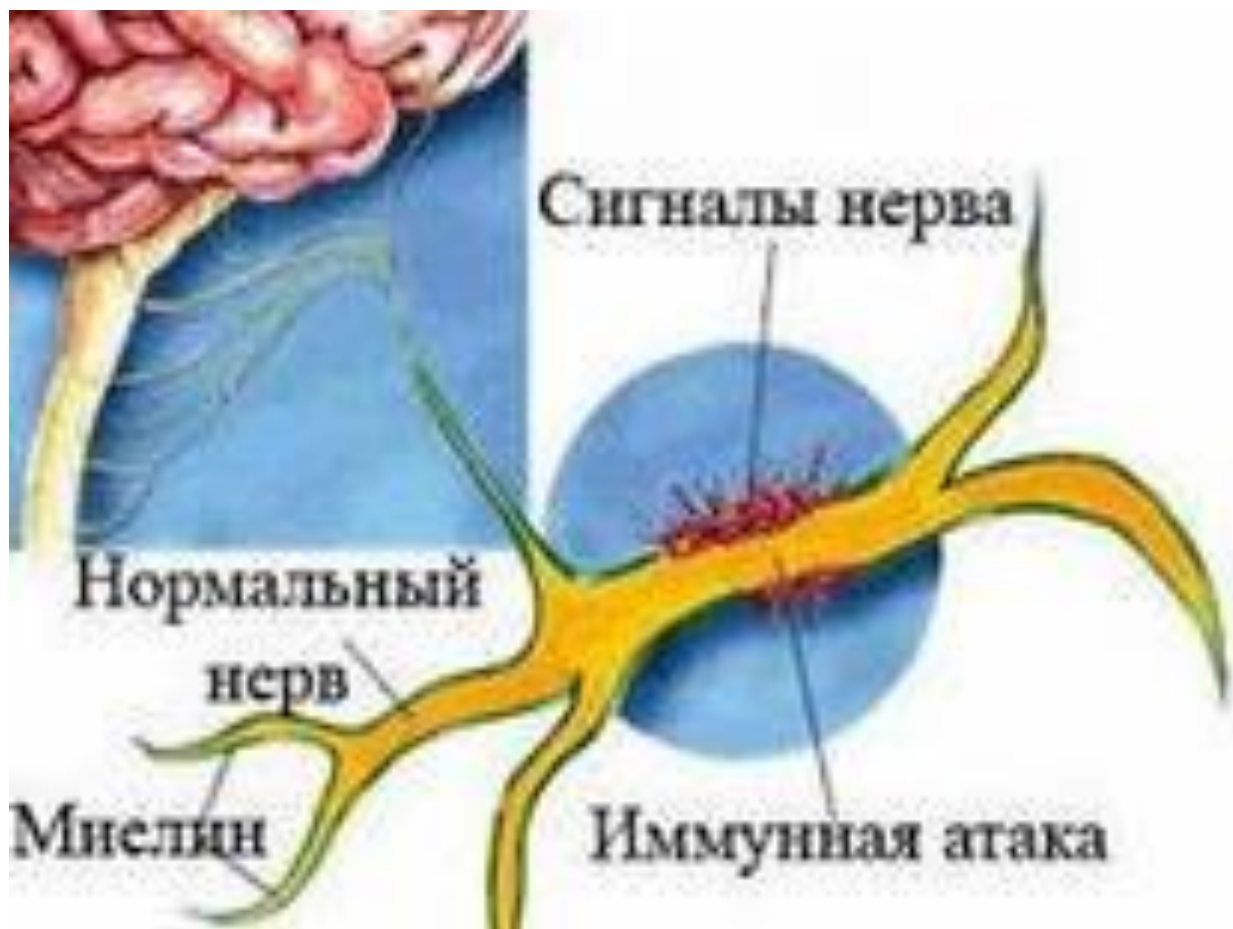Миелиновая оболочка аксона нейрона в норме и при рассеянном склерозе (демиелинизация)



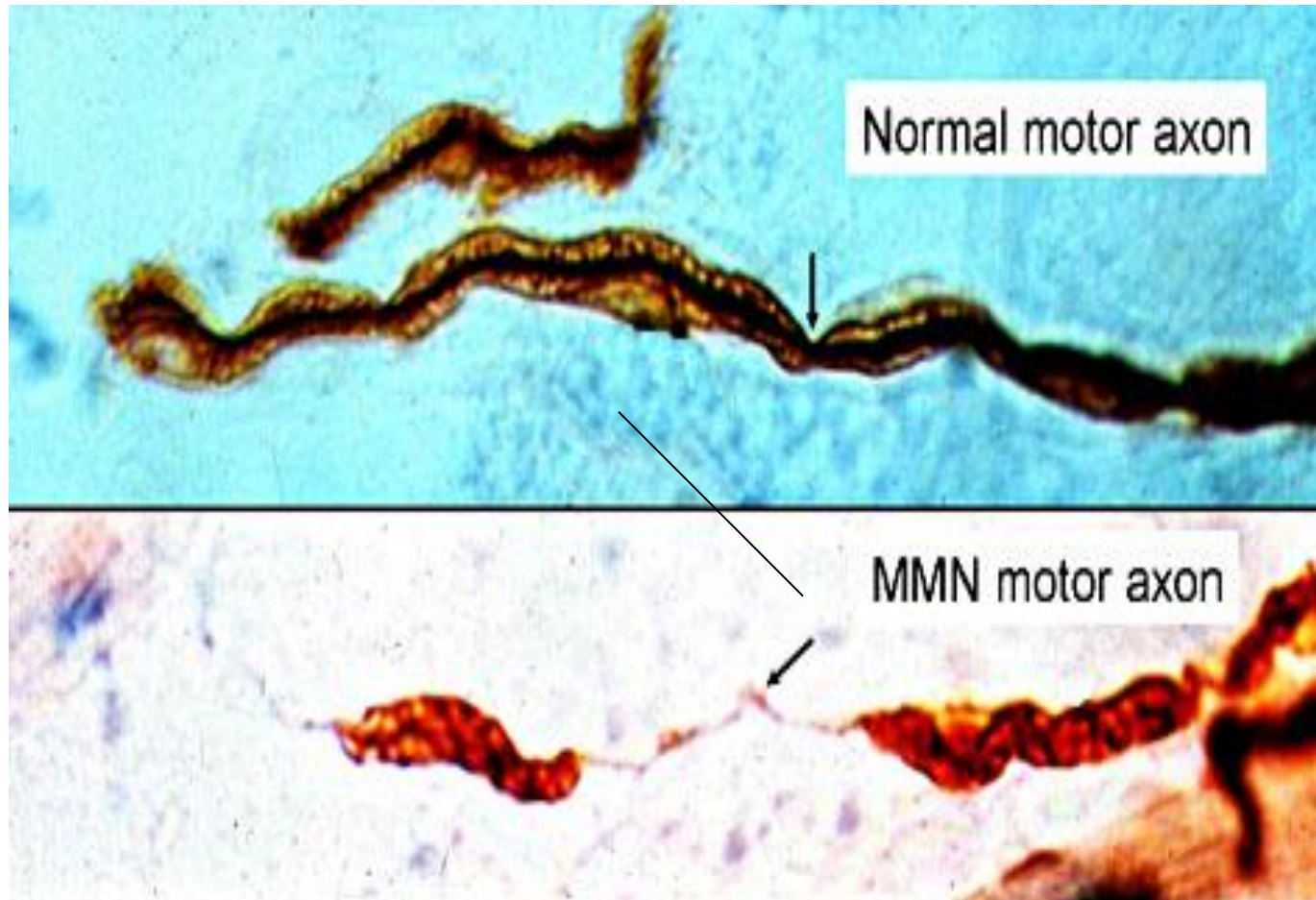
Рассеянный склероз, демиелинизация аксонов



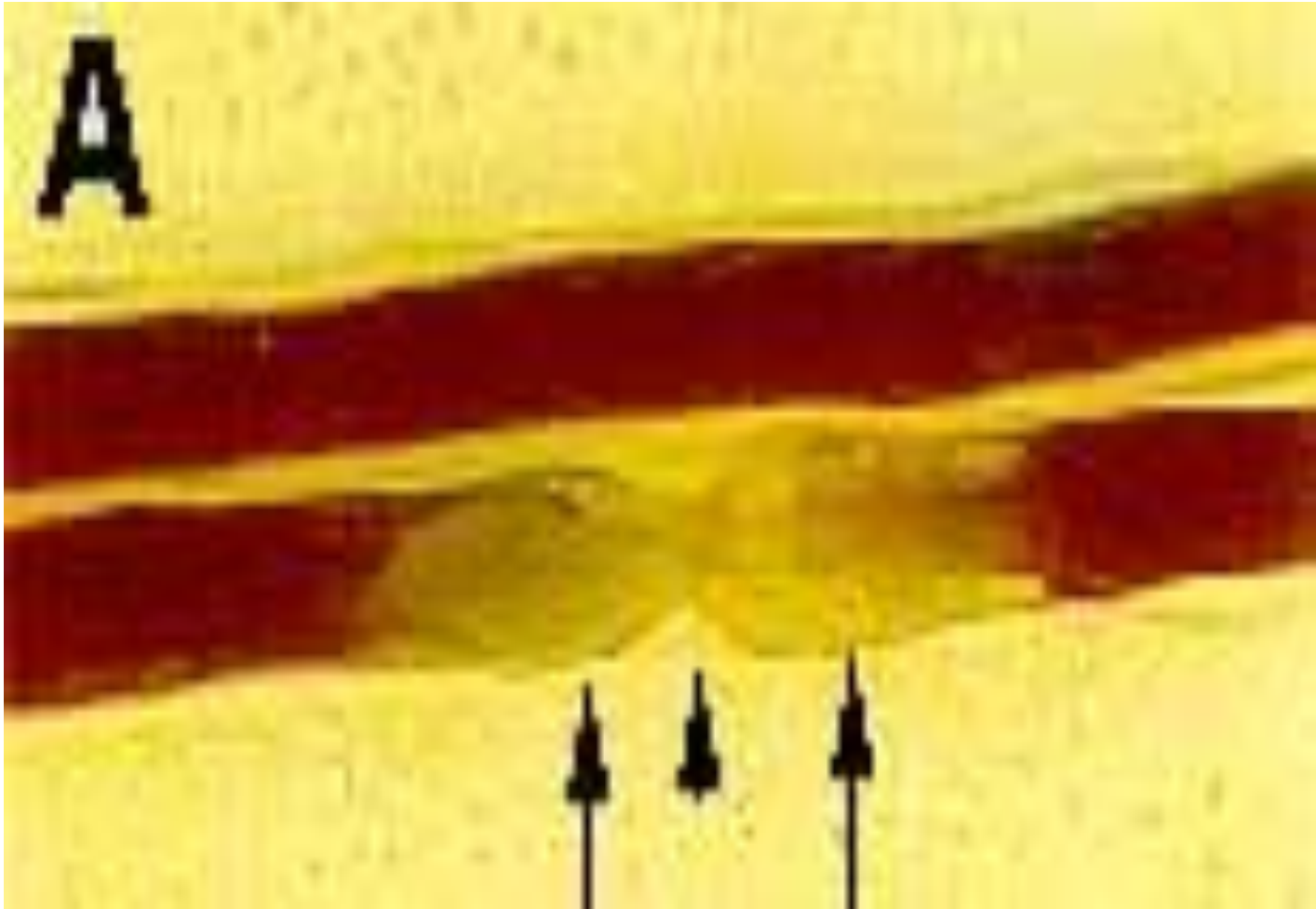
Демиелинизирующий процесс при рассеянном склерозе



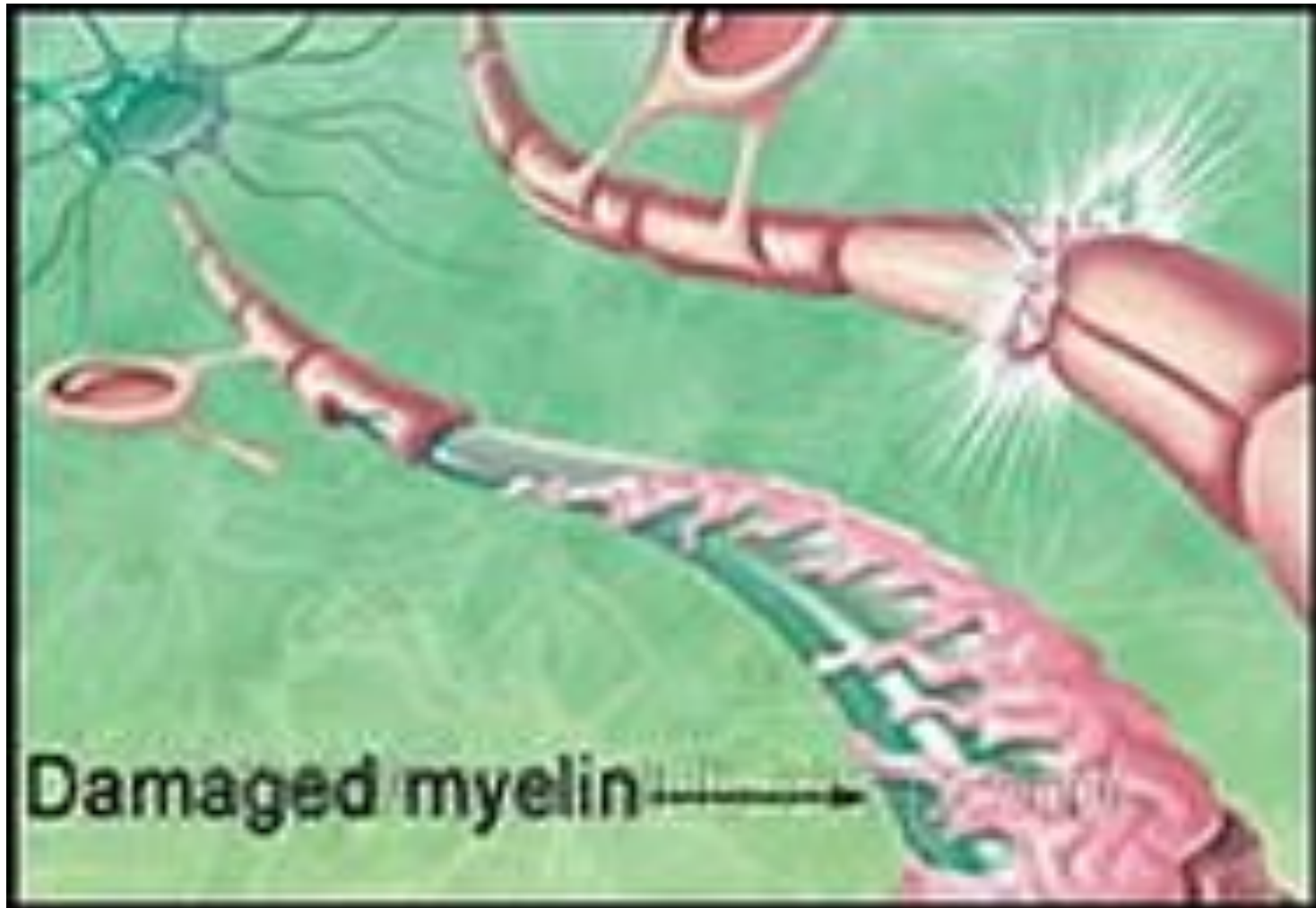Аксон в норме и при рассеянном склерозе



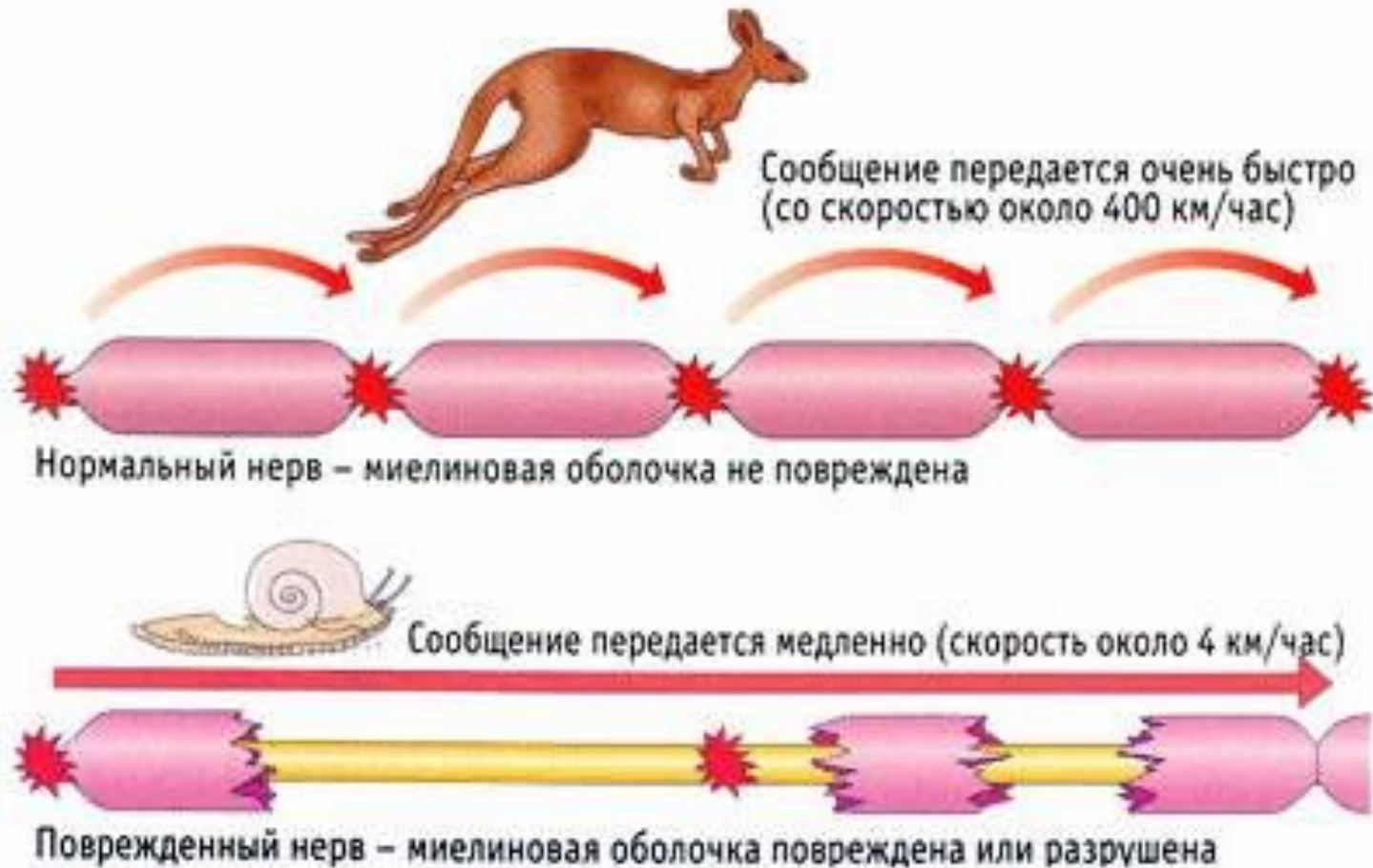
РАССЕЯННЫЙ СКЛЕРОЗ, процесс демиелинизации



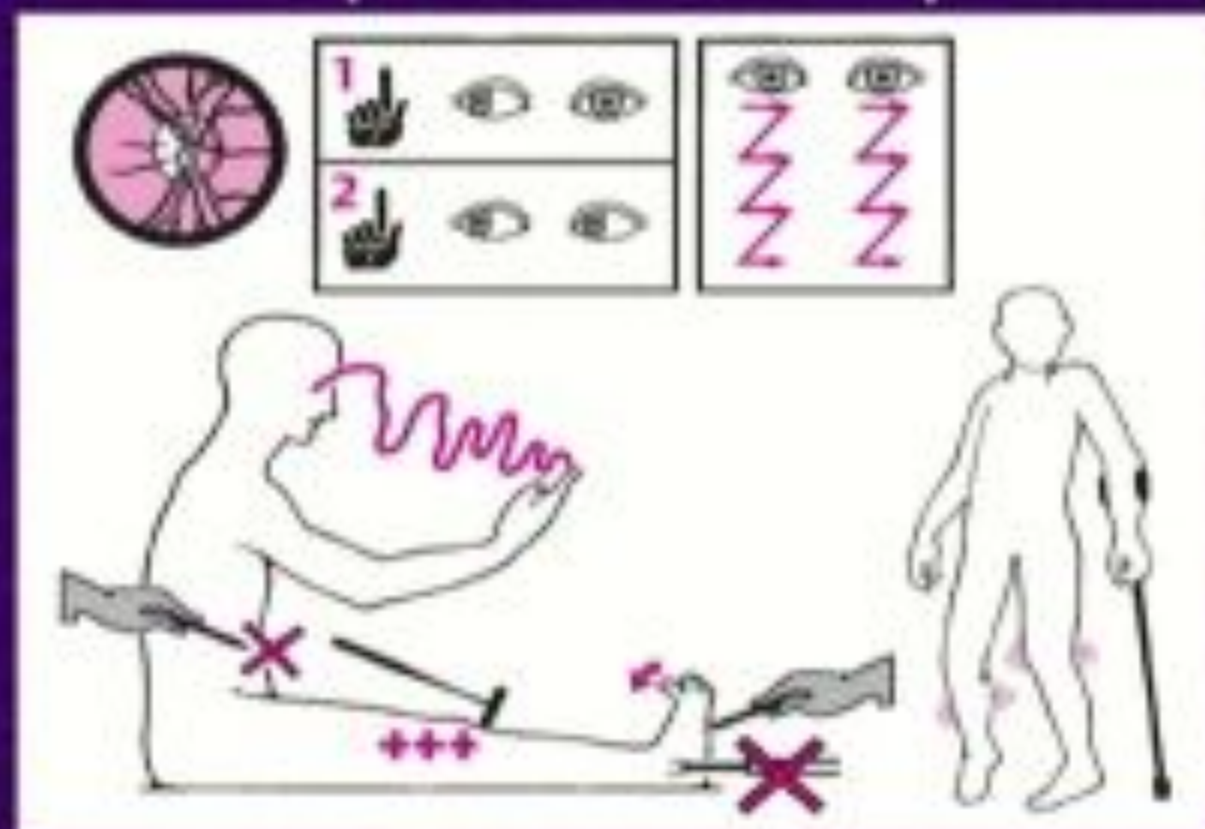
Рассеянный склероз, демиелинизация аксонов



Замедление скорости проведения нервного импульса по аксону при демиелинизации

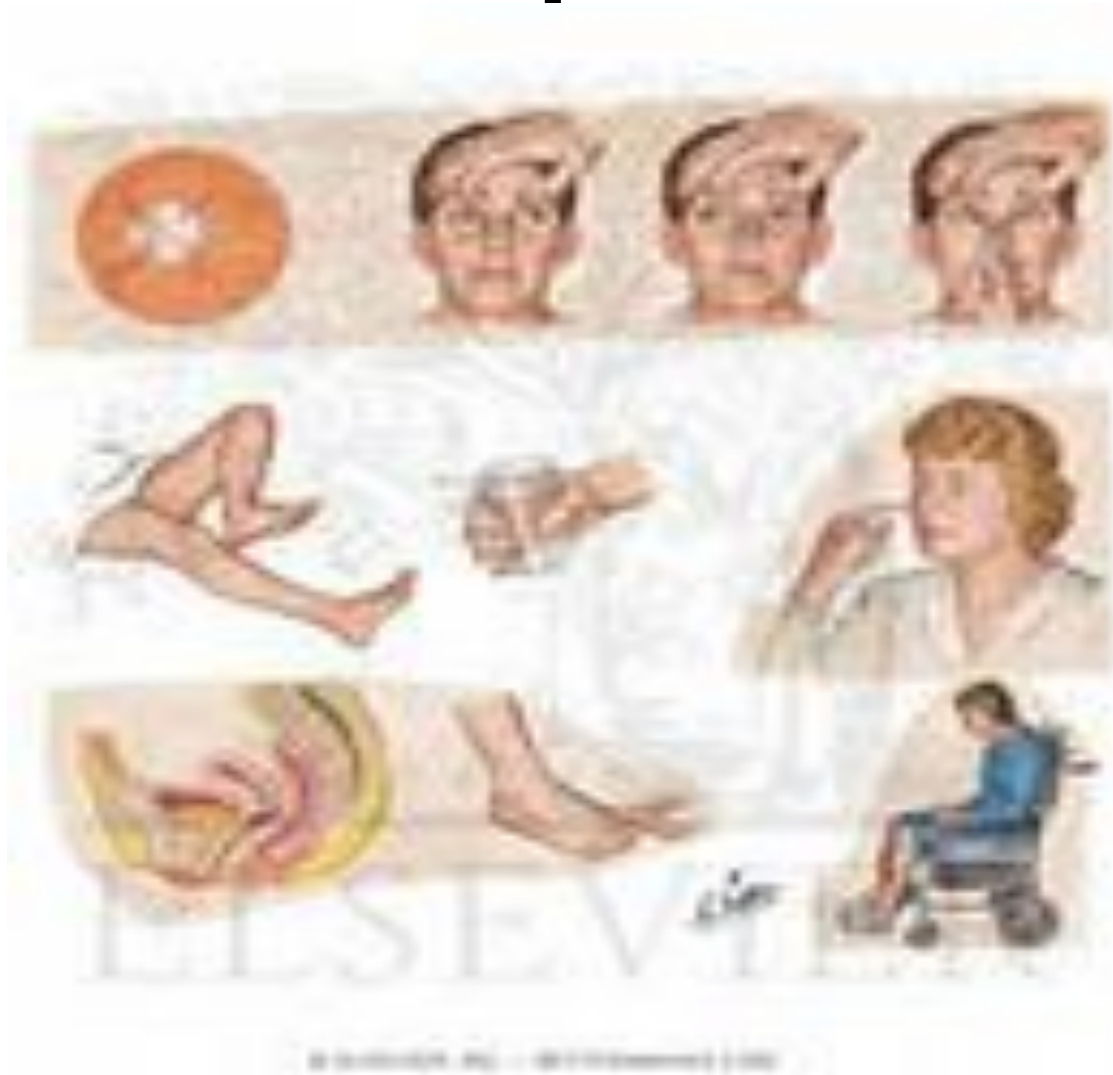

Типичные неврологические проявления РС



по M. Mumenthaler, H Mattle, 2002


Клиника рассеянного склероза



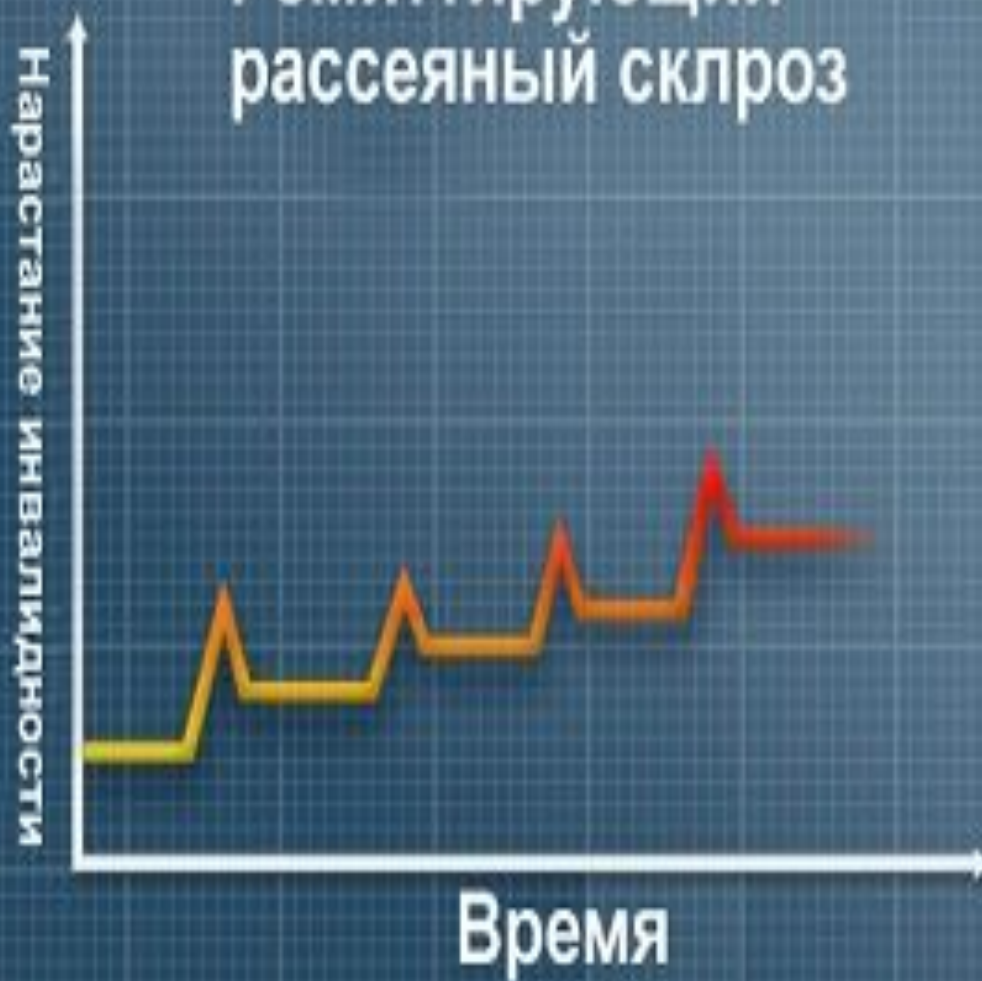
Клиника рассеянного склероза



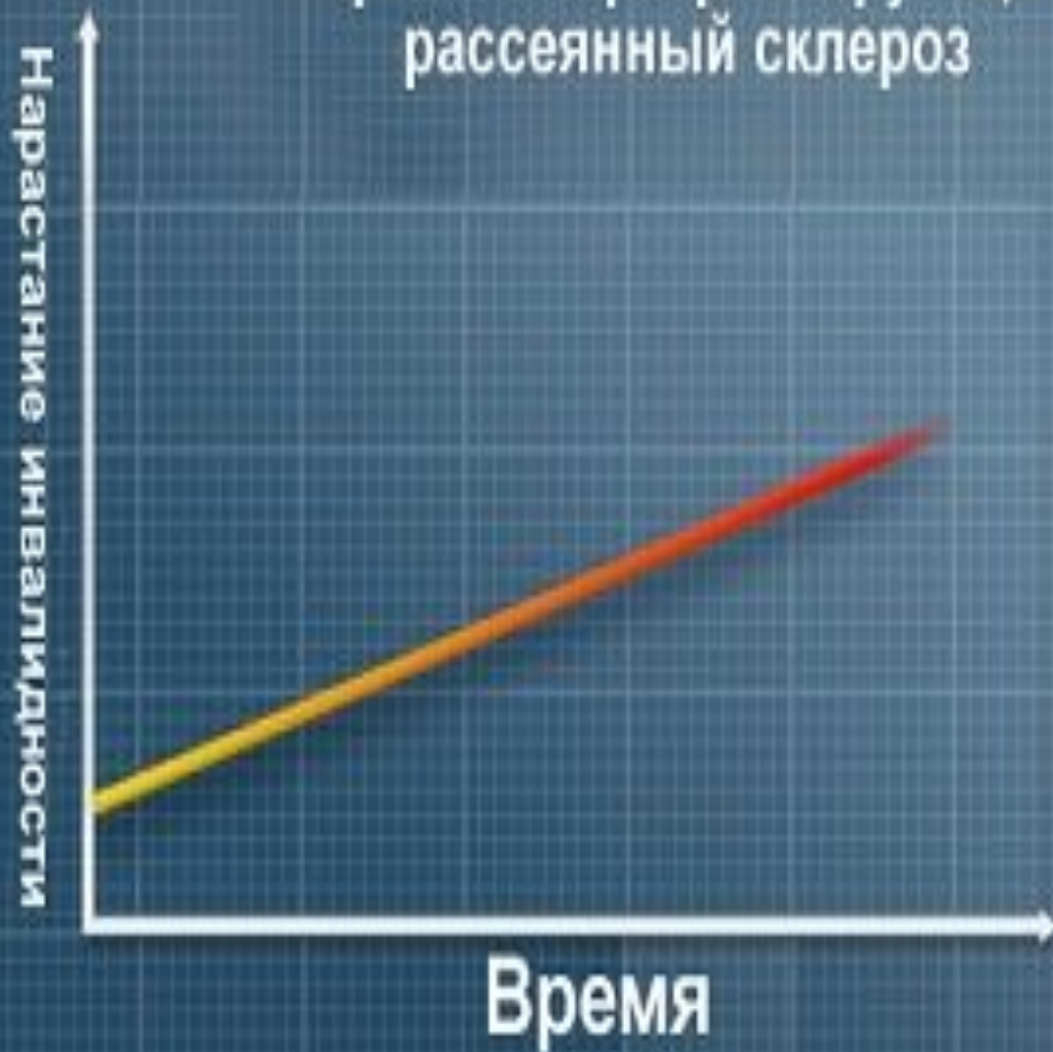
Почерк больной с рассеянным склерозом



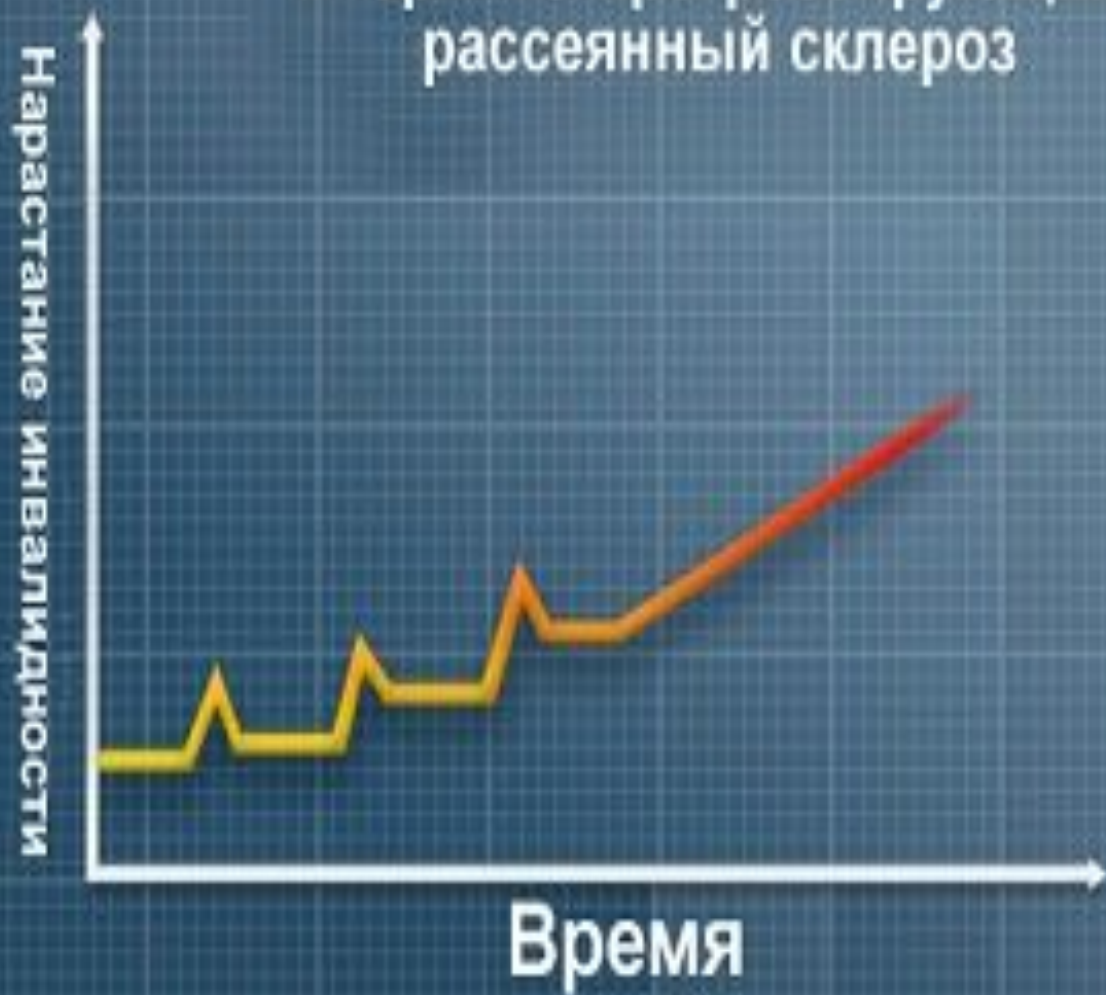Ремиттирующий рассеянный склероз



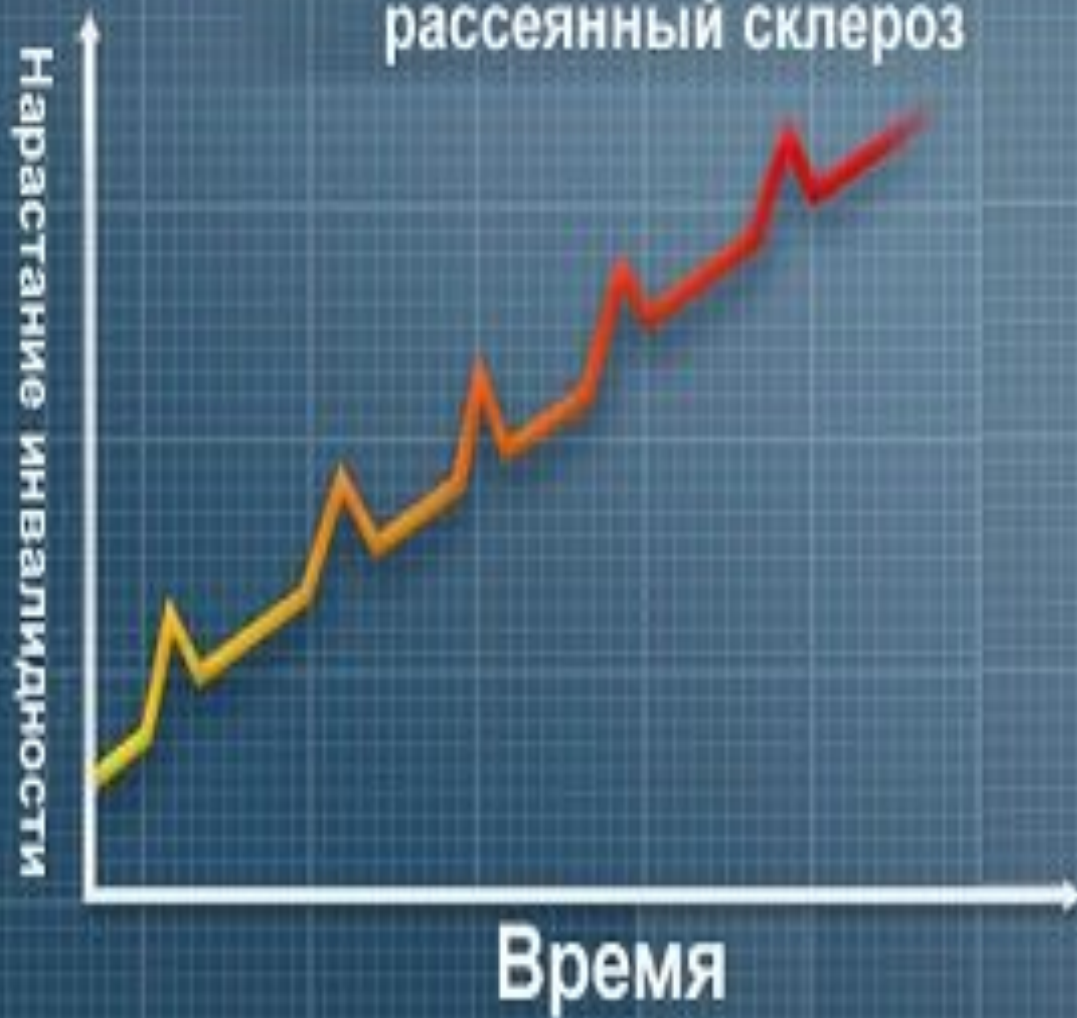Первично-прогрессирующий рассеянный склероз



Вторично-прогрессирующий рассеянный склероз



Прогрессивно-рецидивирующий рассеянный склероз



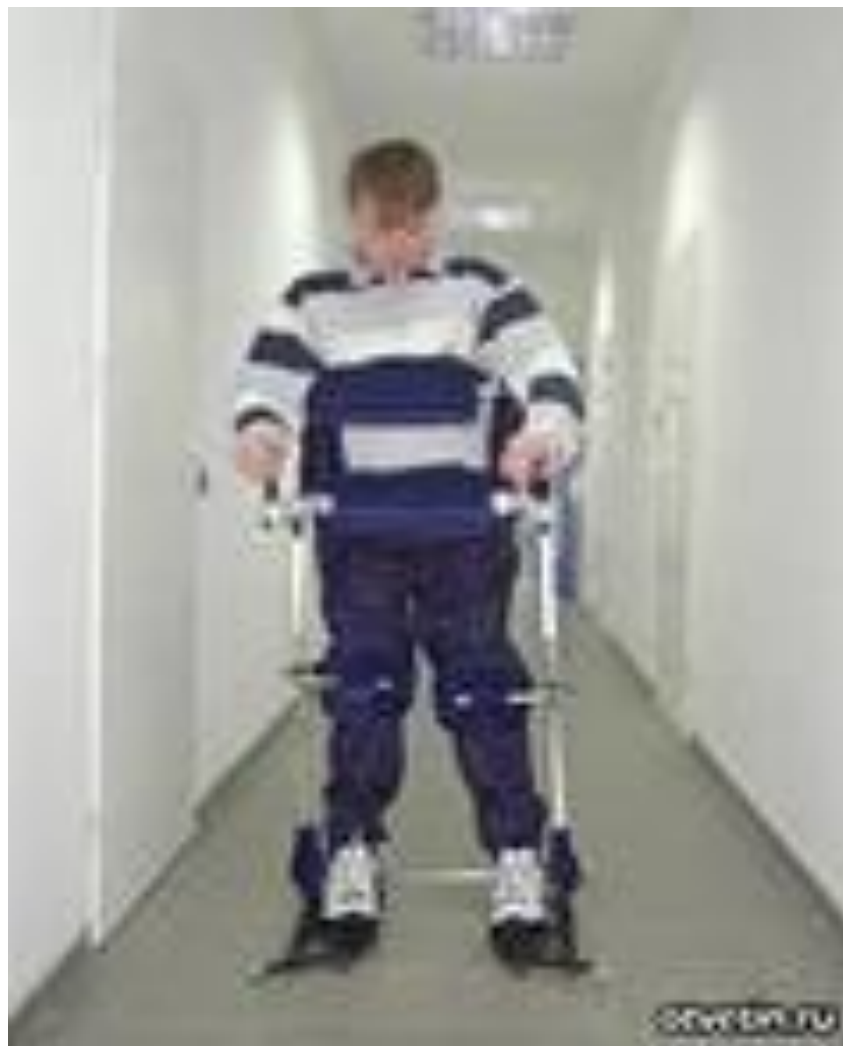Рассеянный склероз



Рассеянный склероз



Рассеянный склероз



Рассеянный склероз



Рассеянный склероз



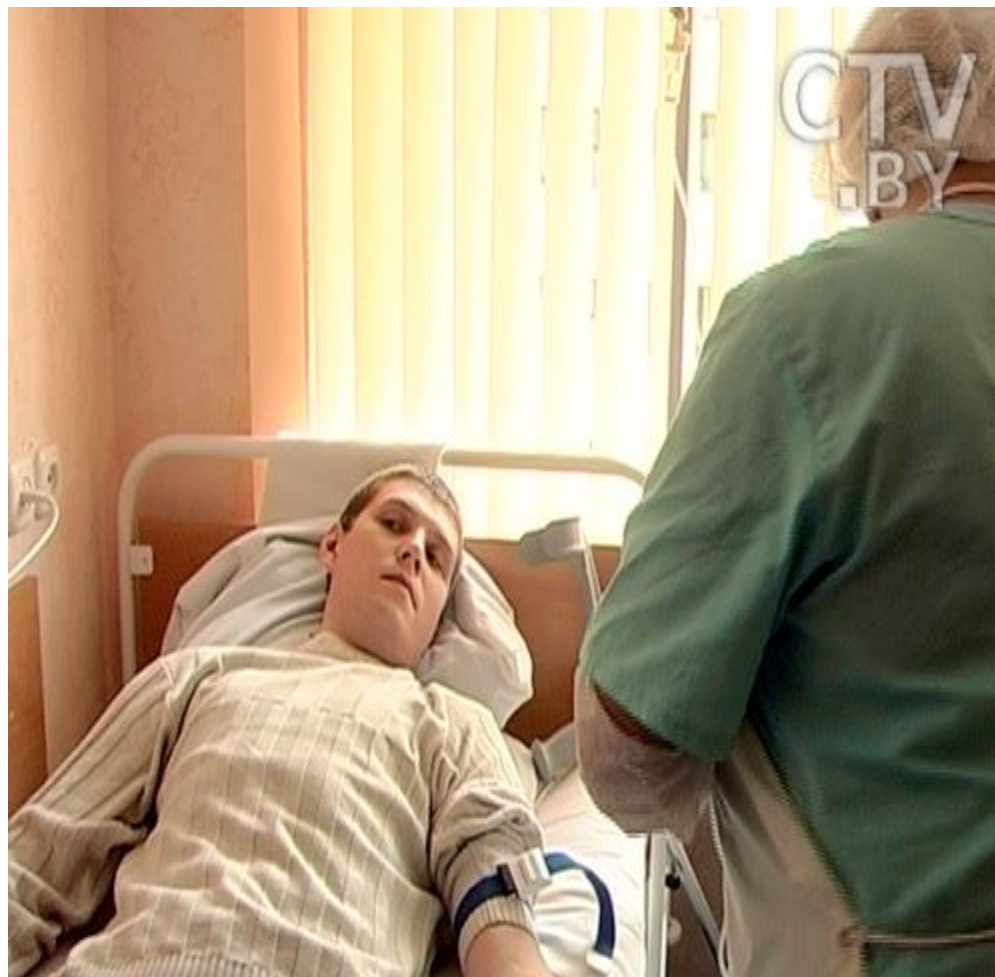Рассеянный склероз



Рассеянный склероз



Рассеянный склероз



Рассеянный склероз



Рассеянный склероз



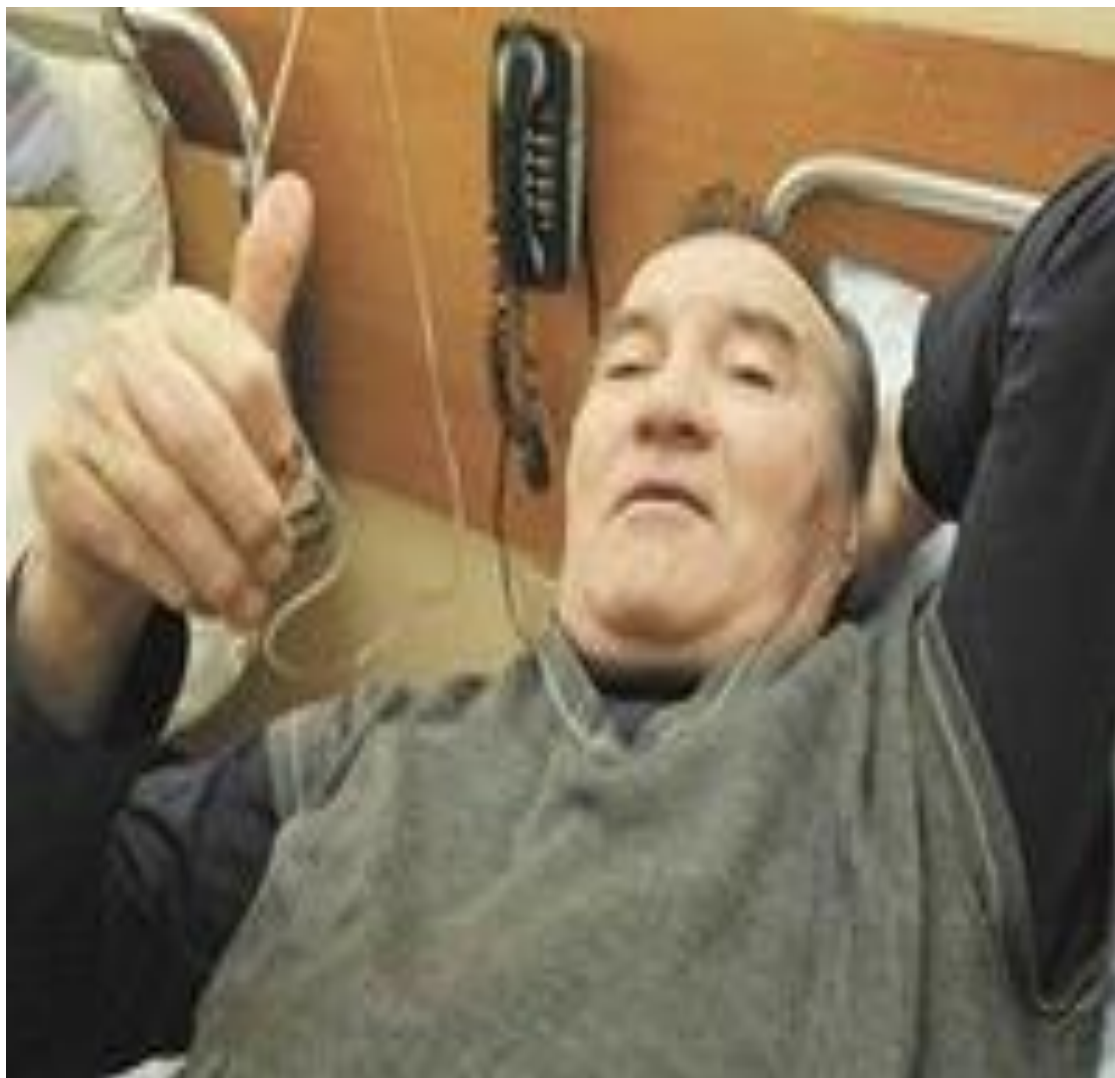Рассеянный склероз



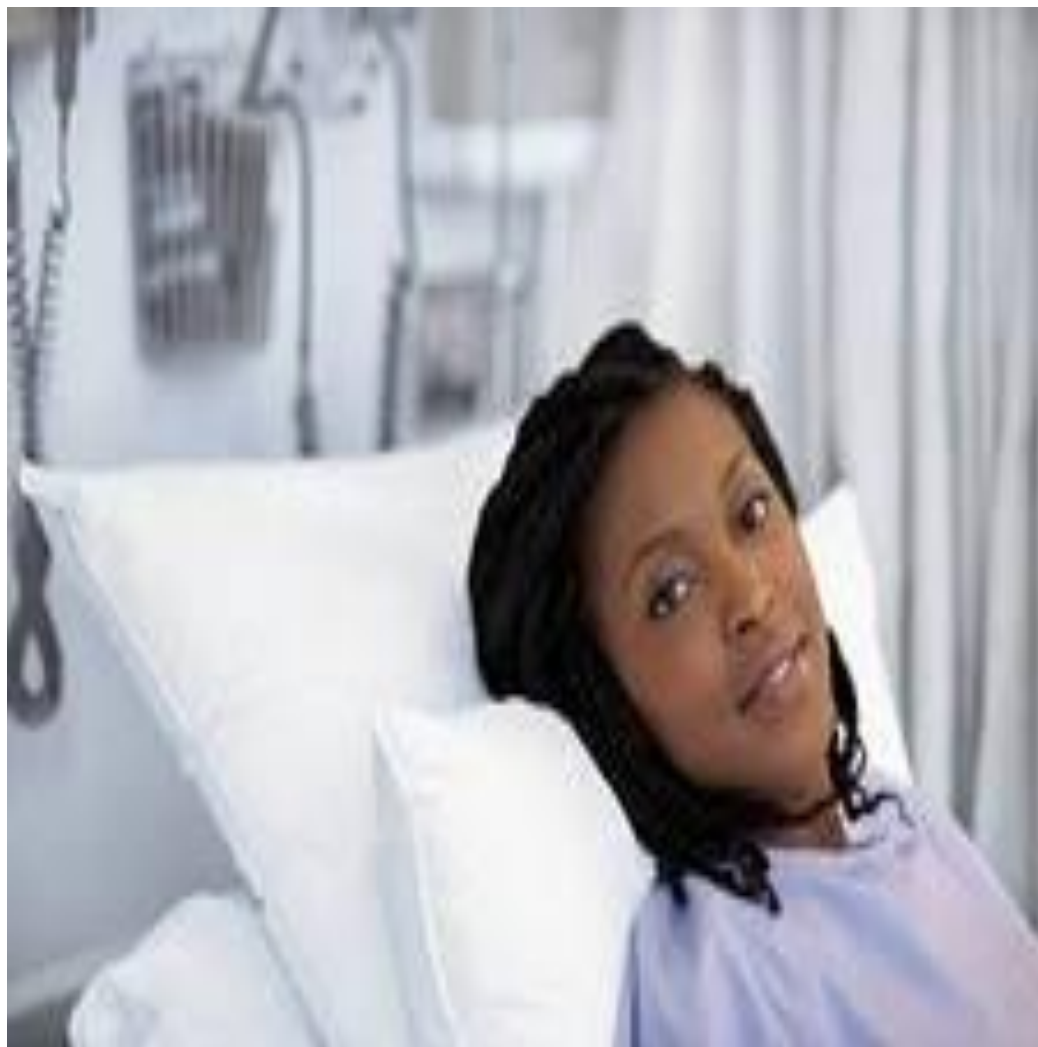Рассеянный склероз



Рассеянный склероз



Рассеянный склероз



Рассеянный склероз



Рассеянный склероз



Невралгия тройничного нерва при рассеянном склерозе



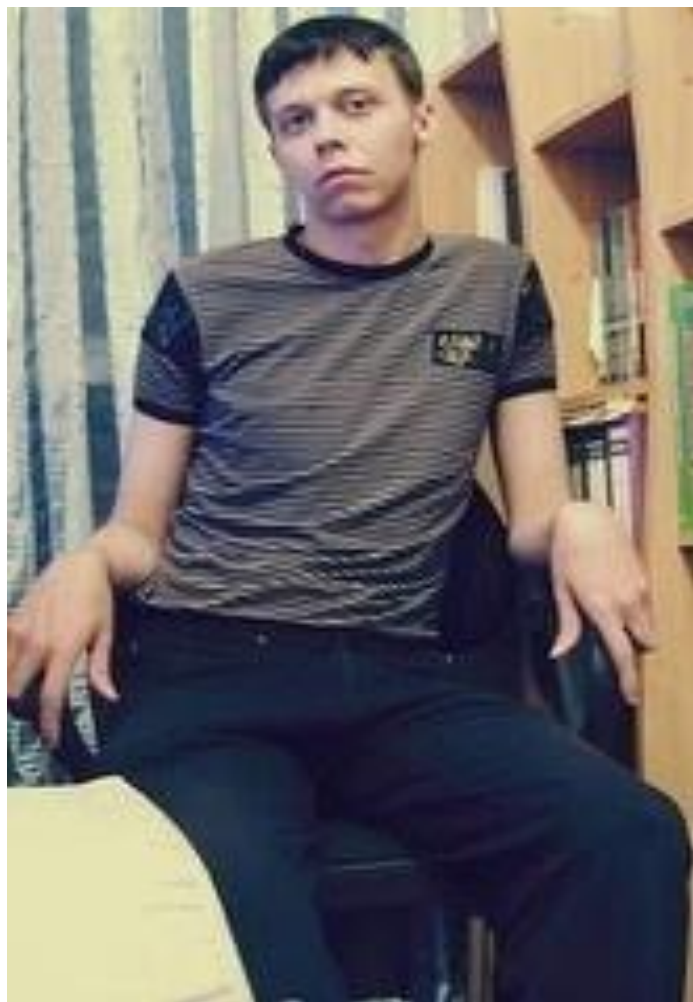Рассеянный склероз



Рассеянный склероз



Рассеянный склероз



Рассеянный склероз



Рассеянный склероз



Рассеянный склероз



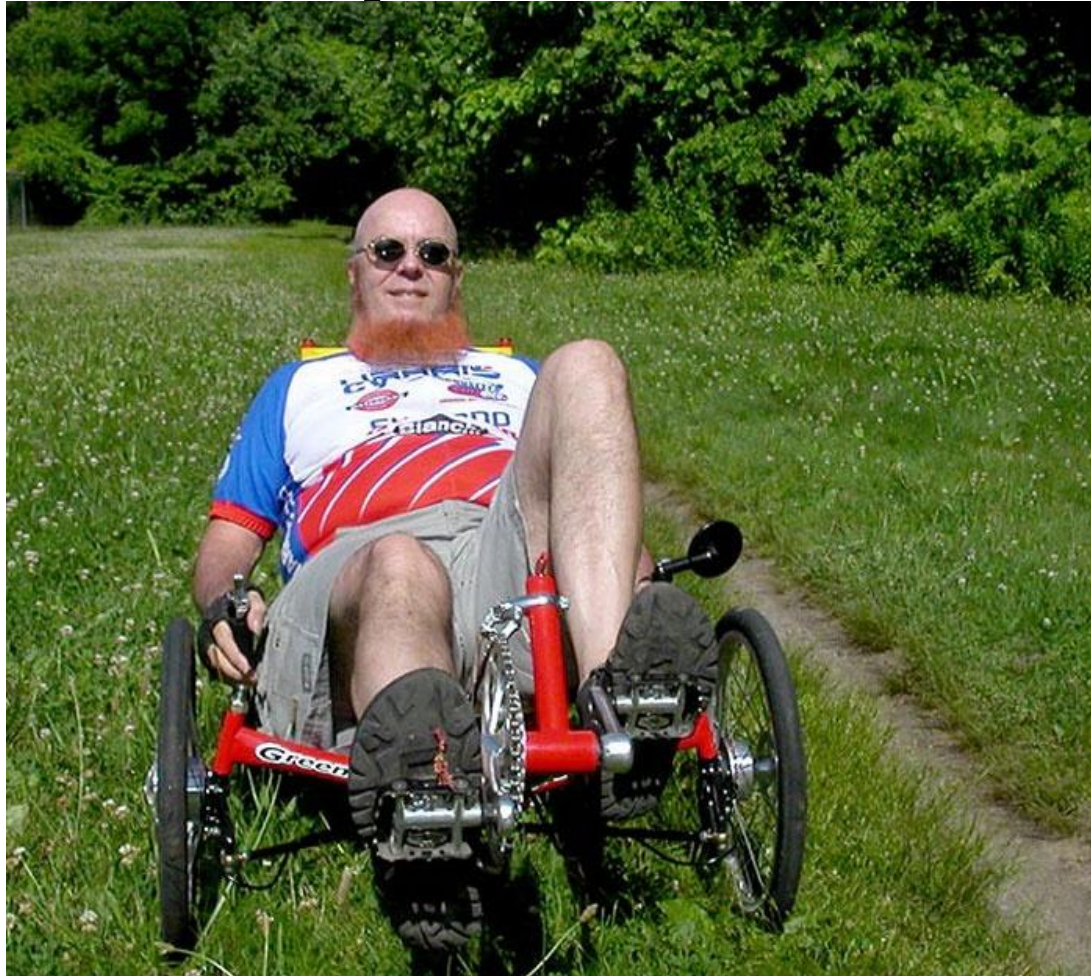Пациент с рассеянным склерозом



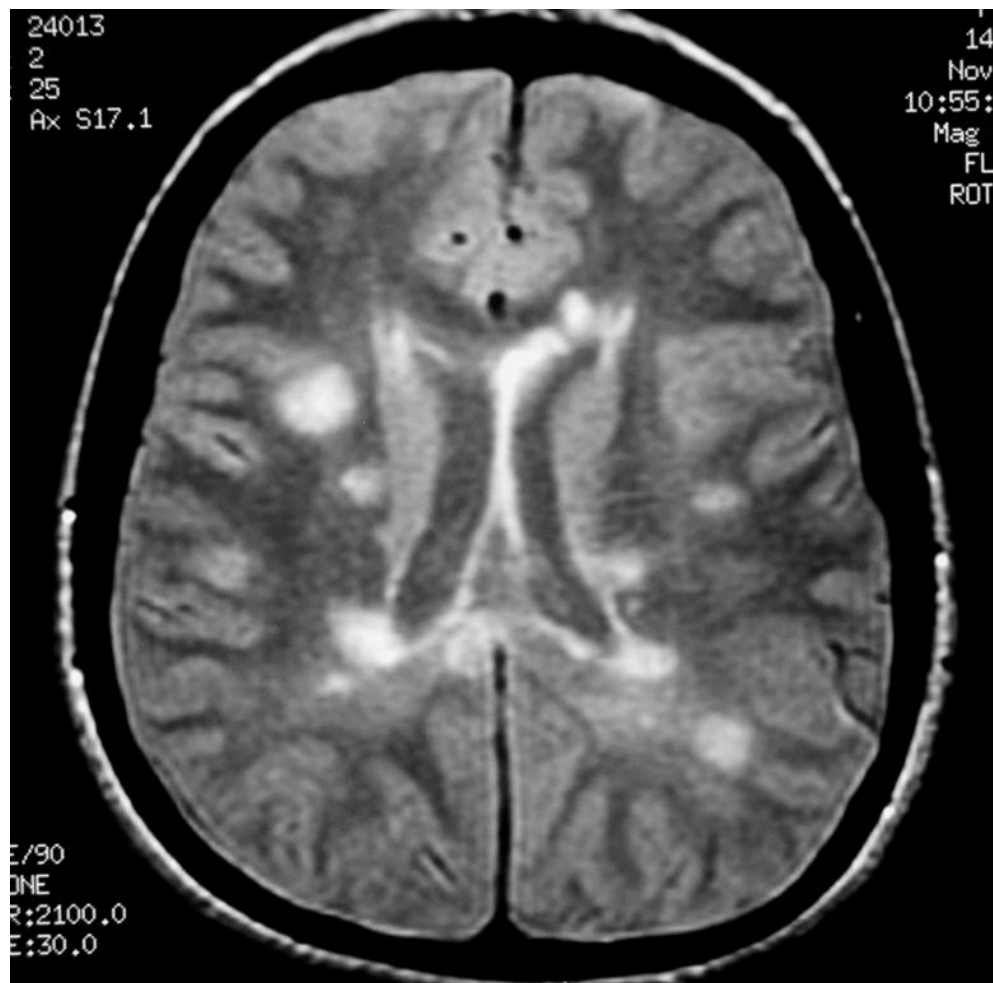Пациентки с рассеянным склерозом



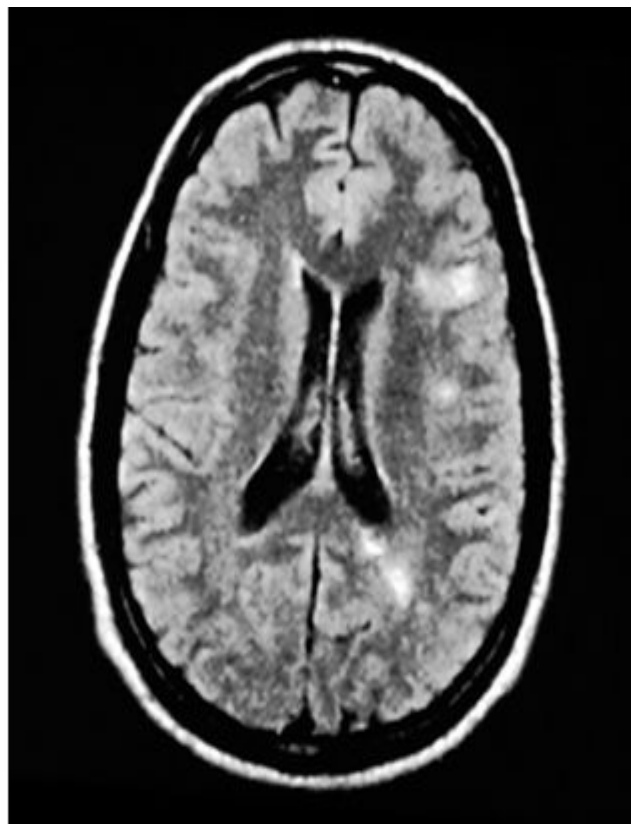Рассеянный энцефаломиелит



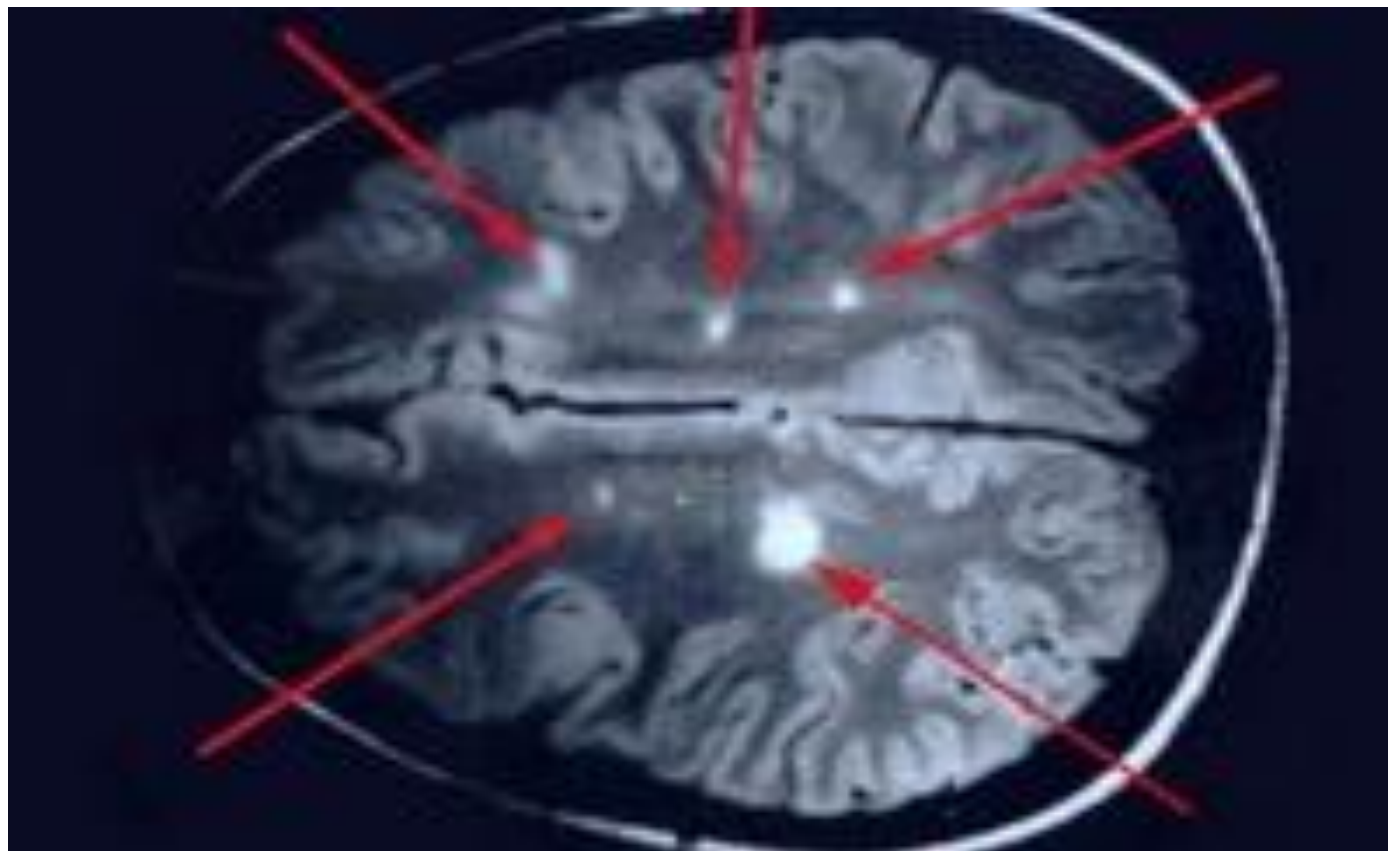
МРТ при РАССЕЯННОМ СКЛЕРОЗЕ



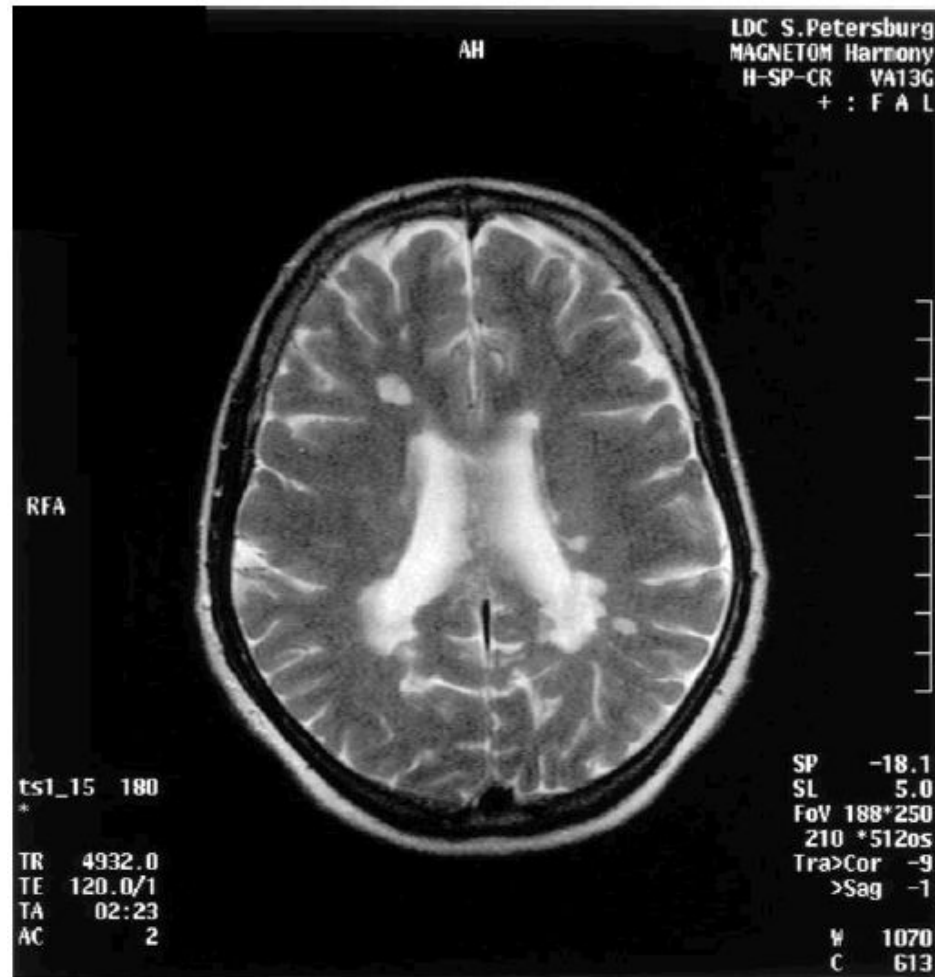
МРТ при РАССЕЯННОМ СКЛЕРОЗЕ



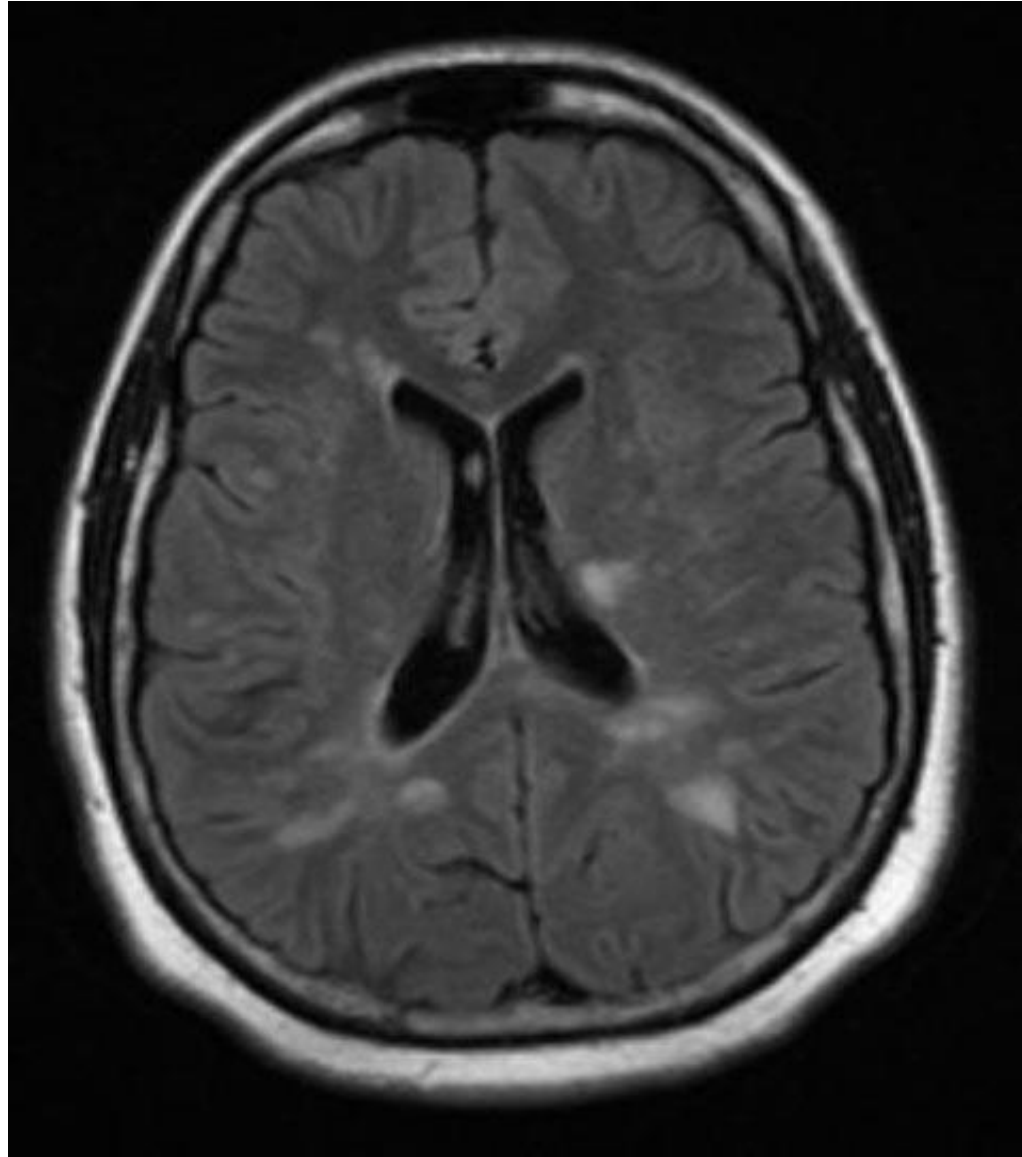
МРТ при РАССЕЯННОМ СКЛЕРОЗЕ



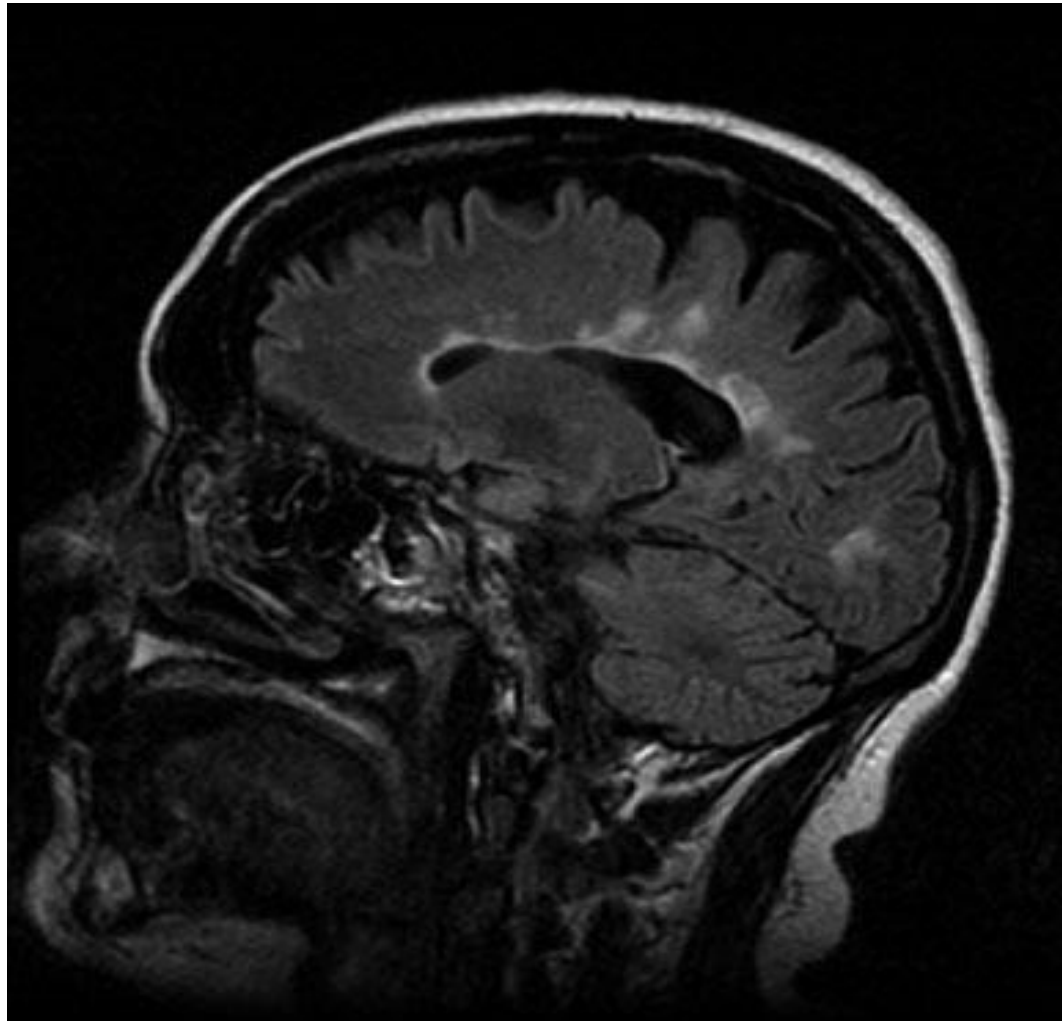
МРТ головного мозга пациентки с рассеянным склерозом и ДОНОШНОЙ



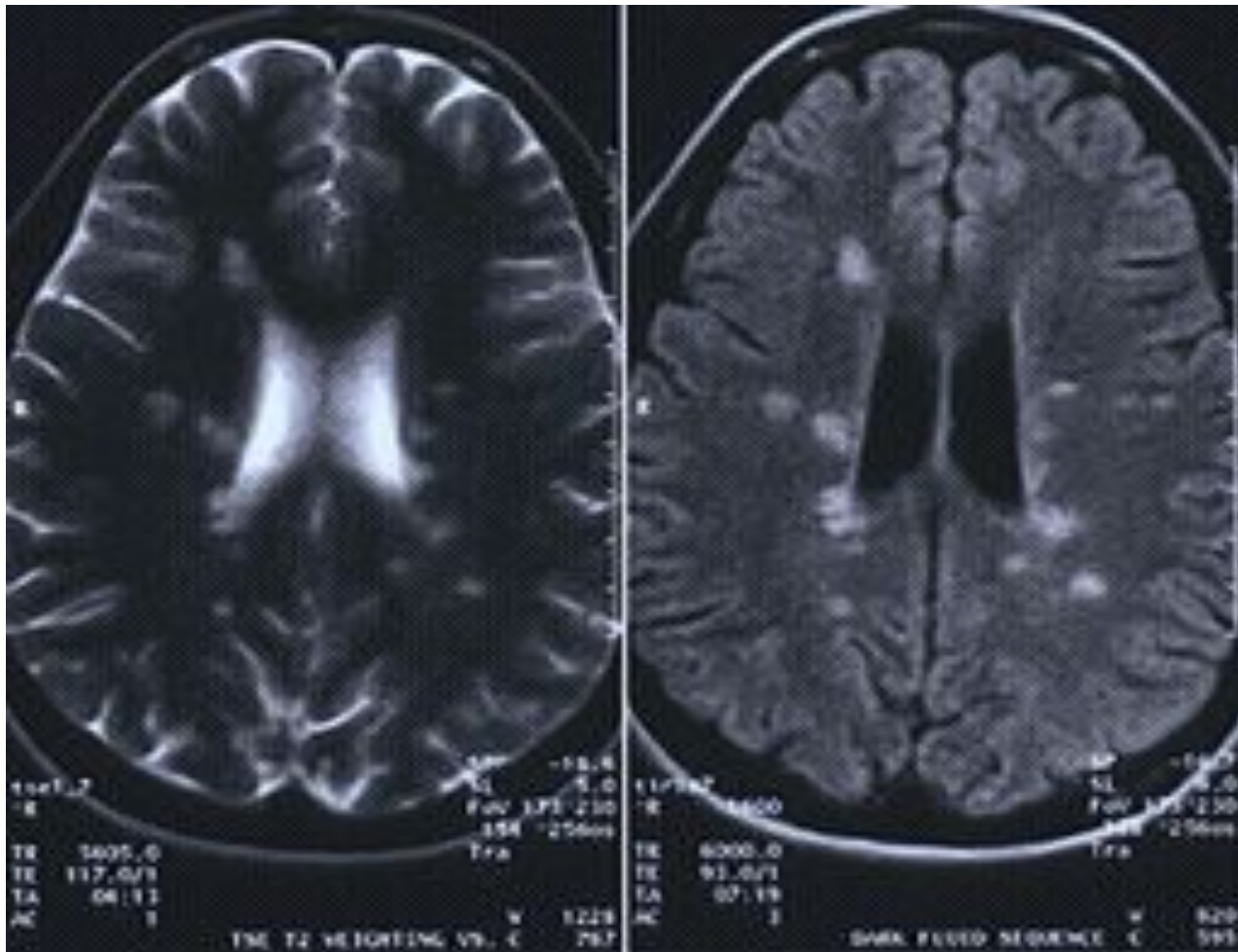РАССЕЯННЫЙ СКЛЕРОЗ



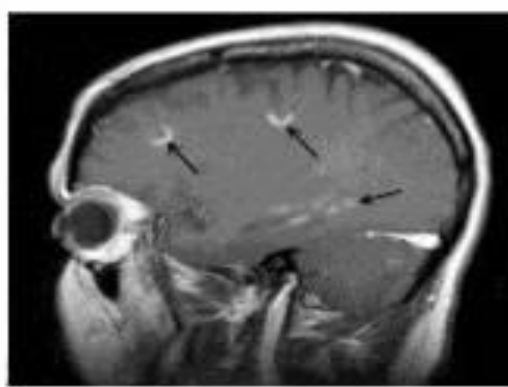
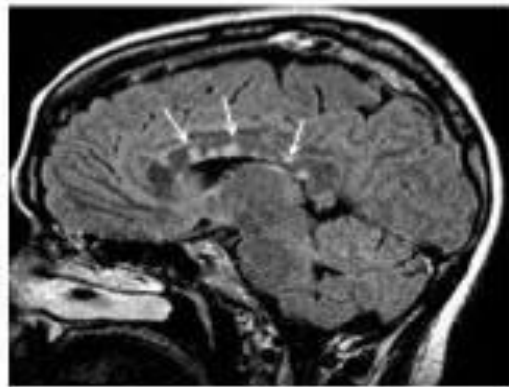
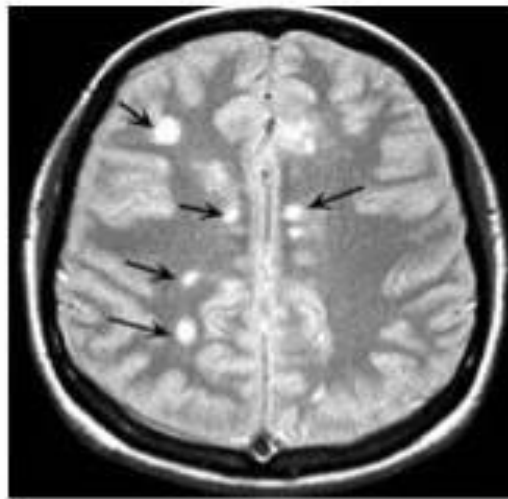
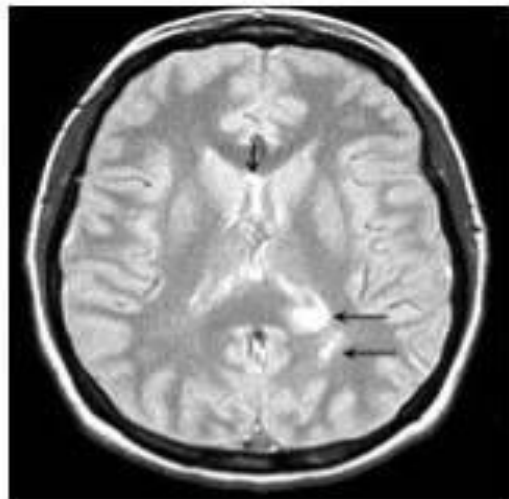
РАССЕЯННЫЙ СКЛЕРОЗ



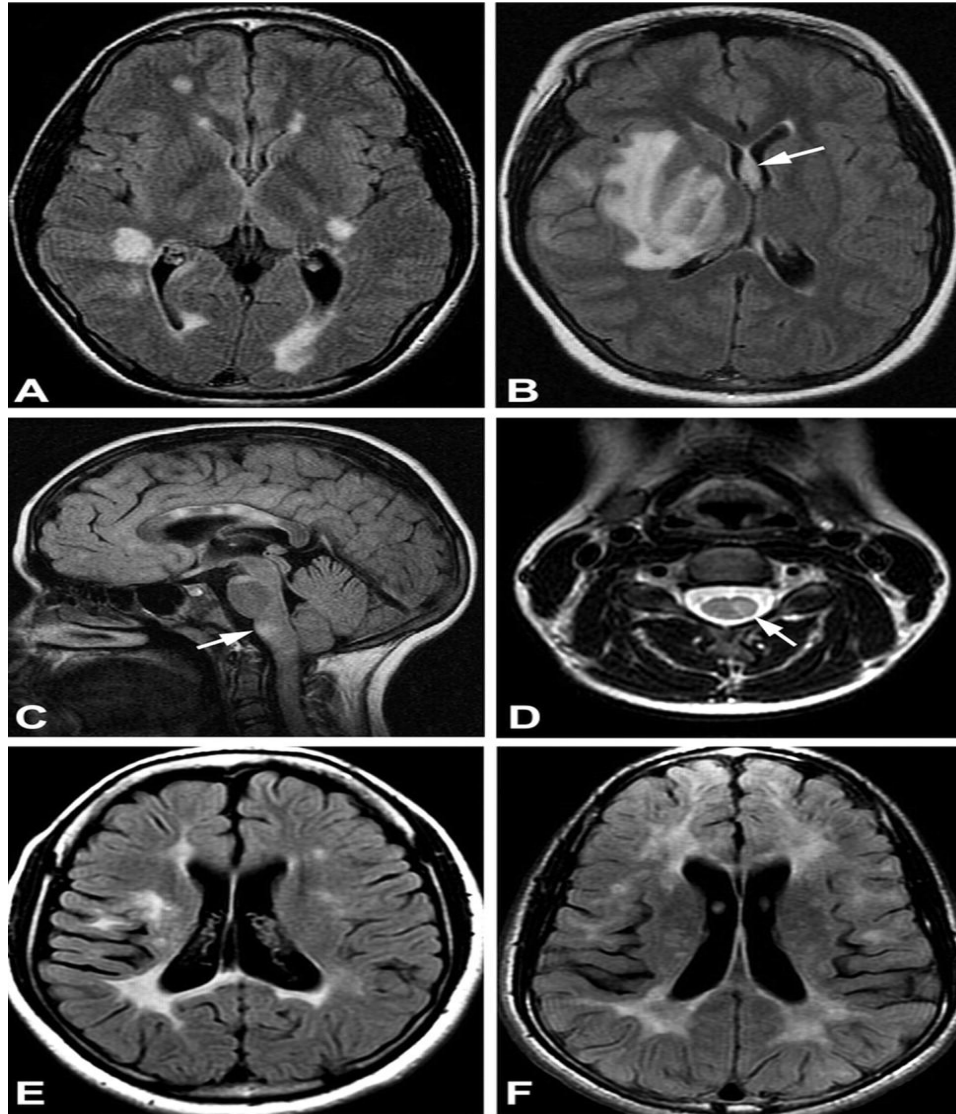
РАССЕЯННЫЙ СКЛЕРОЗ



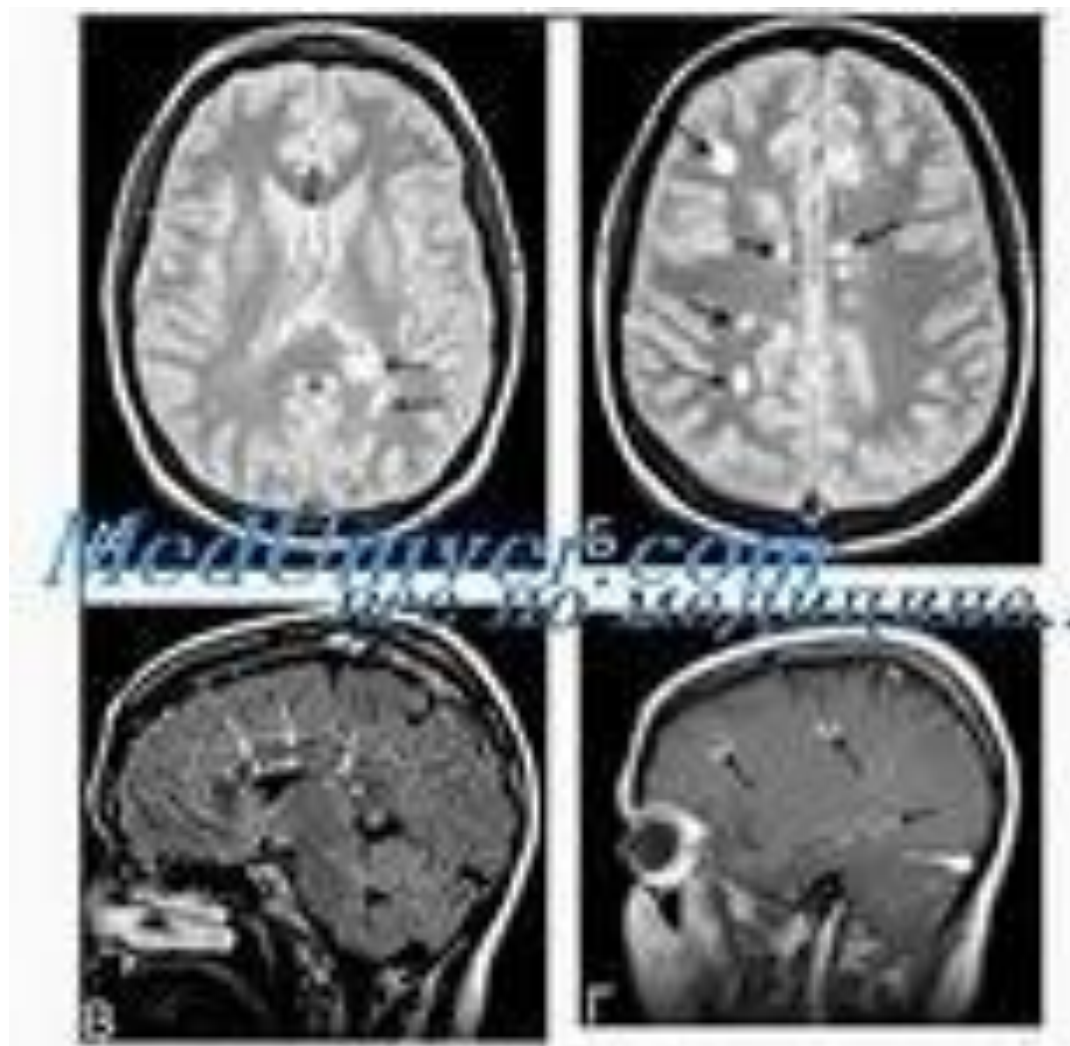
МРТ при РАССЕЯННОМ СКЛЕРОЗЕ



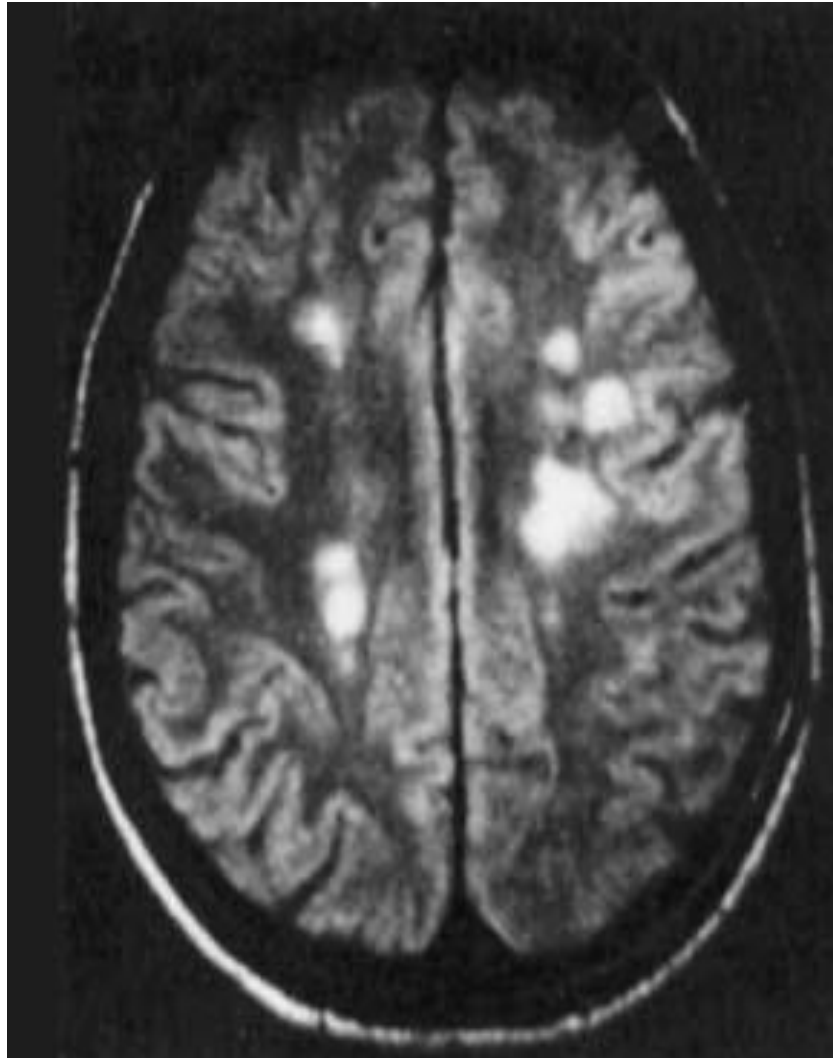
МРТ при РАССЕЯННОМ СКЛЕРОЗЕ



МРТ при РАССЕЯННОМ СКЛЕРОЗЕ



МРТ при РАССЕЯННОМ СКЛЕРОЗЕ



МРТ спинного мозга при рассеянном склерозе

