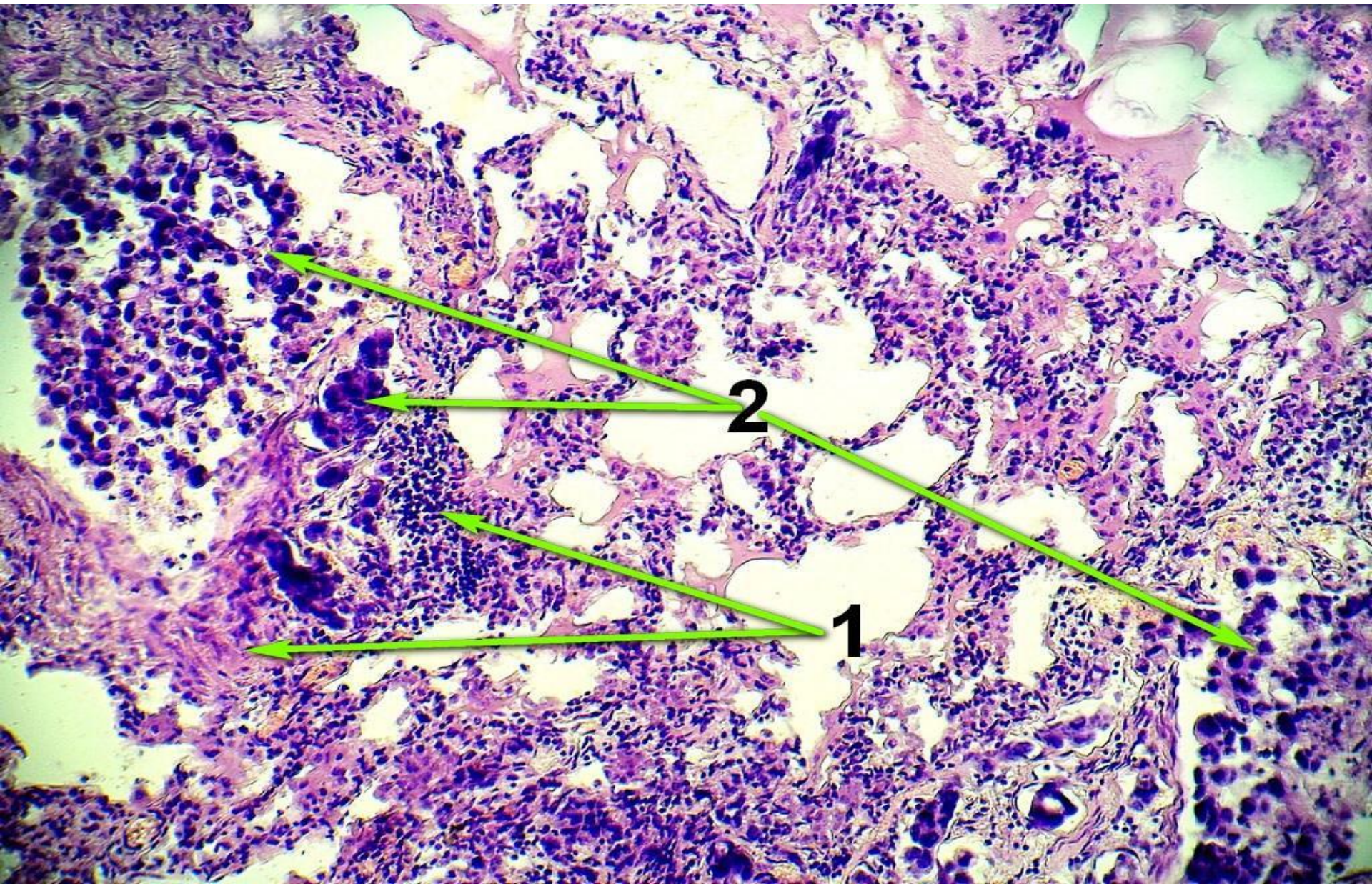


Препарат № 18. Эмболия
сосудов легкого опухолевыми
клетками при раке желудка.

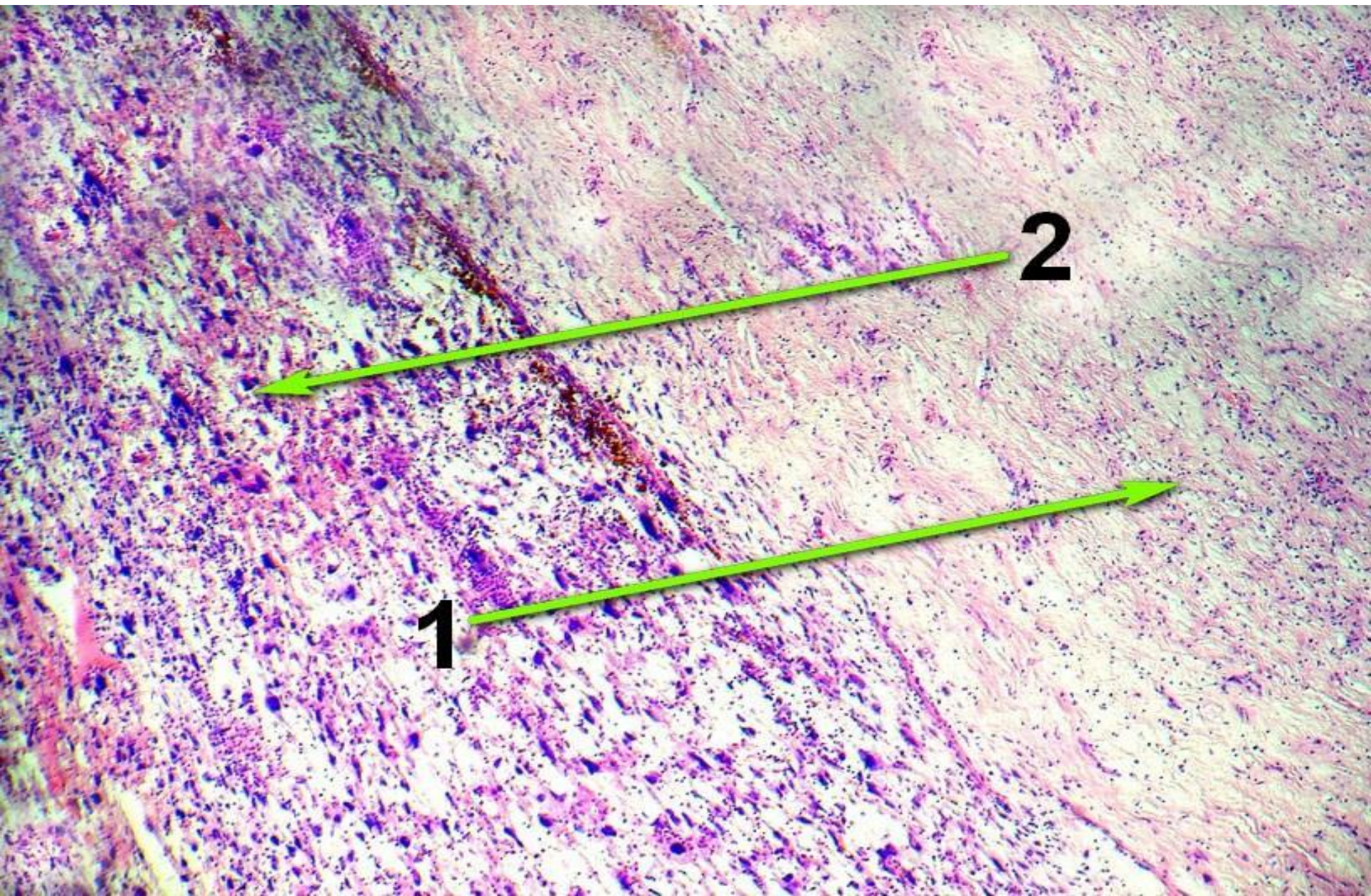
Окраска гематоксилин-
эозином. Увеличение 200 раз.

1. Легочная ткань с фиброзом, воспалением стромы. 2. В просвете многих кровеносных и лимфатических сосудов определяются отдельные опухолевые клетки и их комплексы



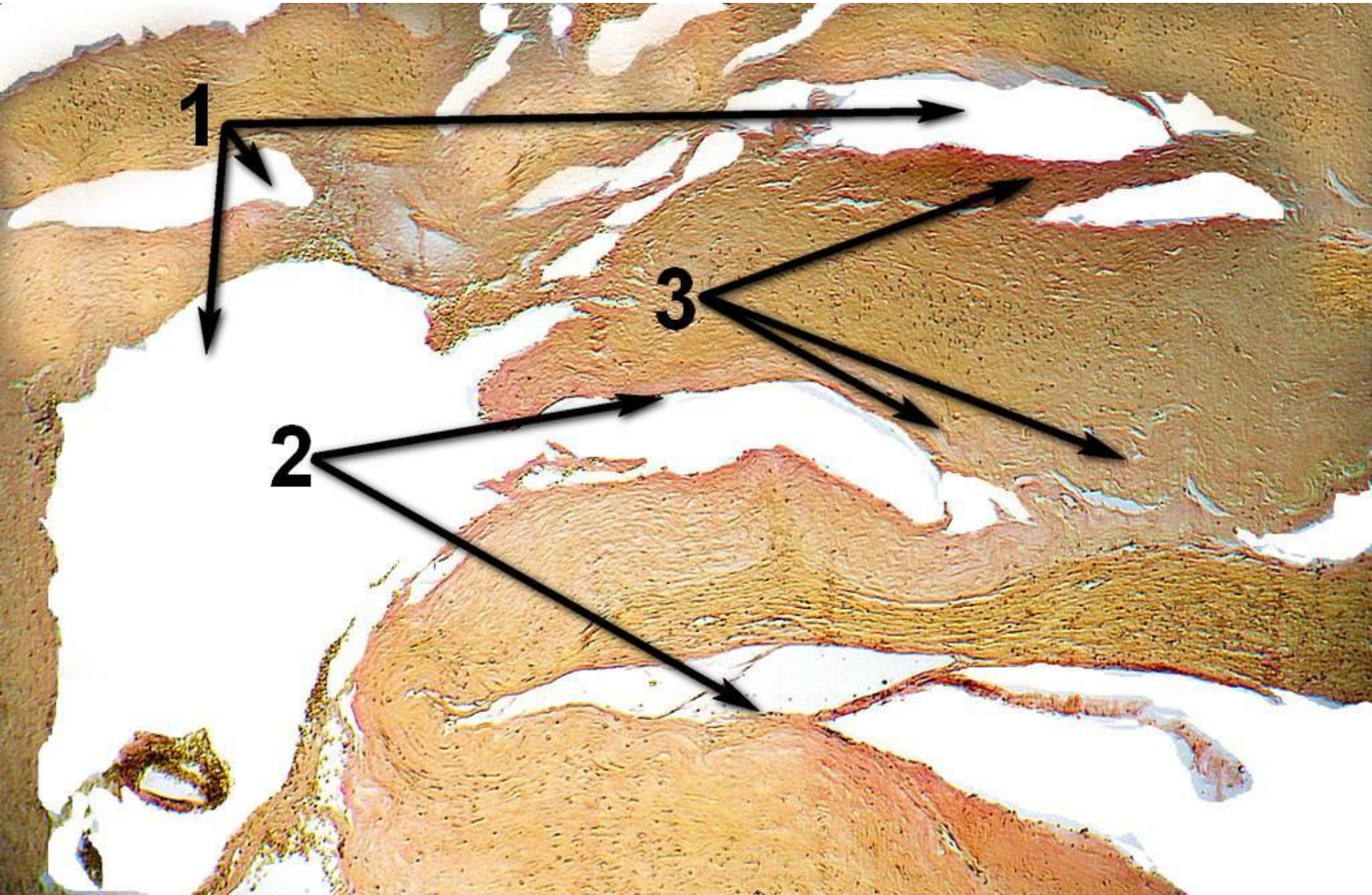
Препарат № 19. Пристеночный
тромб аневризмы сердца,
окраска гематоксилин-эозином.
Увеличение 200 раз.

1. Организующийся смешанный тромб розового цвета. 2. В миокарде картина крупноочагового кардиосклероза.



Препарат № 90. Организация
тромба. Окраска по Ван-Гизону.
Увеличение 40 раз.

1. Организованный тромб с образованием щелей- канализация. 2. Местами выстланные эндотелием. 3. Соединительнотканые волокна тромба окрашены в красный цвет



Препарат № 91. Ишемический
инфаркт почки, окраска
гематоксилин- эозином.
Увеличение 40 раз.

1. В корковом слое зона некроза. 2. Контуры клубочков и канальцев. 3. Зона демаркационного воспаления с лейкоцитарной инфильтрацией.

