



Расстройство крово- и лимфообращения




Расстройства кровообращения



1. Гиперемия: артериальная и венозная
2. Гемостаз
3. Анемия
4. Кровотечения и кровоизлияния
5. Тромбоз
6. Эмболия
7. Инфаркт: артериальный и венозный
8. Шок

Расстройства лимфообращения



- Лимфостаз
- Лимфоррагия
- Тромбоз
- Эмболия

Нарушения содержания тканевой жидкости

- Отек
- Водянка

Артериальная гиперемия связана с увеличением количества крови в клетках, органах или ткани за счёт усиленного притока при нормальном оттоке.

Этиология:


- 1) Механические факторы (давление, массаж).
- 2) Физические факторы (электрический ток, тепло).
- 3) Химические факторы (раздражающие мази).
- 4) Биологические факторы (микробы).
- 5) Рефлекторные факторы (волнение, ярость).

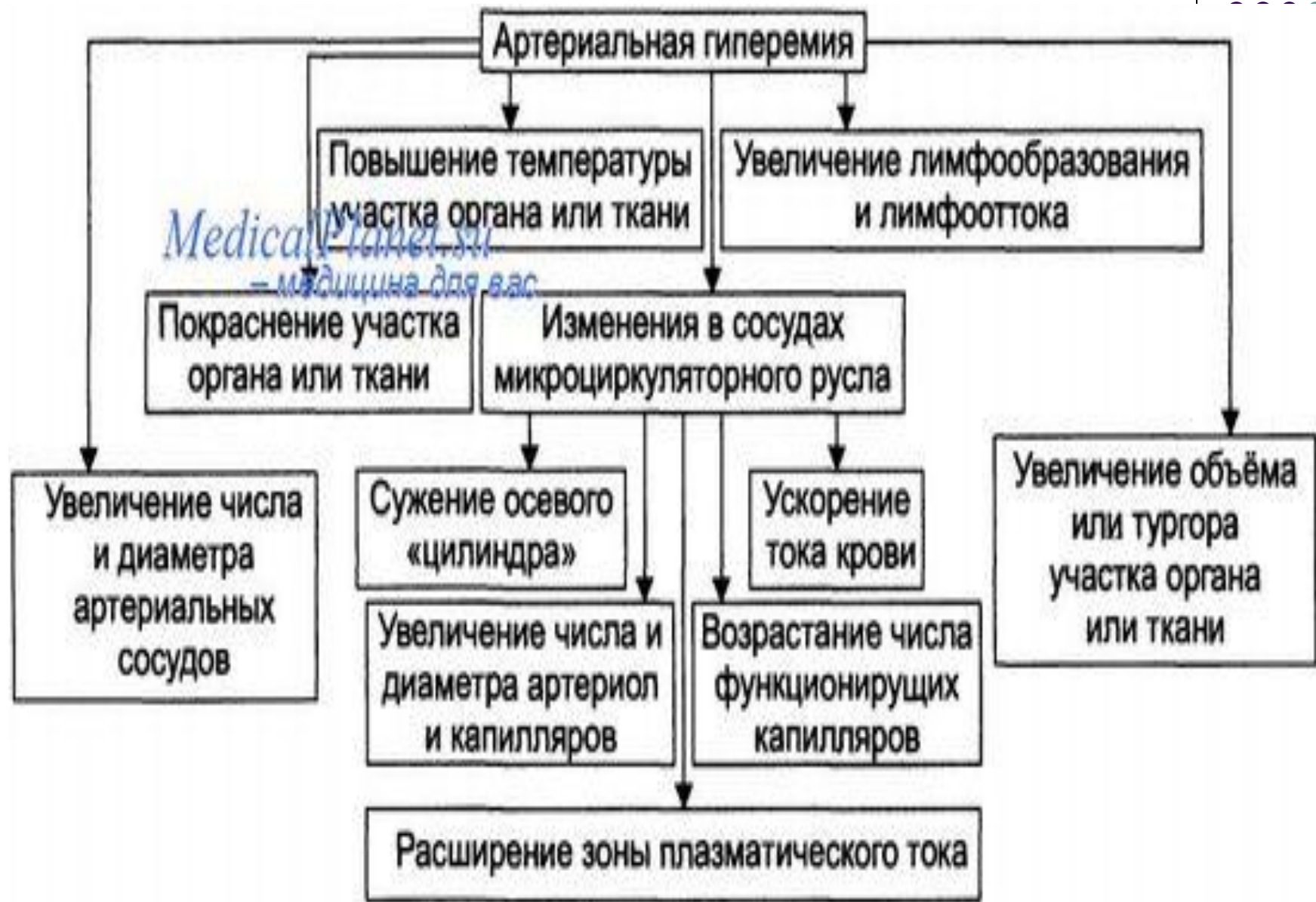
По механизму возникновения артериальная гиперемия бывает:

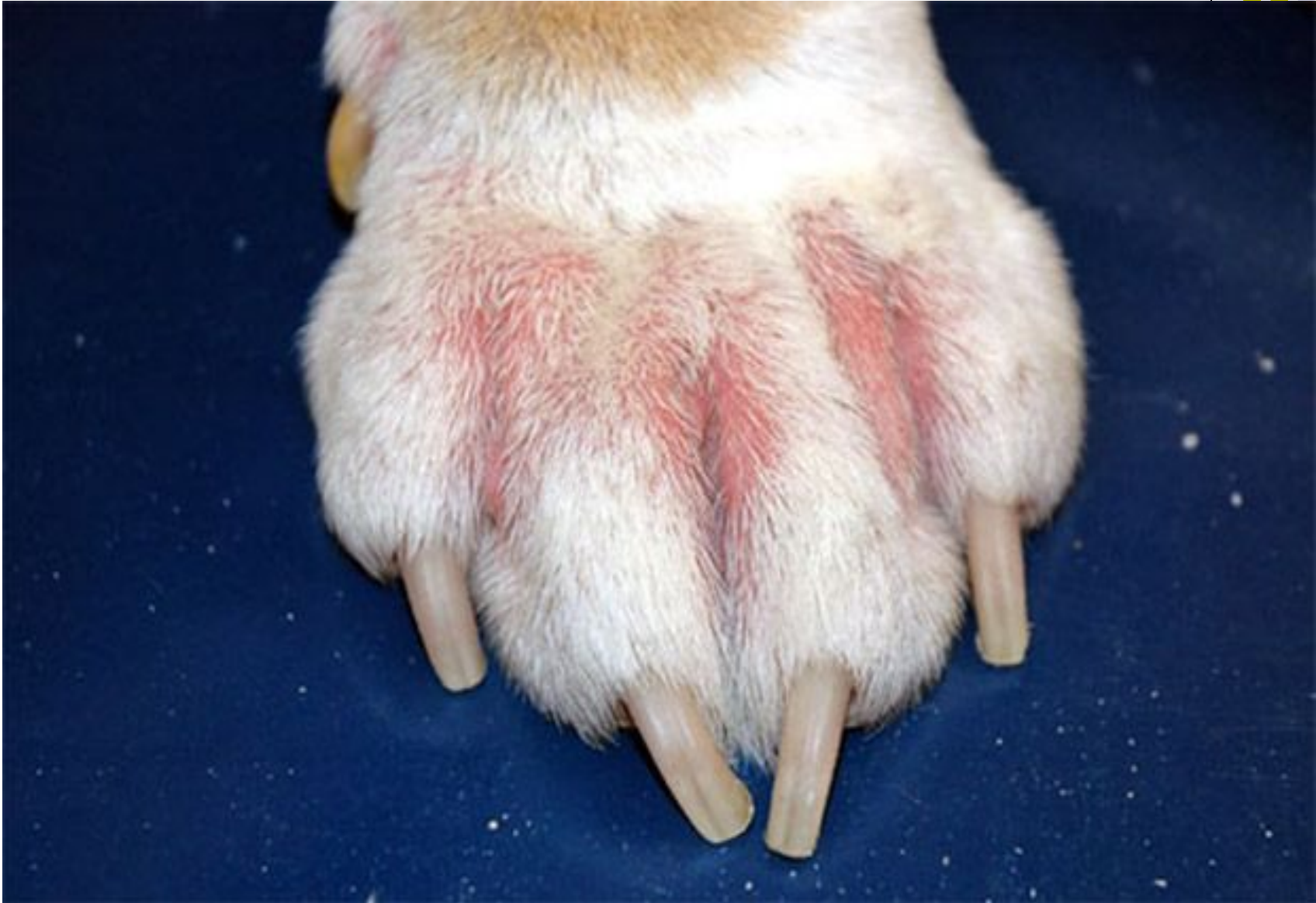
- 1) *Нейропаралитическая* – возникает при параличе сосудосуживателей.
- 2) *Нейротоническая* – возникает в результате повышения тонуса сосудорасширителей.
- 3) *Миопаралитическая* – возникает при понижении тонуса мышц, которые окружают кровеносные сосуды.

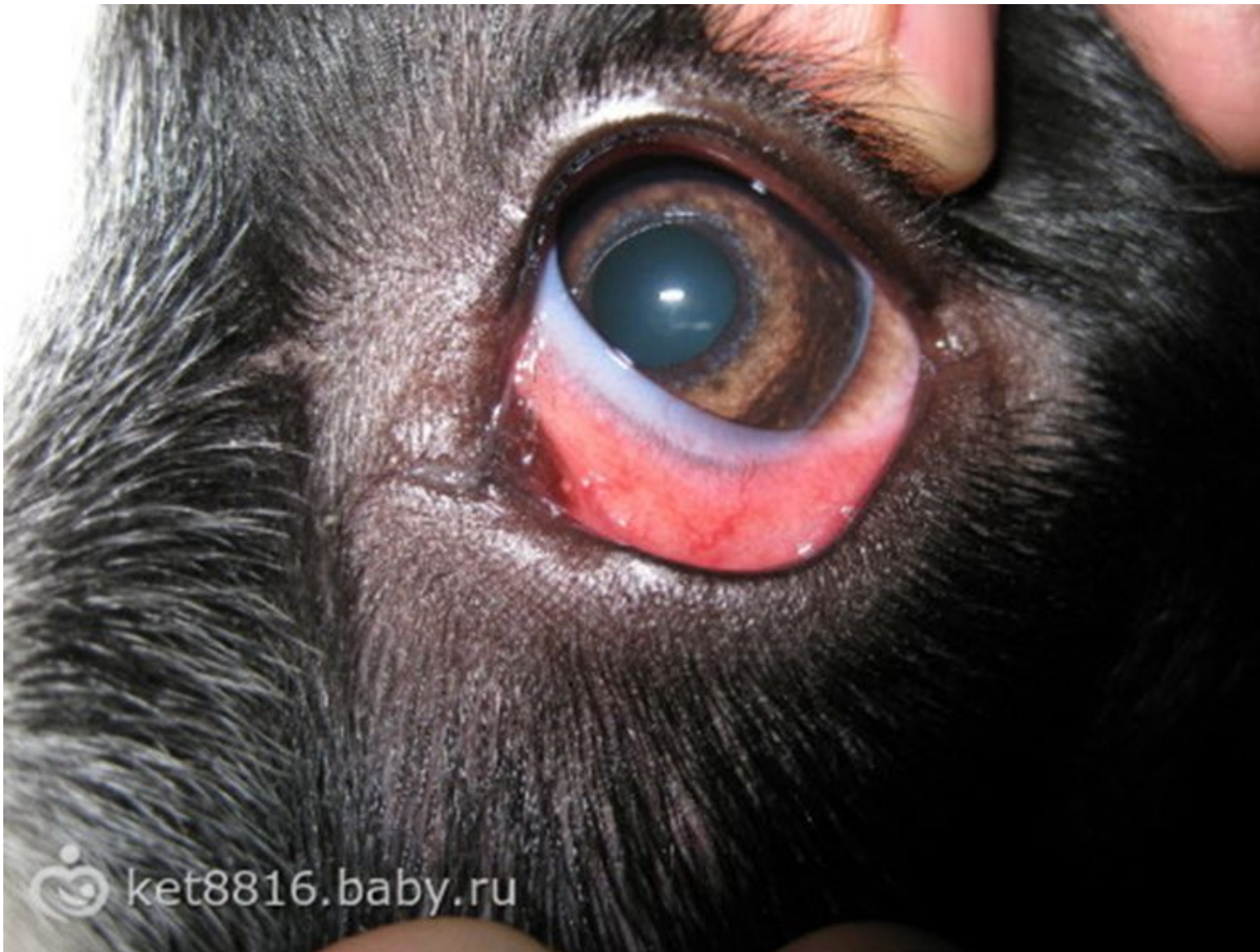
В зависимости от причин:


- 1) *Физиологическую* артериальную гиперемию, которая происходит в здоровом организме постоянно при усиленной работе органов.
- 2) *Патологическая* чаще всего наблюдается при патпроцессах (воспалениях, атонии).
- 3) *Вакатная* наблюдается при удалении соседнего парного органа.







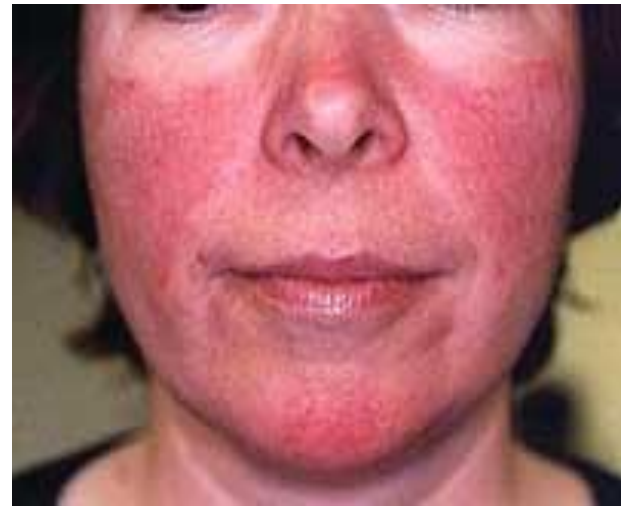
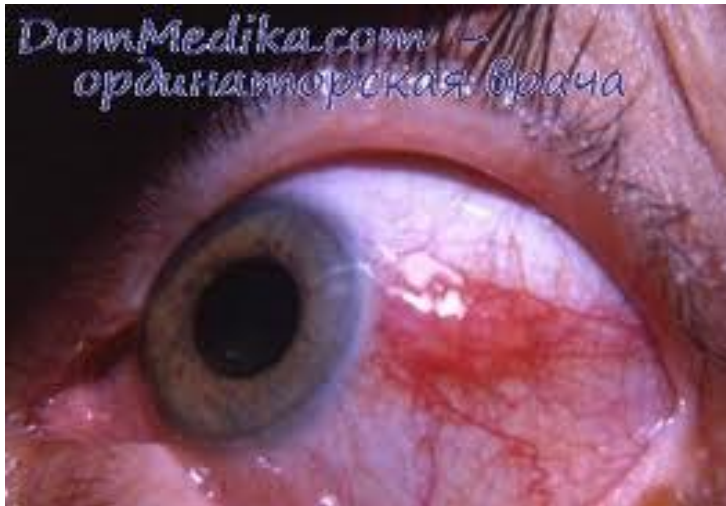

 ket8816.baby.ru

Клинико-морфологические проявления артериальной гиперемии:




- увеличивается приток артериальной крови (хорошо видно на поверхности кожи);
- учащается пульс;
- расширяются артериолы;
- раскрываются дежурные капилляры.



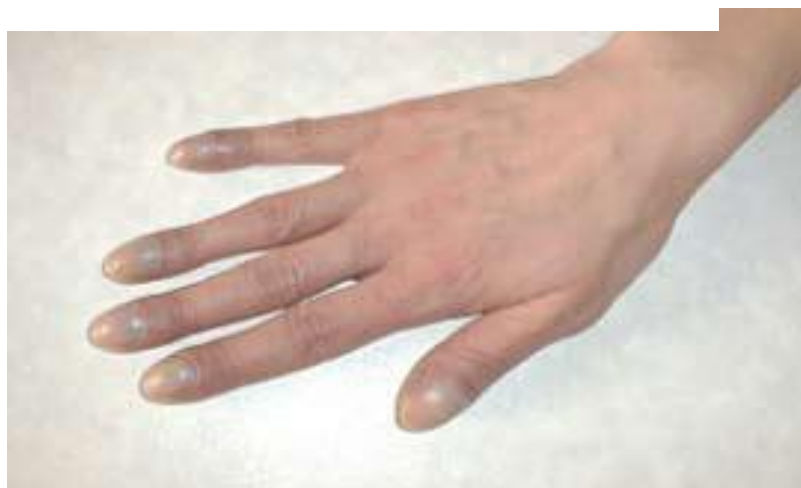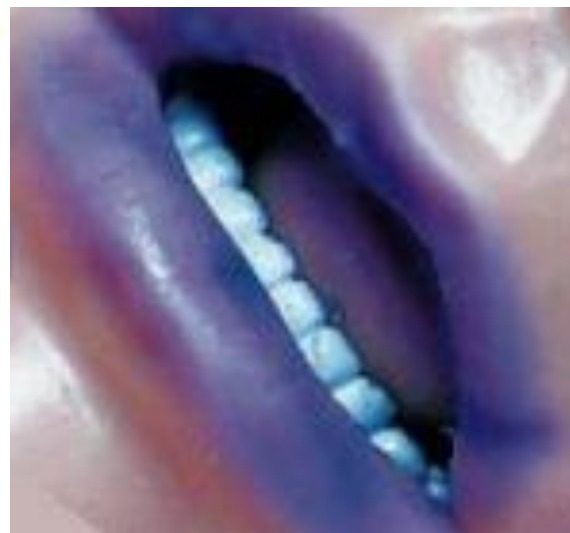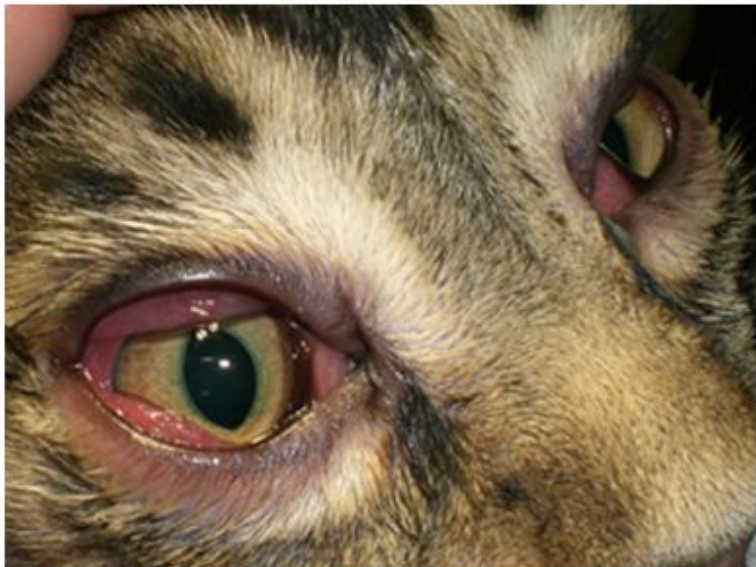Венозная гиперемия или цианоз характеризуется увеличением количества крови в органе или ткани за счёт затруднённого оттока при нормальном притоке.

К *местным* относят все факторы, которые препятствуют оттоку крови (сбруя, повязка), а к *общим* причинам относят нарушения в работе сердца. Если нарушение в правой половине сердца, то гиперемия будет на конечностях, а если в левой – то в лёгких.


- Венозная гиперемия подразделяется на острую и хроническую.
- ✓ *Острая* характеризуется кратковременной задержкой оттока крови из органа и при устранении причины орган приходит в нормальное состояние.
- **Признаки:**
 - 1) синюшно-красный цвет.
 - 2) увеличение органа в объёме.
 - 3) с поверхности разреза обильно стекает кровь.
- ✓ *Хроническая* венозная гиперемия возникает при длительном затруднённом оттоке крови из органа и сопровождается выпотом жидкой части крови из сосудов, что приводит к отёкам и водянкам. Нарушается питание органа, наступает атрофия. При выходе эритроцитов из сосудов они поглощаются макрофагами и гемоглобин превращается в гемосидерин.



Клинические проявления




Клинико-морфологические проявления венозной гиперемии:




- синюшный цвет: слизистых оболочек, губ, кожных покровов, ногтей;
- отёк на коже;
- снижение температуры;
- высокое давление;
- снижена скорость тока крови;
- возможен венозный стаз (остановка кровотока).

Значение венозной гиперемии:



- кислородное голодание;
- ослабление окислительных процессов;
- застойный отёк и поражение печени;
- венозная гиперемия опасна для жизни, т.к. из-за застоя могут образовываться тромбы, которые могут отрываться.

Гемостаз крови



- Это остановка крови в сосудах микроциркуляторного русла.

Этиология:

-повышение вязкости крови; инфекционные болезни; механическое сдавливание сосудов.


Гистологические признаки:

- Расширение сосудов, форменные элементы располагаются в несколько рядов, они сближены, но не склеены. Гемолиз и свертывание не происходит.

Отличия от сладж-феномена:

При этом происходит агрегация и склеивание форменных элементов и повышение вязкости крови.

Анемия




- **Ишемия** - уменьшение кровенаполнения органа, вследствие отсутствия притока крови.

Причины анемий:

- уменьшение просвета артерий;
- тромбы, эмболы;
- атеросклеротические бляшки (жир уменьшает просвет сосуда);
- воспаление внутри сосуда.

Клинико-морфологические проявления




Признаки общей анемии:

- ткань бледная;
- пульсация ослаблена;
- артериальное давление низкое;
- температура снижена;
- снижается ток крови, вплоть до остановки.

Ощущения при анемии:


- онемение конечностей;
- покалывание;
- ползание мурашек (как после того как пересидели ногу);
- боли и судороги (ночные).

Виды местной анемии:

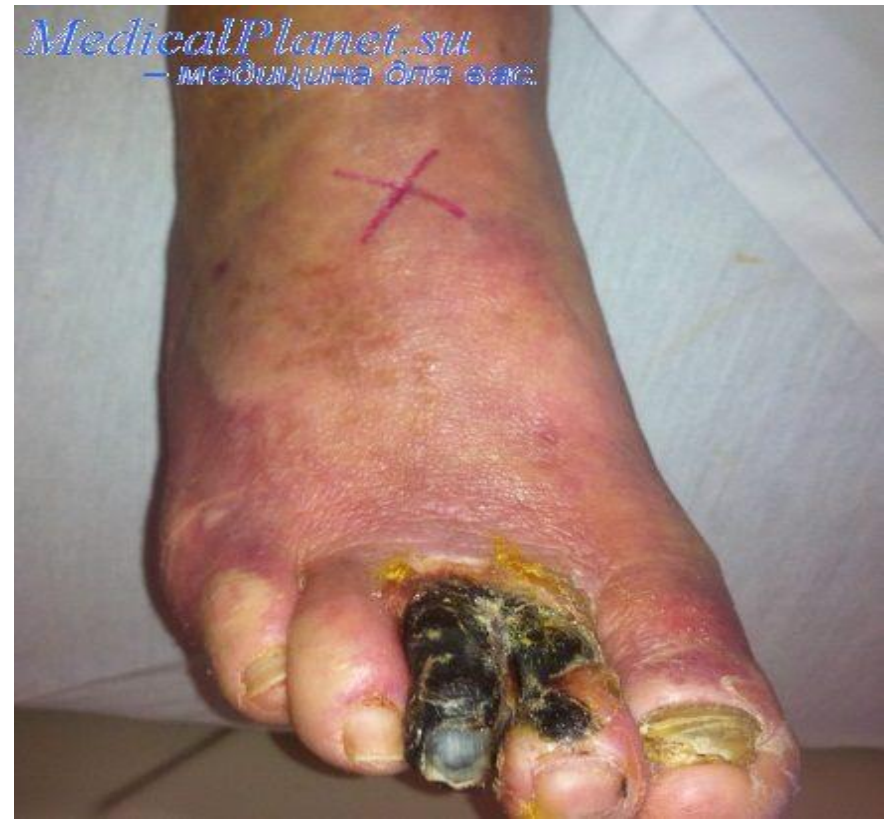
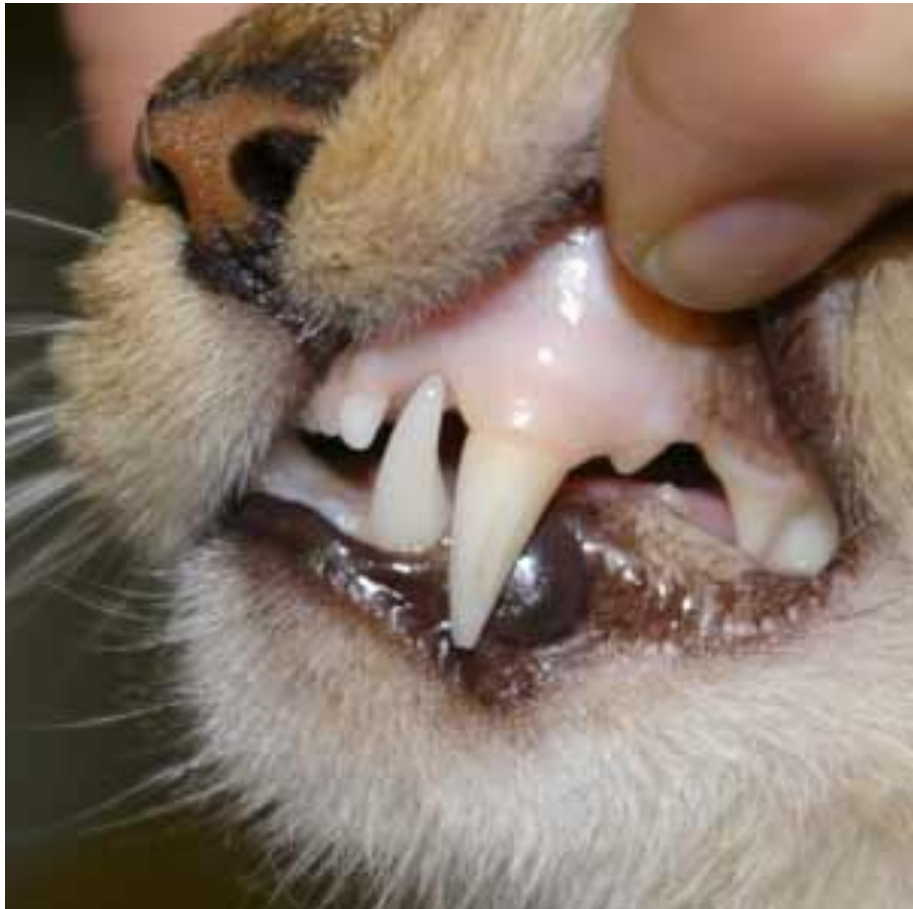

- **обтурационный** (закупорка сосуда);
- **компрессионный** (сдавление сосудов);
- **ангиоспастический** (нейрогенный - рефлекторный спазм артерий);
- **коллатеральный** – при быстром оттоке крови по коллатералям.

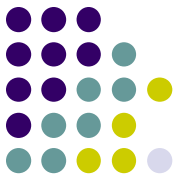Значение ишемии:



- снижаются функции клеток, тканей и органов в целом;
- при анемии мозга возникает расстройство чувствительности мышц, нарушение дыхания, нарушение кровообращения;
- особо опасна анемия мозга, почек, сердца.
- Наиболее *неблагоприятным* последствием анемии является некроз участка органа. Некроз, связанный с острым нарушением кровообращения, называется *инфаркт*.




Инфаркт



- **Инфаркт** (лат. infarctus, от infarcire набивать, наполнять) - участок органа или ткани, подвергшийся некрозу вследствие прекращения его кровоснабжения. В связи с этим инфаркт называют также сосудистым, или ишемическим, некрозом.
Непосредственными причинами развития инфаркта являются
 - длительный спазм,
 - тромбоз или эмболия артерии
 - функциональное напряжение органа в условиях его недостаточного кровоснабжения.

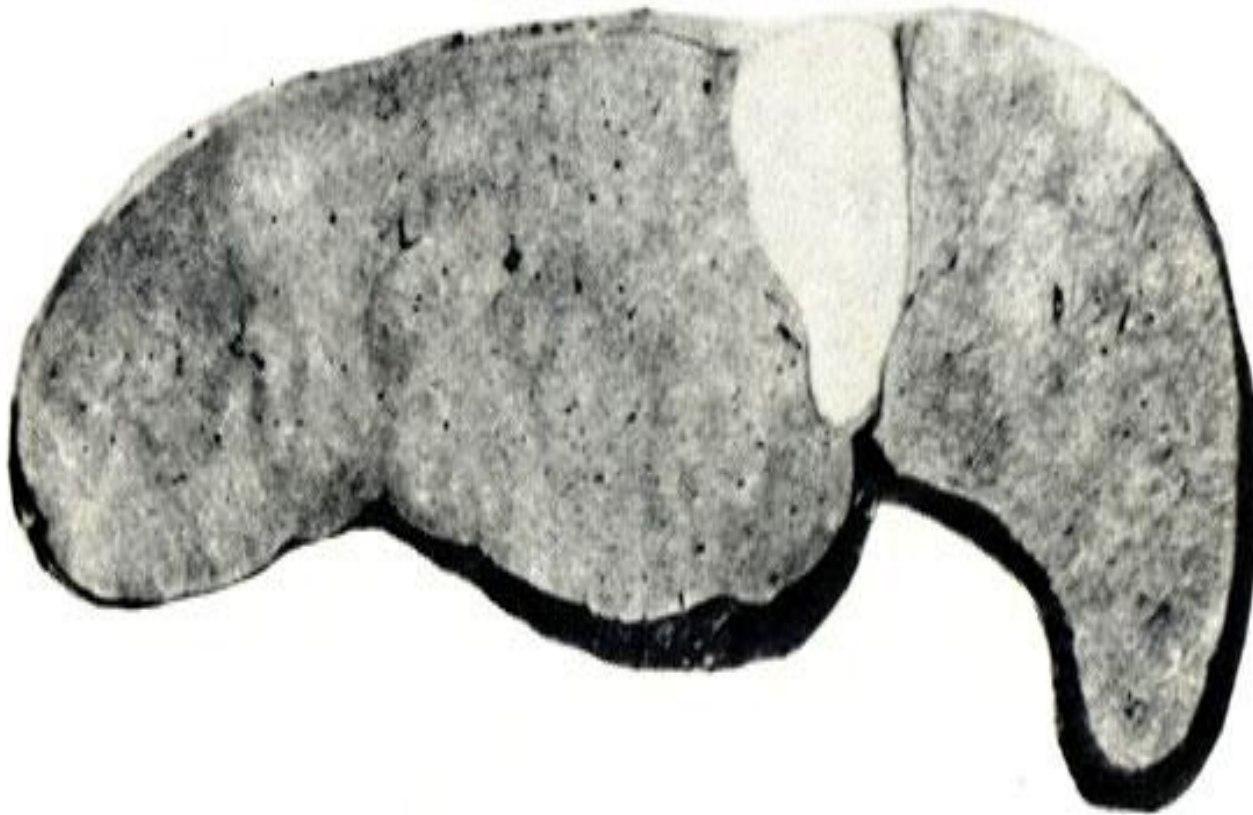

Большое влияние на возникновение инфаркта оказывает недостаточность анастомозов и коллатералей, которая зависит от степени поражения стенок артерий и сужения их просветов, степени нарушения кровообращения и уровня обтурации (закупорки) артерии тромбом или эмболом. Поэтому инфаркт обычно развивается при заболеваниях, характеризующихся тяжёлыми изменениями артерий и общими расстройствами кровообращения (**атеросклероз, гипертоническая болезнь, ревматизм, пороки сердца, затяжной септический эндокардит**).

Виды инфаркта



- **Белый инфаркт** возникает в результате запустевания сосудистого русла в его зоне при непроходимости магистрального артериального ствола и недостаточной функции коллатералей. Особенно часто встречается в селезёнке, реже в почках. Сформированный белый инфаркт определяется макроскопически примерно через 1 сутки. Микроскопически в зоне инфаркта обнаруживается некроз, чаще коагуляционного, реже колликвационного типа. По периферии зона некроза отграничена воспалительным демаркационным валом.

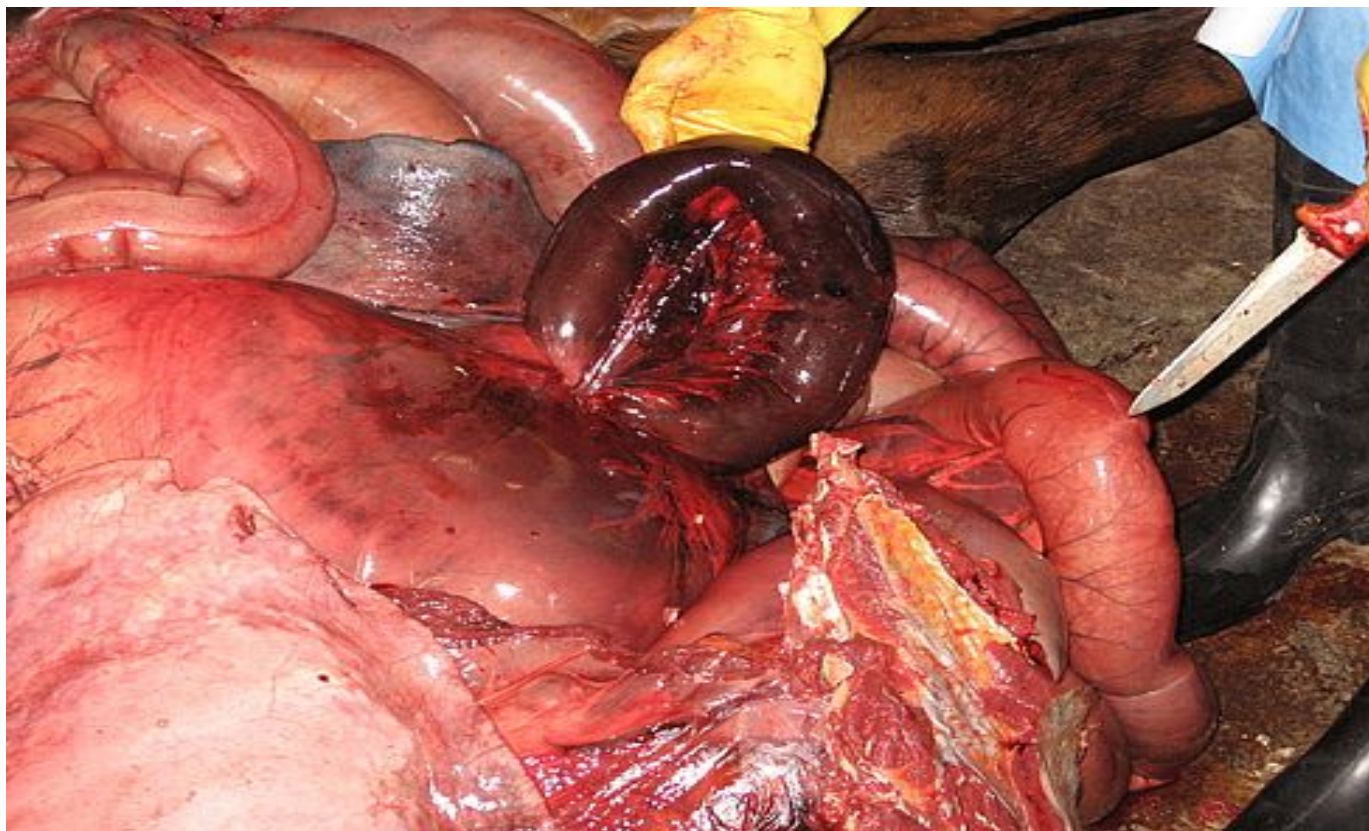Ишемический инфаркт селезенки






- При **красном инфаркте** зона некроза пропитана кровью тёмно-красного цвета. Этот тип инфаркта отмечается чаще **в лёгких, головном мозге, кишечнике**. Развитию красного инфаркта способствуют венозный застой и двойное кровоснабжение органа (из сосудов разных сосудистых систем). При венозном застое ретроградное проникновение крови из вен ведёт к излиянию крови в некротизированный участок. При значительной степени выраженности венозный застой может сам по себе вызвать геморрагический инфаркт.

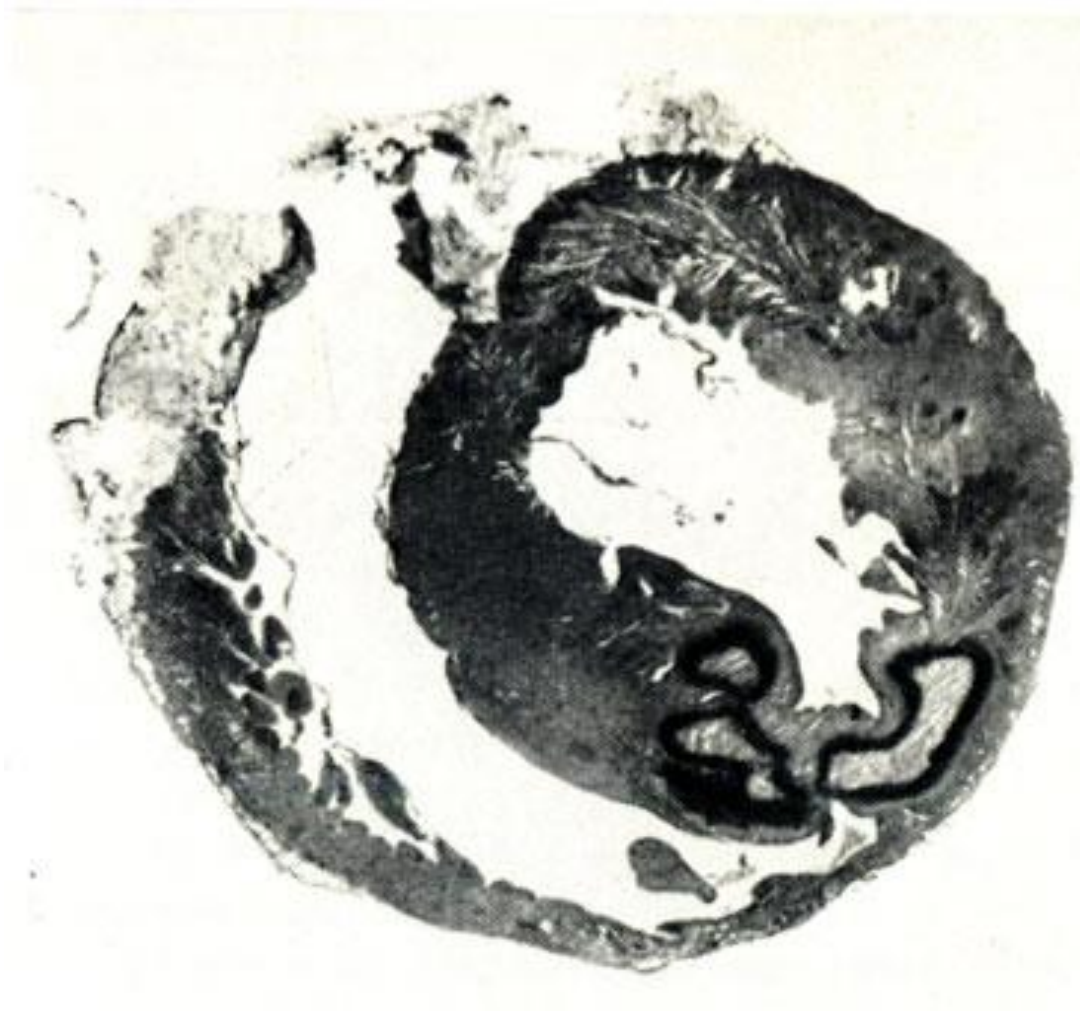- Особой формой геморрагического инфаркта является венозный инфаркт, причиной которого служит закупорка вен в результате тромбоза или других патологических процессов.


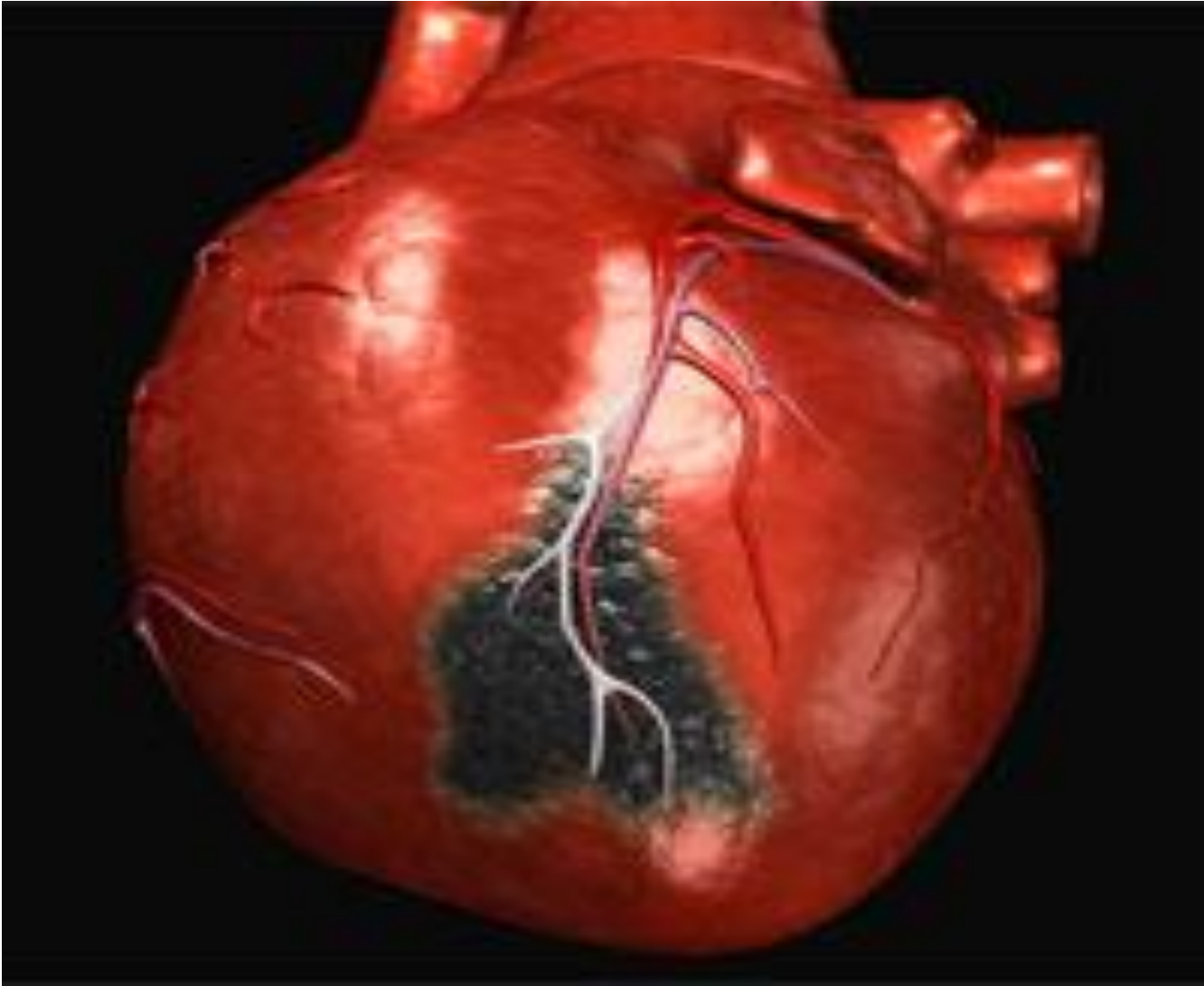




- **Белый инфаркт с геморрагическим ободком** развивается, когда в ходе формирования ишемического некроза происходит запоздалое включение коллатералей и сосудов краевой зоны инфаркта после их длительного спазма. При этом сосуды краевой зоны паралитически расширены, в них отмечаются резкое полнокровие и стаз, излияние крови в некротизированную ткань. Таким образом, этот тип инфаркта представляет собой комбинацию красного и белого инфаркта: центр его образован инфарктом белого типа, периферия - инфарктом красного типа. Такой инфаркт часто встречается в **сердце и почках**.

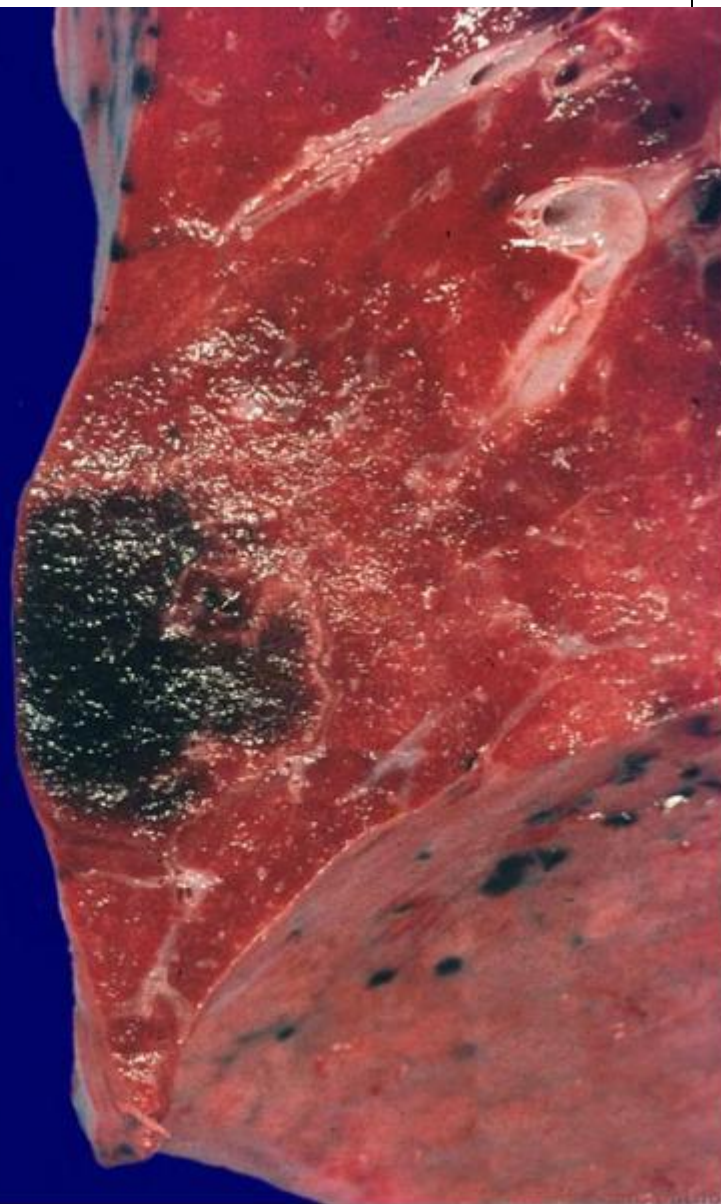
***Ишемические инфаркты миокарда,
окруженные геморрагической зоной***



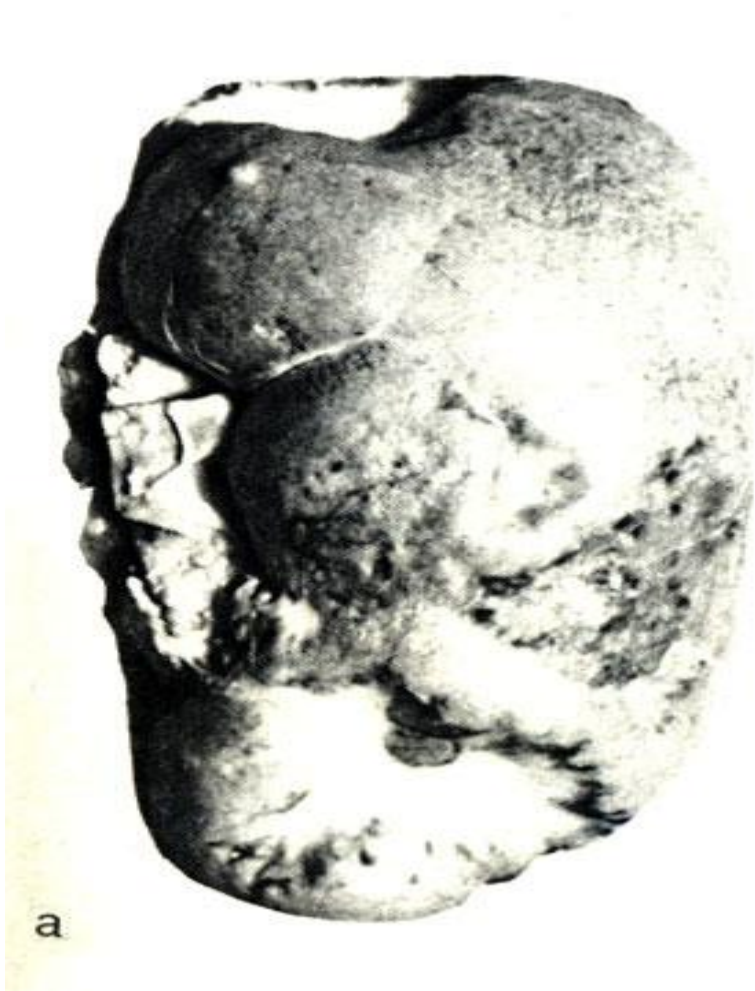




Инфаркт легких. Окклюзия
ветви легочной артерии.



Исход инфаркта. а - втянутые рубцы на поверхности почки после заживления инфаркта; б - микроскопическая картина рубца на месте инфаркта селезенки (малое увеличение)



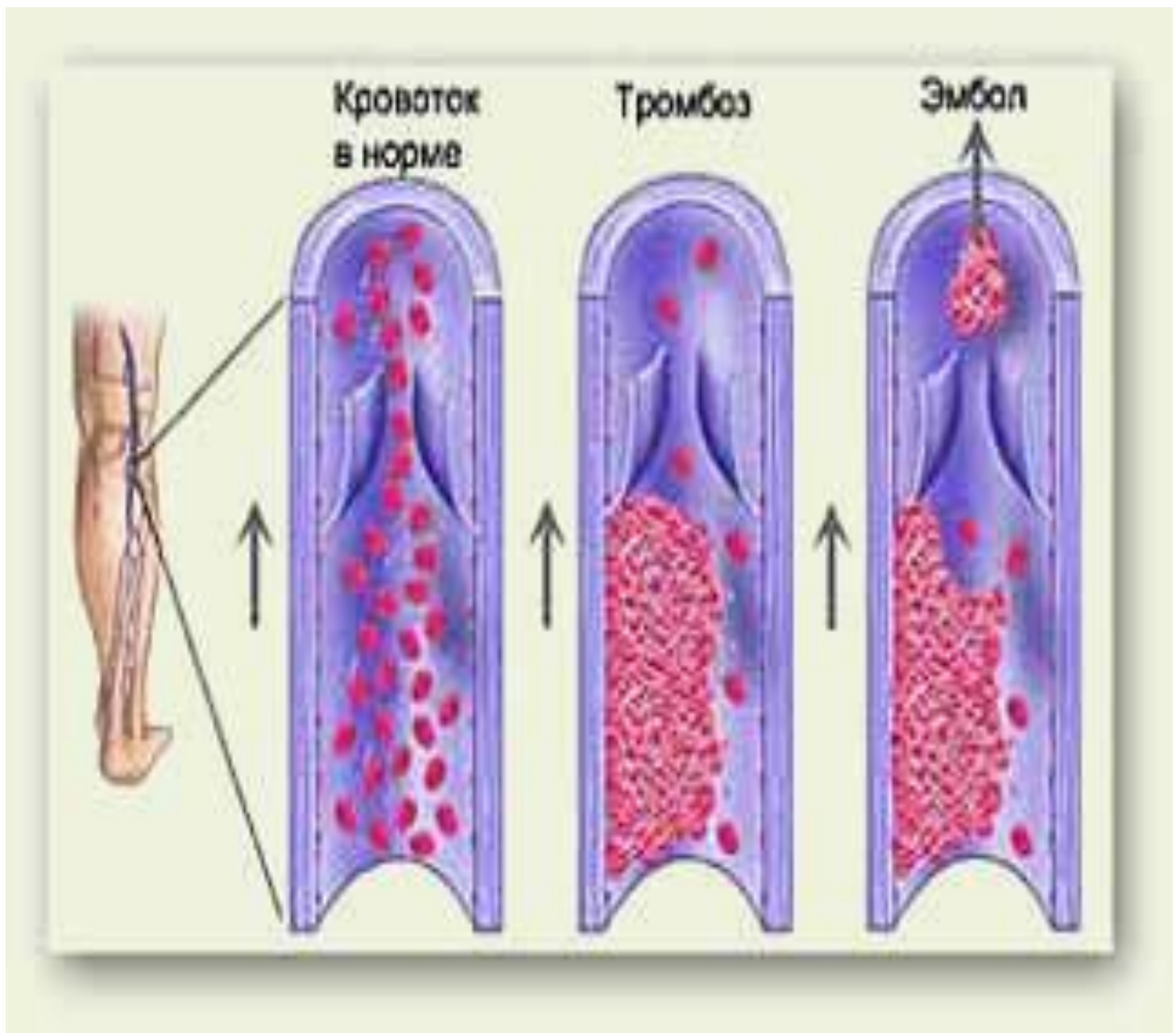
Тромбоз




- Тромбоз (от thrombos - сгусток) - прижизненное свертывание крови в кровеносных сосудах или полостях сердца. Образовавшиеся сгустки-тромбы-нарушают кровообращение.

Тромб состоит из

- свернувшегося фибрина кровяной плазмы,
- кровяных пластинок (тромбоцитов),
- эритроцитов
- лейкоцитов.



Виды тромбов

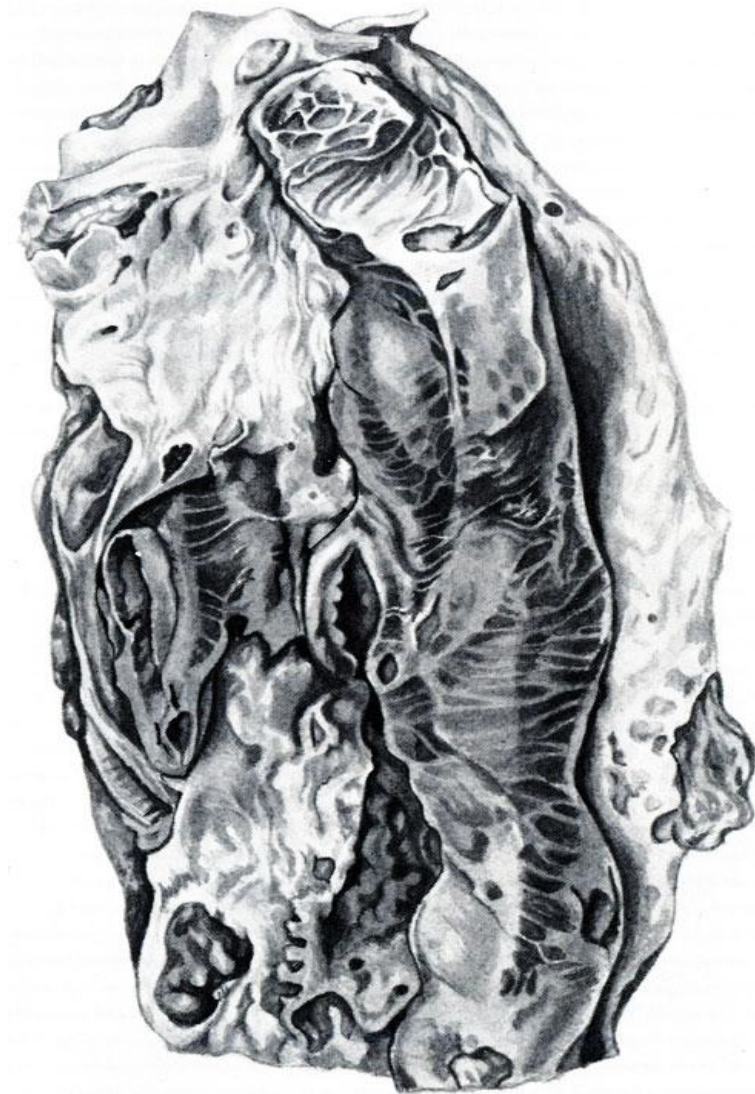


При быстром образовании он состоит главным образом из эритроцитов и имеет красный цвет (**красный тромб**).


Если тромб образуется очень медленно, в его состав входят преимущественно фибрин, лейкоциты, кровяные пластинки и он имеет белый цвет (**белый тромб**).

Тромб с чередованием белых и красных участков называется **смешанным**

пристеночные тромбы аорты



Отличие тромбов от посмертных сгустков крови




- Тромбы:

Матовые; сухие; шероховатые; плотно прикреплены к стенке сосуда; с трудом извлекаются из сосуда.

- Посмертные свертки крови:

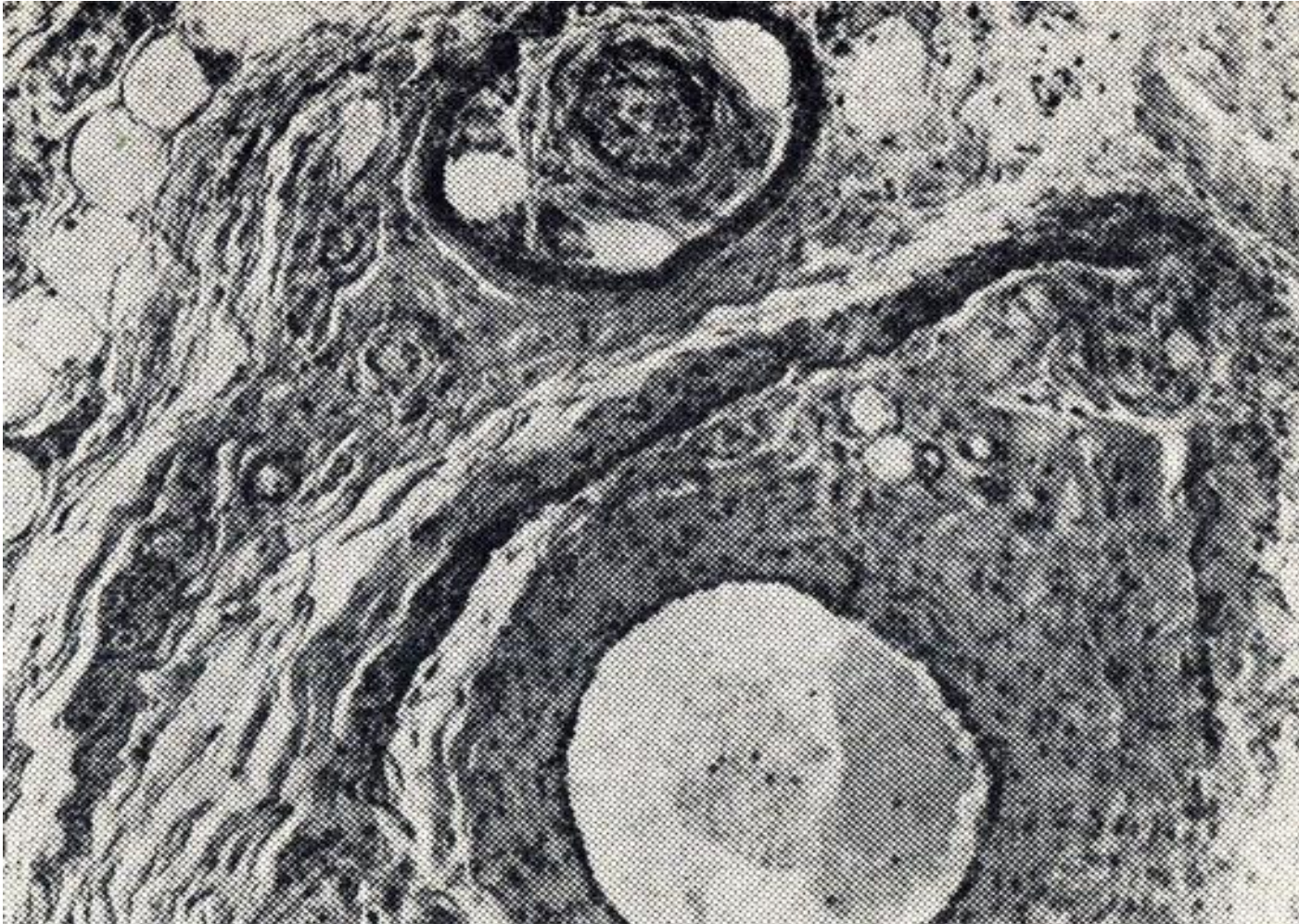

Блестящие; гладкие; упругие; поверхность разреза влажная; повторяют форму сосуда.

Исходы тромбоза




- организация тромба, прорастание его соединительной тканью. Обычно уже через 3 - 4 дня тромб более или менее прочно фиксируется к стенке сосуда и начинает подвергаться организации. В организующийся тромб вместе с соединительной тканью вырастают молодые сосуды. В крупных тромбах развиваются настоящие сосуды и впоследствии через них может восстановиться кровообращение. Это канализация тромба
- Иногда под влиянием протеолитических ферментов происходят разжижение и рассасывание тромботических масс. В этих случаях возможно полное восстановление проходимости сосудов. Рассасывание тромба, так же как и организацию с канализацией, следует расценивать как благоприятный исход.

Канализация организованного тромба

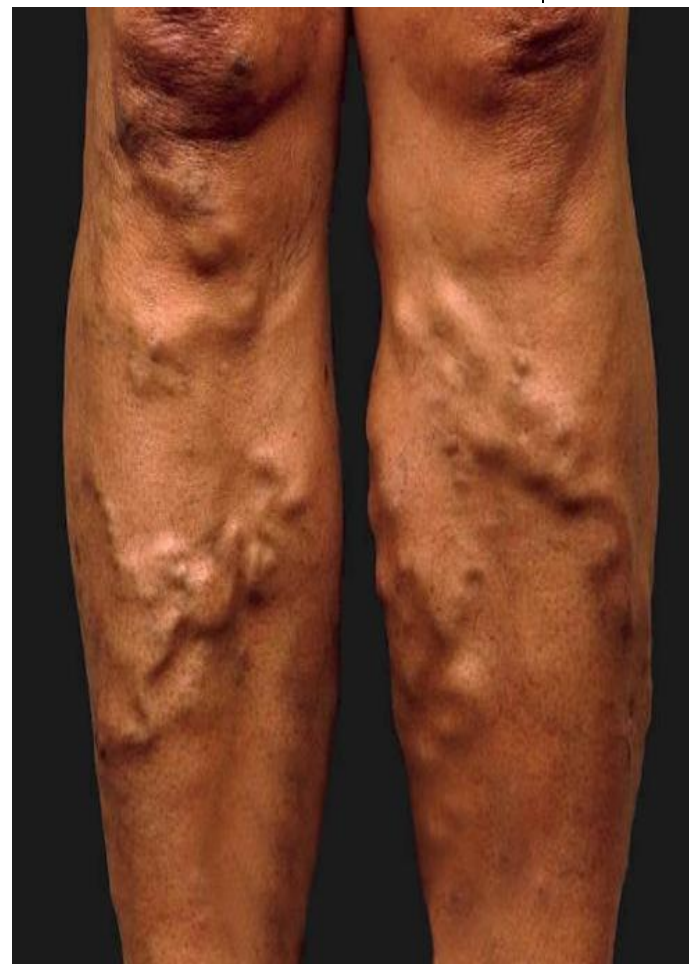
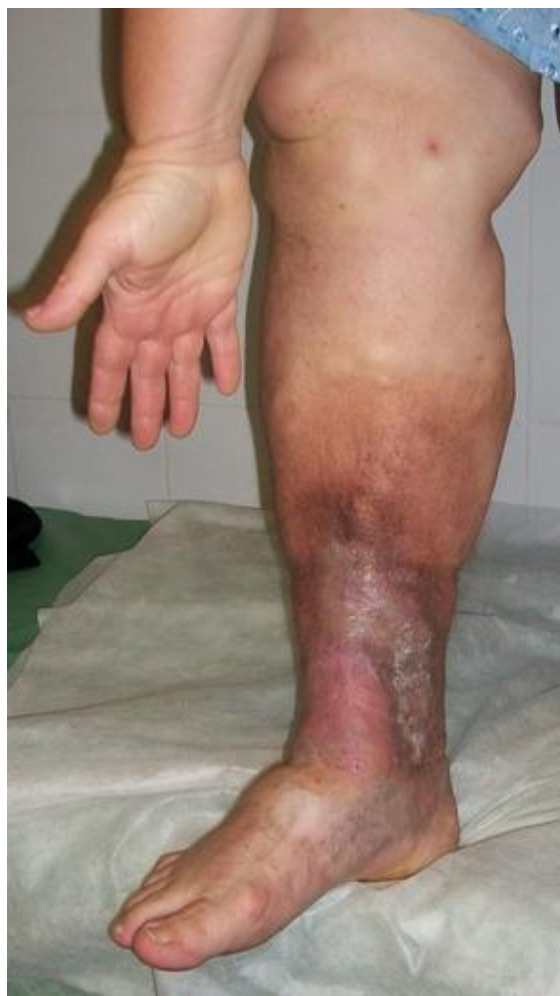
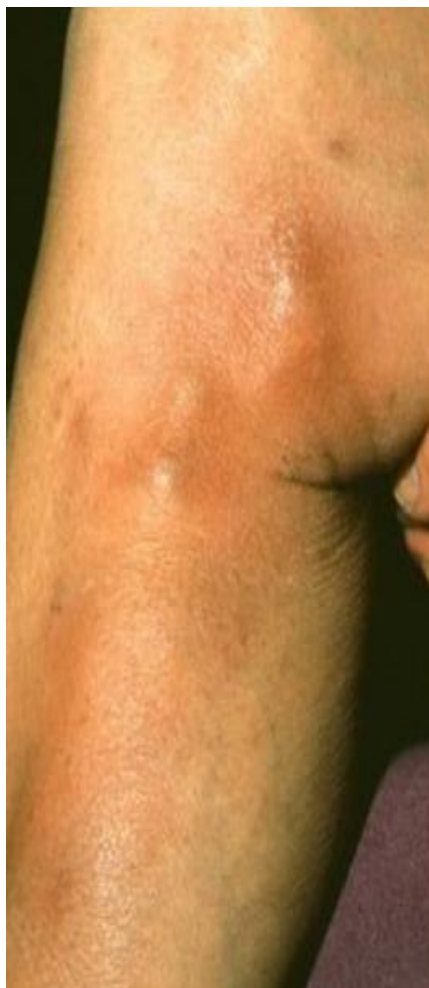
Неблагоприятные исходы




- Если в тромб попадают бактерии, может произойти гнойное расплавление его. Частички тромба, содержащие бактерии, могут быть занесены током крови в различные органы и вызвать в них гнойное воспаление. Такой исход - самый неблагоприятный и называется септическим расплавлением тромба. Гнойное расплавление тромба бывает при воспалении вен - тромбофлебите.

Тромбоз вен




Эмболия



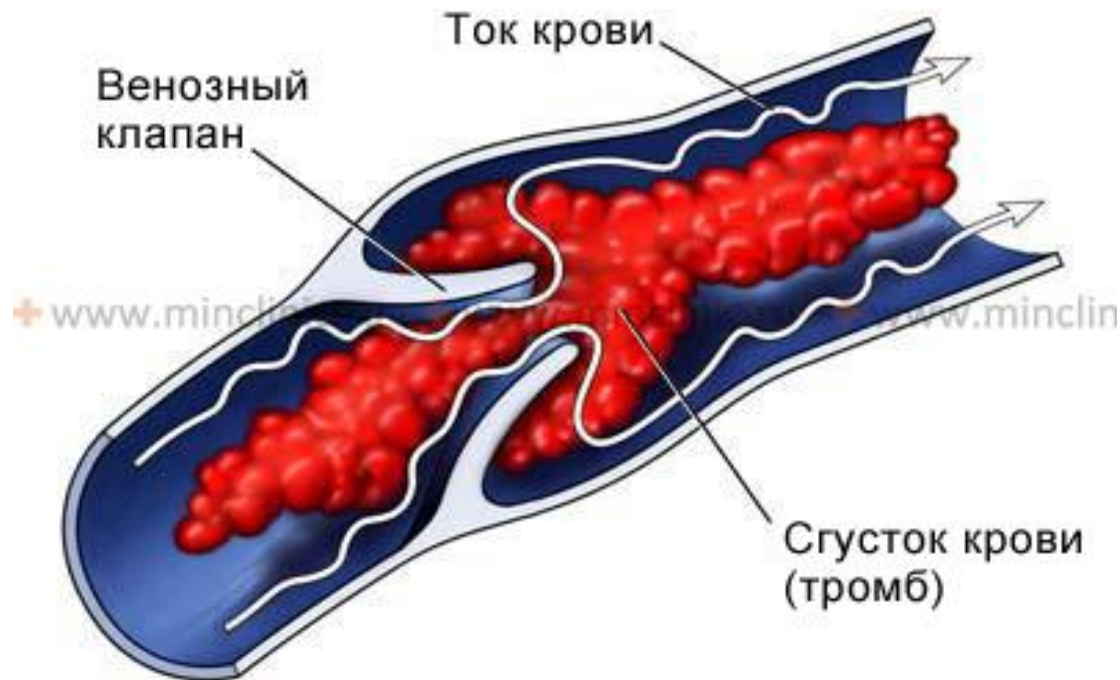

- Эмболией (от embolos - затычка) называется циркуляция в крови частиц (эмболов), не встречающихся в нормальных условиях, и закупорка ими сосудов.
- Эмболами могут быть различные твердые, жидкие или газообразные вещества.


Тромбоэмболия



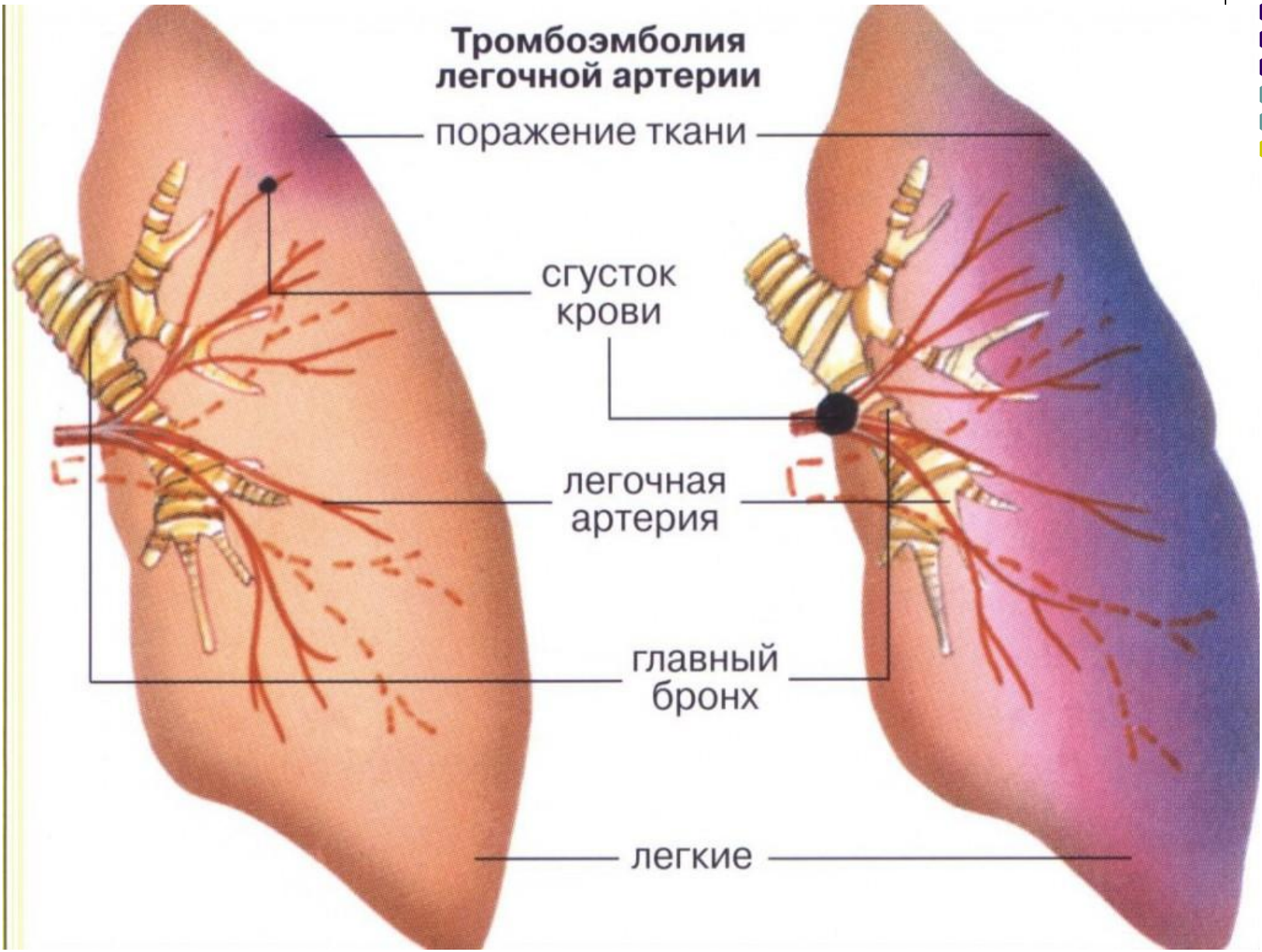
- - наиболее частый вид эмболии.
- Источником эмболов обычно являются свежесформированные мягкие, рыхлые тромбы. Особенно легко отрываются частицы тромбов, находящиеся на клапанах сердца, откуда они могут быть занесены во все отделы большого или малого круга кровообращения.
- Очень опасна эмболия легочных артерий оторвавшимися крупными частями тромбов из вен нижних конечностей. Эмбол раздражает рефлексогенную зону, расположенную в области разветвления общего ствола легочной артерии, рефлекторно происходит спазм артерий легких и сосудов сердца, что приводит к внезапной смерти.
- Более мелкие эмболы застревают в мелких ветвях легочных артерий, что ведет к развитию геморрагических инфарктов легких.


- Варикозное расширение вен на ногах может вызвать эмболию



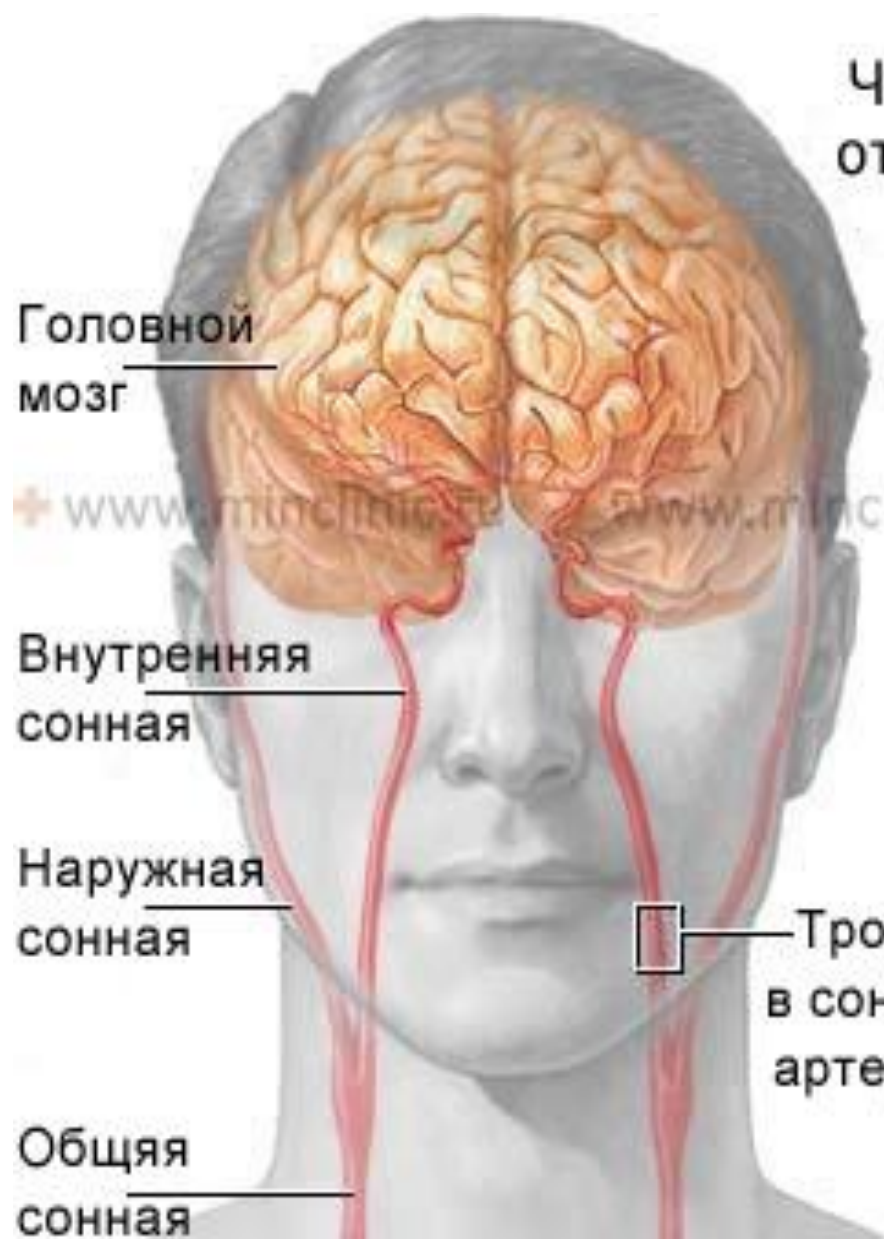

Тромбоэмболия легочной артерии





Часть тромба может
отделиться и с током
крови перекрыть
артерию мозга



Головной
мозг

Внутренняя
сонная

Наружная
сонная

Общая
сонная


Тромб
в сонной
артерии



Часть
тромба

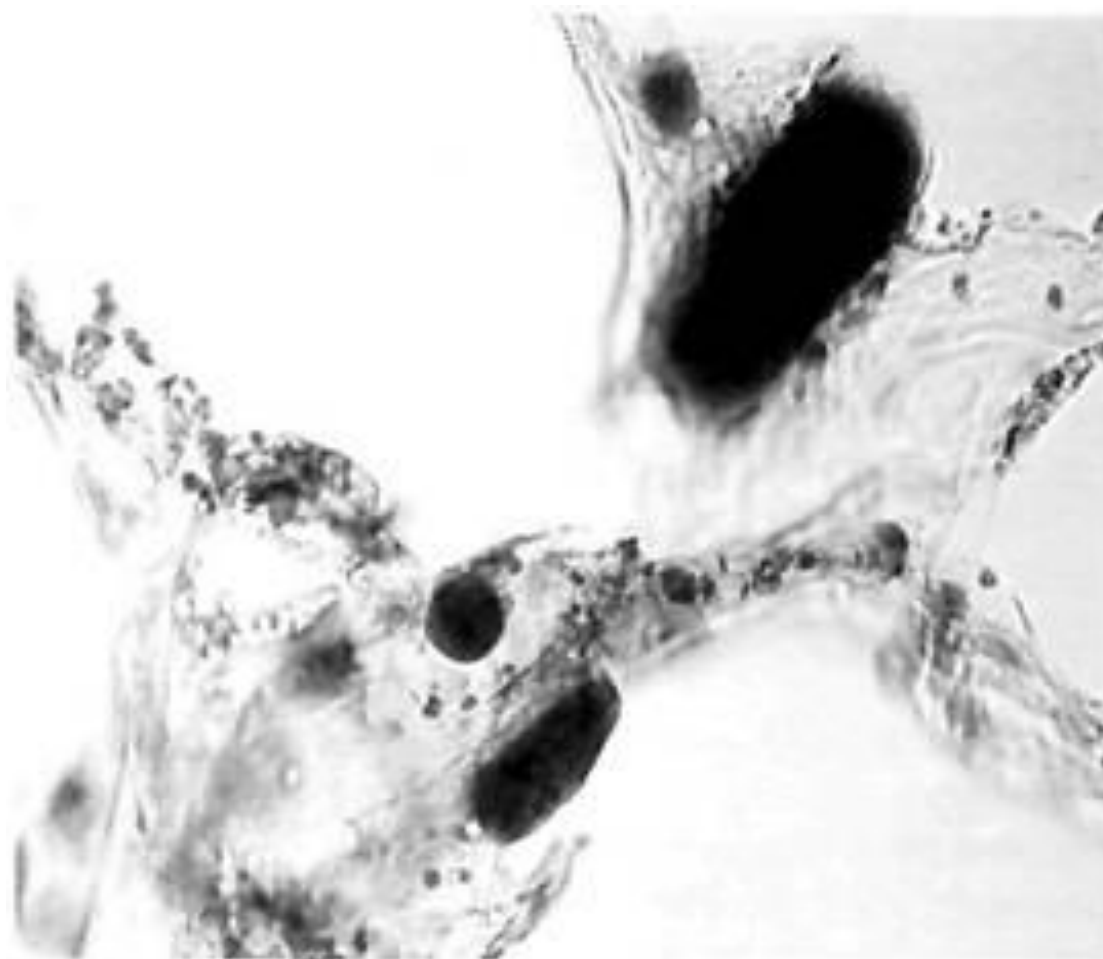
www.minclinic.ru www.minclinic.ru www.minclinic.ru

Жировая эмболия




- *90% жировых эмболий является осложнением переломов костей, обычно крупных – таза, бедренной и большеберцовой кости*
- *часто возникают у молодых мужчин*
По мнению экспертов в хирургии, это расстройство очень опасно и может быть смертельным.

Жировая эмболия сосудов легких




Тканевая эмболия




- Тканевая эмболия наблюдается при циркуляции в крови кусочков разрушенных клапанов пораженного сердца, частиц опухолей, прорастающих в сосуды, и т. п.
- Застревая в сосудах другого органа, клетки опухоли размножаются и образуют новые очаги опухолевого роста - метастазы (от meta - иначе, staso - установлено). Термином "метастаз" определяют и образование нового патологического очага вследствие переноса болезнетворного агента током крови или лимфы.

Бактериальная эмболия




- Бактериальная эмболия наблюдается особенно часто при гнойных процессах. Она обычно ведет к метастазам гнойных очагов. Так возникают метастатические абсцессы в печени при гнойном воспалении червеобразного отростка, абсцессы легких при гнойном воспалении желчного пузыря и др. При гнойном расплавлении тромба бактериальная эмболия сочетается с тромбозом.

Воздушная эмболия



- Воздушная эмболия наступает при попадании воздуха в вены.
- Это может произойти при операциях на шее, если случайно ранить вены этой области. Вследствие отрицательного давления в шейных венах воздух при их ранении засасывается и попадает в ток крови.
- Засасываться воздух может и при ранении вен, фиксированных между костями (надключичная вена, вены, идущие вдоль позвоночника, и др.), в зияющие после родов вены матки, а также при неосторожных внутривенных вливаниях.
- Воздух, попадающий при этом в правую половину сердца и затем в капилляры легких, препятствует нормальному кровообращению. При поступлении большого количества воздуха очень быстро наступает смерть. При попадании воздуха в небольшом количестве он постепенно растворяется в крови или поглощается тканями.

Газовая эмболия - кессонная болезнь

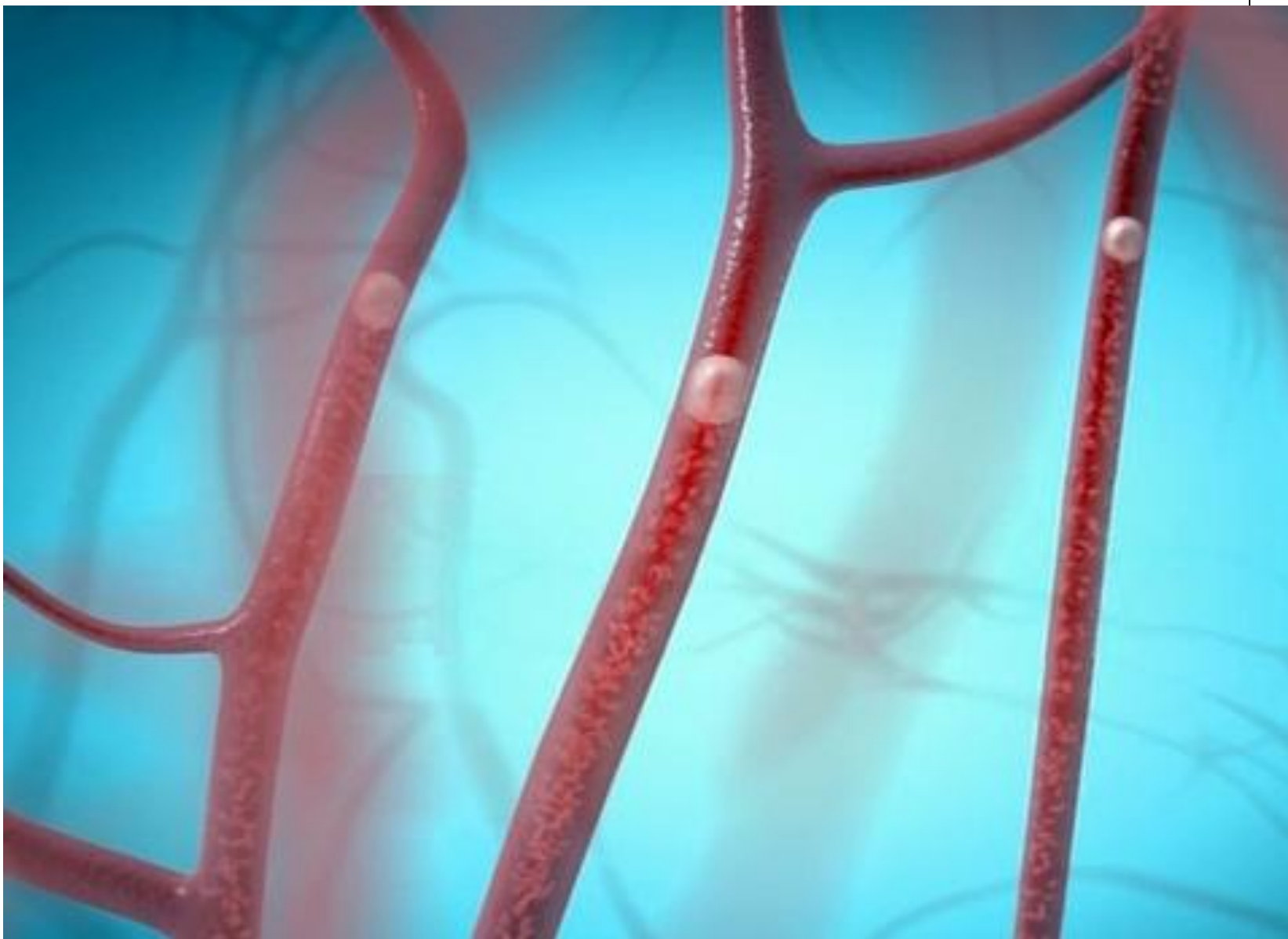


Признаки декомпрессионной болезни.

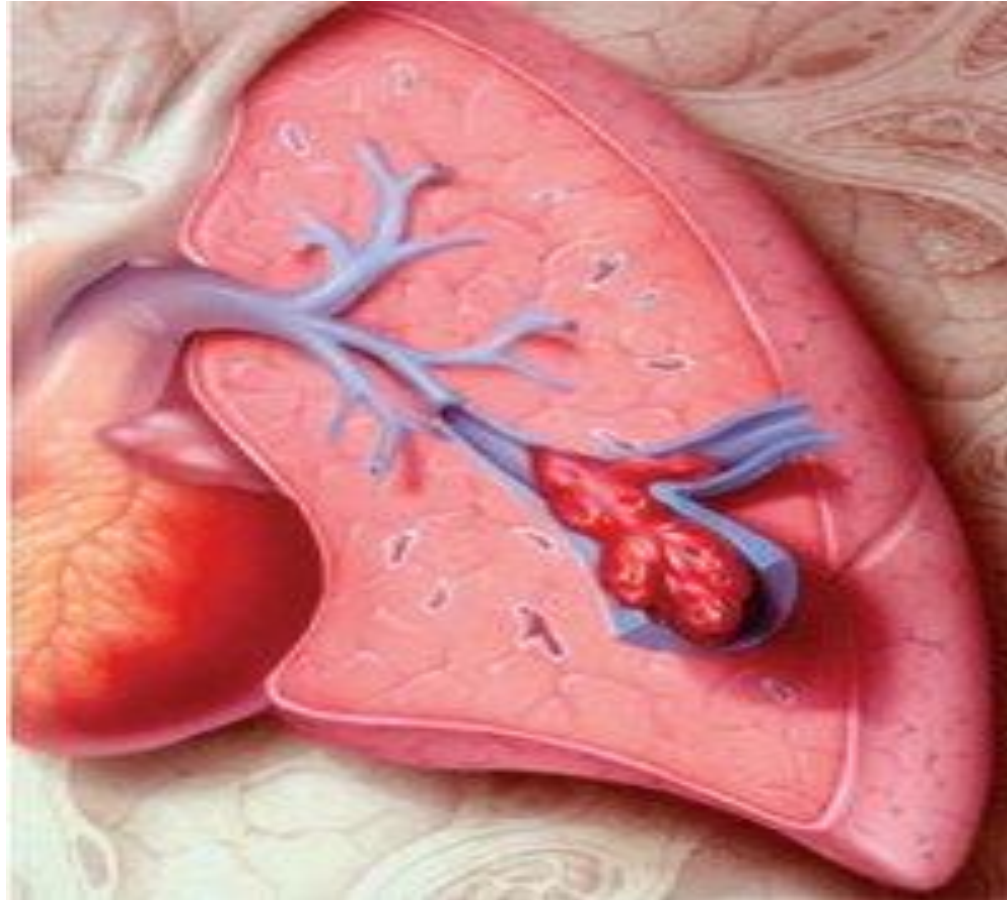
- Наиболее часто встречающимися признаками декомпрессионной болезни, возникающей при глубоководных погружениях, являются:
- боли в костях, мышцах и суставах (чаще в нижних конечностях),
- онемения, порезы и параличи руки и ног,
- расстройство дыхания (одышка),
- ослабление работы сердца,
- расстройства функций органа слуха и зрения,
- может быть кожный зуд или сыпь (встречаются только при погружениях на воздухе).




FizPortal.ru



Тромбоэмболия легочной артерии





Ретроградная эмболия

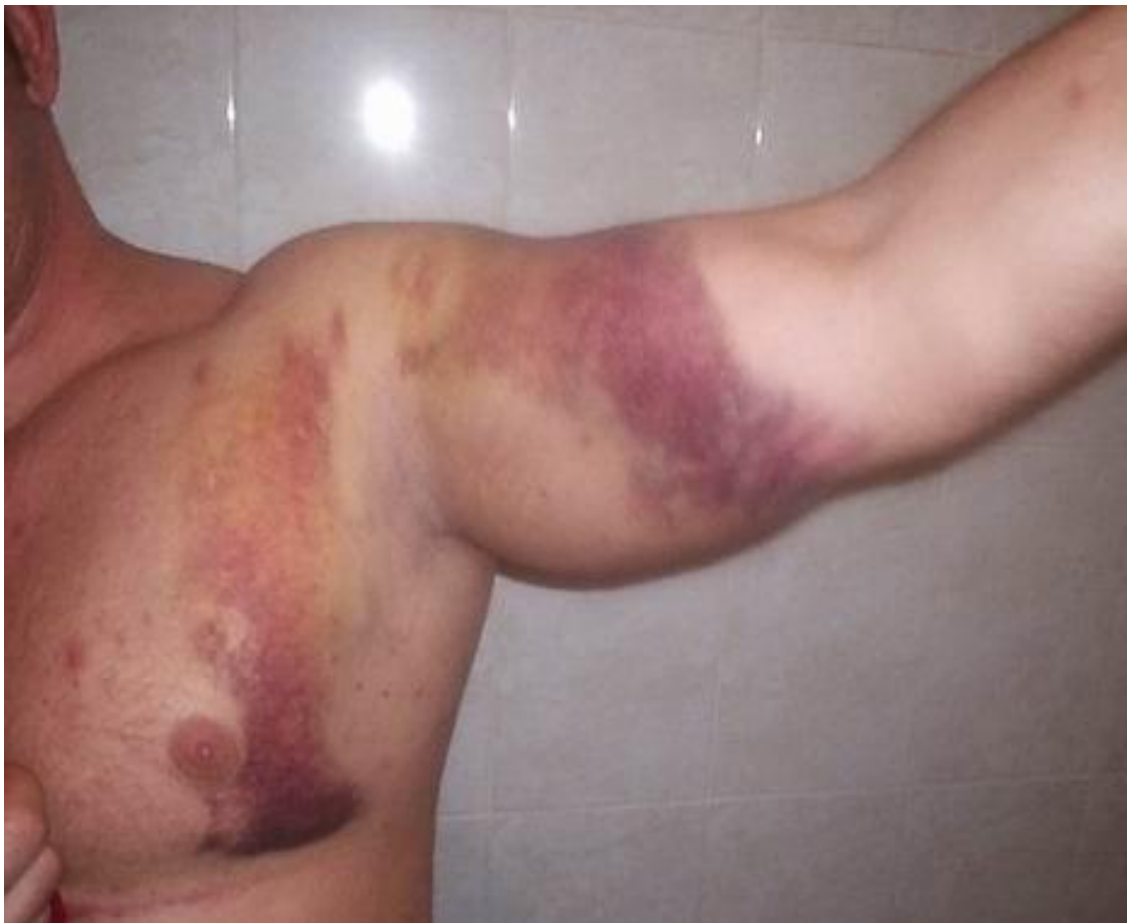- Иногда тяжелые эмболы в венах со слабым током крови двигаются не в направлении тока крови, а в обратном. Так, эмбол, попавший в нижнюю полую вену; может спуститься по ней и застрять в печеночной или бедренной вене. Такая эмболия против тока крови называется ретроградной.

Кровотечение

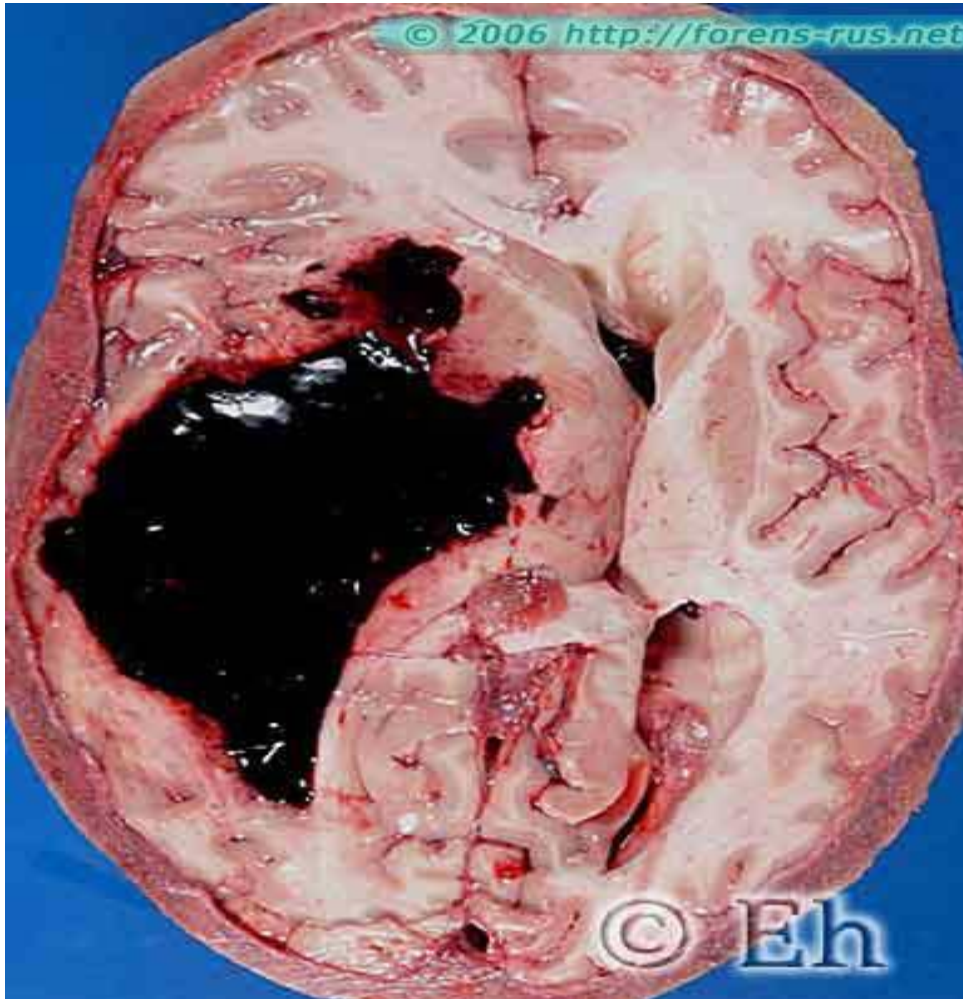


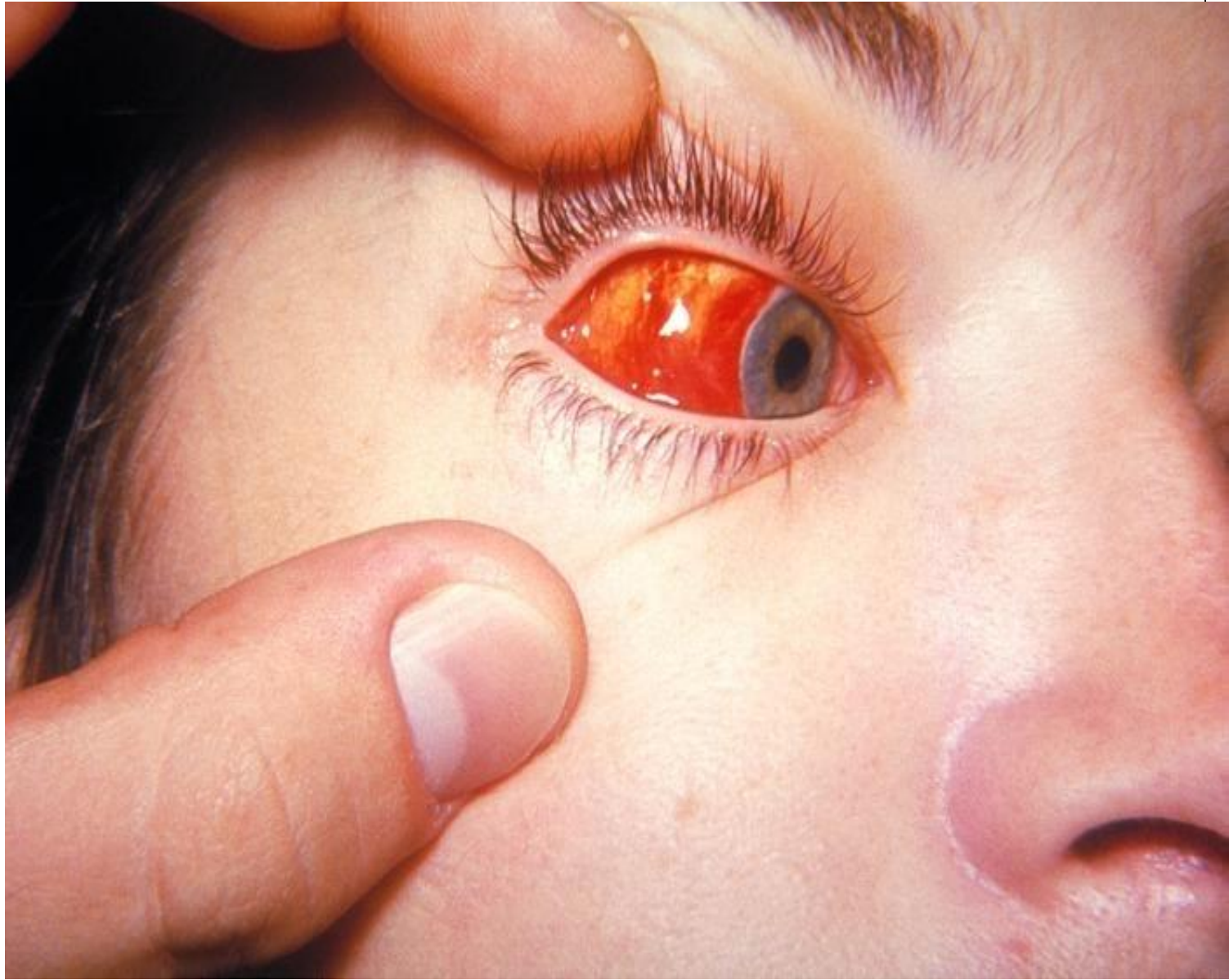
- **Кровотечением называют излияние крови из сосудов или полостей сердца.**
- При наружном кровотечении кровь изливается за пределы организма,
- при внутреннем - в ткани и полости тела.
- Накопление крови в тканях называют **кровоизлиянием**.
- По величине кровоизлияния могут быть в виде **петехий** - точечных кровоизлияний, или **кровоподтеков**, при которых происходит обширное пропитывание тканей излившейся кровью. Кровоподтеки обычно не имеют резких границ.
- Наконец, при кровоизлияниях возможно возникновение **гематом**, при которых излившаяся кровь скапливается, раздвигая ткани и образуя в них полости, заполненные свернувшейся кровью.

кровоизлияние

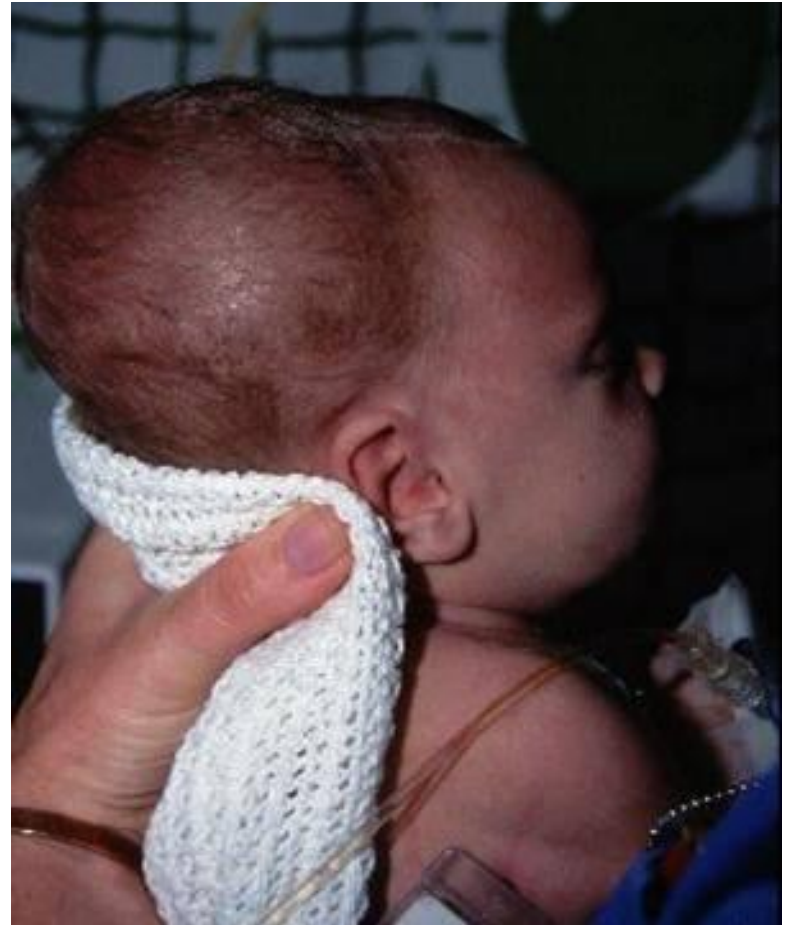
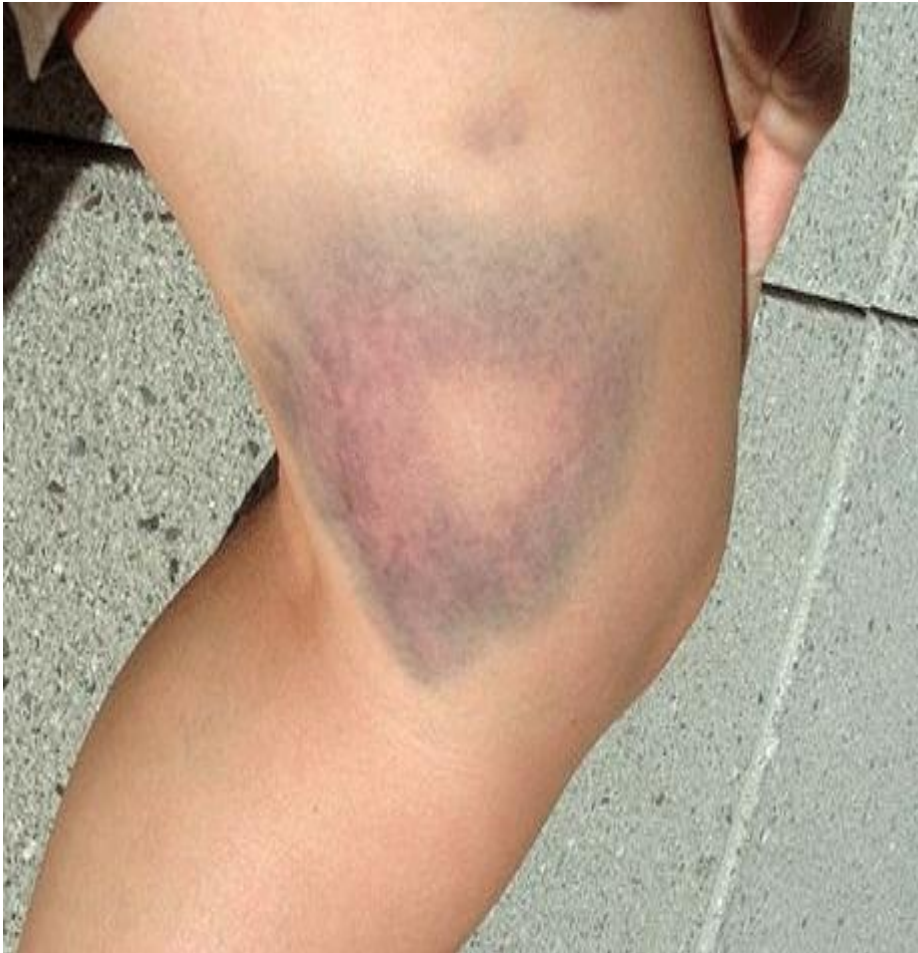

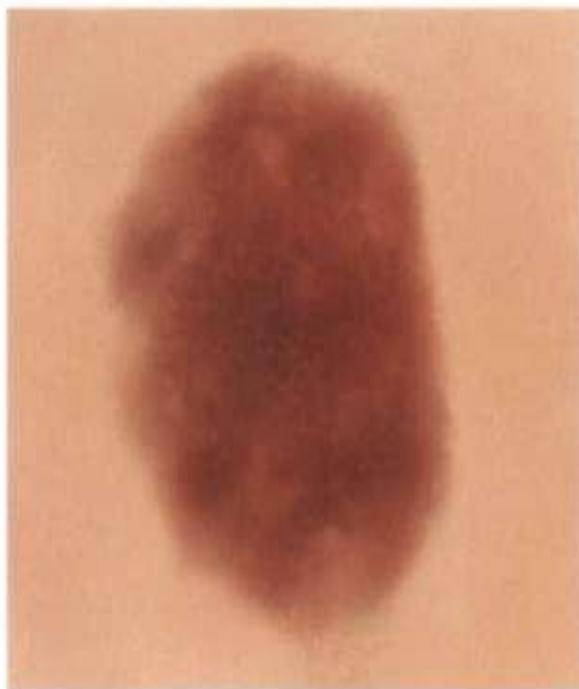Кровоизлияние в головной мозг



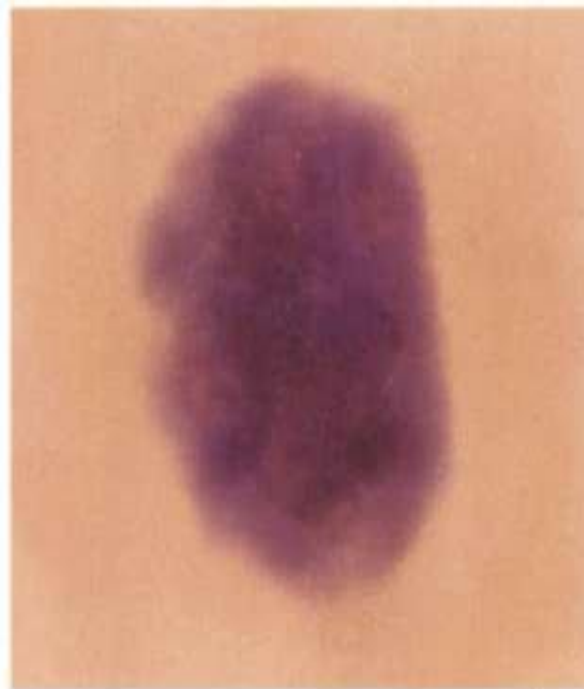

Гематомы

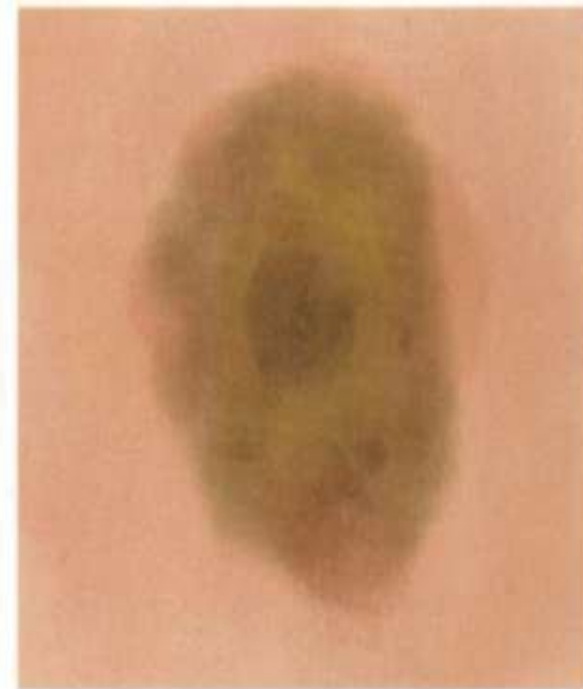



Вначале гематомы обычно бывают красными или ярко-розовыми, очень болезненными.




Позднее они приобретают темно-синий или лиловый оттенок.



И наконец, гематомы становятся зелеными, темно- и светло-желтыми, а потом исчезают. Обычно гематомы проходят за 2 недели.

Mede-cina.ru

разновидности кровотечений




По месту возникновения различают следующие кровотечения:

- **метроррагию** - кровотечение из матки,
- **гематурию** - кровотечение из мочевых путей,
- **гемоторакс** - кровоизлияние в полость плевры,
- **гемоперикард** - кровоизлияние в перикард (околосердечную сумку),
- **гемоперитонеум** - кровоизлияние в брюшную полость.
- Быстро развивающееся кровотечение в какой-либо орган называют **апоплексией**. Под апоплексией чаще всего имеют в виду кровоизлияние в мозг, обычно сопровождающееся потерей сознания, а иногда заканчивающееся внезапной смертью.

В зависимости от вида сосудов различают

- **артериальные,**
- **венозные,**
- **капиллярные**
- **паренхиматозные кровотоки.**

Последние характеризуются тем, что с поверхности поврежденного органа сочится смешанная кровь - венозная и артериальная (например, при ранениях печени, селезенки, легких).



ВЕНОЗНОЕ

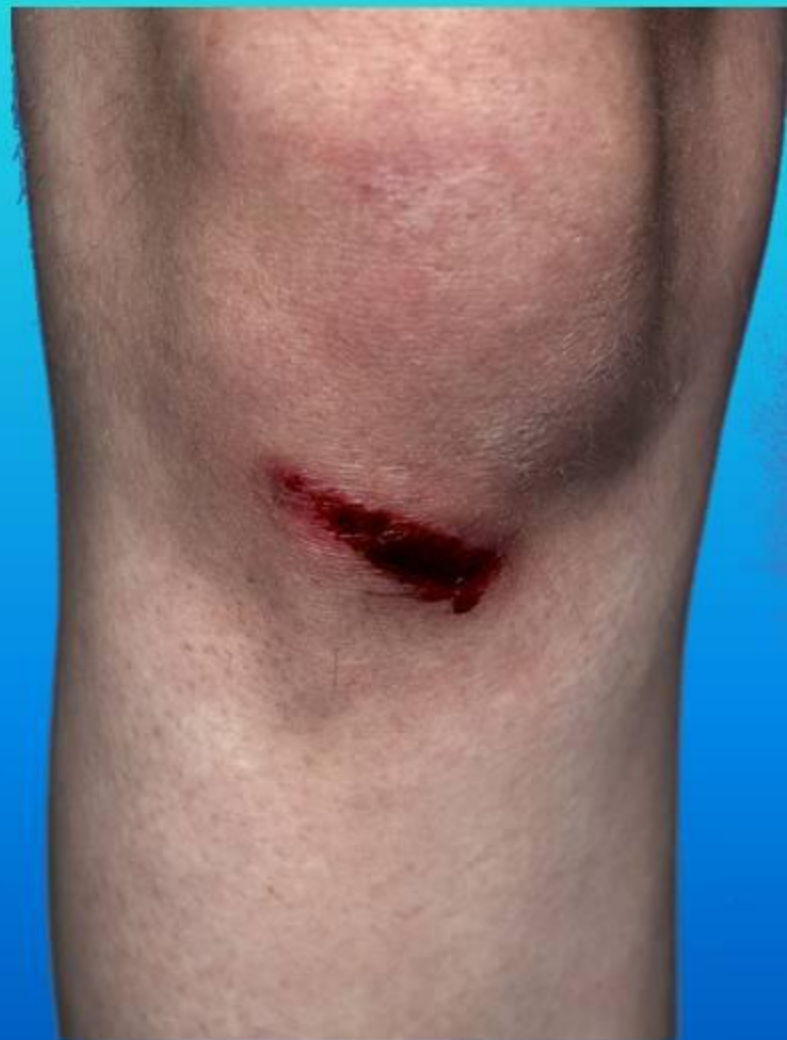

АРТЕРИАЛЬНОЕ

Капиллярное кровотечение

Если кровь слабо сочится, например, при ссадине на коленке, то повреждены только капилляры – самые мелкие кровеносные сосуды. Такое кровотечение вскоре прекратится самостоятельно, а на поверхности ранки образуется свежая кровяная корочка. При капиллярном кровотечении, обработав ранку йодом, наложи легкую повязку из нескольких витков бинта, носового платка.

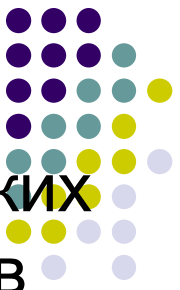Для уменьшения кровотечения достаточно поднять поврежденную конечность выше уровня туловища.



По механизму кровотечения можно разделить на три большие группы:


- 1) **вследствие разрыва стенок сосудов**
 - 2) **разъедания их (эрозия);**
 - 3) **кровотечения без видимого нарушения целостности стенки сосудов - путем диапедеза.**
- **Разрывы стенок сосудов чаще всего происходят в результате ранения (огнестрельная травма, ушибы, порезы, уколы и др.). Возникают они и вследствие патологических изменений стенки сосуда (при атеросклерозе, воспалительных процессах, застойных явлениях в расширенных венах, например геморроидальных, и др.).**
 - **Разъедание стенки сосуда происходит постепенно при разрушении ее тканей каким-либо язвенным процессом, например при язве желудка, туберкулезном распаде легочной ткани, врастании в сосуд опухолей или их распаде.**



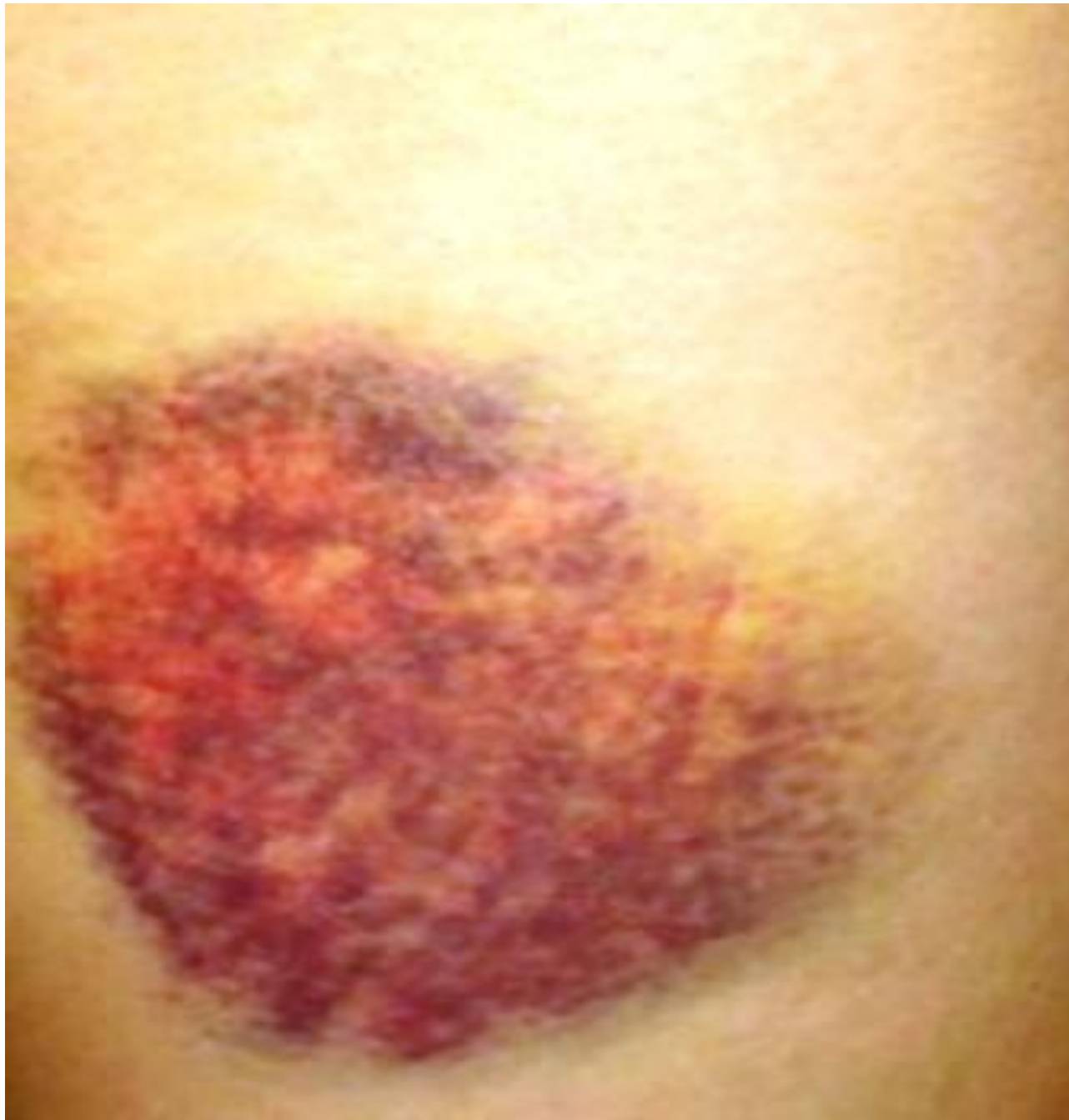


- Диапедез обычно бывает из капилляров и мелких сосудов. Видимых повреждений стенок сосудов при этом нет, но повышается их проницаемость и кровь постепенно пропитывает ткань, окружающую сосуд.
- Нарушение проницаемости сосудов встречается очень часто и может быть вызвано разнообразными причинами. Оно бывает при авитаминозе С (цинга), лучевой болезни, различных инфекциях (сепсис, тифы, чума и др.), отравлениях фосфором, мышьяком.


Исходы



- Излившаяся кровь свертывается, а затем распадается. При распаде гемоглобина образуются пигменты. Образованием пигментов и рассасыванием излившейся крови определяется изменение окраски ткани от бурого цвета, каким бывает свежий кровоподтек, к синюшному и позже зеленовато-желтому.
- При небольших кровоизлияниях происходит полное рассасывание продуктов распада крови.
- Иногда в зоне кровоизлияния длительное время можно находить пигменты; особенно долго остается содержащий железо гемосидерин.




Расстройство лимфообращения




- Лимфостаз – остановка движения лимфы в сосудах микроциркуляторного русла.
- Лимфоррагия – выход лимфы, вследствие нарушения целостности лимфатического сосуда.
- Лимфоэкстравазат – скопление лимфы в подкожной и межмышечной клетчатке.
- Тромбоз-закупорка лимфососуда тромбом.
- Эмболия – циркуляция эмболов по лимфососудам.

Нарушение содержания тканевой жидкости




- *Отек* - избыточное скопление транссудата (тканевой жидкости) в соединительной ткани. В зависимости от основного заболевания или причины, вызвавшей отек, различают застойные (механические), почечные, кахексические (дистрофические, марантические), воспалительные, токсические, ангионевротические, травматические отеки. Застойные отеки наблюдаются при повышенном кровяном давлении, венозных застоях. Повышение венозного давления способствует выходу жидкости из крови в ткани, при этом нарушается обмен веществ и кислорода в тканях. Возникают они при патологии вен, их сдавливании, при недостаточной работе сердца. Поэтому такие отеки иногда называют сердечными. Почечные отеки наблюдаются при заболевании почек, когда нарушается мочеотделение и изменяется состав крови. В тканях увеличивается содержание хлористого натрия, продуктов обмена, повышается способность тканей притягивать и удерживать воду.


- Кахексические (голодные) отеки возникают в результате нарушения питания и обмена веществ. Встречаются они при общем голодании, малокровии, патологии желез внутренней секреции, хронических инфекционных болезнях. Воспалительные отеки являются составной частью воспаления. В отличие от других видов отеков при воспалительных отеках в отечной жидкости много белков. Токсические отеки возникают при действии различных ядовитых веществ на ткани, сосудодвигательные нервы, что приводит к повышенной проницаемости сосудов и повышенному влагоудержанию тканями. Ангионевротические отеки местного значения развиваются реф-лкторно, сопровождаются высвобождением тканями особого вещества (гистамина), который вызывает расширение сосудов, повышает их проницаемость. Травматические отеки возникают при механической травме, в травмированной ткани длительное время сохраняется повышенная проницаемость сосудов. Подобные отеки развиваются при ожогах, отморожениях.



Водянки



- Водянка – это скопление транссудата в серозных полостях. Может достигать несколько десятков литров и вызывать расширение полостей.
- В зависимости от места локализации водянка имеет свои названия:
 - 1) Водянка брюшной полости – *асцит*.
 - 2) Водянка грудной полости – *гидроторакс*.
 - 3) Водянка полости сердечной сорочки – *гидроперикард*.
 - 4) Водянка мозговых желудочков – *гидроцефалия*.
 - 5) Водянка семенников – *гидроцеле*.
 - 6) Отёк кожи и подкожной клетчатки – *анасарка*.



- Последствия отёков и водянок:
 - 1) Идёт механическое сдавливание тканей.
 - 2) Нарушается кровообращение.
 - 3) Нарушается функция поражённых и близлежащих органов.
 - 4) Снижается резистентность организма.
 - 5) Транссудат – это хорошая среда для развития патогенной микрофлоры.
- Иногда отёки являются защитной реакцией организма, т. к. отёчная жидкость уменьшает концентрацию токсических веществ. Очень опасны отёк лёгких, гортани, гидроцефалия, гидроперикард и гидроторакс.
- Водянку необходимо отличать от трупного транссудата, у которого красноватое окрашивание и нет смещения и сдавливания органов.