A photograph of four surgeons in an operating room, looking down at a patient. They are wearing green scrubs, white masks, and surgical caps. The background shows the overhead surgical lights.

Редкие заболевания

Дисциплина: обществознание



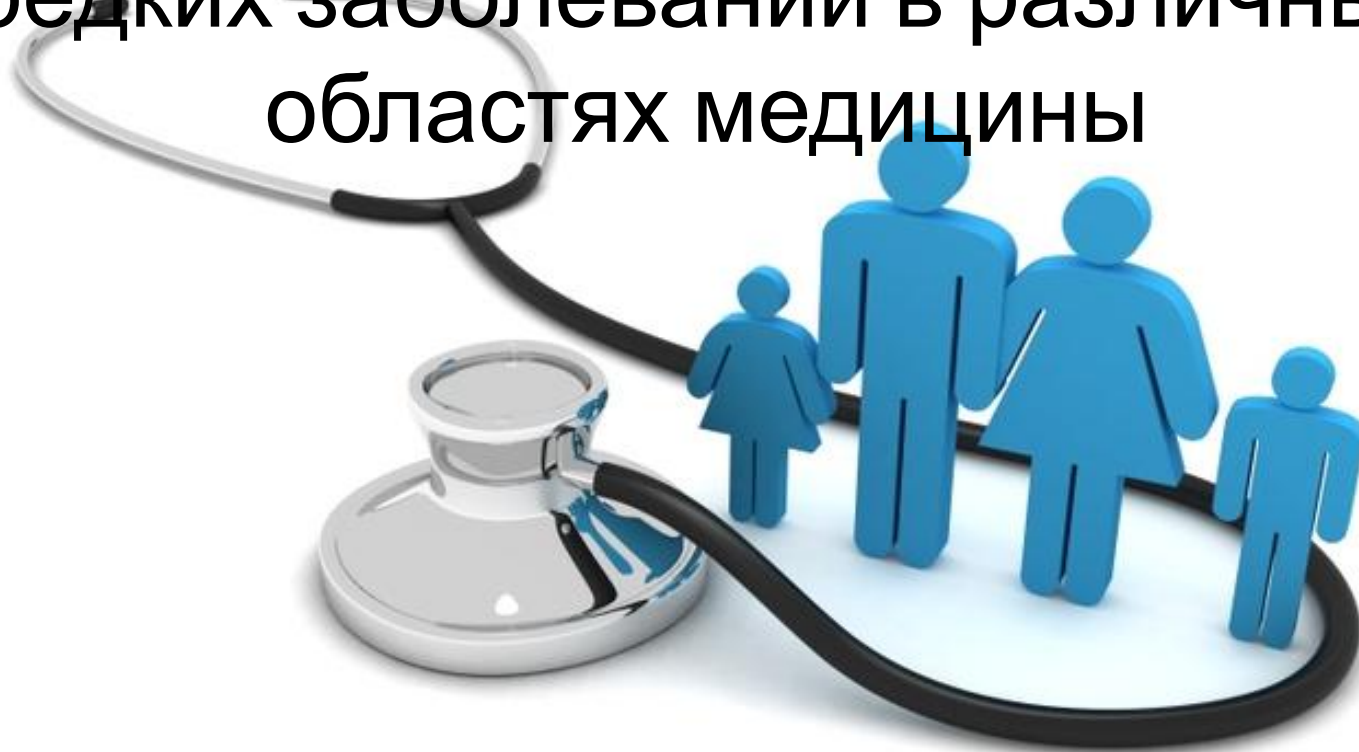По статистике, 6-8% жителей планеты имеют редкие заболевания. Число редких болезней ежегодно увеличивается,



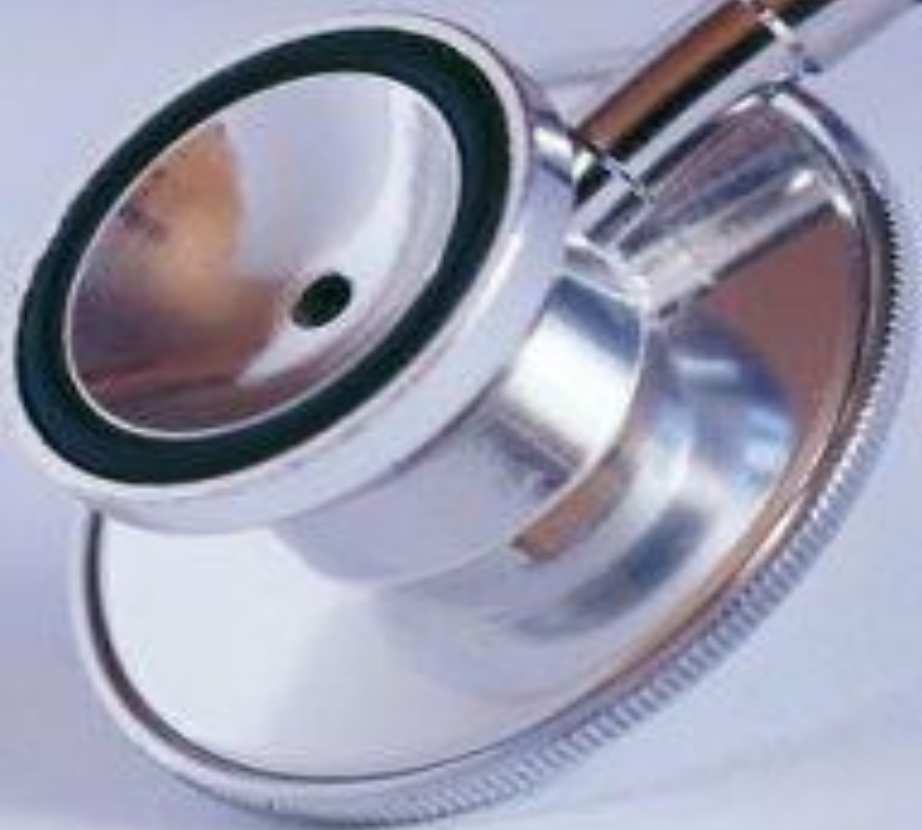Некоторые относятся к новообразованиям, другие являются следствием различных инфекций, но, около 80% редких болезней имеют генетическую природу.

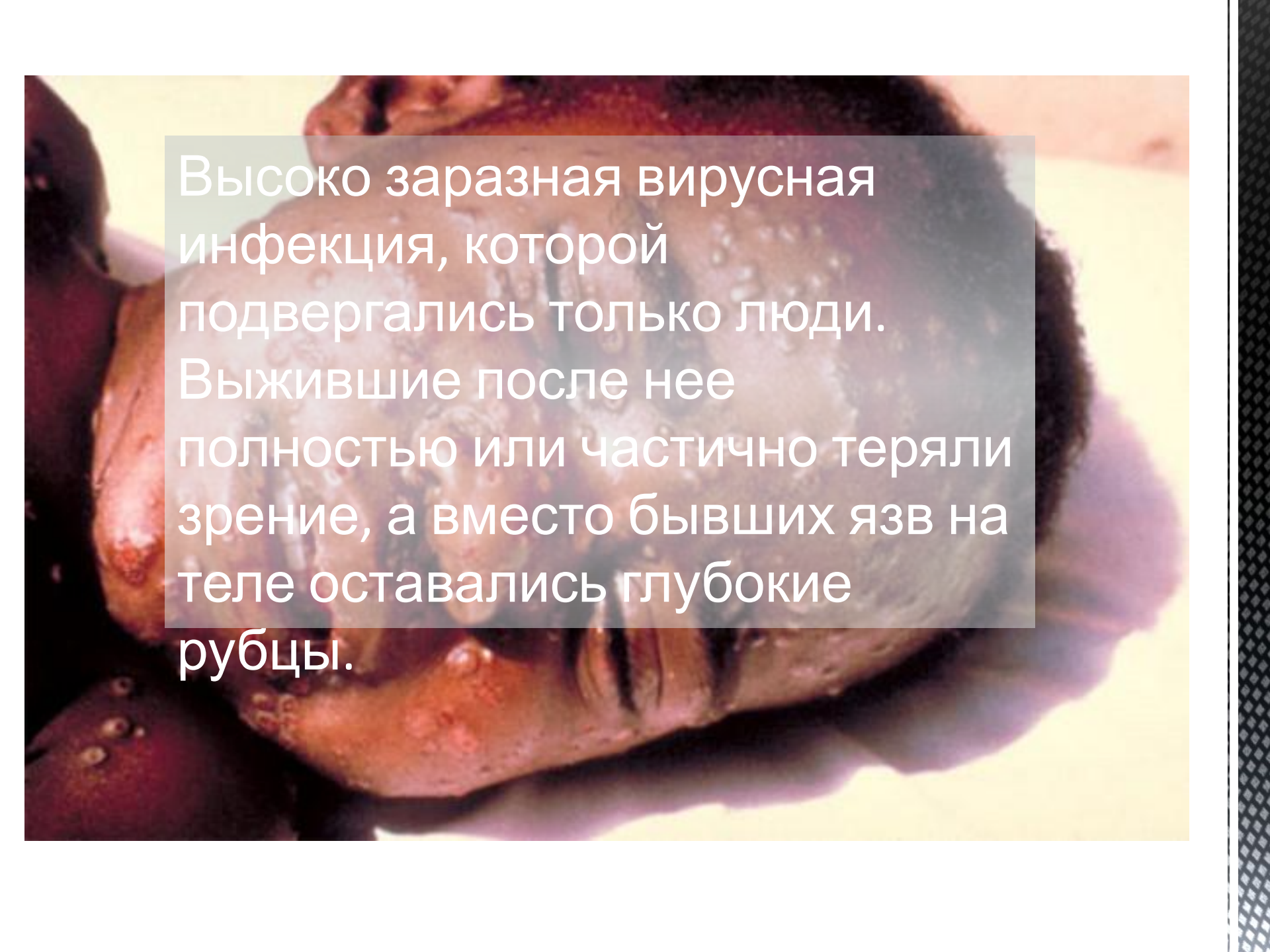


На сегодняшний день на земле
существует более 5 тыс. опасных
редких заболеваний в различных
областях медицины



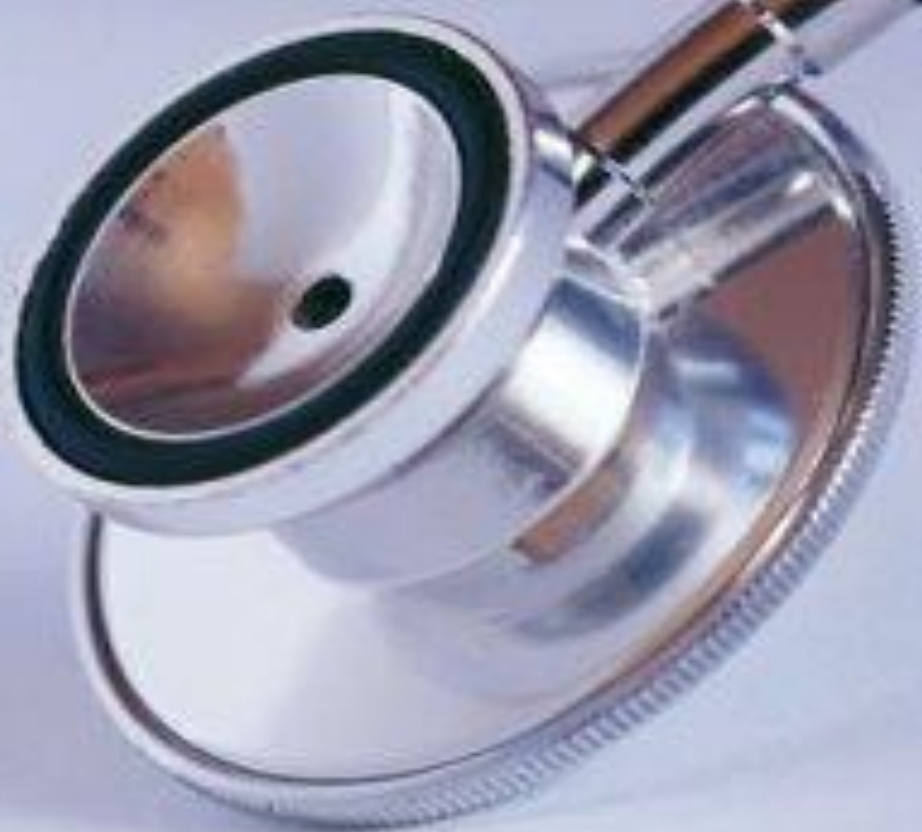ОСПА

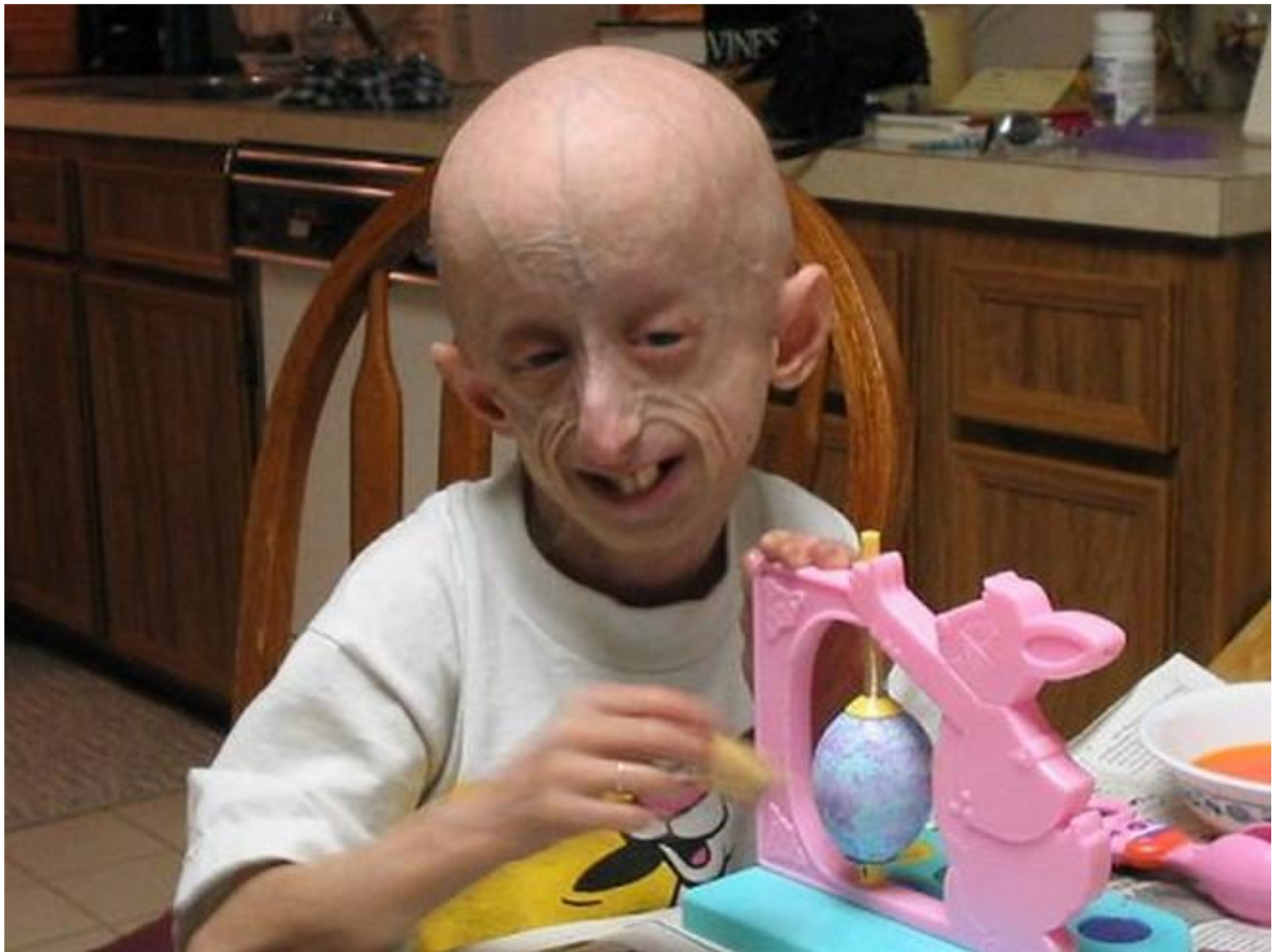


A close-up photograph of a person's face, showing severe skin damage. The skin is covered in numerous small, raised, reddish-brown lesions, likely ulcers or blisters. Deep, dark scars are visible, particularly around the mouth and on the forehead. The person's eyes are closed, and their expression is one of pain or distress. The background is a plain, light-colored surface.

Высоко заразная вирусная инфекция, которой подвергались только люди. Выжившие после нее полностью или частично теряли зрение, а вместо бывших язв на теле оставались глубокие рубцы.

Прогерия





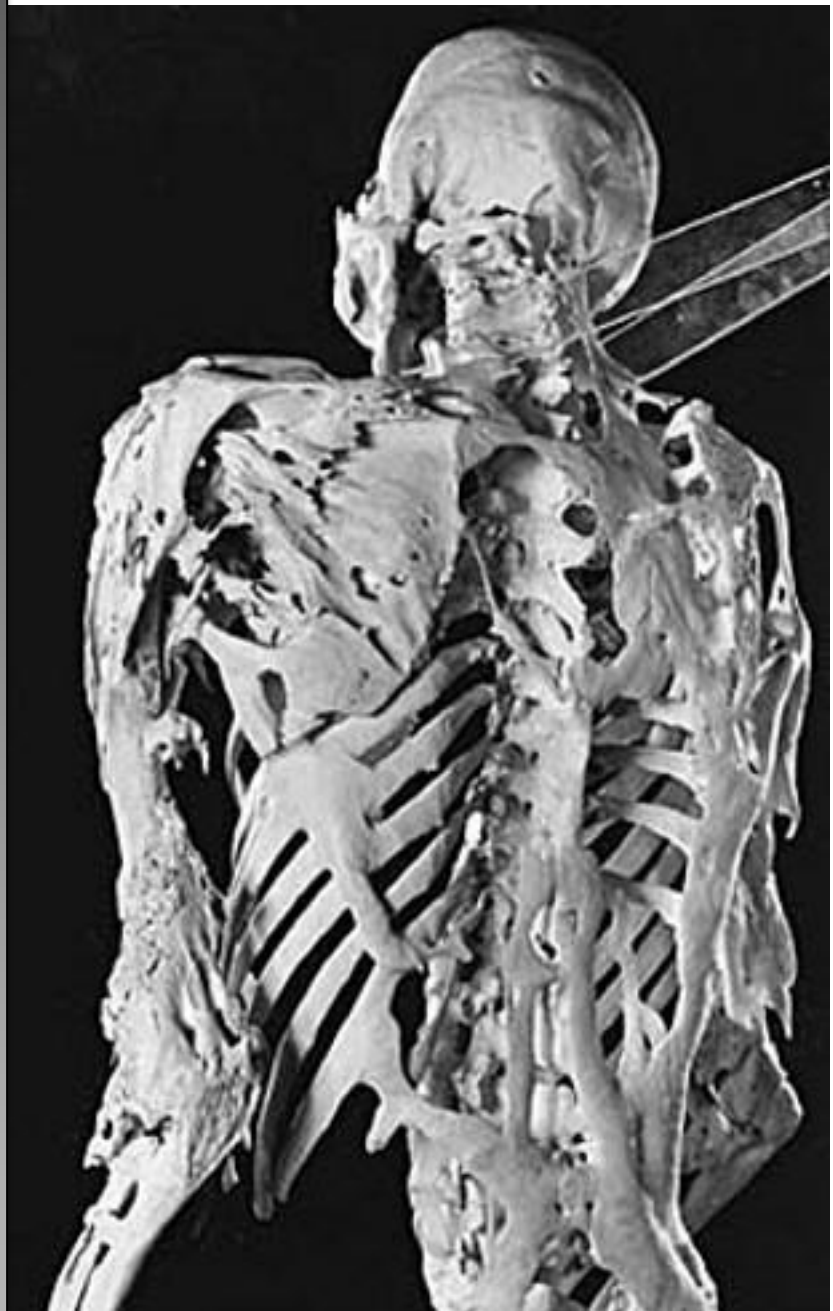


Преждевременное старение организма, которое приводит к ранней смерти человека. Все внутренние и внешние изменения не соответствуют календарному возрасту заболевшего, 7-8-летний ребенок выглядит как 80-летний старик.



**Прогрессирующая
Фибродисплазия**


Редчайшее
заболевание (1 на 2
миллиона);
Любая ткань при
малейшей травме
образует очаги
костного
разрастания. На
сегодняшний день
способов лечения
нет. Если вырезать
костное
новообразование,





Болезнь

Morgellons

A close-up photograph of a human hand, showing the fingers and the back of the hand. Several small, dark, insect-like creatures are visible crawling on the skin. One is on the tip of the index finger, another on the back of the hand near the wrist, and a third on the back of the hand near the thumb. The creatures appear to be small beetles or similar insects.

Происхождение заболевания учеными пока не выяснено.

Симптомы: заниженная память, утомляемость, из-под кожи растут непонятные нити, на коже появляются непонятные ощущения, как будто по ней ползают насекомые



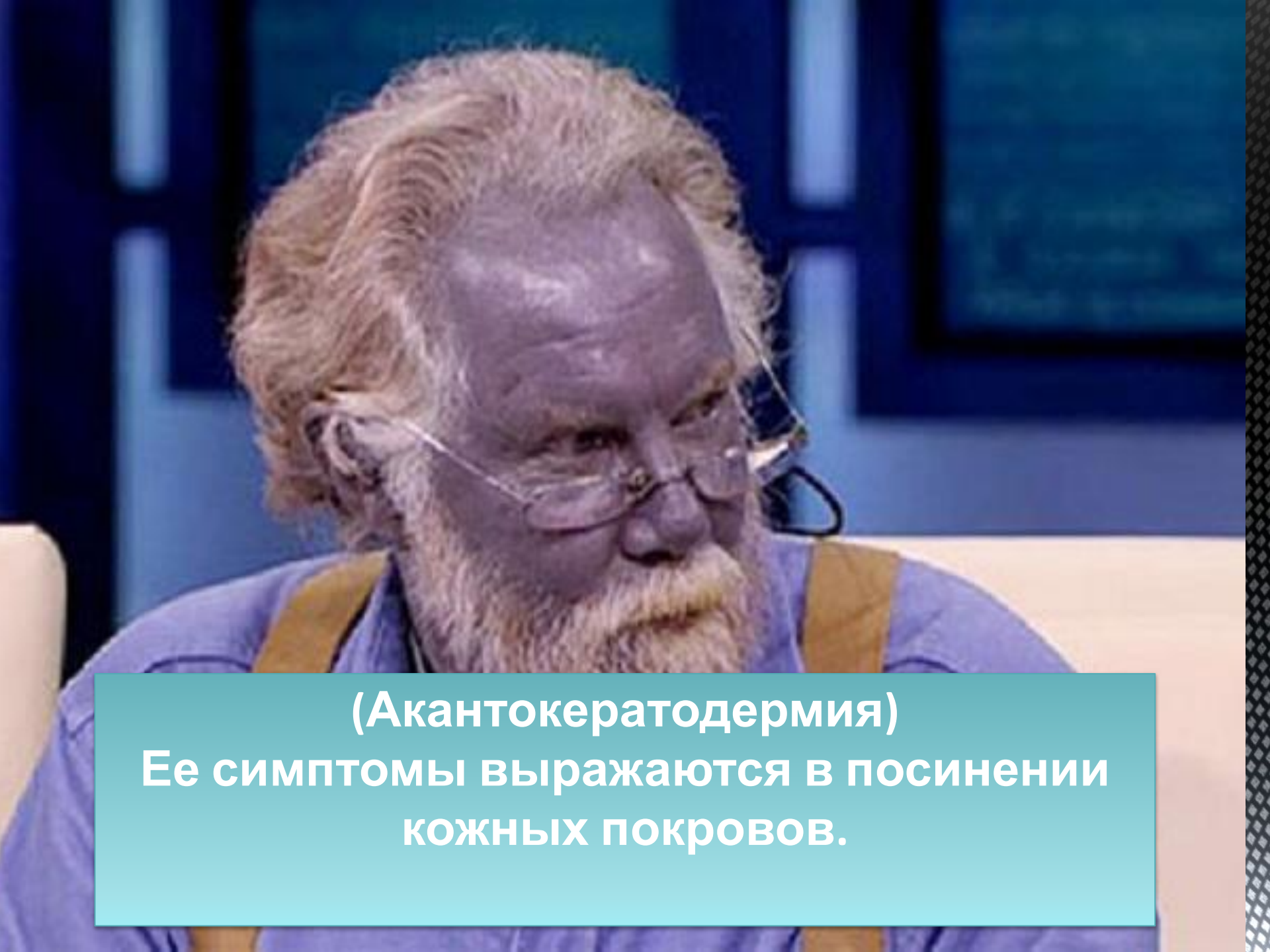**Паранеопластическая
пузырчатка**

**Смертельно опасная редкая болезнь.
Является наследственным аутоиммунным
заболеванием, во время которого
наблюдаются пузыри на слизистой рта и
других участках тела. Они лопаются, на
теле остаются мокнущие участки, которые
являются открытыми воротами для
инфекции.**



Синдром синей

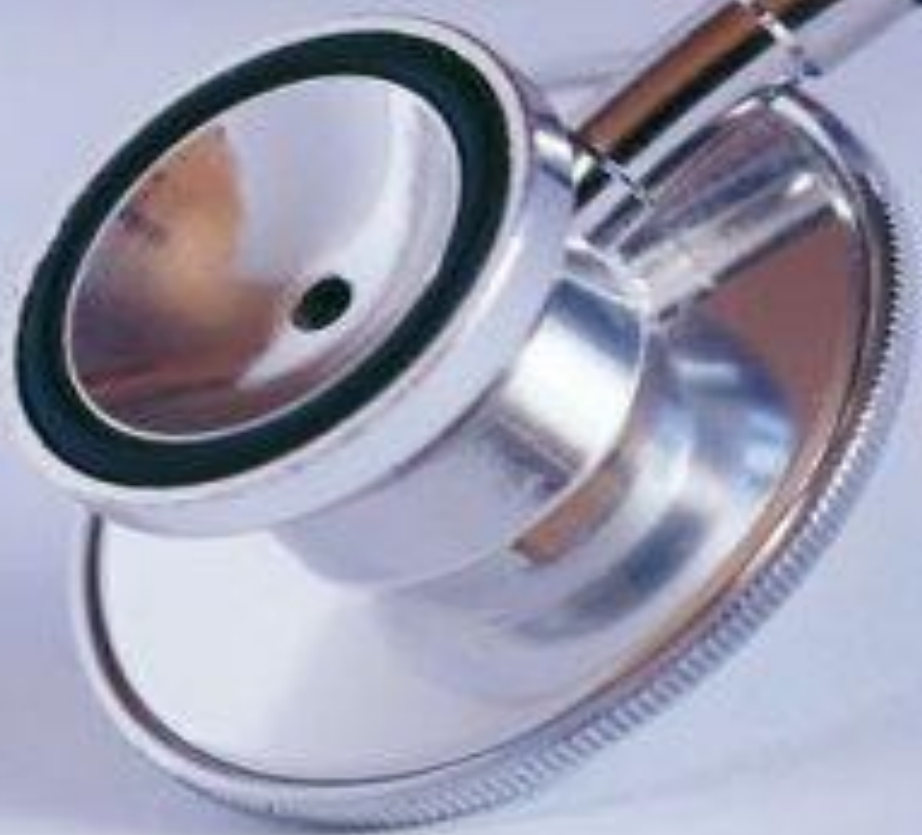КОЖИ



(Акантокератодермия)

**Ее симптомы выражаются в посинении
кожных покровов.**

Аллотрифагия





Ученые связывают ее проявления с нехваткой в организме нужных микроэлементов. У заболевших людей наблюдается патологическое желание употреблять в пищу несъедобные вещи: бумагу, землю, уголь и др.

Strange

Конец.

